



HAL
open science

Modélisation de la femme enceinte à partir d'images 3D ultrasonores et IRM anténatales, pour l'étude de la dosimétrie.

Jérémie Anquez

► **To cite this version:**

Jérémie Anquez. Modélisation de la femme enceinte à partir d'images 3D ultrasonores et IRM anténatales, pour l'étude de la dosimétrie.. Mathematics [math]. Télécom ParisTech, 2009. English. NNT : . pastel-00005678

HAL Id: pastel-00005678

<https://pastel.hal.science/pastel-00005678v1>

Submitted on 24 Jun 2010

HAL is a multi-disciplinary open access archive for the deposit and dissemination of scientific research documents, whether they are published or not. The documents may come from teaching and research institutions in France or abroad, or from public or private research centers.

L'archive ouverte pluridisciplinaire **HAL**, est destinée au dépôt et à la diffusion de documents scientifiques de niveau recherche, publiés ou non, émanant des établissements d'enseignement et de recherche français ou étrangers, des laboratoires publics ou privés.



École Doctorale
d'Informatique,
Télécommunications
et Électronique de Paris

Thèse

présentée pour obtenir le grade de docteur
de l'Ecole Nationale Supérieure des Télécommunications
Spécialité : Signal et Images

Jérémie ANQUEZ

Modélisation de la femme enceinte à
partir d'images 3D ultrasonores et IRM
anténatales, pour l'étude de la dosimétrie.

Soutenue le 14 septembre 2009 devant le jury composé de

Michel Desvignes
Grégoire Malandain
Catherine Adamsbaum
Stéphane Cotin
François Rousseau
Joe Wiart
Isabelle Bloch
Elsa Angelini

Rapporteurs

Examineurs

Directrice de thèse
Codirectrice de thèse

Résumé

L'influence des champs électromagnétiques (CEM) sur le vivant fait actuellement l'objet d'une attention particulière, en raison du développement rapide des réseaux de communication sans fil. Parmi les différentes spécialités impliquées dans cette problématique, la dosimétrie vise à évaluer l'effet thermique induit par les CEM dans les tissus biologiques. Une approche utilisée en dosimétrie consiste à simuler numériquement la propagation des ondes électromagnétiques dans des modèles numériques du corps humain, construits à partir de segmentations d'images médicales. Il existe cependant peu de modèles de la femme enceinte à l'heure actuelle. Les modèles existants sont obtenus en fusionnant des modèles de femme non gravide et des modèles de l'unité utéro-placento-fœtale. Ces derniers présentent toutefois un réalisme et des détails anatomiques limités.

L'objectif de cette thèse est d'élaborer un ensemble de modèles de l'unité utéro-placento-fœtale détaillés, couvrant l'ensemble de la grossesse. Des images acquises avec des modalités complémentaires utilisées en obstétrique sont exploitées : l'échographie tri-dimensionnelle et l'IRM, au début et à la fin de la grossesse respectivement. Des méthodes de segmentation dédiées à chacune des deux modalités ont été développées. Les données ultrasonores sont ainsi segmentées avec un modèle déformable afin de partitionner l'image en deux sous-ensembles, correspondant aux tissus maternels et fœtaux et au liquide amniotique. Ce modèle comporte un terme de fidélité aux données qui intègre une modélisation statistique des distributions des intensités dans chacun des sous-ensembles. Les données IRM, dans lesquelles de nombreux organes peuvent être distingués, sont traitées avec une approche différente, qui consiste tout d'abord à caractériser la position du fœtus, en instanciant un modèle de son squelette dans les images. Ce processus est réalisé par une exploration séquentielle de l'anatomie fœtale, au cours de laquelle plusieurs structures anatomiques sont segmentées avec des méthodes incluant des informations a priori sur leur forme et leur contraste. Un modèle générique de fœtus articulé est alors recalé sur ce squelette, pour finalement segmenter l'enveloppe fœtale avec une méthode par coupure de graphe.

Des modèles de l'unité-utéro-placento-fœtal sont construits à partir de ces segmentations puis intégrés dans un modèle synthétique de femme. Un ensemble de neuf modèles a été généré, qui permet d'étudier l'influence du stade de grossesse et de la position du fœtus sur la dosimétrie.

Abstract

Electromagnetic fields (EMF) of all frequencies represent one of the most common and fastest growing environmental influences, about which anxiety and speculation are spreading. All populations are now exposed to varying degrees of EMF, and the levels will continue to increase as technology advances. As part of the scientific domains involved in the assessment of the EMF impact on public health, dosimetry aims at calculating the absorbed dose in biological tissues resulting from the exposure to EMF. As measurements on humans cannot be obtained *in vivo*, a common approach consists in simulating numerically the EMF, to evaluate the absorption in the tissues of an anthropomorphic model of the human body. Most sophisticated models are built using medical images. While fetal exposure needs to be assessed, given the World Health Organization research agenda, only few models of the pregnant woman exist. Those models are built by merging non gravid woman models with utero-fetal-unit models. However, they lack realism and anatomical detail is limited.

The aim of this thesis is to generate a set of detailed utero-fetal-unit models, covering the whole pregnancy. Complementary imaging modalities are considered in order to achieve this goal : three dimensional echography at the beginning of pregnancy and magnetic resonance imaging (MRI) at the end of pregnancy. Dedicated segmentation approaches were developed for both types of images. A deformable model formulation is proposed to segment the ultrasound data and to partition the images into two subsets, corresponding to the amniotic fluid and to the fetal tissues. Statistical priors on intensity distributions within the two classes of tissues are embedded in the framework to guide the segmentation. MRI data are segmented using an original approach, which consists in characterizing the fetal position, so as to instantiate a simplified skeleton model within the images. This process is performed through a sequential exploration of the fetus anatomy, during which several anatomical structures are segmented, using biometric, shape and contrast priors. The extracted skeleton is exploited to register an articulated template of the fetus, to eventually segment the fetal envelop with graph-cuts.

Models of the utero-fetal-unit are generated using the segmented data and embedded in a non gravid woman model. A set of nine pregnant woman models was created, which enabled to study the influence of pregnancy stage and fetal position on dosimetry.

Remerciements

Qu'il est doux le moment d'écrire les remerciements d'un manuscrit de thèse... Le sentiment de satisfaction de mettre un point final à ces trois années de travail est évidemment présent, mais c'est avant tout un instant privilégié pour penser à celles et ceux qui ont permis d'arriver à cet heureux épilogue.

Je tiens ainsi à remercier en premier lieu Isabelle Bloch et Elsa Angelini, pour avoir assuré la direction de cette thèse. J'ai pu bénéficier de la justesse de vos remarques et de vos conseils, de votre expertise et de votre disponibilité tout au long de ces années. Vous avez considérablement contribué à bonifier mon travail, notamment lors de la rédaction des articles et du présent manuscrit. Vous avez de plus fait preuve de tact, de gentillesse et de psychologie, pour m'encourager et me motiver dans les moments délicats que l'on peut traverser au cours d'une thèse. Votre passion pour le traitement d'image est pour moi un exemple à suivre.

J'exprime toute ma gratitude à Michel Desvignes et Grégoire Malandain, pour avoir accepté de rapporter ce manuscrit. J'adresse également mes remerciements à Stéphane Cotin, qui m'a fait l'honneur et le plaisir de présider le jury de soutenance, ainsi qu'à Catherine Adamsbaum, François Rousseau et Joe Wiart, qui ont examiné et jugé mon travail.

Merci à tous les membres de l'hôpital Saint Vincent de Paul (Catherine Adamsbaum, Valérie Merzoug, Anne-Elodie Bellaïche-Millischer et Céline Falip), de la Maternité de Port Royal (Gilles Grangé) et de l'hôpital Beaujon (Dominique Luton, Guillaume Ducarme, Annick Ottenwaelter et Daniel Pognot). Sans votre disponibilité, votre enthousiasme et votre implication, je n'aurais en particulier pas pu collecter les images indispensables à l'accomplissement de mes travaux.

Je remercie Orange Labs R&D et la Fondation Santé et Radiofréquence pour avoir financé mes années de thèse.

Je remercie l'ensemble du département TSI de Télécom ParisTech, pour l'accueil chaleureux que j'ai reçu pendant ces années. Merci à tous ceux avec qui j'ai collaboré durant mes travaux : Lazar Bibin, Juan Pablo de la Plata et Tamy Boubekeur. Victoria vous doit déjà beaucoup, et ce n'est qu'un début ! J'ai maintenant une pensée pour Camille et Olivier. Deux années de cohabitation et une rédaction commune plus tard, nous voici tous trois docteurs ! Au gré de nos expériences heureuses ou difficiles, personnelles ou professionnelles, j'ai découvert deux personnes d'exception. Retrouver vos rires et votre finesse d'esprit (oui, Olive, je parle de toi) fut chaque jour un plaisir. J'associe évidemment David (je te rendrai le badge qui te revient), Geoffroy (l'homme qui mêlait l'utile à l'agréable) et Emi (bioman) avec qui j'ai parcouru un long chemin : tenez bon, la fin est proche ! J'adresse également ces encouragements à Carolina, Nicolas et Julien, plus fraîchement arrivés dans le laboratoire. Je remercie aussi les « anciens » de TSI pour m'avoir intégré dans le département et pour les conseils de début de thèse : Jamal (merci encore pour ce coup de fil du bout du monde !), Antonio (el Señor Moreno), Ceyhun (on se retrouvera un jour

sur le Bosphore, n'en doute pas!), Najib (l'homme moderne), Céline (ne rougis pas, non, ne rougis pas), Olivier (dont le déhanché dévastateur en surprendrait plus d'un), Jérôme (Mr. Pink), Vincent (je l'aurai mon set, je l'aurai...) et Sylvie. Merci aux stagiaires que j'ai encadrés durant mon doctorat (Lucile, Nicolo, Camille et Thibault) pour leur travail de qualité et leur fraîcheur. Je remercie également tous les permanents, notamment Saïd (tu peux courir, te cacher, je t'aurai), Patricia (pour son efficacité et sa bonne humeur contagieuse) et Sophie-Charlotte (grâce à qui l'environnement informatique est tout simplement parfait). J'ai finalement une pensée émue pour Francis.

Je tiens finalement à remercier infiniment celles et ceux qui m'ont aidé à m'évader de mes travaux, qui m'ont soutenu et qui m'ont permis de m'accrocher dans les moments difficiles. Nous nous sommes moins vus cette dernière année, mais je suis sorti de la cave et j'ai l'énorme plaisir de vous retrouver! Je remercie ainsi les rocroyens (Clara, Djé, Claire, Polo, Nolwenn, Elise, Cyril, Mickaël, Jeanne et Stéphane), les anciens de Condorcet (Marc, Jé, Aminata, Jb et Vince), mes blonds (Caro, Clo et Benoît L.), la Bubka Team (Casa, Sylvie, Tom et Sabrina), les dauphinois (Aley, Chach, Mika, Yo et Nizar), les copines de l'INT (Camille et Lorène), my british brovs (Nico, Phil, Arnaud et Seb), les arcachonais (Raf, Bastien et Benoît S.), la famille Périer (Rosa, Cécile, Fred et le petit Jules), les miens (mes parents, Marie, Matthieu, Erick, Simine, mais aussi mes oncles, tantes, cousins et cousines, certains étant même venus à ma soutenance!) et bien sûr Julie. Tes encouragements, ta confiance aveugle en mes capacités, tes mots justes, ton enthousiasme ont été autant de facteurs déterminants dans l'accomplissement de ces travaux. Merci tout simplement d'être telle que tu es, cette thèse est aussi la tienne.

Table des matières

Introduction	13
1 Champs électromagnétiques et exposition de la femme enceinte	17
1.1 Interaction des champs électromagnétiques non-ionisants avec le vivant . . .	17
1.2 Dosimétrie simulée sur l'être humain	20
1.3 Etat de l'art	22
1.3.1 Modèles de la femme enceinte	22
1.3.2 Dosimétrie	26
1.4 Modélisation de l'UUPF proposée	29
1.4.1 Embryologie	30
1.4.2 Modalités d'imagerie en obstétrique	32
1.5 Conclusion	34
2 Description et analyse des données ultrasonores	35
2.1 Acquisition des images ultrasonores	35
2.1.1 Principes physiques de propagation	35
2.1.2 Formation des images échographiques	37
2.2 Base d'images échographiques fœtales	38
2.2.1 Information visuelle	39
2.2.2 Artefacts d'images	41
2.3 Traitements réalisés par un expert	42
2.3.1 Segmentations manuelles	42
2.3.2 Seuillages des données	44
2.4 Propriétés statistiques des images	46
2.4.1 Distributions spécifiques	47
2.4.2 Modélisation générique avec la distribution Gamma	49
2.5 Conclusion	52
3 Segmentation des données ultrasonores	55
3.1 Introduction	55
3.2 Etat de l'art	55
3.3 Modèle général	58
3.3.1 Probabilité a priori de la partition	59
3.3.2 Probabilité de l'image conditionnellement à la partition	59
3.3.3 Probabilité a posteriori	59
3.3.4 Définition de l'énergie	60
3.3.5 Minimisation de l'énergie	60
3.4 Intégration d'une modélisation statistique adaptée aux images ultrasonores .	61
3.5 Mise en œuvre de la méthode	62

3.5.1	Pseudo-code de l'algorithme de minimisation	62
3.5.2	Influence des paramètres	62
3.5.3	Segmentation d'une image	66
3.5.4	Formes de $F_{donnees}$	68
3.6	Evaluation des résultats	70
3.6.1	Robustesse à l'initialisation	70
3.6.2	Précision des résultats obtenus automatiquement	72
3.7	Conclusion	77
4	Présentation des données IRM	79
4.1	Développement de l'IRM fœtale	79
4.1.1	Mouvements maternels et fœtaux	79
4.1.2	Historique	80
4.1.3	Influence des artéfacts de mouvement sur la qualité des images	85
4.2	Pratique de l'IRM fœtale	85
4.2.1	Complément de l'examen ultrasonore	85
4.2.2	Indications cliniques	86
4.2.3	Déroulement de l'examen IRM	89
4.3	Séquences adaptées à la visualisation et à la modélisation de l'unité utéro-placentale	91
4.3.1	Les séquences utilisées en IRM fœtale	91
4.3.2	Analyse des caractéristiques des séquences	95
4.3.3	Choix de la séquence optimale	100
4.4	Base d'images IRM	103
4.4.1	Description de la base	103
4.4.2	Hétérogénéité des données	105
4.5	Conclusion	109
5	Segmentation du fœtus dans les images IRM	111
5.1	Etat de l'art	111
5.2	Modélisation du fœtus par squelette et schéma général de l'approche proposée	112
5.3	Caractérisation de la position fœtale	117
5.3.1	Extraction des points caractéristiques osseux	118
5.3.2	Définition de la position globale du fœtus	159
5.4	Segmentation de l'enveloppe du fœtus	162
5.4.1	Recalage d'un modèle articulé dans les images	163
5.4.2	Segmentation par coupure graphe dans une bande étroite	168
5.5	Conclusion	174
6	Modélisation de la femme enceinte et dosimétrie	179
6.1	Génération des modèles de l'UUPF	180
6.1.1	Données considérées	180
6.1.2	Reconstruction de surface	181
6.2	Modèle de femme enceinte	184
6.2.1	Approche hybride considérée	184
6.2.2	Insertion des modèles extraits de données ultrasonores	185
6.2.3	Insertion des modèles extraits de données IRM	185
6.3	Résultats préliminaires de dosimétrie	185
6.3.1	Influence de la position fœtale	186
6.3.2	Influence de la modélisation choisie	188

6.4	Conclusion	190
7	Conclusion	193
7.1	Récapitulatif des contributions	193
7.1.1	Modélisation et segmentation des images ultrasonores	193
7.1.2	Segmentation du fœtus dans les images IRM	193
7.1.3	Modélisation numérique de la femme enceinte	194
7.2	Perspectives	195
7.2.1	Vers des résultats de segmentation détaillés dans les images ultrasonores	195
7.2.2	Automatisation du processus de segmentation des images IRM . . .	195
7.2.3	Applications médicales	196
7.2.4	Amélioration du modèle de femme enceinte	197
7.3	Publications	197
A		199
	Bibliographie	215

Introduction

Le développement continu des technologies sans fil est à l'origine d'une exposition sans cesse accrue de la population mondiale aux champs électromagnétiques. C'est pourquoi de nombreuses recherches visent à évaluer leur influence sur la santé publique, pour identifier l'existence d'éventuels effets nocifs et définir des normes garantissant leur innocuité. L'étude des effets thermiques observés lorsque des tissus biologiques interagissent avec des champs électromagnétiques est une problématique centrale, car il est d'ores et déjà prouvé que les cellules constituant ces tissus peuvent être altérées par une élévation de température.

Ces effets sont étudiés *in vitro* avec des cultures de cellules et *in vivo* sur des animaux. Comme il est évidemment impossible de pratiquer des expérimentations invasives sur l'homme, les spécialistes de la dosimétrie - domaine visant à évaluer l'effet thermique induit par l'absorption de l'énergie d'un champ électromagnétique dans des tissus biologiques - s'appuient sur une modélisation du corps humain dans leurs travaux. Des modèles formés de coques en polymères remplies d'un liquide dont les propriétés sont proches de celles des tissus humains permettent d'obtenir des mesures réelles en immergeant des sondes dans ce liquide. D'autres recherches ont pour objectif de simuler numériquement la propagation des ondes électromagnétiques et d'évaluer leur influence sur des modèles numériques du corps humain, dits anthropomorphiques. Initialement composés de formes géométriques simples, ils ne permettaient pas d'obtenir des mesures précises en raison de l'importante simplification de l'anatomie considérée. Le développement de l'imagerie médicale a rendu possible, dans les années 1990, l'élaboration de modèles détaillés et réalistes, certains comportant plus de cinquante tissus différents.

Ces modèles ont connu une certaine évolution depuis leur apparition. Les premiers modèles n'incluaient ainsi que la tête et ont été utilisés pour évaluer l'exposition du cerveau associée à l'utilisation du téléphone portable, placé contre l'oreille. En raison de la multiplication des sources de champs électromagnétiques mais aussi de l'évolution des modes d'utilisation des téléphones, l'étude de l'exposition des autres organes est devenue nécessaire et des modèles comportant l'intégralité de l'anatomie sont apparus. Une deuxième évolution majeure concerne l'âge des modèles. Initialement, seuls des modèles de l'adulte étaient disponibles. Cependant, l'utilisation parfois intensive des téléphones portables par les enfants a entraîné l'apparition de modèles de cette classe d'âge. Les enfants sont en effet des sujets sensibles car leur organisme n'est pas arrivé à maturité. Cette remarque est d'autant plus valable pour le fœtus, étant donnée la complexité des processus qui interviennent au cours du développement embryono-fœtal. On observe ainsi tout d'abord une différenciation cellulaire qui conduit à la formation des organes, avant que ceux-ci n'acquissent progressivement leur capacité fonctionnelle. Le fœtus étant très sensible à son environnement durant ce développement, son exposition durant la grossesse fait actuellement l'objet d'une attention particulière. Pourtant, peu de modèles anthropomorphiques de femme enceinte existent et sont de plus perfectibles. La modélisation de l'unité utéro-placentale-fœtale (UUPF) manque notamment de détails anatomiques et de réalisme. De plus, la couverture

de l'ensemble de la grossesse est souvent modélisée de manière simplifiée et la variabilité positionnelle du fœtus n'est pas prise en compte.

L'objectif de cette thèse est de proposer des méthodes de segmentation des structures de l'UUPF dans les images médicales acquises en obstétrique, pour construire un ensemble de modèles de femme enceinte incluant des UUPF dépassant les limites des modèles existants. Nous avons pour cela exploité des échographies tridimensionnelles et des images IRM, ces deux modalités étant complémentaires. L'échographie est la modalité de référence en obstétrique et permet d'obtenir des images très tôt dans la grossesse, alors que l'IRM permet de distinguer précisément l'anatomie fœtale en fin de grossesse. Les images acquises avec ces modalités présentent des caractéristiques très différentes et nous avons donc développé des approches de segmentation adaptées à leurs spécificités. Ces approches sont novatrices, en raison de l'introduction récente de ces images en obstétrique, et nous identifierons également les applications médicales potentielles de ces travaux de segmentation.

Le présent document comporte six chapitres. Nous décrivons dans le chapitre 1 le contexte général dans lequel s'inscrivent ces travaux de thèse. Les projets internationaux et nationaux sont évoqués, ainsi que les différents domaines impliqués dans l'évaluation de l'interaction des champs électromagnétiques avec le vivant. La méthode la plus couramment exploitée dans les simulations numériques en dosimétrie est également évoquée, car elle impose des contraintes sur les modèles anthropomorphiques utilisés. Un état de l'art des modèles de femme enceinte permet alors de situer l'approche proposée dans cette thèse. Les chapitres 2 à 5 détaillent les contributions originales.

Dans le chapitre 2, nous analysons les images ultrasonores tridimensionnelles utilisées pour modéliser l'UUPF en début de grossesse. Le processus d'acquisition est brièvement décrit ainsi que la base d'images que nous avons constituée avec nos partenaires de l'hôpital Beaujon (Clichy, France) et de Philips Healthcare Research Labs (Suresne, France). Nous montrons alors l'aspect des structures anatomiques visibles dans ces images. Nous présentons finalement un travail de segmentation manuelle des images réalisé par un expert médical, qui a servi à apprendre des modèles des distributions statistiques des intensités des voxels des images dans deux classes de tissus : les tissus maternels et fœtaux et le liquide amniotique.

La méthode de segmentation adaptée aux images ultrasonores est formulée dans le chapitre 3. Cette méthode a pour objectif de partitionner l'image en deux sous-ensembles correspondant aux deux classes de tissus évoquées ci-dessus. Nous exploitons pour cela le cadre général de segmentation par ensembles de niveaux et intégrons les modélisations des distributions des intensités proposées dans le chapitre 2.

Dans le chapitre 4, nous présentons les données IRM que nous avons segmentées afin de modéliser l'UUPF en fin de grossesse. Nous évoquons l'avènement de l'IRM dans le contexte de l'imagerie anténatale, qui s'impose de nos jours comme l'examen complémentaire de l'échographie pour le diagnostic de certaines pathologies. Nous identifions alors les séquences qui permettent d'acquérir des images aux caractéristiques propices à la modélisation de l'UUPF. La base d'images réunie dans le cadre de notre collaboration avec l'hôpital Cochin-Saint Vincent de Paul (Paris, France) est finalement décrite.

Nous formulons une approche originale pour la segmentation du fœtus dans le chapitre 5. Nous proposons un modèle simplifié de son squelette pour caractériser sa position. Nousinstancions alors ce modèle dans les images grâce à la détection d'un ensemble de points caractéristiques, au cours d'un processus exploratoire de l'anatomie fœtale. Un modèle générique de fœtus articulé est finalement recalé dans les images pour segmenter l'enveloppe fœtale avec une méthode par coupure de graphe.

Nous dédions finalement le chapitre 6 à la construction de l'ensemble des modèles de

femme enceinte. Nous générons des modèles surfaciques des structures de l'UUPF à partir des segmentations des images ultrasonores et IRM, avec une approche récente provenant du domaine de la synthèse d'images. Les modèles de l'UUPF obtenus sont immergés dans un modèle synthétique de femme, pour élaborer les modèles de femme enceinte. Ces derniers sont utilisés dans des simulations de dosimétrie, dont nous analysons les résultats préliminaires.

Chapitre 1

Champs électromagnétiques et exposition de la femme enceinte

En 2000, le Centre International de Recherche sur le Cancer a initié l'étude épidémiologique Interphone, dont l'objectif est de déterminer l'éventuelle relation entre l'utilisation du téléphone portable et l'apparition de cancers du cerveau. L'ampleur de cette étude en cours, qui implique treize pays européens, traduit l'intérêt aujourd'hui porté aux effets sanitaires potentiels induits par une exposition à un champ électromagnétique. Les présents travaux de thèse s'inscrivent dans ce contexte.

Dans ce chapitre, nous présentons les études réalisées de nos jours et dans différents domaines scientifiques pour évaluer l'influence de l'exposition sur le vivant, notamment sur le fœtus durant la grossesse. La dosimétrie est un domaine particulièrement actif, puisqu'elle a pour but de mesurer, entre autres, l'élévation de température consécutive à l'absorption de l'énergie transportée par les champs électromagnétiques, laquelle pourrait avoir des effets sur la santé lorsqu'elle est substantielle et prolongée. Certaines études s'appuient sur des simulations numériques dans des modèles virtuels du corps humain. Nous mettons en évidence que les modèles existants de femme enceinte utilisés pour déterminer l'exposition du fœtus présentent des limites importantes et proposons une nouvelle méthodologie de génération de modèles plus réalistes et plus représentatifs des variabilités anatomiques au sein d'une population.

1.1 Interaction des champs électromagnétiques non-ionisants avec le vivant

Un champ électromagnétique (CEM) est constitué de deux composantes, l'une électrique, l'autre magnétique. Les amplitudes de ces deux composantes sont mesurées respectivement en Volt par mètre (V/m) et en Tesla (T). Lorsque ce CEM oscille, on parle de la fréquence d'oscillation f , mesurée en Hertz (Hz). C'est en fonction de leur fréquence que sont catégorisés les CEM, comme le montre le spectre électromagnétique de la figure 1.1. Les CEM de la deuxième partie du spectre sont dits ionisants, car ils possèdent une énergie suffisante pour rompre des liaisons chimiques au niveau moléculaire. Par opposition, les CEM qui figurent dans la première partie sont qualifiés de non-ionisants. Dans ces travaux, nous nous intéressons à ces derniers, et plus particulièrement aux champs radiofréquence en raison de leur utilisation massive.

Le téléphone portable et le wifi, considérablement répandus dans la société actuelle, sont en effet deux exemples de technologies émettant ce type de champ. En 2004, le nombre

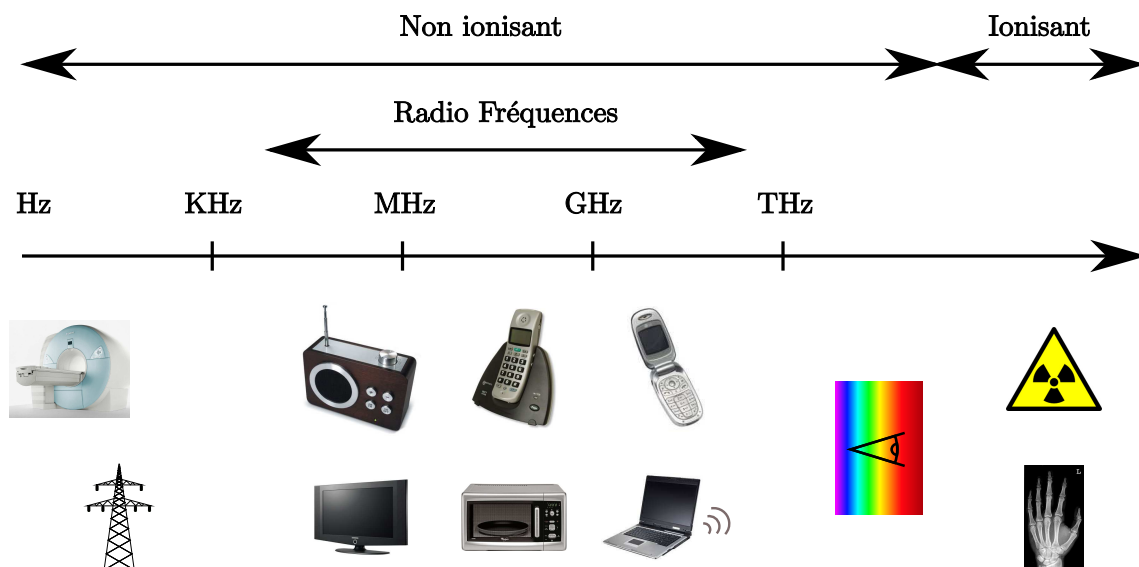


FIG. 1.1 – Spectre électromagnétique.

d'utilisateurs de téléphones portables dans le monde était déjà estimé à plus de 1,4 milliards de personnes. C'est pourquoi l'étude des effets sanitaires potentiellement induits par l'exposition aux champs radiofréquence fait l'objet d'une attention particulière, notamment dans les médias. L'Organisation Mondiale de la Santé rapporte ainsi que plus de 25000 travaux ont été publiés sur ce sujet lors des trente dernières années.

Différents types d'études sont réalisés pour évaluer ces effets, dont nous donnons ci-dessous une liste accompagnée d'exemples des sujets abordés¹ :

- Etudes épidémiologiques : détermination du lien entre l'exposition à un CEM et l'apparition de cancers ou de maladies cardiovasculaires au sein d'une population [Ahlbom et al., 2004].
- Etudes *in vitro* : influence des CEM sur l'ADN et les constituants des cellules [Aitken et al., 2005].
- Etudes *in vivo* sur l'animal : confirmation des résultats obtenus *in vitro* ou dans les études épidémiologiques [Heynick et al., 2003].
- Etudes *in vivo* sur l'homme : nécessairement moins invasives, elles traitent par exemple des conséquences des CEM sur la concentration, les maux de tête ou la qualité du sommeil [Navarro et al., 2003].
- Etudes de dosimétrie : évaluation de la quantité de l'énergie des CEM absorbée par les tissus biologiques, qui peut conduire à une élévation de la température dans les tissus. La dosimétrie est une problématique centrale, car certaines études montrent qu'une élévation substantielle et prolongée de la température des tissus biologiques a des conséquences sur les êtres vivants [Juutilainen, 2005].

Historiquement, les travaux de recherche ont tout d'abord concerné l'adulte, pour déterminer par exemple l'influence des CEM sur les travailleurs exposés à de forts champs dans leur environnement professionnel. Le développement de la téléphonie a alors constitué un nouvel axe d'étude, car il a engendré pour la première fois l'exposition d'une population

¹Aucun de ces effets n'est avéré lorsque l'exposition est inférieure aux seuils d'utilisation préconisés par l'autorité de régulation internationale. Toutefois, de nombreux travaux concluent à la nécessité de poursuivre les recherches.

importante à des CEM émis par des sources proches (antennes des téléphones et antennes relais). Comme il a été dit précédemment, ce phénomène a pris une ampleur importante et les premiers enfants/adolescents ont ensuite commencé à utiliser des téléphones portables. Leur tissu et leur système immunitaire étant en cours de maturation, l'influence des CEM sur leur organisme peut différer de celle que l'on observe chez l'adulte. Les institutions internationales sanitaires et de régulation ont alors défini une nouvelle priorité, visant à étudier cette influence. C'est finalement la multiplication des sources de CEM dans le cadre domestique (plaques à induction, réseau wifi, four à micro-ondes, téléphones sans fils...) et surtout la diversification des modes d'utilisation du téléphone portable (ports à la ceinture ou autour du cou) qui ont engendré la nécessité de réaliser des études sur l'exposition du fœtus et une augmentation notable du nombre de publications traitant de cette problématique, comme on le voit sur la figure 1.2. Le fœtus est en effet particulièrement sensible à son environnement en raison de la complexité des phénomènes biologiques intervenant durant la grossesse (cf section 1.4.1).

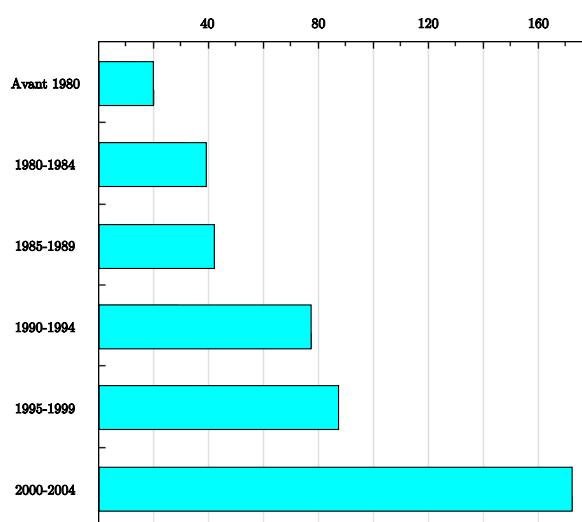


FIG. 1.2 – Evolution du nombre de publications traitant de l'exposition du fœtus aux CEM jusqu'à 2004. Source : site officiel de l'Organisation Mondiale de la Santé, projet EMF (www.who.int/peh-emf/fr/).

Télécom ParisTech a été impliqué dans plusieurs projets de recherche, afin d'examiner les effets sanitaires potentiels des CEM. Les thèmes abordés reflètent l'évolution historique des sujets d'attention. L'influence du téléphone portable sur l'adulte a tout d'abord été étudiée au cours du projet COMOBIO (COmmunications MObiles et BIOlogie), entre 1999 et 2002. Des problématiques comme le métabolisme et le comportement du rat, les méthodes de certification des téléphones et la dosimétrie sur des modèles de tête ont par exemple été étudiées. Ensuite, une partie du projet ADONIS (Analyse dosimétrique des systèmes de téléphonie mobile de troisième génération), mené de 2003 à 2006, a été consacrée à l'analyse dosimétrique par simulation numérique de l'absorption par la tête des enfants des rayonnements émis par les téléphones mobiles. Dans ces deux projets, des méthodes de construction de modèles numériques de la tête à partir d'images médicales ont été proposées. Finalement, ces travaux de thèse s'inscrivent dans le projet FEMONUM (FETus and MOther NUmerical Models), commencé en 2007, dont l'objectif est de proposer des modèles de la femme enceinte pour la dosimétrie.

1.2 Dosimétrie simulée sur l'être humain

La dosimétrie consiste à quantifier la dissipation d'énergie dans un milieu exposé à un CEM, en évaluant le débit d'absorption spécifique (DAS) dans ce milieu. La valeur du DAS est donnée par :

$$DAS = \frac{\sigma}{\rho} E^2 \quad (1.1)$$

où σ est la conductivité du milieu, ρ sa densité et E la valeur du champ électrique. Le DAS, exprimé en W/kg, détermine la puissance absorbée par 1 kg de tissus.

Le DAS est utilisé pour définir des normes d'exposition dans le domaine de la santé publique. Les normes respectées en France sont celles qui ont été définies par un organisme international appelé l'ICNIRP (International Commission on Non-Ionizing Radiation Protection). Ces valeurs limites ont été établies sur la base des effets biologiques considérés comme les plus sensibles chez l'animal d'expérience (c'est-à-dire aux niveaux d'exposition les plus faibles) et d'une analyse globale des connaissances scientifiques disponibles [gui, 1998].

L'effet biologique observé chez l'animal au plus faible niveau d'exposition est un effet thermique se traduisant par une altération du comportement. De tels effets surviennent lorsque la puissance absorbée par le corps, qui se mesure par le débit d'absorption spécifique (DAS), dépasse la valeur de 4 W/kg. Cette dernière mesure correspond à une élévation de la température corporelle de 1 degré.

Afin de tenir compte des éventuelles incertitudes et de disposer d'une marge de sécurité, un coefficient d'abattement de 50 est appliqué pour définir les valeurs limites d'exposition du public, soit 0,08 W/kg. Certaines parties du corps pouvant absorber localement des puissances pouvant être jusqu'à 25 fois supérieures, un DAS local (calculé sur 10 grammes de tissus) a été établi. Celui-ci ne doit pas dépasser 2 W/kg pour la tête et le tronc et 4 W/kg pour les membres. Ces valeurs sont des « restrictions de base » qui ne doivent pas être dépassées. Aucune norme particulière n'existant en cas de grossesse, ces valeurs sont également appliquées au fœtus. Cependant, le DAS est une grandeur physique qui n'est pas facilement mesurable. Des valeurs de champ électrique et magnétique, fonction de la fréquence et facilement mesurables, ont été établies. Ces valeurs sont dénommées « niveaux de référence ». Le respect des niveaux de référence garantit le respect des restrictions de base.

Les études *in vivo* étant bien entendu impraticables sur l'homme, les experts de la dosimétrie exploitent des modèles physiques ou numériques du corps humain. Des modèles constitués de coques en polymères et remplis d'un liquide dont les propriétés sont proches de celles des tissus humains permettent d'obtenir des mesures réelles en immergeant des sondes dans ce liquide (voir figure 1.3). Ces modèles, qualifiés de fantômes, sont utilisés pour mesurer le DAS des téléphones introduits sur le marché et garantir leur conformité aux normes.

Cependant, ces modèles ne contenant qu'un unique type de tissu, ils ne permettent pas de connaître avec précision le DAS dans les différents tissus biologiques constituant le corps humain. C'est pourquoi des simulations numériques sont également utilisées afin d'accéder à cette information. Pour réaliser de telles simulations, une scène virtuelle est définie, dans laquelle figurent une ou plusieurs sources de CEM et un ou plusieurs modèles d'être humain, dits anthropomorphiques. Par souci de clarté, nous nous plaçons dans le cas simple où une seule source et un seul modèle sont utilisés. Il convient alors de simuler le CEM, en fonction des caractéristiques de la source, puis de déterminer le DAS dans les tissus du modèle.




FIG. 1.3 – (a) Confection d’un fantôme. (b) Mesure du DAS dans le fantôme : l’électrode est introduite par le sommet de la tête et le téléphone mobile est appliquée sur l’oreille par un bras articulé. Source : site internet du Centre australien pour l’étude des effets biologiques induits par les champs radiofréquence (www.acrbr.org.au/Research/rf_dosimetry.aspx).

Bien que certaines méthodes de simulation des CEM reposent par exemple sur des éléments finis, la méthode de différences finies dans le domaine temporel (Finite Difference Time Domain, FDTD) est la plus largement utilisée. Le principe de la FDTD consiste à discrétiser l’espace et le temps et à approcher les équations de Maxwell avec des différences finies par un schéma itératif (schéma numérique de Crank-Nicolson). Dans un système à une dimension, cela se traduit par :

$$\frac{\partial E}{\partial x} = \mu \frac{\partial H}{\partial t} \Rightarrow \frac{E_{i\Delta x}^{n\Delta t} - E_{(i+1)\Delta x}^{n\Delta t}}{\Delta x} = \mu \frac{H_{(i+\frac{1}{2})\Delta x}^{(n-\frac{1}{2})\Delta t} - H_{(i+\frac{1}{2})\Delta x}^{(n+\frac{1}{2})\Delta t}}{\Delta t} \quad (1.2)$$

où E représente le champ électrique, discrétisé en temps (en exposant) et dans l’espace (en indice). H représente le champ électrique, discrétisé en temps (en exposant) et dans l’espace (en indice), mais entrelacé avec le champ E . Finalement, μ correspond à la perméabilité du milieu.

Pour évaluer le DAS d’un modèle anthropomorphique, on définit tout d’abord un domaine de simulation, découpé en voxels. La taille des voxels à utiliser dépend de la fréquence du CEM simulé et doit décroître à mesure que la fréquence augmente. Dans le contexte de la téléphonie mobile, entre 900 MHz et 2400 MHz, des voxels de 2 mm d’arête au maximum doivent être considérés. On place alors le modèle anthropomorphique dans ce domaine, ce qui permet d’associer un milieu à chacun des voxels : un voxel du fond est constitué d’air, alors qu’un voxel du modèle est constitué d’un tissu biologique. Les constantes caractéristiques des milieux (σ , ρ et μ) sont ensuite affectées à chaque voxel, en fonction du type de tissu qu’il contient. Finalement, le CEM est simulé avec l’équation 1.2 et le DAS est calculé avec l’équation 1.1. Nous illustrons dans la figure 1.4 des résultats obtenus avec cette méthode sur un modèle de tête d’enfant.

Les modèles anthropomorphiques doivent respecter certains critères afin d’obtenir des mesures de DAS fiables. (1) Leur topologie doit être correcte. Si on prend l’exemple des couches externes de l’organisme, la peau et la graisse, la peau ne doit pas présenter de trous, sous peine de biaiser l’évaluation du CEM dans la graisse. (2) Les modèles ne doivent pas

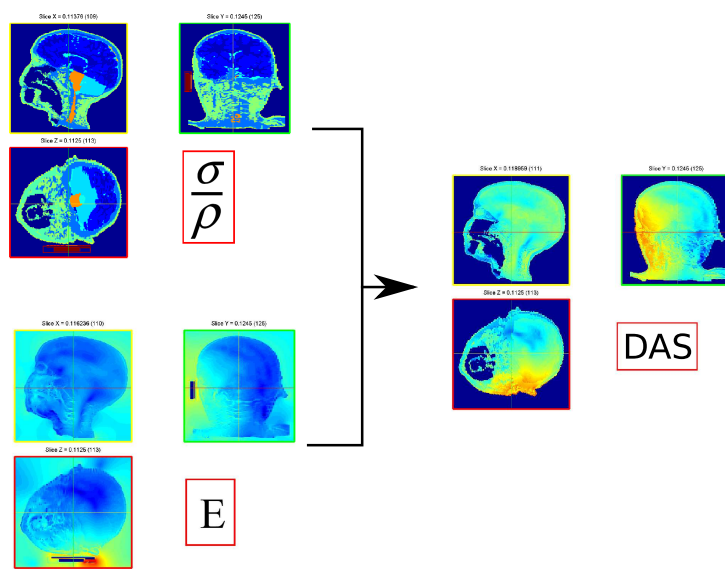


FIG. 1.4 – En haut à gauche : modèle anthropomorphique d’une tête d’enfant, dans lequel les tissus sont différenciés par des couleurs distinctes. En bas à gauche : CEM émis par un téléphone portable simulé. A droite : calcul du DAS obtenu en combinant le modèle anthropomorphique et le CEM simulé. Source : Joe Wiart, Orange labs R&D.

comporter de singularités, car elles engendrent une surévaluation du DAS. (3) Le niveau de détail anatomique doit être le plus élevé possible, afin de déterminer avec précision le DAS local dans les différents organes, mais également le DAS moyen dans l’ensemble du modèle.

1.3 Etat de l’art

1.3.1 Modèles de la femme enceinte

Les modèles anthropomorphiques sont constitués de représentations virtuelles de l’enveloppe externe du corps humain et de ses organes. Les premiers modèles anthropomorphiques de l’adulte ont été développés au Oak Ridge National Laboratory [Snyder et al., 1974]. Les enveloppes constituant les éléments du modèle sont décrites avec des équations de surface de formes simples, comme des sphères, des cylindres ou des ellipsoïdes. Ces modèles, qualifiés de mathématiques ou stylisés dans la littérature, ont été largement utilisés car ils sont faciles à implanter et permettent de définir avec précision la dimension et la masse des organes internes, pour approcher « l’homme de référence » défini par l’ICRP (International Commission on Radiological Protection) [man]. Toutefois, les volumes géométriques décrits par les équations ne reflètent pas de façon conforme la forme des organes, ce qui ne confère donc à ces modèles qu’un réalisme anatomique limité, comme on le voit dans la figure 1.5.

De nouveaux modèles ont vu le jour grâce au développement de l’imagerie médicale. Ces modèles, dits voxelisés ou tomographiques, sont obtenus en segmentant les images et en associant un type de tissu à chacun des voxels. Avec l’apparition des acquisitions corps entier, plus de vingt modèles complets existent aujourd’hui. Le modèle présenté dans la figure 1.5 (b) en est un exemple. Le lecteur intéressé pourra se référer à [Lemosquet et al., 2003, Caon, 2004], qui présentent une liste exhaustive des modèles proposés avant 2005, les

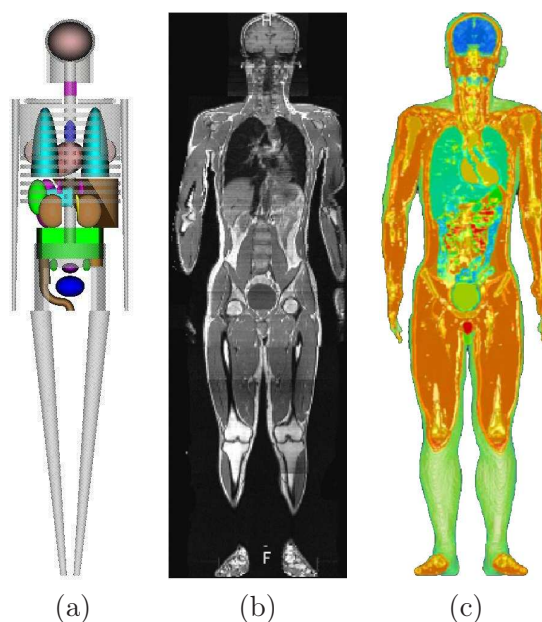


FIG. 1.5 – Modèles stylisé et voxelisé. (a) Modèle stylisé de la femme développé par le Oak Ridge National Laboratory [Snyder et al., 1974]. (b) Coupe du volume IRM acquis avec un protocole corps entier et utilisé pour générer le modèle TARO (c) [Nagaoka et al., 2002].

modèles les plus récents étant décrits sur le site internet du « Consortium of Computational Human Phantoms »². Les modèles adultes sont les plus nombreux. Il en existe pour les deux sexes et pour différentes origines ethniques. Des modèles du nouveau né, de l'enfant et de l'adolescent ont également été développés. Ces derniers sont construits à partir de CT corps entier acquis dans un contexte clinique.

La modélisation de la femme enceinte revêt un caractère spécial, puisque il est impossible d'acquérir des données corps entier, que ce soit en IRM (incompatibilité entre la longueur de l'examen et les mouvements fœtaux) ou en CT (irradiation importante du fœtus). Les premiers modèles ont donc été des modèles stylisés [Stabin et al., 1995]. Un premier modèle voxelisé a ensuite été élaboré à partir de données acquises en tomographie par rayons X (CT) sur une patiente inconsciente, dont la grossesse n'avait pas été identifiée [Shi and Xu, 2004].

Toutefois, le modèle ne comporte que le torse de la patiente et est relativement grossier, l'épaisseur de coupe de l'acquisition étant de 7 mm. En outre, le contraste des images ne permet pas de distinguer clairement l'unité utéro-placentofœtale (UUPF), qui correspond à l'utérus et ses constituants. Seules trois classes de tissus sont ainsi extraites de l'image : les tissus mous du fœtus, son squelette et un ensemble constitué de la paroi amniotique, du placenta et du liquide amniotique. Les modèles proposés dans [Angel et al., 2008] sont obtenus à partir d'images CT et n'incluent également que le torse, mais ils présentent l'avantage de couvrir l'ensemble de la grossesse. Toutefois, les résolutions sont très variables, l'épaisseur de coupe pouvant dépasser 10 mm dans les cas les plus grossiers. De plus, seulement quatre classes de tissus sont distinguées dans l'UUPF (paroi utérine/placenta, liquide amniotique, tissus mous fœtaux et squelette fœtal). Enfin, les modèles de l'UUPF obtenus en début de grossesse sont simplifiés et contiennent une unique classe tissulaire.

Depuis 2005, des approches dites hybrides sont utilisées, afin de disposer de modèles

²www.virtualphantoms.org

complets de la femme enceinte. Ces approches visent à combiner des modèles stylisés, voxelisés et/ou synthétiques (provenant de la communauté de la réalité virtuelle). Les modèles correspondent à différents stades de la grossesse. Ces stades sont quantifiés en semaines d'aménorrhée (SA), c'est-à-dire le nombre de semaines d'absence de règles, la durée totale de la grossesse étant de 40 SA. Comme on peut le voir dans la figure 1.6, les approches considérées diffèrent dans les publications³ :

- **M1** [Cech et al., 2007] : SILVY est obtenue en fusionnant un modèle du torse de la femme enceinte (généralisé à partir d'un examen IRM à 30 SA), le système nerveux central du modèle NORMAN [Dimbylow, 1997] et un modèle synthétique de femme.
- **M2** [Dimbylow, 2006] : les modèles de l'UUPF stylisés de [Chen, 2004] à 13, 26 et 38 SA sont insérés dans le modèle voxelisé de femme non gravide NAOMI. Ce processus a nécessité l'édition manuelle de la segmentation de NAOMI, pour déplacer les organes et créer l'espace nécessaire à l'insertion des modèles d'UUPF.
- **M3** [Xu et al., 2007] : un modèle de l'UUPF hybride (combinant la paroi utérine de [Shi and Xu, 2004] et des modèles synthétiques de fœtus et de son cerveau) est inséré dans une femme synthétique. Les organes et une partie du squelette de cette dernière sont extraits du VIPMAN, modèle voxelisé construit à partir de photographies de coupes histologiques du Visible Human [Xu et al., 2000]. Il existe trois modèles de femme enceinte, correspondant aux fins des trois trimestres de grossesse.
- **M4** [Wu et al., 2006] : un modèle de l'UUPF voxelisé acquis en IRM est intégré dans une femme synthétique. Un ensemble de modèles de femme enceinte correspondant au terme de chacun des mois de grossesse est obtenu en mettant à l'échelle le modèle d'UUPF.
- **M5** [Nagaoka et al., 2007] : un modèle de l'UUPF voxelisé, construit à partir d'un examen IRM à 26 SA, est immergé dans le modèle de femme voxelisé TANAKO [Nagaoka et al., 2002]. L'insertion du modèle de l'UUPF est réalisée avec des outils de déformation de maillage, générant des déformations réalistes des tissus. Une évolution de ce modèle est proposée dans [Nagaoka et al., 2008], en mettant à échelle le modèle de l'UUPF pour obtenir des modèles de femme enceinte à 13, 20 et 26 SA.

Ces modélisations présentent des degrés de réalisme différents, qu'il est difficile de quantifier. Le type des modèles utilisés et le nombre des composantes qui sont combinées ont néanmoins une influence certaine sur ce réalisme. Il est d'une part plus satisfaisant d'utiliser des modèles voxelisés, dont l'anatomie est intrinsèquement correcte. D'autre part, la construction d'un modèle hybride induit une distorsion de la réalité, consécutive aux déformations nécessaires à la combinaison de composantes de provenances distinctes. Plus ces composantes sont nombreuses, plus ces déformations sont importantes et moins la modélisation est anatomiquement réaliste. Ainsi, bien qu'étant esthétique, M3 combine cinq modèles de provenances différentes, ce qui limite son réalisme, contrairement aux modèles M2, M4 et M5 qui n'exploitent que deux modèles. Le modèle M5 est le seul à combiner deux modèles voxelisés, ce qui tend à en faire le modèle le plus satisfaisant. De plus, le processus d'insertion de l'UUPF s'appuie sur des déformations de forme libre (FFD) » [Sederberg and Parry, 1986], qui permettent d'obtenir des déformations lisses et réalistes des tissus abdominaux (peau, graisse, muscles) du modèle de femme.

On peut également noter que l'ensemble des modèles de l'UUPF présentent certaines limitations, relatives (1) au détail et/ou au réalisme anatomique et (2) à la méthodolo-

³Un modèle récent a été proposé dans [Becker et al., 2008], obtenu en insérant un modèle voxelisé de l'UUPF (examen IRM à 24 SA) dans un modèle voxelisé de femme. Ce modèle doit cependant être considéré avec précaution car la méthodologie utilisée pour sa construction n'est évoquée que très succinctement, ce qui rend son évaluation délicate.

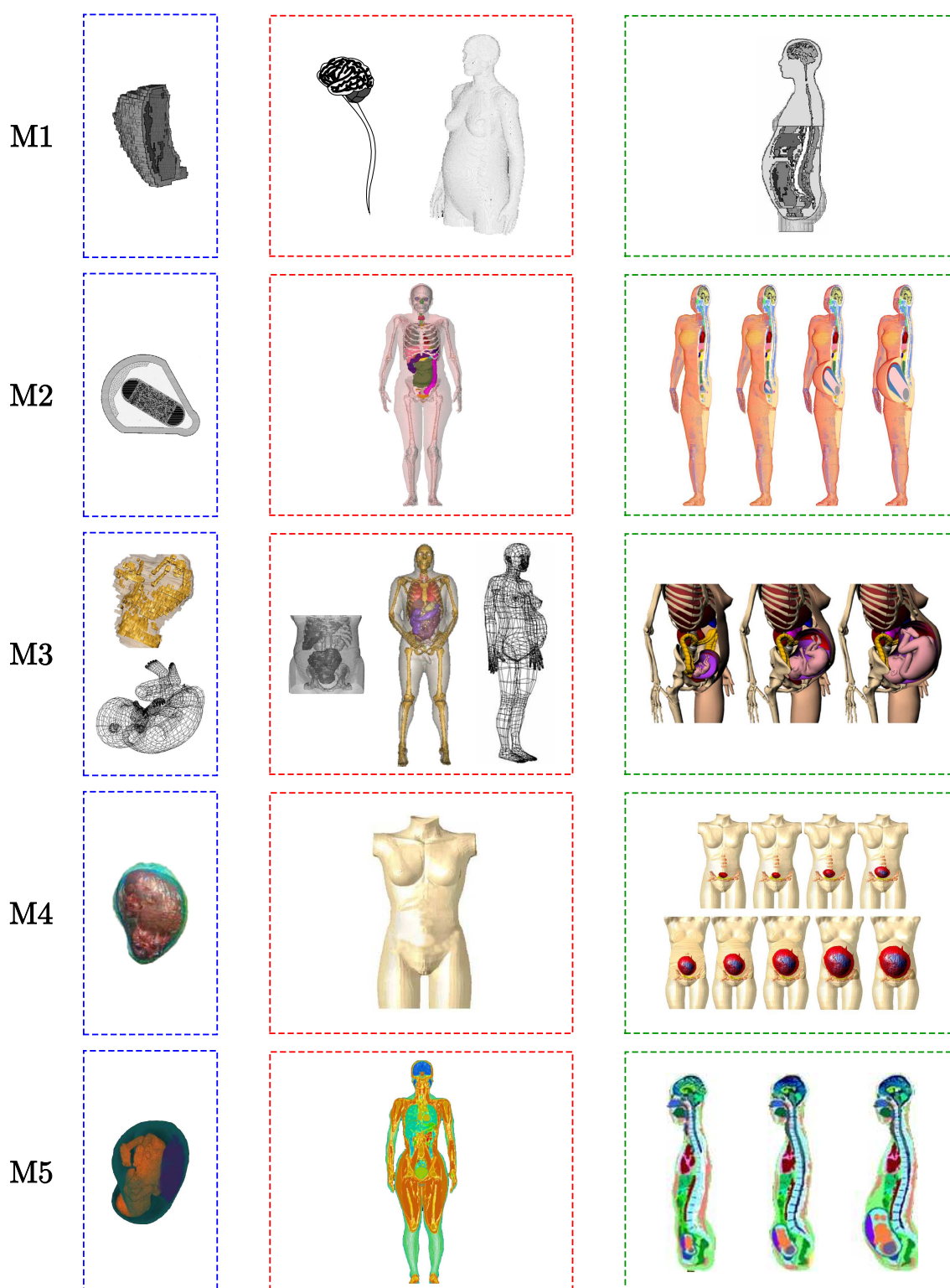


FIG. 1.6 – Modélisation hybride utilisée pour construire les modèles de femme enceinte M1 à M5. On distingue les modèles de l’UUPF (encadrés en bleu) et de femme non gravide (encadrés en rouge), qui sont fusionnés pour générer les modèles hybrides (encadrés en vert).

gie utilisée pour couvrir la grossesse. La table 1.1 décrit les caractéristiques mettant en évidence la première de ces deux limitations. On peut voir que M2 est construit avec des modèles stylisés de l’UUPF, dont le réalisme anatomique est limité de manière inhérente. M3 pâtit une nouvelle fois de l’exploitation de composantes multiples, l’enveloppe du fœtus ayant de plus été créé par des infographistes, sans connaissances médicales. Les modèles de l’UUPF de M1 et M4 sont construits à partir de données fortement anisotropes et sont sous-échantillonnées directement dans des grilles de 2 mm d’arête, avec une interpolation au plus proche voisin, lors de leur insertion dans le modèle de femme. Cela fait apparaître des singularités, qui biaisent l’évaluation du DAS dans les simulations, comme on l’a vu précédemment.

Enfin, bien que les composantes principales de l’UUPF soient généralement distinguées (paroi utérine, liquide amniotique et fœtus), le fœtus est peu détaillé quel que soit le modèle, deux organes internes étant au mieux identifiés.

	Type	Résolution (mm ³)	Tissus modélisés
M1	voxélisé	1x1x7	PUPL, LA, SF , TF
M2	stylisé	NA	PU, PL, LA, SF , CF , TF
M3	hybride	1x1x7	PUPL, LA, SF , CF , TF
M4	voxélisé	1x1x5	PU, PL, LA, TF
M5	voxélisé	0,75x0,75x2	PU, PL, LA, CF , YF , TF

TAB. 1.1 – Caractéristiques anatomiques des modèles M1 à M5 (réalisme et niveau de détail) : type de modèle, résolution des images médicales utilisées, tissus modélisés. Les tissus potentiellement modélisés sont : la paroi utérine (PU), le placenta (PL), le liquide amniotique (LA), le squelette fœtal (**SF**), le cerveau fœtal (**CF**), les yeux (**YF**) et les autres tissus fœtaux indifférenciés (**TF**). La paroi utérine et le placenta sont parfois confondus (PUPL).

On décrit dans la table 1.2 deux caractéristiques qui permettent d’analyser les approches utilisées pour modéliser la grossesse dans son ensemble. On remarque ainsi que M1 ne modélise qu’un seul stade de la grossesse, ce qui limite sa représentativité. Plusieurs stades sont représentés dans les autres modèles (M5 étant toutefois inutilisable pour la fin de grossesse), mais les méthodes utilisées pour assurer cette couverture sont critiquables. M2 et M3 définissent des structures de l’UUPF dont les dimensions sont standard d’après [Valentin, 2002]. Cela est cependant rendu possible par l’exploitation de représentations simples de l’UUPF. M4 et M5 utilisent des mises à échelle d’un modèle de référence, ce qui n’est pas satisfaisant car les organes du fœtus ainsi que ses membres croissent à des rythmes différents.

1.3.2 Dosimétrie

Les modèles M1 et M4 ont été utilisés pour effectuer des simulations de dosimétrie et évaluer le DAS dans les tissus maternels et fœtaux lors de l’exposition à des champs radiofréquence, au cours d’un examen IRM [Pediaditis et al., 2008, Wu et al., 2006] (M1 et M4) et de l’utilisation d’un détecteur de métaux [Wu et al., 2007] (M4). Ces cadres applicatifs étant très spécifiques, nous préférons détailler les résultats obtenus avec les modèles M2, M3 et M5, qui ont été exploités pour la dosimétrie sur un large spectre de fréquences et donnent une vision d’ensemble du DAS observé dans les tissus de la femme enceinte et du fœtus. Ces travaux mettent de plus en exergue des caractéristiques attendues

	Stades grossesse	Méthode
M1	30 SA	NA
M2	8 SA et fin des 3 trimestres	Dimensions moyennes
M3	Fin des 3 trimestres	Dimensions moyennes
M4	Fin des 9 mois	Mise à échelle
M5	18 SA ; fin des trimestres 1 et 2	Mise à échelle

TAB. 1.2 – Caractéristiques des modèles M1 à M5 (représentation longitudinale de la grossesse) : stades de la grossesse représentés et méthode utilisée pour la modélisation longitudinale de la grossesse (les dimensions moyennes étant définies dans [Valentin, 2002]).

des modèles de l’UUPF pour obtenir des mesures de DAS précises et pertinentes.

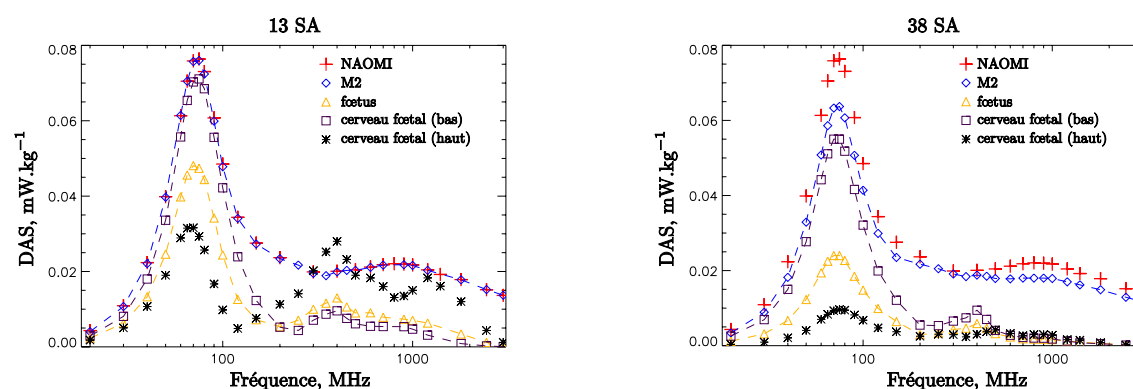


FIG. 1.7 – Evaluation du DAS moyen à 13 SA (gauche) et 38 SA (droite) dans NAOMI, M2 (NAOMI enceinte), le fœtus, le cerveau (tête en bas) et le cerveau (tête en haut). Source [Dimbylow, 2007].

Dans [Dimbylow, 2007], les modèles M2 à différents stades de grossesse sont exposés à des champs radiofréquence entre 20 MHz et 3 GHz. Le champ incident est de 1 V/m et provient d’une source lointaine, comme une antenne de base de téléphonie mobile. Le DAS moyen à 13 SA et 38 SA mesuré dans ces travaux est présenté dans la figure 1.7 pour différents ensembles : la femme non gravide (NAOMI), la femme enceinte (M2), le fœtus et le cerveau fœtal. Le modèle d’UUPF étant stylisé dans M2, il est facile de manipuler ses éléments. Le cerveau a donc été déplacé pour étudier deux cas distincts, selon que le fœtus a la tête orientée vers le bas ou vers le haut. Nous pouvons observer que le DAS de M2 est systématiquement inférieur celui de NAOMI. Cela est dû à la corpulence supérieure de M2 en raison de la grossesse, qui a pour conséquence de réduire le DAS moyen. Ce résultat suggère que la grossesse n’accroît pas l’exposition de la femme, ce qui est important pour définir des normes, notamment dans un contexte professionnel. Un pic d’absorption est observé à 70 MHz, en raison du phénomène de résonance qui se produit à cette fréquence.

De manière générale, le DAS dans le fœtus est inférieur à celui de la mère et suit le même profil. Les normes d’exposition étant identiques pour le fœtus et la mère, cela permet de déduire un résultat important : si le DAS mesuré dans la mère est inférieur aux normes internationales, il en va alors de même pour le fœtus. Toutefois, on observe des exceptions à cette règle, le DAS moyen dans le cerveau du fœtus tête orientée vers le haut à 13 SA étant supérieur à celui de la mère autour de 400 MHz. Cela s’explique par

la combinaison de deux facteurs. D'une part le cerveau du fœtus est proche de la surface maternelle dans ce cas de figure. D'autre part, le phénomène d'absorption est localisé en profondeur aux fréquences les plus basses et devient superficiel à mesure que la fréquence augmente. La position du fœtus et son stade de développement apparaissent donc comme deux caractéristiques importantes pour l'évaluation du DAS dans le fœtus.

Une étude finale de l'article analyse les valeurs du champ électrique incident nécessaires pour atteindre les restrictions de base dans le cas du DAS maximum sur 10 grammes dans le fœtus (2 W/kg). Ces valeurs, représentées par les trois courbes les plus hautes dans la figure 1.8, sont systématiquement supérieures aux niveaux de référence définis par l'ICNIRP, représentées par la courbe la plus basse. Ces résultats suggèrent donc que l'application des niveaux de références garantit le respect des restrictions de base.

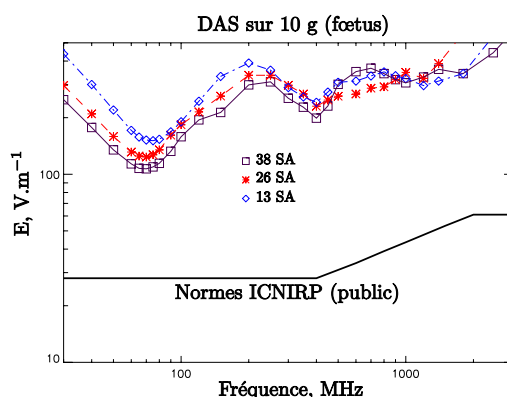


FIG. 1.8 – Champ électrique requis pour atteindre la restriction de base, c'est-à-dire un DAS maximum de 2 W/kg sur 10 g de tissus, dans les fœtus à 13, 26 et 38 SA avec M2. Les niveaux de référence définis par l'ICNIRP sont données à titre indicatif. Source [Dimbylow, 2007].

Dans [Nagaoka et al., 2007], les auteurs utilisent le modèle M5 à 26 SA pour étudier le DAS dans les tissus de la mère et du fœtus, lors de l'exposition à des CEM dont la fréquence est comprise entre 10 MHz et 2 GHz. Il s'agit également d'une exposition en champ lointain. Il est observé que le DAS moyen de la femme enceinte est légèrement inférieur à celui de la femme non gravide, et que le DAS moyen dans le fœtus est inférieur à celui de la femme enceinte. Ces deux résultats confirment les conclusions de [Dimbylow, 2007]. Par ailleurs, une analyse du DAS moyen dans les structures de l'UUPF montre que le DAS est d'autant plus élevé que ces structures sont proches de l'enveloppe maternelle pour les fréquences supérieures à 300 MHz car l'absorption devient alors superficielle. La paroi utérine, le placenta et le liquide amniotique sont proches de cette enveloppe, comme on peut le voir dans la figure 1.9 (modèle M5 en haut et au centre), et présentent un DAS supérieur à celui du fœtus qui est situé plus au cœur de l'anatomie maternelle. En particulier, le cerveau fœtal n'est que faiblement exposé, car la distance qui le sépare de la surface maternelle est d'approximativement 7 centimètres en raison de la localisation postérieure de la tête du fœtus dans l'utérus. Dans d'autres positions fœtales, cette distance peut être inférieure à 3 centimètres et le DAS dans le cerveau fœtal pourrait donc être plus élevé. C'est pourquoi les auteurs évoquent la nécessité de disposer de modèles de l'UUPF avec des fœtus dans des positions différentes, pour étudier l'influence de ce facteur sur la dosimétrie.

Les expositions des modèles M2, M3 et M5 à des CEM dont la fréquence est comprise entre 20 MHz et 3 GHz sont comparées dans [Dimbylow et al., 2009]. La source est lointaine

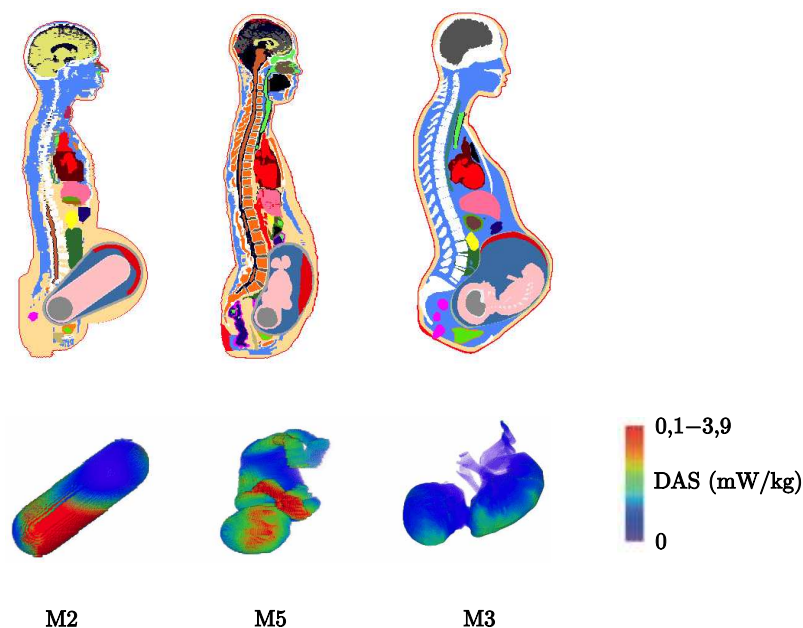


FIG. 1.9 – Haut : coupes sagittales médianes des modèles M2 (gauche), M3 (droite) et M5 (centre). Bas : répartition du DAS en surface du fœtus mesuré à 75 MHz et pour un champ de 1 V/m. Source [Dimbylow et al., 2009].

et le champ est de 1 V/m. La position du fœtus dans les modèles diffère notablement, comme cela est illustré dans la figure 1.9. Cela a une conséquence sur les mesures de DAS moyen dans le fœtus d'un modèle à l'autre. Pour des fréquences inférieures à 200 MHz, l'absorption est maximale au centre des modèles de femme enceinte. Le fœtus de M5 étant très antérieur, il présente alors un DAS moyen deux fois plus faible que dans les modèles M2 et M3. En revanche, cette situation s'inverse pour les fréquences supérieures à 900 MHz et lorsque l'absorption devient superficielle, en raison de la faible distance séparant le dos du fœtus de M5 et l'enveloppe maternelle. De plus, la répartition du DAS dans le fœtus est sensiblement différente entre les modèles (cf figure 1.9). Les valeurs les plus élevées sont localisées dans la tête du fœtus avec M2, le dos avec M3 et la jambe gauche, le bras gauche et la tête avec M5. Cette comparaison des modèles montre une nouvelle fois qu'il est nécessaire de développer des modèles de femme enceinte intégrant des UUPF dans lesquelles les fœtus ont différentes positions. Le DAS moyen sur le corps entier et le DAS maximum sur 10 grammes dans la femme et le fœtus n'excèdent pas les normes internationales pour les différents modèles dans ces expérimentations.

1.4 Modélisation de l'UUPF proposée

Nous proposons dans le cadre de ces travaux d'élaborer un ensemble de modèles de l'UUPF offrant un détail anatomique supérieur à celui des modèles existants, en nous appuyant sur des images acquises tout au long de la grossesse. Un haut niveau de détail permet d'évaluer précisément le DAS dans les tissus fœtaux, alors que la disposition de multiples modèles permet d'étudier l'influence du stade gestationnel et de la position fœtale sur l'exposition du fœtus.

Dans cette section, nous décrivons brièvement les étapes importantes du développement

embryo-fœtal. Cela permet de se familiariser avec l'aspect de notre sujet d'attention et de mettre en évidence la complexité et la diversité des phénomènes biologiques intervenant durant la grossesse. Nous présentons ensuite les images médicales acquises en obstétrique que nous avons exploitées.

1.4.1 Embryologie

1.4.1.1 Développement embryo-fœtal

En neuf mois environ l'œuf fécondé, cellule unique, va devenir un nouveau-né d'environ 3 kg et 50 cm de longueur. Cette évolution se déroule en deux grandes étapes. La première est l'embryogenèse (formation de l'embryon), caractérisée par des différenciations cellulaires qui aboutissent à l'individualisation des tissus et à la formation de l'ébauche des organes [Wolff-Quenot and Sick, 1997]. La deuxième est l'organogenèse (formation des organes), caractérisée par des remodelages et des phénomènes de maturation qui aboutissent à la constitution des organes et des appareils [Encha-Razavi and Escudier, 2008, Moore et al., 1998]. La durée d'une gestation est de 40 SA (280 jours).

1.4.1.2 Embryogenèse

L'embryogenèse correspond à la séquence des événements indispensables à la construction d'un embryon humain. Elle commence à la formation de l'œuf ou zygote résultant de la fécondation d'un ovocyte par un spermatozoïde et se poursuit par étapes jusqu'à la sixième SA. A cette date se sont constituées les ébauches des organes et des appareils.

L'aspect de l'embryon au cours de l'embryogenèse est présenté dans la figure 1.10.

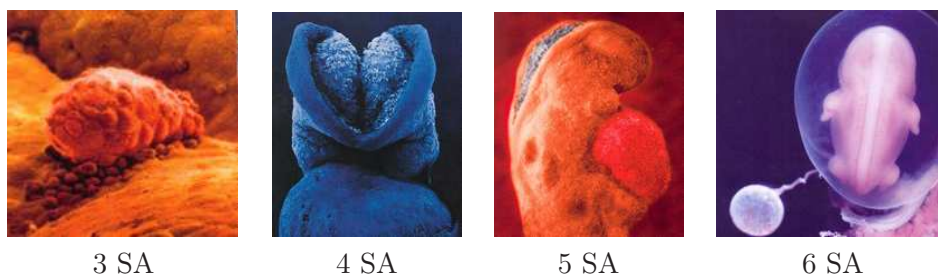


FIG. 1.10 – Embryogenèse. Aspect de l'embryon de 3 à 6 SA. Sources « Naître » de Lennart Nilsson éd. Hachette et l'Odysée de la vie, Paris Match.

A 3 SA, l'œuf fécondé progresse dans une des trompes. On observe une division des tâches au niveau des cellules : certaines se développent dans l'embryon, d'autres dans le trophoblaste qui correspond au futur placenta. A 4 SA, l'embryon se fixe à la paroi de l'utérus et ses tissus se développent. A 5 SA, l'activité cardiaque de l'embryon débute et la circulation sanguine s'établit. A 6 SA, les premières cellules nerveuses apparaissent et avec elles, le cerveau primitif. On observe les bourgeons des membres et les organes se mettent en place.

1.4.1.3 Début de l'organogenèse

Le deuxième mois du développement, de 7 à 10 SA, est une période de transition entre embryon et fœtus au cours de laquelle les ébauches des organes acquièrent leurs propriétés

fonctionnelles. Cette période correspond au début de l'organogenèse. L'aspect de l'embryon au cours de cette période est présenté dans la figure 1.11.

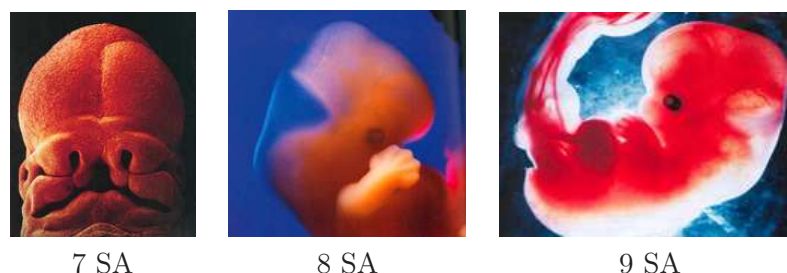


FIG. 1.11 – Début de l'organogenèse. Aspect de l'embryon de 7 à 9 SA. Sources « Naître » de Lennart Nilsson éd. Hachette, l'Odyssée de la vie, Paris Match et « Famili » mensuel mai 2005.

A 7 SA, les yeux, le nez et la bouche se discernent. Les vertèbres et les muscles se développent. Le cerveau et la moelle épinière commencent à émettre des signaux vers les muscles. A 8 SA, les membres poussent et les doigts commencent à se développer. A 9 SA, les mâchoires sont quasi formées. Les paupières commencent à apparaître ainsi que la rétine et le cristallin. Les yeux, fort écartés initialement, commencent à se rapprocher de leur emplacement définitif. L'embryon est capable de se retourner sur lui-même mais ses mouvements sont de simples réflexes. A 10 SA, le cœur possède désormais deux chambres distinctes : les cœurs droit et gauche. Les oreilles externes et le nez commencent à se former. Les doigts et les orteils sont bien visibles et séparés.

1.4.1.4 Fin de l'organogenèse

L'organogenèse se poursuit durant la période fœtale, de 11 SA au terme de la grossesse. De nombreux changements surviennent durant le troisième mois. L'aspect du fœtus au cours de cette période est présenté dans la figure 1.12.

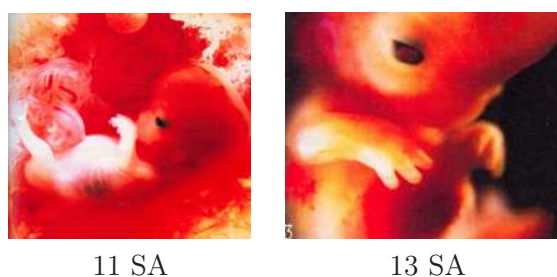


FIG. 1.12 – Poursuite de l'organogenèse. Aspect de l'embryon à 11 et 13 SA. Source « Famili » mensuel mai 2005.

A 11 SA, le rapprochement des yeux se poursuit, les oreilles se développent et les lèvres apparaissent. A 12 SA, Les cellules nerveuses se multiplient et migrent vers le cortex pour former la matière grise. Les reins fonctionnent et le fœtus urine. Le foie commence à fabriquer des globules rouges. A 13 SA, les premiers os, provenant du cartilage, apparaissent. On distingue les côtes et l'os du bassin. Les narines sont ouvertes et le menton commence à pointer. A 14 SA, le fœtus grossit rapidement. Ses premiers réflexes apparaissent au fur

et à mesure de la maturation du système nerveux. La moelle osseuse produit des globules rouges avec le foie. Le placenta est complètement formé.

La figure 1.13 présente l'aspect du fœtus entre le troisième mois et la fin du développement foetal.

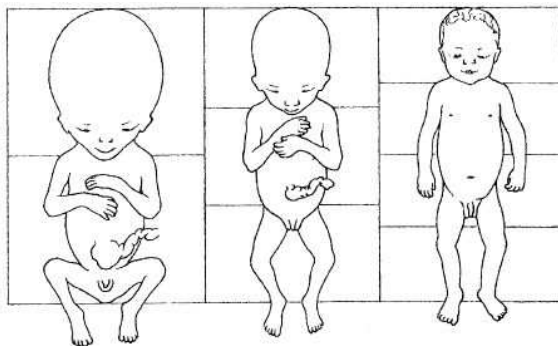


FIG. 1.13 – Fin de la grossesse. De gauche à droite, fœtus à 14 SA, 22 SA et 40 SA. Source site internet du Pr. Balas. <http://homepage.mac.com/danielbalas>.

De 15 à 19 SA, les articulations deviennent fonctionnelles. Le fœtus avale du liquide amniotique. L'intestin contenu auparavant dans le cordon ombilical gagne la cavité abdominale. Le liquide amniotique circule dans les poumons fœtaux ce qui correspond aux prémices de la respiration. La rétine devient sensible à la lumière et les yeux prennent leur place définitive.

De 20 à 23 SA, la formation des papilles gustatives se termine. Les bras sont assez longs pour que les mains se touchent. Le fœtus dort entre 16 et 20 heures par jour. Le développement cérébral se poursuit et les connexions neuronales s'opèrent.

De 24 à 27 SA, les mouvements respiratoires sont de plus en plus fréquents. L'acuité sensorielle se développe : le fœtus perçoit les bruits internes maternels et le goût du liquide amniotique. L'œil poursuit sa maturation et commence à se pigmenter. La pilosité est avancée. Les mouvements fœtaux sont fréquents, pour renforcer les muscles, os, nerfs et articulations. Des circonvolutions et sillons apparaissent sur le cortex cérébral. Le fœtus peut ouvrir les yeux.

De 28 à 31 SA, le fœtus ingère du liquide amniotique et l'élimine en urinant. Les poumons sécrètent le surfactant, substance destinée à empêcher l'affaissement des alvéoles pulmonaires. La graisse s'accumule sous la peau, laquelle s'épaissit. Les mouvements respiratoires sont réguliers. La myélinisation débute : les cellules nerveuses sont enveloppées par la myéline, une substance grasse protectrice qui permet une bonne transmission des informations nerveuses. Les mouvements fœtaux sont moins fréquents, l'utérus devenant exigü par rapport à la taille du fœtus.

De 32 SA à la fin de la grossesse, le développement des organes génitaux se termine. Dans la majorité des cas, le fœtus se retourne. Le système digestif est fonctionnel. La maturation des poumons est terminée. Le fœtus descend dans le bassin de la mère.

1.4.2 Modalités d'imagerie en obstétrique

L'échographie est la modalité de référence pour le suivi de grossesse. Toutefois, lorsque l'existence d'une pathologie est suspectée, des informations supplémentaires peuvent être obtenues avec deux autres modalités. L'IRM permet de visualiser clairement de nombreux

tissus mous fœtaux et offre des informations précieuses pour évaluer la maturation cérébrale. La tomographie par rayons X est très rarement utilisée, étant donnée l'irradiation des tissus qu'elle engendre. Elle permet de disposer d'une vision d'ensemble du squelette fœtale, ce qui est impossible avec l'échographie (étroitesse des champs d'exploration) ou l'IRM (contrastes inadaptés).

Nous n'avons utilisé que les deux premières modalités en raison du caractère irradiant de la tomographie par rayons X. De plus, l'échographie et l'IRM suffisent pour obtenir des modèles détaillés de l'UUPF tout au long de la grossesse. Elles sont en effet complémentaires :

- L'échographie tri-dimensionnelle permet d'acquérir des images incluant l'ensemble de l'UUPF depuis le premier examen de routine (réalisé aux alentours de 10 SA) jusqu'à approximativement 18 SA. Ces images ont une résolution sub-millimétrique adaptée à la finesse des structures à segmenter. En revanche, le champ d'exploration des sondes ultrasonores est trop étroit pour inclure l'ensemble de l'UUPF au-delà de 18 SA.
- L'IRM n'est pas pratiquée durant le premier trimestre de grossesse par principe de précaution et pour ne pas exposer l'embryon en développement à un CEM. De plus, la résolution des images IRM, typiquement 1 mm^3 , serait trop grossière pour distinguer précisément l'embryon, qui mesure par exemple moins de deux centimètres à 8 SA. L'IRM présente toutefois des caractéristiques séduisantes après le début du deuxième trimestre. Les détails de l'anatomie fœtale sont rapidement visibles, le fœtus mesurant déjà quinze centimètres à 18 SA et les champs d'exploration sont suffisamment larges pour contenir l'intégralité de l'UUPF jusqu'au terme de la grossesse. En outre, de nombreux organes sont identifiables.

La complémentarité des deux modalités est exploitée dans le cadre de nos travaux, l'échographie et l'IRM étant respectivement utilisées en début et fin de grossesse, comme illustré dans la figure 1.14. L'utilisation de données obtenues avec des systèmes d'acquisition récents permet de distinguer de nombreuses structures anatomiques et donc de construire des modèles de l'UUPF détaillés. La constitution d'une importante base d'images acquises avec les deux modalités offre la possibilité de construire plusieurs modèles, à différents âges gestationnels et dans lesquels les fœtus adoptent des positions variées.

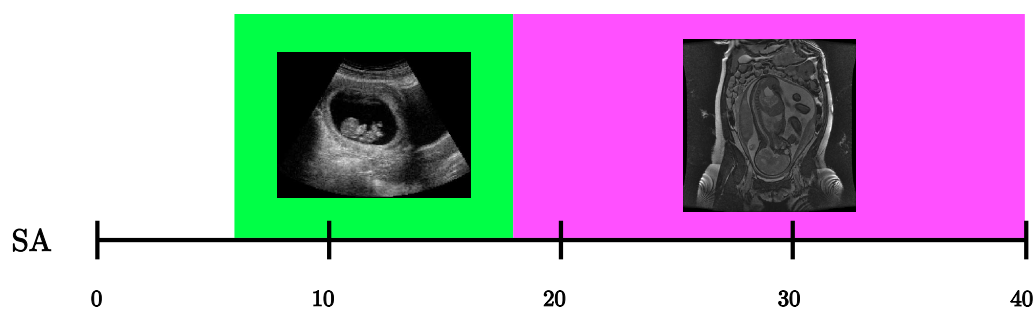


FIG. 1.14 – Utilisation de la complémentarité de l'échographie et de l'IRM pour couvrir l'ensemble de la grossesse.

Nous présentons dans la figure 1.15 un ensemble de coupes extraites d'images tri-dimensionnelles acquises avec ces deux modalités d'imagerie.

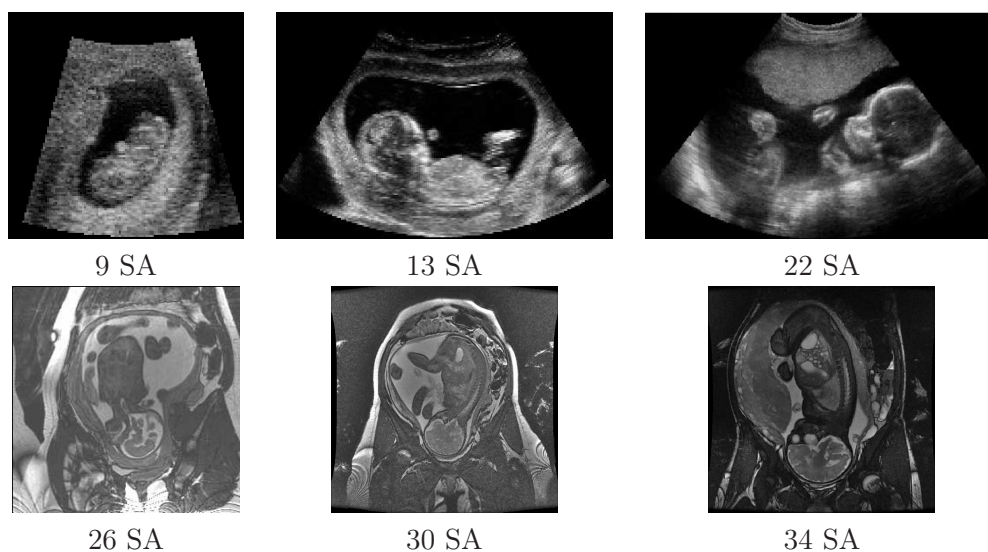


FIG. 1.15 – Coupes extraites d’images tri-dimensionnelles acquises en échographie (en haut) et en IRM (en bas) à différents stades de la grossesse.

1.5 Conclusion

Les sources émettrices des champs électromagnétiques radiofréquence sont considérablement répandues dans notre société. Leur influence sur la santé est par conséquent le sujet de toutes les attentions, notamment sur le développement du fœtus durant la grossesse. Les études de dosimétrie ont pour objectif d’évaluer la puissance absorbée par les tissus humains. Certaines de ces études sont réalisées par simulation numérique et s’appuient sur des modèles anthropomorphiques du corps humain, construits à partir d’images médicales. Les quelques modèles de la femme enceinte décrits dans la littérature partagent des limitations communes, relativement aux modèles de l’unité utéro-placentaire-foetale qu’ils contiennent. Ces derniers ne sont ainsi que peu détaillés et les procédés utilisés pour couvrir l’ensemble de la grossesse ne sont pas satisfaisants (mises à échelle). Les études de dosimétrie réalisées avec ces modèles montrent que la position du fœtus a une influence importante sur son exposition. Considérés individuellement, les modèles de femme enceinte existants ne permettent pas d’étudier l’impact de ce facteur.

Nous proposons donc de développer des modèles plus satisfaisants relativement à ces trois aspects, en utilisant des images médicales acquises en obstétrique : l’échographie tridimensionnelle en début de grossesse et l’IRM dans la suite. Ces deux modalités ont été récemment introduites dans le milieu hospitalier et l’utilisation diagnostique de l’information tridimensionnelle qu’elles offrent est encore marginale. Par conséquent, peu de travaux traitent de leur segmentation et c’est à cette problématique novatrice que nous nous intéressons dans les chapitres suivants, en décrivant les caractéristiques des données et en développant des méthodes de segmentation adaptées à chacune des deux modalités.

Chapitre 2

Description et analyse des données ultrasonores

Les données ultrasonores tridimensionnelles sont décrites dans ce chapitre. Tout d'abord, le processus d'acquisition d'une image ultrasonore est présenté brièvement. Ensuite, les structures visibles dans ces images sont illustrées, ainsi que les artefacts affectant les images. Les éléments d'une base d'images, collectée en collaboration avec l'hôpital Beaujon¹ (Clichy, France) et Philips Healthcare Research Labs (Suresne, France), sont alors analysés avec des traitements manuels simples effectués par un médecin. Cette série de traitements fournit des segmentations grossières des images ultrasonores et nous permet finalement d'apprendre des modèles statistiques des intensités dans les différentes structures d'intérêt.

2.1 Acquisition des images ultrasonores

Dans un premier temps, les principes physiques essentiels de l'échographie seront présentés. Une onde ultrasonore est émise et subit différentes interactions en traversant le milieu de propagation : réflexion, diffusion et atténuation [Aurengo et al., 2006],[Bushberg et al., 2002].

Dans un deuxième temps, la formation des images sera étudiée. Connaissant les lois physiques de propagation des ondes ultrasonores et de leurs interactions avec les tissus physiologiques, l'analyse des ondes réfléchies permet alors de localiser les structures anatomiques traversées par un faisceau ultrasonore. Les échographes émettent une série d'impulsions ultrasonores et analysent les signaux réfléchis. Chaque impulsion permet d'obtenir des informations suivant la direction de propagation, constituant une ligne. Les images 2D sont obtenues en combinant un ensemble de lignes au sein d'un même plan et les images 3D en combinant un ensemble de plans.

2.1.1 Principes physiques de propagation

L'onde ultrasonore est une onde longitudinale qui correspond à des variations locales de pression. La propagation en milieu homogène est connue et les lois sont similaires à celles des ondes optiques. Toutefois, l'objectif est d'étudier le corps humain, qui est un milieu peu homogène. D'autres phénomènes plus complexes interviennent alors, en particulier des réflexions spéculaires, des diffusions et des atténuations.

¹service de gynécologie-obstétrique, dirigé par le Professeur Luton

2.1.1.1 Propagation en milieu homogène

Afin de caractériser la propagation des ondes ultrasonores en milieu homogène, deux caractéristiques doivent être connues : la vitesse de propagation de l'onde et la quantité d'énergie absorbée. La vitesse de propagation c de l'onde dépend de deux propriétés physiques du milieu traversé : l'élasticité E et la densité ρ . La relation entre ces trois quantités est :

$$c = \sqrt{\frac{E}{\rho}}.$$

Dans un milieu parfaitement homogène, l'onde se déplace donc à vitesse constante. Elle est de 1480 m/s dans l'eau. Dans le corps humain, la vitesse peut varier entre 1450 et 1650 m/s dans les tissus mous et entre 2500 et 4000 m/s dans les os.

2.1.1.2 Atténuation de l'onde

A mesure que l'onde acoustique pénètre profondément dans les tissus, une partie de l'intensité initiale de l'onde I_0 se dissipe sous forme de chaleur. Il s'agit du phénomène d'absorption. Ce phénomène est modélisé par une décroissance exponentielle de l'intensité en fonction de la distance d parcourue :

$$I(d) = I_0 \exp(-\alpha d).$$

Le coefficient d'atténuation α dépend du milieu traversé et de la fréquence de l'onde.

2.1.1.3 Réflexion spéculaire

Lorsque l'onde ultrasonore passe d'un milieu M_1 à un milieu M_2 , une partie de l'onde est réfléchiée. L'onde réfléchiée est également appelée écho. La quantité d'intensité réfléchiée est fonction de l'angle entre l'onde incidente et l'interface, ainsi que de la disparité entre les deux milieux. Cette disparité est mesurée en exploitant l'impédance acoustique Z des milieux. La proportion d'intensité réfléchiée \mathcal{R} vaut alors :

$$\mathcal{R} = \frac{(Z_1 - Z_2)^2}{(Z_1 + Z_2)^2},$$

où Z_1 et Z_2 sont les impédances acoustiques respectives des milieux M_1 et M_2 . La réflexion est donc d'autant plus importante que la différence d'impédance entre les deux milieux est grande.

Les impédances des tissus mous sont de l'ordre de $1,6 \cdot 10^6$ kg/m²s. Dans les os, elle est de l'ordre de $4 \cdot 10^6$ à $7 \cdot 10^6$ kg/m²s. Enfin, elle est d'environ 400 kg/m²s dans l'air et de 1,48 kg/m²s dans l'eau.

2.1.1.4 Diffusion

La loi de réflexion spéculaire est valable lorsque l'interface entre milieux homogènes est de taille suffisamment importante devant la longueur λ d'onde de l'impulsion ultrasonore.

Les hétérogénéités de taille inférieure ou comparable à λ sont responsables du phénomène de diffusion. Des structures anatomiques, comme des petits vaisseaux ou des fibres, se comportent comme des sources ponctuelles qui réfléchissent une partie de l'onde dans des directions aléatoires de l'espace.

Les milieux dans lesquels est observé le phénomène de diffusion sont dits échogènes. S'il n'est pas observé, le milieu est dit anéchogène.

2.1.2 Formation des images échographiques

A partir des lois d'interactions entre l'onde et le milieu traversé, il est possible de déterminer les modifications que subit l'onde lorsque le milieu est connu. Inversement, si l'on connaît les changements subis par l'onde, il est possible de déduire les propriétés du milieu traversé.

Une onde, également appelée impulsion, est générée par un transducteur. Il s'agit d'un matériau piézo-électrique, qui convertit un signal électrique en une onde acoustique. Inversement, les échos générés lors de la propagation de l'onde sont enregistrés et convertis par le transducteur en des signaux électriques. Le transducteur est donc utilisé pour l'émission et la réception des signaux.

Une impulsion émise par le transducteur se propage en ligne droite suivant la direction du transducteur. L'amplitude du signal réfléchi au cours du temps permet de déduire les propriétés des milieux traversés, comme cela est illustré sur la figure 2.1. Les phénomènes de réflexion (a) et de diffusion (b) y sont présentés. Pour chacun des phénomènes, on a la situation initiale (i), l'émission d'une impulsion par le transducteur (ii), les échos liés au phénomène étudié (iii) et l'amplitude des échos (iv).

Dans (a), on considère deux milieux M_1 et M_2 d'impédances différentes. En (iii), l'impulsion franchit une première interface entre M_1 et M_2 , puis une deuxième interface entre M_2 et M_1 . En raison de la différence d'impédance, un écho est engendré à chacune des interfaces par réflexion spéculaire.

Dans (b), on considère deux milieux M_1 et M_2 , respectivement anéchogène et échogène. Lors du parcours de l'impulsion dans M_1 , aucun écho n'est observé car le milieu est anéchogène. En revanche, tout au long de son parcours dans M_2 , des échos sont émis dans des directions aléatoires. Il s'agit du phénomène de diffusion, résultant de l'échogénéité de M_2 .

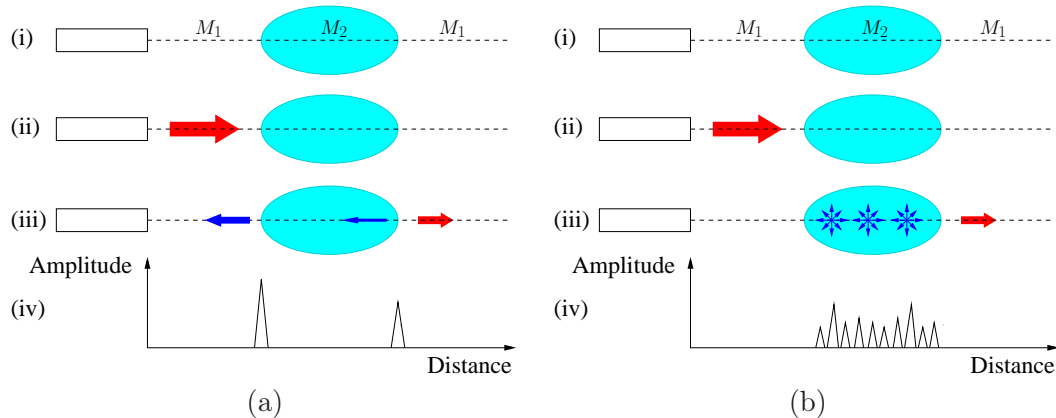


FIG. 2.1 – Réflexion (a) et diffusion (b). Pour chacun des schémas, on a : (i) configuration initiale. Le transducteur correspond au rectangle, la ligne en pointillés à la direction de propagation. (ii) Emission de l'impulsion ultrasonore, symbolisée par la flèche rouge. (iii) Signaux réfléchis en bleu. (iv) Amplitude des échos réfléchis, mesurée par le transducteur.

Soit un signal réfléchi reçu par le transducteur après un temps t . Soit c_0 la vitesse de propagation dans le corps humain, qui est considérée constante et uniforme. La distance parcourue est directement proportionnelle au temps écoulé grâce à la relation :

$$d = \frac{ct}{2}.$$

Il est donc possible de mesurer précisément la distance séparant la structure ayant généré le signal réfléchi du transducteur. Pour obtenir une image 2D, on combine plusieurs directions de tir au sein d'un même plan. La figure 2.2 décrit ce processus. Dans (a), les flèches rouges correspondent à certaines directions de tir et les lignes rouges en pointillés à la trajectoire des impulsions ultrasonores suivant ces directions. La zone bleue correspond au champ d'exploration. Un exemple d'image échographique est donné en (b). L'image est formée principalement par le phénomène de diffusion. On y distingue deux classes de pixels : ceux qui appartiennent à des structures échogènes (pixels clairs) et ceux qui appartiennent à des structures peu échogènes (pixels sombres). Pour obtenir une image 3D, certains systèmes utilisent une matrice constituée d'un ensemble de transducteurs avec des directions de tir différentes, comme illustré en (c).

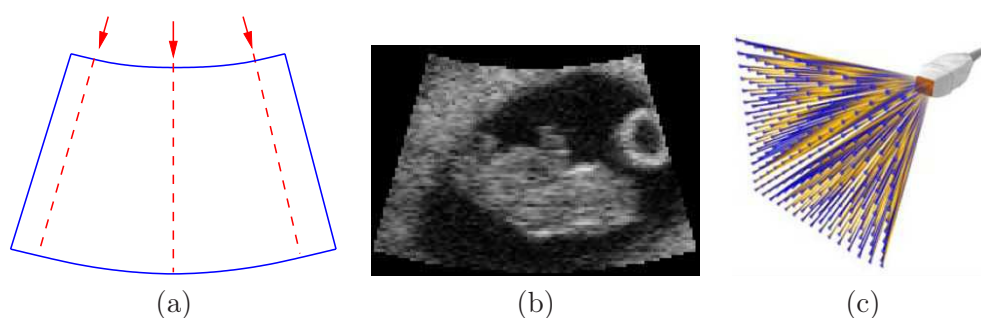


FIG. 2.2 – (a) et (b) Constitution d'une image 2D. (a) Champ d'exploration (bleu), directions de tir (flèches rouges) et trajectoire des impulsions ultrasonores (lignes rouges en pointillés). (b) Exemple d'image ultrasonore 2D. (c) Matrice 3D composé d'un ensemble de transducteurs. Source <http://www.medical.philips.com>.

2.2 Base d'images échographiques fœtales

Une base d'images échographiques 3D (*BI*) a été constituée à partir des données acquises lors d'examen cliniques, fournies par nos partenaires de l'hôpital Beaujon et de Philips Healthcare Research Labs. Cette base est composée de dix-huit volumes d'images obtenus avec le dispositif Voluson 730 (General Electric, Milwaukee, Etats Unis) et d'un volume d'images obtenu avec la sonde iU22 (Philips, Eindhoven, Pays Bas).

La table 2.1 présente les caractéristiques des éléments de *BI*.

Les âges gestationnels des embryons et fœtus² sont en grande majorité compris entre 8 et 13 SA, durant les deuxième et troisième mois de gestation. L'image I_{19} est un cas isolé de fœtus à 22 SA.

Les images ont déjà été post-traitées et reconstruites dans un repère cartésien. Les méthodes exploitées pour améliorer la qualité de l'image et pour passer du repère dans lequel ont été acquises les données au repère cartésien ne sont pas connues.

Les images obtenues présentent des dimensions et des résolutions variables. La résolution est inférieure au millimètre. L'image obtenue avec l'iU22 est anisotrope alors que toutes les images obtenues avec le Voluson 730 sont isotropes.

²On utilisera dans la suite uniquement le terme fœtus pour désigner les termes embryons et fœtus afin de simplifier les écritures.

Identifiant	Dispositif d'acquisition	Age gestationnel (SA)	Dimensions	Résolution (10^{-1} mm)
I_1	Voluson 730 (GE)	9	111 x 113 x 193	2,3 x 2,3 x 2,3
I_2	Voluson 730 (GE)	12	197 x 121 x 169	5,4 x 5,4 x 5,4
I_3	Voluson 730 (GE)	12	197 x 150 x 155	7,0 x 7,0 x 7,0
I_4	Voluson 730 (GE)	13	186 x 134 x 197	8,7 x 8,7 x 8,7
I_5	Voluson 730 (GE)	8	98 x 82 x 191	2,1 x 2,1 x 2,1
I_6	Voluson 730 (GE)	8	156 x 122 x 191	2,4 x 2,4 x 2,4
I_7	Voluson 730 (GE)	8	189 x 105 x 113	5,7 x 5,7 x 5,7
I_8	Voluson 730 (GE)	13	190 x 104 x 127	6,2 x 6,2 x 6,2
I_9	Voluson 730 (GE)	13	192 x 129 x 197	7,6 x 7,6 x 7,6
I_{10}	Voluson 730 (GE)	10	186 x 139 x 133	7,9 x 7,9 x 7,9
I_{11}	Voluson 730 (GE)	12	195 x 99 x 133	5,6 x 5,6 x 5,6
I_{12}	Voluson 730 (GE)	12	189 x 133 x 195	9,6 x 9,6 x 9,6
I_{13}	Voluson 730 (GE)	8	108 x 103 x 183	4,2 x 4,2 x 4,2
I_{14}	Voluson 730 (GE)	8	195 x 156 x 153	6,5 x 6,5 x 6,5
I_{15}	Voluson 730 (GE)	9	115 x 111 x 189	5,1 x 5,1 x 5,1
I_{16}	Voluson 730 (GE)	13	193 x 94 x 101	5,9 x 5,9 x 5,9
I_{17}	Voluson 730 (GE)	12	197 x 141 x 165	8,8 x 8,8 x 8,8
I_{18}	Voluson 730 (GE)	8	114 x 91 x 93	2,5 x 2,5 x 2,5
I_{19}	iU22 (Philips)	22	256 x 256 x 128	9,5 x 6,0 x 13,7

TAB. 2.1 – Caractéristiques des données ultrasonores de *BI*.

2.2.1 Information visuelle

La figure 2.3 permet de comparer l'aspect visuel des fœtus dans des images issues de *BI* avec des représentations virtuelles aux mêmes âges gestationnels. Il faut noter que ces images ne sont pas à l'échelle. La distance cranio-caudale, séparant le sommet du crâne du fessier du fœtus, est de 25 mm en (a), 60 mm en (b) et 160 mm en (c).

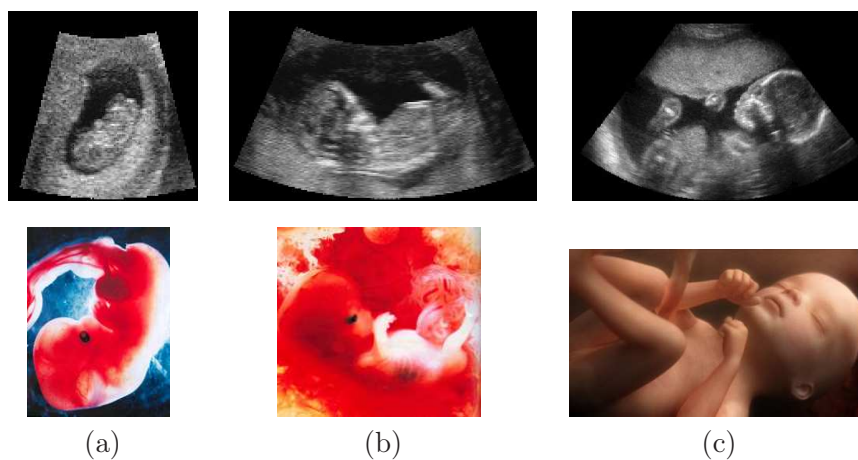


FIG. 2.3 – Colonnes (a) à (c), fœtus de 9, 12 et 22 SA. En haut, coupes 2D de I_{15} , I_2 et I_{19} . En bas, représentations virtuelles des embryons et fœtus aux mêmes âges. Sources « Naître » de Lennart Nilsson éd. Hachette et l'Odyssée de la vie, Paris Match.

De nombreuses structures peuvent être distinguées sur les images ultrasonores. Cependant, les plus petites requérant un œil expert, seules les plus visibles seront présentées dans la suite. Deux ensembles sont considérés : le sac gestationnel et les structures extérieures au sac gestationnel.

Les structures identifiables dépendent du champ d'exploration défini lors de l'acquisition. Les champs d'exploration étant centrés sur le sac gestationnel, les structures le constituant sont toujours visibles, au moins partiellement. L'étendue des champs d'exploration est variable dans *BI*. Pour les plus étroits, seul le sac gestationnel est visible. Pour les plus larges, les structures extérieures peuvent inclure des structures maternelles.

Sac gestationnel. Il est constitué du fœtus, du liquide amniotique et du cordon ombilical. Sur la figure 2.3, le fœtus se distingue aisément, au même titre que le liquide amniotique. Le fœtus est échogène et le liquide amniotique, anéchogène.

En revanche, le cordon ombilical, qui peut s'enrouler autour du fœtus et qui s'affine à mesure que la gestation avance, peut être plus délicat à identifier. La figure 2.4 présente son apparence visuelle pour des fœtus de 8, 13 et 22 SA.

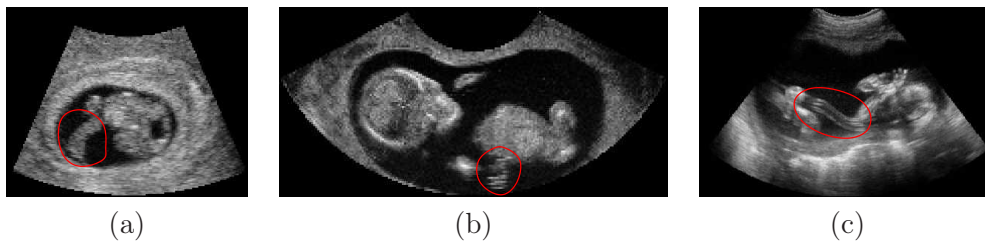

FIG. 2.4 – Coupes 2D de I_6 (a), I_{16} (b) et I_{19} (c). Le cordon ombilical est entouré en rouge.

Structures extérieures au sac gestationnel. Le placenta, que l'on appelle le trophoblaste durant le stade embryonnaire, assure la nutrition et l'oxygénation du fœtus durant la grossesse. Au stade embryonnaire, il entoure le sac gestationnel avant de se latéraliser lors du stade fœtal, comme on peut l'observer sur la figure 2.5. Adjacent au sac gestationnel, il est systématiquement inclus dans les images, au moins partiellement.

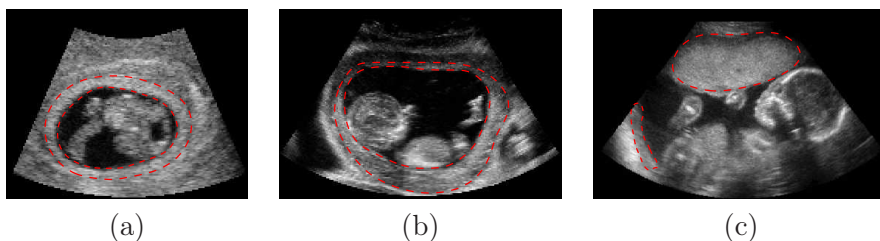


FIG. 2.5 – Coupes 2D de I_6 (a), I_{10} (b) et I_{19} (c). Le placenta est délimité en rouge et en pointillés.

Lorsque le champ d'exploration est large, on peut identifier le myomètre, ou muscle utérin, la vessie maternelle et les viscères maternels. Le myomètre est échogène et la vessie anéchogène. Les viscères sont constitués de la paroi intestinale échogène et de l'air anéchogène. La figure 2.6 présente ces structures.

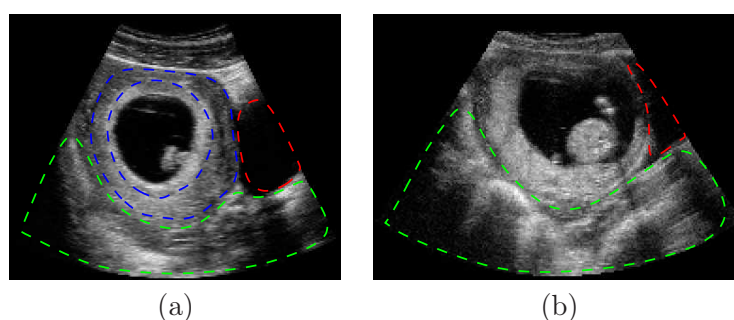


FIG. 2.6 – Coupes 2D de I_{14} (a) et I_{17} (b). Le myomètre est délimité en bleu, la vessie en rouge et les viscères en vert.

2.2.2 Artefacts d'images

Différents artefacts affectent la qualité des images ultrasonores. Les trois plus remarquables sont l'ombre acoustique, l'effet de bord et le renforcement postérieur.

Ombre acoustique. Lorsqu'il existe une grande différence d'impédance entre deux milieux, une grande partie de l'onde est réfléchi à l'interface entre ces deux milieux. Les structures postérieures à l'interface engendrent des échos très faibles et paraissent peu échogènes. Ce phénomène d'ombre acoustique est observé lorsque l'on considère les tissus mous et l'air d'une part ($\mathcal{R} \sim 99,9\%$), et les tissus mous et les os d'autre part $\mathcal{R} \sim 40\%$.

Effet de bord. Ce phénomène est observé lorsque l'onde ultrasonore arrive tangentielle-ment à une interface lisse et convexe entre deux milieux d'impédances différentes. L'onde ultrasonore est alors diffusée sans que les échos divergents ne soient captés par le trans-ducteur. Comme dans le cas de l'ombre acoustique, les structures postérieures à l'interface engendrent des échos très faibles et paraissent peu échogènes.

Renforcement postérieur. L'atténuation des ultrasons augmente avec la profondeur de l'écho et des caractéristiques des structures traversées. Pour compenser l'atténuation due à la profondeur, et obtenir une image homogène, les échos profonds sont amplifiés par l'échographe à l'aide de la Temps-Gain-Compensation (TGC). La TGC peut toutefois engendrer des distorsions des intensités dans l'image comme illustré sur la figure 2.7. D'une part, la perte d'énergie de l'impulsion ultrasonore est liée aux tissus qu'elle traverse. Cette perte est régulière dans un tissu échogène à cause du phénomène de diffusion, alors qu'elle est nulle dans un tissu anéchogène. L'impulsion ultrasonore traverse moins de tissu échogène pour arriver à la position 2 que pour arriver à la position 1. L'énergie résiduelle en 2 est donc supérieure à celle observée en 1 et l'amplitude de l'écho sera donc plus forte en 2 qu'en 1. D'autre part, la TGC est proportionnelle à la distance parcourue par l'impulsion. Comme les distances séparant le transducteur des positions 1 et 2 sont identiques, la compensation est la même aux deux positions. Par conséquent, bien que le tissu soit le même en 1 et en 2, il apparaîtra plus clair en 2.

La figure 2.8 présente les conséquences des trois artefacts sur des coupes 2D de deux cas de la base d'image. Le phénomène d'ombre acoustique est visible dans la zone délimitée en rouge dans (a). En amont de cette zone, l'humérus du fœtus engendre une réflexion importante. Les structures postérieures à l'humérus engendrent donc de faibles échos. Un effet de bord est visible sur (a) et (b) dans les zones délimitées en bleu. Il est dû à la

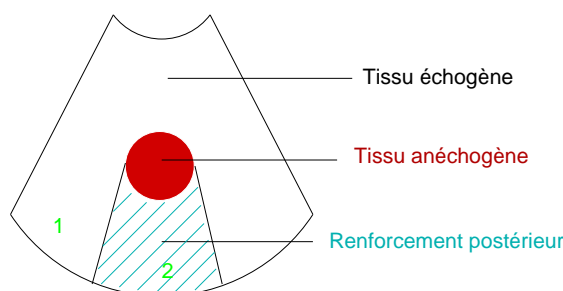


FIG. 2.7 – Artefact de renforcement postérieur. Distorsion des intensités due à la TGC, un même tissu paraissant plus échogène en 2 qu’en 1.

trajectoire tangentielle de l’impulsion par rapport à l’interface entre le liquide amniotique et le placenta dans (a) et entre le placenta et le myomètre dans (b). Enfin, le renforcement postérieur est visible sur (a) et plus légèrement sur (b). Le liquide amniotique étant anéchogène et les tissus mous maternels et fœtaux étant échogènes, on observe un renforcement des signaux des tissus mous postérieurs au sac gestationnel.

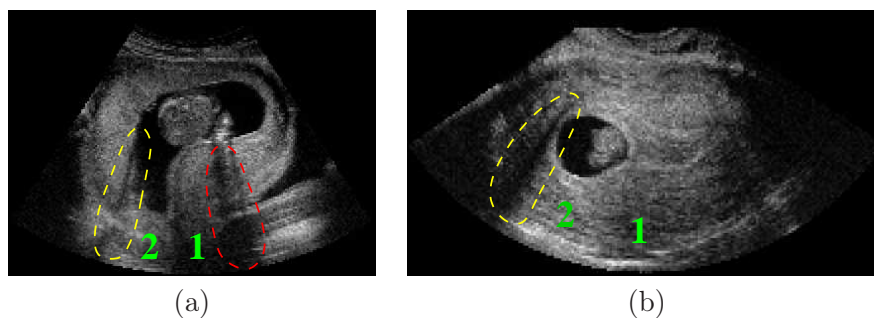


FIG. 2.8 – Artefacts illustrés sur des coupes 2D de I_4 (a) et I_7 (b). Ombres acoustiques (en rouge), effet de bord (en jaune) et renforcement postérieur (en vert).

2.3 Traitements réalisés par un expert

2.3.1 Segmentations manuelles

Pour disposer d’une description complète de BI , il aurait fallu idéalement disposer de segmentations manuelles 3D de chacun des cas. Cependant, cette tâche est particulièrement fastidieuse sur des images ultrasonores, le faible rapport signal sur bruit rendant inefficaces les techniques semi-automatiques de segmentation, comme les ciseaux intelligents [Falcão et al., 1998]. Deux processus de segmentation ont ainsi été considérés.

Un premier ensemble est constitué de cinq volumes de BI segmentés manuellement en 3D. Les volumes ont été choisis pour leur champ d’exploration, suffisamment large pour comprendre intégralement le sac gestationnel, et pour la variété des âges gestationnels des fœtus imagés. Cet ensemble comprend I_7 (8 SA), I_{15} (9SA), I_{10} (10 SA), I_9 (13 SA) et I_{19} (22 SA). Les structures identifiées sont le placenta, le liquide amniotique, le fœtus et le cordon ombilical. Le myomètre a également été segmenté dans I_7 , le champ de vue étant suffisamment large pour l’inclure. La figure 2.9 présente des coupes 2D et les segmentations associées pour les différents cas.

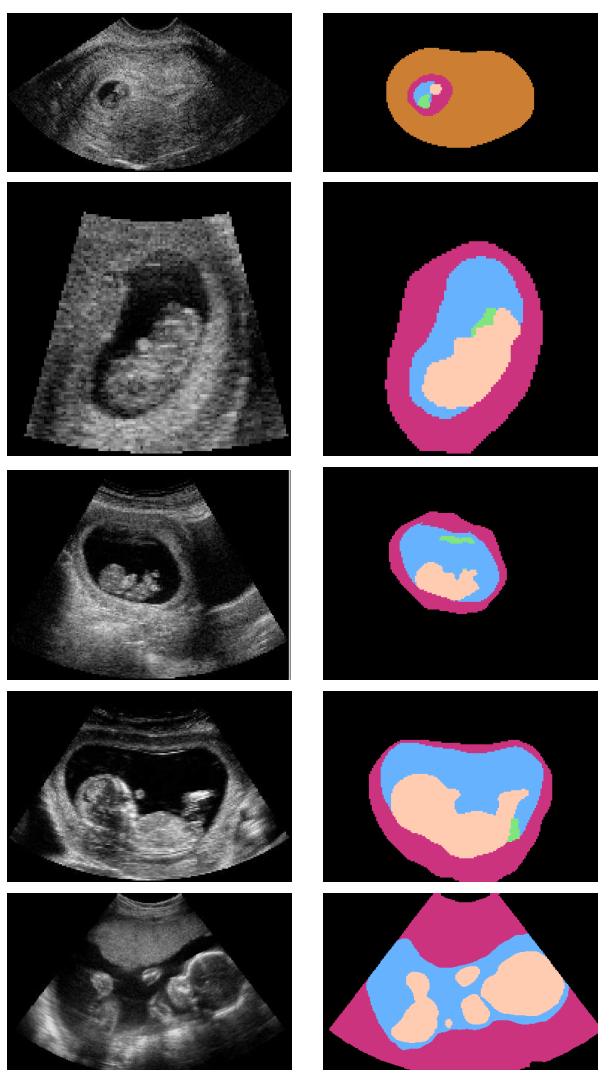


FIG. 2.9 – Colonne de gauche, de haut en bas : coupes 2D des cas I_7 (8 SA), I_{15} (9SA), I_{10} (10 SA), I_9 (13 SA) et I_{19} (22 SA). Colonne de droite, de haut en bas : segmentations manuelles associées. Les structures identifiées sont le myomètre (en marron), le placenta (en rouge), le liquide amniotique (en bleu), le fœtus (en rose chair) et le cordon ombilical (en vert).

Un deuxième ensemble correspond à l'intégralité de BI . Chacun des éléments a fait l'objet d'une segmentation partielle, une coupe dans chacune des directions orthogonales ayant été segmentée. Ce choix permet toutefois de tenir compte de la géométrie des objets à segmenter en 3D. Deux classes de voxels ont été distinguées : le liquide amniotique d'une part (LA) et les tissus foetaux (placenta, cordon ombilical et fœtus) d'autre part (TF), comme illustré sur la figure 2.10. On rappelle que le placenta est bien un tissu foetal, les cellules le constituant étant originaires de l'œuf fécondé. On note $seg^{MAN}(I_i)$ le résultat de la segmentation manuelle de I_i .

L'ensemble des segmentations a été validé par Gilles Grangé, praticien hospitalier dans le service Gynécologie-Obstétrique 1 de la maternité de Port Royal, au sein du groupe hospitalier Cochin - Saint Vincent de Paul. Il est l'auteur de nombreux articles dans des

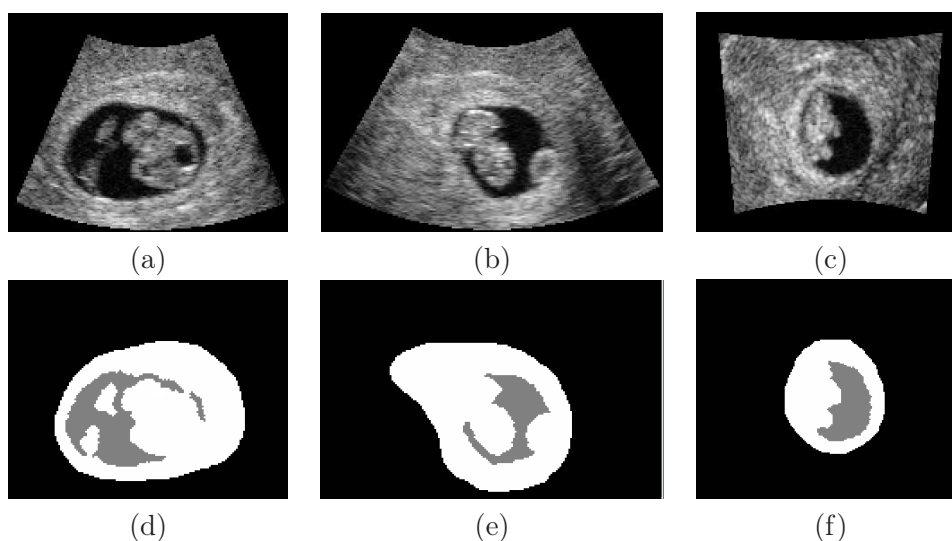


FIG. 2.10 – Coupes 2D du cas I_6 dans les orientations axiale (a), sagittale (b) et coronale (c) et segmentations manuelles associées, (d), (e) et (f) respectivement. Les structures identifiées sont le liquide amniotique (en gris) et les tissus embryonnaires (en blanc).

revues telles que European Radiology, Ultrasound in Obstetrics and Biology ou American Journal of Obstetrics and Gynecology [Grange et al., 2000, 2001, Ego et al., 2006].

2.3.2 Seuillages des données

Gilles Grangé a déterminé un seuil manuellement, afin de binariser au mieux les différentes images. Les deux classes de voxels considérées sont le LA et les TF. Deux critères ont été considérés pour établir le seuil : la complétude de l'interface entre le placenta et le liquide amniotique, et la précision de l'interface entre le fœtus et le liquide amniotique.

Deux valeurs de seuils s_i^1 et s_i^2 ont ainsi été déterminées pour chaque I_i , à des instants différents par le même expert. Il faut souligner que les images utilisées sont normalisées sur $[0, 255]$ par les dispositifs d'acquisition. Soit $\epsilon_i = |s_i^1 - s_i^2|$, l'écart entre les seuils manuels pour chaque I_i . Soient μ_ϵ et σ_ϵ la moyenne et l'écart type des ϵ_i . On a $\mu_\epsilon = 12,8$ et $\sigma_\epsilon = 5,6$. On observe donc une certaine variabilité intra-observateur, qui s'explique par l'importance du bruit présent dans les images.

En faisant l'hypothèse que la distribution des ϵ_i est gaussienne, la quantité $\epsilon^+ = \mu_\epsilon + 2\sigma_\epsilon$ majore 95% des ϵ_i . Sur BI , ϵ^+ majore l'ensemble des écarts. La figure 2.11 présente les valeurs des ϵ_i et de ϵ^+ .

Soit s_i la moyenne des deux valeurs de seuils pour le volume I_i . Soient $s_i^+ = s_i + \frac{\epsilon^+}{2}$ et $s_i^- = s_i - \frac{\epsilon^+}{2}$. Par construction de ϵ^+ , les deux valeurs de seuils $s_i^j, j \in \{1, 2\}$ appartiennent à l'intervalle $[s_i^-, s_i^+]$ pour chaque I_i . Par extension, on considérera qu'une valeur de seuil s est admissible pour binariser I_i si elle vérifie $s \in [s_i^-, s_i^+]$. La figure 2.12 présente ces valeurs. Les croix bleues correspondent aux s_i^j , pour $j \in \{1, 2\}$. La courbe bleue pleine correspond aux s_i , les courbes rouges pointillées aux s_i^+ et s_i^- .

Soient μ^s et σ^s la moyenne et l'écart type des s_i sur BI . Nous avons $\mu^s = 43,8$ et $\sigma^s = 9,1$. Soit μ_i^s la moyenne des s_i sur BI privée de I_i . Les μ_i^s sont représentés par la courbe bleue pointillée sur la figure 2.12. On peut remarquer que μ_i^s constitue un seuil admissible dans 17 des 19 cas de BI , ce qui résulte de la faible dispersion des valeurs des

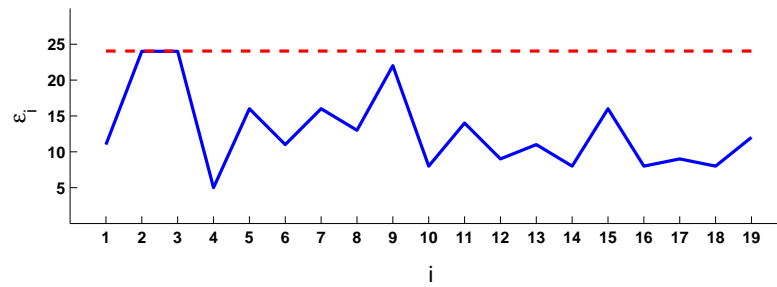


FIG. 2.11 – Valeurs des ϵ_i , représentés par des barres bleues. La droite rouge en pointillés correspond à ϵ^+ .

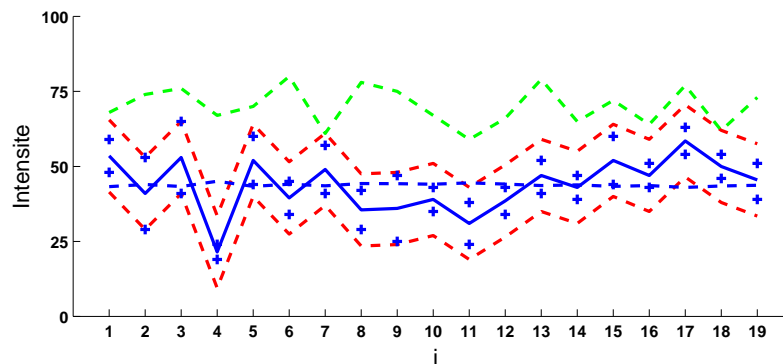


FIG. 2.12 – Intensité des seuils pour chacun des cas de la base d'image. Les croix bleues correspondent aux s_i^j . La courbe bleue pleine correspond aux s_i , les courbes rouges pointillées aux s_i^+ et s_i^- , la courbe bleue pointillée à μ_i^s et la courbe verte aux o_i .

s_i . Cette valeur constitue donc un seuil pertinent sur BI .

Des valeurs de seuil ont également été déterminées automatiquement en utilisant les méthodes d'Otsu [Otsu, 1975] et des K moyennes [Hartigan and Wong, 1979] avec $K = 2$. Nous avons observé que lorsque l'on utilise des graines proches des modes des histogrammes des données pour l'initialisation de la méthode des K moyennes, la valeur du seuil obtenue correspond exactement à celle qui est obtenue avec la méthode d'Otsu. Soit o_i la valeur de ce seuil pour I_i . Les o_i sont représentés par la courbe verte sur la figure 2.12. Les o_i constituent des valeurs de seuils non-admissibles dans 17 des 19 cas de BI . Toutefois, les distances $|o_i - s_i|$ demeurent faibles en comparaison avec la dynamique des images.

La figure 2.13 présente une coupe 2D de I_9 (a), ainsi que les images obtenues après seuillage en utilisant les valeurs s_9^1 (b), s_9^2 (c), μ_9^s (d) et o_9 (e). Une portion du placenta est identifiée par une ellipse bleue. Les résultats obtenus en utilisant les seuils définis par l'expert (b et c) sont plus satisfaisants car le placenta est inclus entièrement dans la classe TF. Avec la méthode d'Otsu, certains voxels sont inclus dans la classe LA.

On remarque par ailleurs que la valeur du seuil a une influence particulière sur la classification des pixels localisés dans les zones d'ombre acoustique. Deux de ces zones sont délimitées par des ellipses rouges. L'une est postérieure au crâne, l'autre à la jambe du fœtus. Lorsque la valeur du seuil est suffisamment basse, les voxels sont classés correctement dans la classe TF (b). Lorsque la valeur augmente, un nombre croissant de voxels sont classés dans la classe LA (c, d et e).

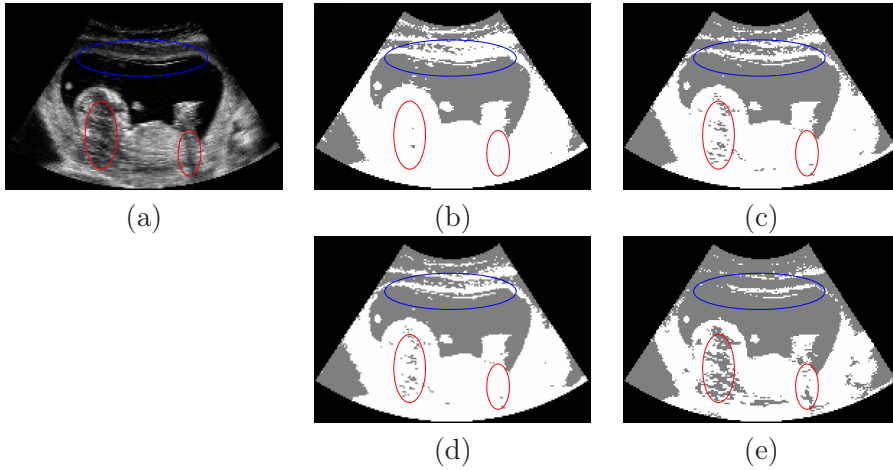


FIG. 2.13 – Coupe 2D de I_9 (a) et résultats de seuillages avec $s_9^1 = 25$ (b), $s_9^2 = 47$ (c), $\mu_9^s = 44$ (d) et $o_9 = 75$ (e). Les voxels dont l'intensité est inférieure (resp. supérieure ou égale) au seuil sont en gris (resp. blanc).

De manière générale, les résultats de seuillages obtenus en utilisant la valeur μ_i^s fournissent une classification pertinente des voxels de l'image, comme cela est illustré sur la figure 2.13 (d). Les résultats obtenus avec les valeurs o_i sont d'une qualité légèrement inférieure. Toutefois, ces valeurs présentent l'avantage d'être obtenues automatiquement. Les résultats de seuillage obtenus en utilisant les valeurs μ_i^s et o_i seront utilisés pour initialiser la méthode de segmentation décrite dans le chapitre 3.

L'intervalle $[s_i^-, s_i^+]$ définit pour chaque cas un ensemble de valeurs admissibles de seuil. La méthode de segmentation proposée dans le chapitre 3 fournit à convergence un seuil implicite identifiant deux régions homogènes. L'intervalle $[s_i^-, s_i^+]$ sera utilisé pour évaluer les résultats obtenus par cette méthode de segmentation.

2.4 Propriétés statistiques des images

L'intensité des pixels de l'image a été modélisée en exploitant les segmentations manuelles présentées dans le paragraphe 2.3.1. Deux ensembles de pixels ont été considérés : Ω_{LA} , l'ensemble des pixels appartenant à LA, et Ω_{TF} , l'ensemble des pixels appartenant à TF.

Lors de l'acquisition des données, une fonction de transfert peut être appliquée lors de la formation des images pour saturer l'intensité des pixels et faciliter leur visualisation. C'est le cas dans certaines images de BI . Deux sous-ensembles de BI ont ainsi été considérés. Le premier, BI_S , contient les images pour lesquelles l'intensité des pixels a été saturée. Le deuxième, $BI_{\bar{S}}$, contient les images pour lesquelles il n'y a pas eu de saturation. On a $BI_{\bar{S}} = \{I_i\}, i \in \{5, 6, 7, 16, 18\}$, BI_S étant le complémentaire de cet ensemble dans BI . La figure 2.14 présente l'aspect visuel de coupes 2D de $I_{18} \in BI_{\bar{S}}$ et $I_{11} \in BI_S$.

Les histogrammes de l'intensité des pixels de I_i dans Ω_{LA} et Ω_{TF} sont respectivement notés \hat{p}_i^{LA} et \hat{p}_i^{TF} . La figure 2.15 présente les histogrammes \hat{p}_{18}^{LA} (a), \hat{p}_{18}^{TF} (b), \hat{p}_{11}^{LA} (c) et \hat{p}_{11}^{TF} (d). Comme on peut l'observer sur (a) et (c), la saturation a une influence sur l'allure des histogrammes \hat{p}_i^{LA} . S'il n'y a pas de saturation, l'histogramme a une tendance croissante puis décroissante, alors que cette tendance est uniquement décroissante en cas de saturation.

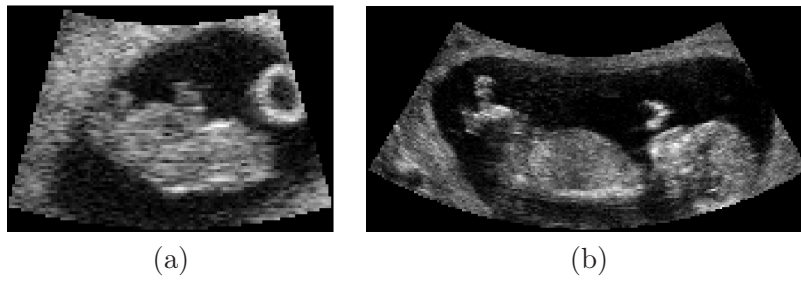

FIG. 2.14 – Coupes 2D de $I_{18} \in BI_{\bar{S}}$ (a) et $I_{11} \in BI_S$ (b).

Les allures des histogrammes étant différentes, des distributions statistiques adaptées aux différentes situations ont été considérées pour modéliser les distributions des intensités des pixels.

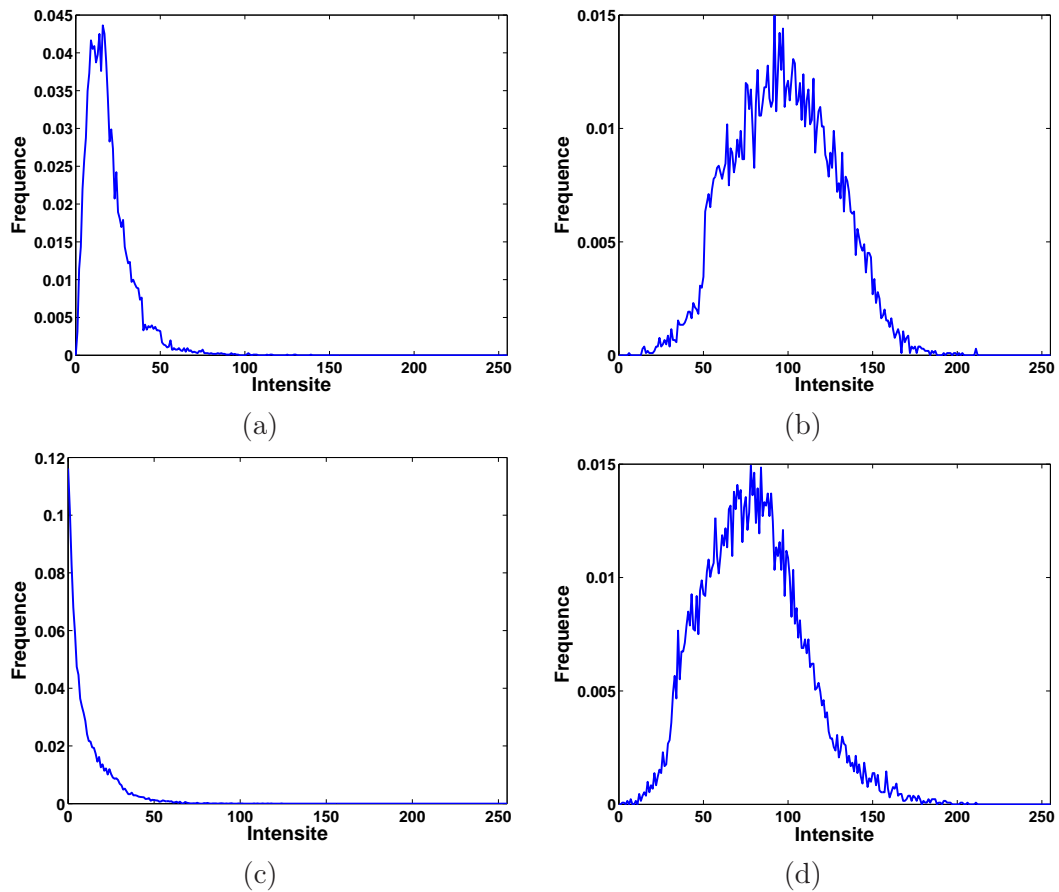


FIG. 2.15 – Histogrammes \hat{p}_{18}^{LA} (a), \hat{p}_{18}^{TF} (b), \hat{p}_{11}^{LA} (c) et \hat{p}_{11}^{TF} (d), avec $I_{18} \in BI_{\bar{S}}$ et $I_{11} \in BI_S$.

2.4.1 Distributions spécifiques

Modélisation de l'intensité des pixels de Ω_{LA} dans $BI_{\bar{S}}$. L'intensité des pixels a été modélisée en utilisant la distribution de Rayleigh. Cette distribution, initialement proposée dans [Wagner et al., 1983, Burckhardt, 1978], est largement utilisée dans la littérature pour

le traitement d'images ultrasonores [Noble and Boukerroui, 2006]. Soit $I(x)$ l'intensité du pixel x . La fonction de densité de cette distribution est alors :

$$p_R(I(x)) = \frac{I(x) \exp\left(\frac{-I(x)^2}{2\sigma^2}\right)}{\sigma^2}, \quad I(x) \in [0, \infty) \text{ et } \sigma > 0.$$

L'estimateur du maximum de vraisemblance σ_{MV} du paramètre σ a été évalué sur les différents jeux de données. La figure 2.16 (a) illustre une modélisation de Rayleigh pour l'histogramme \hat{p}_{18}^{LA} et la courbe représentative de $p_R(I(x))$.

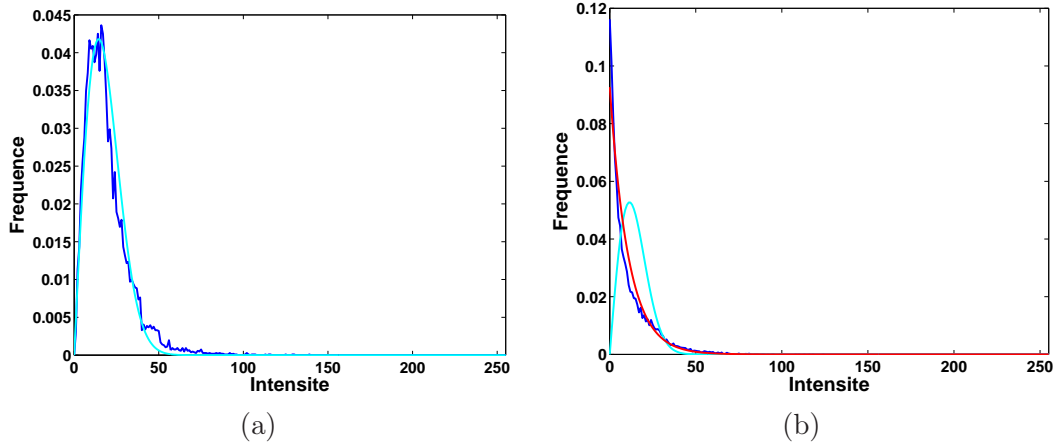


FIG. 2.16 – Modélisation des distributions des intensités dans Ω_{LA} . (a) Cas non saturé. Histogramme \hat{p}_{18}^{LA} (en bleu) et courbe représentative de $p_R(I(x))$ (en cyan). (b) Cas saturé. Histogramme \hat{p}_{11}^{LA} (en bleu) et courbes représentatives de $p_R(I(x))$ (en cyan) et de $p_E(I(x))$ (en rouge).

Modélisation de l'intensité des pixels de Ω_{LA} dans BI_S . Lorsque l'intensité des pixels est saturée vers 0, la fréquence de la classe de l'intensité 0 de l'histogramme est artificiellement élevée. Ayant $p_R(0, \sigma) = 0$, la modélisation des données avec la distribution de Rayleigh n'est plus satisfaisante. De plus, les fréquences de l'histogramme ont une tendance décroissante, alors que $p_R(I(x))$ est croissante sur $I(x) \in [0, \sigma]$ et décroissante sur $I(x) \in [\sigma, \infty)$. Nous proposons d'utiliser la distribution exponentielle pour modéliser la distribution des intensités dans Ω_{LA} , lorsque $I_i \in BI_S$. La fonction de densité de la distribution exponentielle $p_E(I(x))$ est donnée par :

$$p_E(I(x)) = \lambda e^{-\lambda I(x)}, \quad I(x) \in [0, \infty) \text{ et } \lambda > 0.$$

L'estimateur du maximum de vraisemblance λ_{MV} du paramètre λ a été évalué sur les différents jeux de données. La figure 2.16 (b) présente l'histogramme \hat{p}_{11}^{LA} , ainsi que les courbes représentatives de $p_E(I(x))$ et $p_R(I(x))$. La distribution exponentielle modélise visiblement mieux les données que la distribution de Rayleigh. Cette distribution est peu utilisée pour modéliser la distribution des intensités dans les images ultrasonores, car les images saturées sont en général supprimées des bases d'images considérées pour valider une méthode donnée [Tao et al., 2006], en raison du caractère artificiel des données engendré par la saturation. Elle convient toutefois pour modéliser la distribution des intensités d'un autre liquide corporel, le sang, dans des données ultrasonores de cardiologie [Paragios et al., 2005].

Modélisation de l'intensité des pixels de Ω_{TF} . Lorsque l'on observe \hat{p}_{18}^{TF} et \hat{p}_{11}^{TF} dans la figure 2.15 (c et d), on remarque que les fréquences des classes des intensités inférieures à 25 sont faibles. Les pixels sombres affectés à ces classes sont situés dans des zones d'ombres acoustiques. De manière générale, la croissance des \hat{p}_i^{TF} est lente dans les basses intensités. La fonction $p_R(I(x))$ ayant une croissance rapide, la distribution de Rayleigh n'est également pas satisfaisante pour modéliser la distribution des intensités dans Ω_{TF} .

Nous avons utilisé la distribution normale pour modéliser la distribution des intensités dans Ω_{TF} , comme cela a été proposé dans [Hansen et al., 2002, Shao et al., 2004], dans le contexte de l'échographie cardiaque et de la prostate. La fonction de densité de la distribution normale $p_N(I(x))$ est donnée par :

$$p_N(I(x)) = \frac{1}{\sigma\sqrt{2\pi}} \exp\left(-\frac{(I(x) - \mu)^2}{2\sigma^2}\right), I(x) \in \mathbb{R}, \mu \in \mathbb{R}, \sigma > 0.$$

Les estimateurs du maximum de vraisemblance μ_{MV} et σ_{MV} des paramètres μ et σ ont été évalués sur les différents jeux de données. La figure 2.17 illustre la modélisation par une loi normale des histogrammes \hat{p}_{18}^{TF} et \hat{p}_{11}^{TF} de la figure 2.15 (c) et (d), ainsi que les courbes représentatives de $p_N(I(x))$ et $p_R(I(x))$.

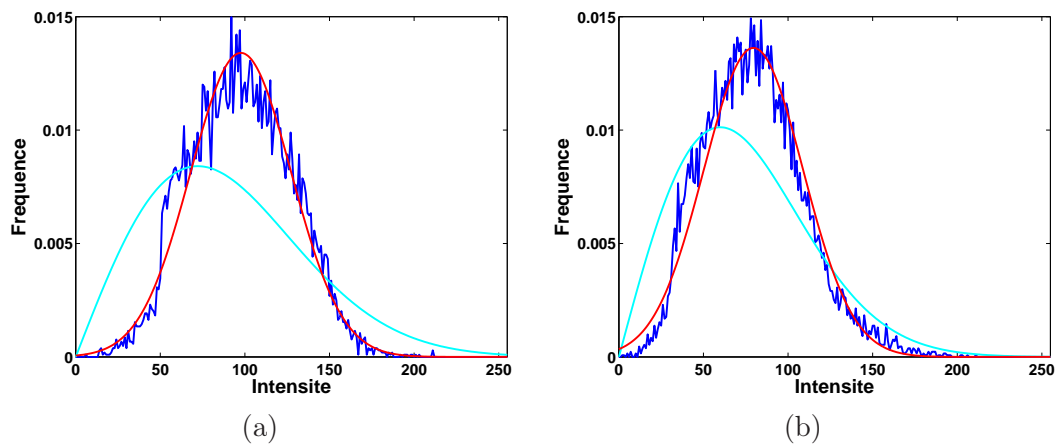


FIG. 2.17 – Modélisation de la distribution des intensités dans Ω_{TF} . Histogrammes \hat{p}_{18}^{TF} (a) et \hat{p}_{11}^{TF} (b), et courbes représentatives des modèles $p_R(I(x))$ (en cyan) et de $p_N(I(x))$ (en rouge).

2.4.2 Modélisation générique avec la distribution Gamma

La distribution Gamma a été proposée afin de modéliser la distribution des intensités dans Ω_{LA} et Ω_{TF} , qu'il y ait saturation de l'intensité ou pas. La fonction de densité de la distribution Gamma $p_G(I(x))$ est donné par :

$$p_G(I(x)) = I(x)^{\alpha-1} \frac{\beta^\alpha \exp(-\beta I(x))}{\Gamma(\alpha)}, I(x) > 0, \alpha > 0, \beta > 0,$$

avec

$$\Gamma(\alpha) = \int_0^\infty t^{\alpha-1} e^{-t} dt.$$

Les estimateurs du maximum de vraisemblance α_{MV} et β_{MV} des paramètres α et β ont été évalués sur les différents jeux de données. Il n'existe pas de forme analytique de α_{MV} . Cette valeur peut être approchée en utilisant la méthode présentée dans [Choi and Wette, 1969]. La valeur de β_{MV} , qui dépend de α_{MV} , est alors évaluée.

La distribution Gamma est utilisée en échographie cardiaque dans [Tao et al., 2006], pour modéliser la distribution de l'intensité des pixels des tissus cardiaque et du sang, pour des images non saturées. La figure 2.18 illustre la modélisation par une distribution gamma dans un cas non saturé avec l'histogramme \hat{p}_{18}^{LA} et les courbes représentatives de $p_R(I(x))$ et $p_G(I(x))$ (a), ainsi que l'histogramme \hat{p}_{18}^{TF} et les courbes représentatives de $p_N(I(x))$ et $p_G(I(x))$ (b). On observe que la distribution Gamma propose une modélisation pertinente.

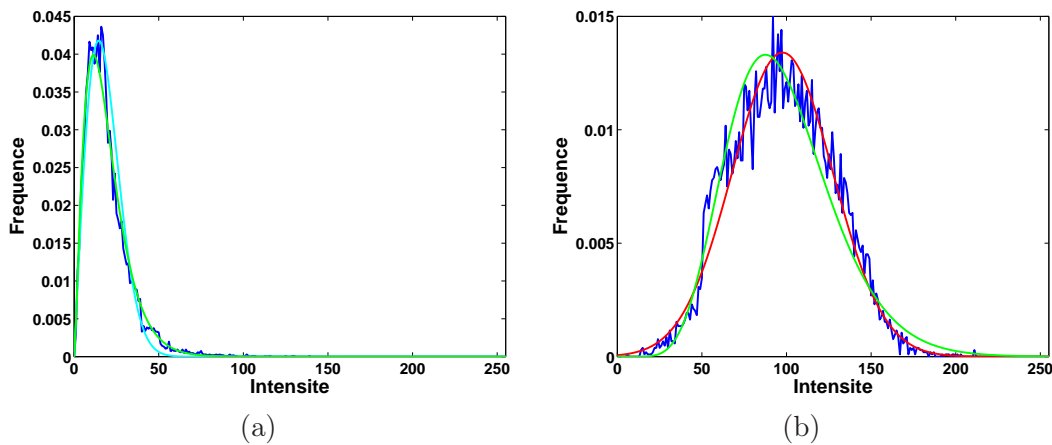


FIG. 2.18 – Modélisation de l'intensité des pixels de Ω_{LA} et Ω_{TF} , en l'absence de saturation. (a) Histogramme \hat{p}_{18}^{LA} (en bleu) et courbes représentatives de $p_R(I(x))$ (en cyan) et $p_G(I(x))$ (en vert). (b) Histogramme (en bleu) \hat{p}_{18}^{TF} et courbes représentatives de $p_N(I(x))$ (en rouge) et $p_G(I(x))$ (en vert).

Dans la figure 2.19 nous illustrons la modélisation par une distribution gamma dans un cas saturé avec l'histogramme \hat{p}_{11}^{LA} et les courbes représentatives de $p_E(I(x))$ et $p_G(I(x))$ (a), ainsi que l'histogramme \hat{p}_{11}^{TF} et les courbes représentatives de $p_N(I(x))$ et $p_G(I(x))$ (b). Une modélisation satisfaisante est obtenue. La distribution Gamma permet donc également de modéliser l'intensité des pixels de Ω_{LA} de façon pertinente en cas de saturation. Cette situation découle de l'équivalence entre la distribution exponentielle et la distribution Gamma lorsque $\alpha = 1$.

Les mises en correspondance des distributions et des modèles proposés a été évaluée avec le critère de Cramer-Von Mises (CVM) [Durbin and Knott, 1972]. Ce critère présente l'intérêt d'être faiblement sensible à la queue des distributions. La fonction cumulée de la distribution théorique F est comparée avec l'histogramme cumulé F^* des données empiriques. Son expression est :

$$CVM = \sum_{-\infty}^{+\infty} (F^*(x) - F(x)) \Delta F(x),$$

La figure 2.20 présente l'évaluation de CVM en considérant les histogrammes de l'intensité des pixels dans Ω_{LA} (a) et Ω_{TF} (b), avec les distributions discutées plus haut. Ainsi, les distributions de Rayleigh, exponentielle et Gamma sont utilisées en (a), et les

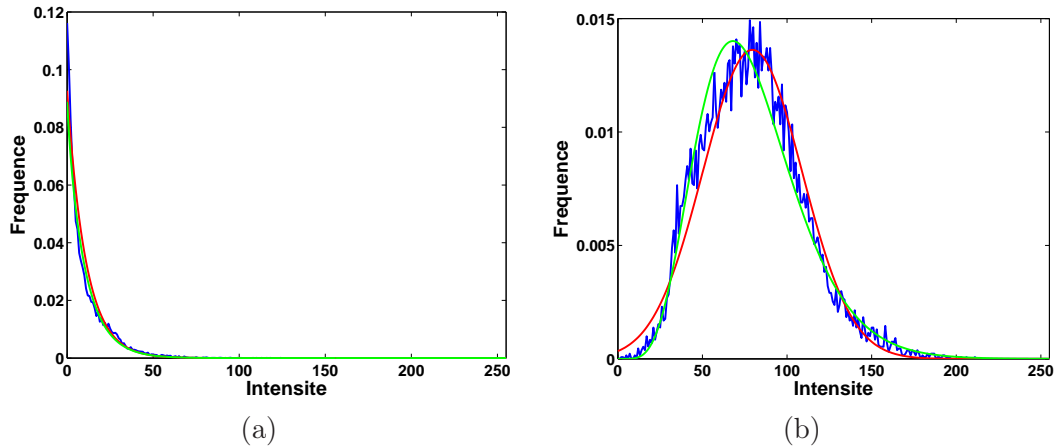


FIG. 2.19 – Modélisation de l'intensité des pixels de Ω_{LA} et Ω_{TF} , en cas de saturation. (a) Histogramme \hat{p}_{11}^{LA} (en bleu) et courbes représentatives de $p_E(I(x))$ (en rouge) et $p_G(I(x))$ (en vert). (b) Histogramme \hat{p}_{11}^{TF} (en bleu) et courbes représentatives de $p_N(I(x))$ (en rouge) et $p_G(I(x))$ (en vert).

distributions de Rayleigh, normale et Gamma en (b). Plus CVM est faible, meilleure est la correspondance entre les données et le modèle de distribution considéré.

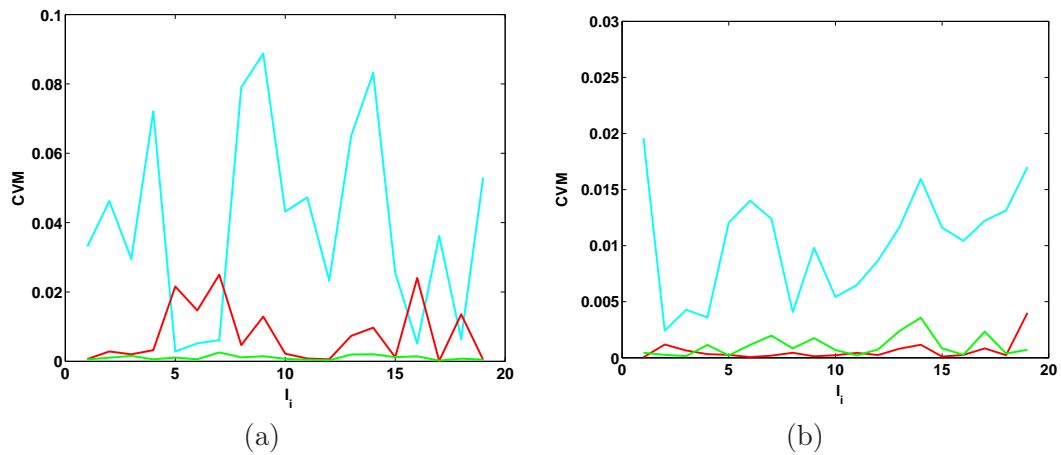


FIG. 2.20 – Evaluation de CVM en considérant l'intensité des pixels dans Ω_{LA} (a) et Ω_{TF} (b), avec les distributions proposées. Dans (a), CVM est évalué pour les distributions de Rayleigh (en cyan), exponentielle (en rouge) et Gamma (en vert), dans (b), pour les distributions de Rayleigh (en cyan), normale (en rouge) et Gamma (en vert).

Lorsque l'on considère l'intensité des pixels dans Ω_{LA} , la distribution de Rayleigh correspond mieux aux données que la distribution exponentielle dans $BI_{\bar{S}} = \{I_i\}, i \in \{5, 6, 7, 16, 18\}$. Dans BI_S , la situation s'inverse, conformément aux observations faites plus haut.

La distribution Gamma fournit une modélisation pertinente dans les différents cas, qu'il y ait saturation ou pas. De plus, la correspondance avec les données est égale ou meilleure que les distributions spécifiques. Cependant, il s'agit d'une distribution à deux paramètres plus complexe que les distributions de Rayleigh et exponentielle, et l'évaluation

de α_{MV} nécessite l'utilisation d'un processus d'optimisation. Les distributions de Rayleigh et exponentielle seront donc également considérées dans la suite, pour leur simplicité et pour l'existence d'une forme analytique de l'estimateur du maximum de vraisemblance de leur paramètre.

Lorsque l'on considère l'intensité des pixels dans Ω_{TF} , la distribution de Rayleigh fournit une modélisation des données nettement moins adaptée que les distributions normale et Gamma. Ces deux dernières ont des évaluations de *CVM* comparables. Celles de la distribution normale étant inférieures pour 15 cas de *BI*, cette distribution peut être considérée comme légèrement supérieure.

Lorsque l'on considère des distributions spécifiques, l'intensité des pixels dans Ω_{LA} et Ω_{TF} est modélisée avec les distributions de Rayleigh et normale lorsque $I_i \in BI_{\bar{S}}$, et avec les distributions exponentielle et normale lorsque $I_i \in BI_S$. La distribution Gamma permet de modéliser de façon générique les intensités des pixels dans les deux ensembles, sur l'intégralité de *BI*. Ces différentes modélisations seront qualifiées *RN* (Rayleigh-normale), *EN* (exponentielle-normale) et *GG* (Gamma-Gamma) dans la suite.

2.5 Conclusion

Les données ultrasonores ont été décrites dans la première partie du chapitre. Les principes physiques exploités en échographie ont été présentés, en particulier les phénomènes de réflexion et de diffusion qui sont exploités afin de former une image ultrasonore. La base de données constituée dans le cadre de ce projet a été décrite. Les caractéristiques et l'aspect visuel des éléments de la base d'images ultrasonores ont ensuite présentés.

Dans la deuxième partie du chapitre, une analyse des éléments de *BI* a été réalisée. Les images ont été segmentées et validées par un expert. Ces segmentations seront utilisées dans le chapitre 3 pour évaluer les résultats obtenus avec la méthode de segmentation proposée.

Un expert a également seuillé les différentes images à deux reprises, pour définir deux ensembles. Il s'agit du liquide amniotique et des tissus fœtaux. Il existe une certaine variabilité dans la définition des deux seuils pour une même image, liée à la qualité des images ultrasonores. Un intervalle de valeurs de seuil admissibles pour chaque image a été établi pour chaque image de la base d'images. Ces intervalles seront exploités pour compléter l'évaluation des résultats obtenus avec la méthode de segmentation proposée dans la suite. Par ailleurs, nous avons observé que la valeur moyenne de l'ensemble des valeurs de seuil peut être utilisée pour obtenir une binarisation pertinente d'une grande partie des éléments de la base d'images. Une valeur de seuil obtenue automatiquement peut être aussi considérée. Les résultats de seuillage seront utilisés dans le chapitre 3 pour initialiser la méthode proposée.

Enfin, la distribution des intensités des pixels des images a été modélisée. L'aspect de l'histogramme de l'intensité des pixels diffère selon que l'on considère l'ensemble des pixels du liquide amniotique ou celui des tissus fœtaux. Il diffère également lorsque l'on considère l'ensemble des pixels du liquide amniotique, selon que les intensités sont saturées ou non. Des distributions spécifiques à chacun des cas ont été proposées. La distribution Gamma, indépendante de l'ensemble de pixels considérés et de la saturation, a également été proposée. Ces distributions seront exploitées dans la méthode décrite dans le chapitre 3, pour segmenter les images.

Il faut noter que ces évaluations ont été réalisées sur une base de données restreinte, acquises avec le même appareil d'imagerie et par le même opérateur, à l'exception d'un cas. Les histogrammes de l'intensité des pixels pourraient différer si l'on considérait une base

d'image plus conséquente, incluant des images acquises avec divers dispositifs d'acquisition et par différents opérateurs. Une validation des distributions proposées reste donc à réaliser sur une telle base d'images.

Chapitre 3

Segmentation des données ultrasonores

3.1 Introduction

La segmentation de l'unité utéro-placento-fœtale dans les images ultrasonores est une problématique originale. Nous proposons dans ce chapitre une méthode qui a pour objectif de partitionner l'image en deux sous-ensembles correspondant au liquide amniotique Ω_{LA}^* et aux tissus fœtaux Ω_{TF}^* . Nous considérons une approche par modèle déformable implicite, qui intègre une modélisation pertinente des images ultrasonores obstétriques, correspondant aux distributions statistiques des niveaux de gris dans Ω_{LA}^* et Ω_{TF}^* , présentées dans le chapitre 2. Nous appliquons cette méthode à une base de données d'images obstétriques tridimensionnelles relativement étendue, ce qui n'avait pas été réalisé jusqu'à présent.

Tout d'abord, nous présentons un état de l'art des méthodes de segmentation des images ultrasonores. Ensuite, nous décrivons l'approche par modèle déformable implicite d'un point de vue global, avant d'intégrer la modélisation des données ultrasonores décrite dans le chapitre 2. Enfin, la mise en œuvre du processus de segmentation est détaillée et nous évaluons les résultats obtenus.

3.2 Etat de l'art

L'échographie est introduite en obstétrique au début des années 70 et demeure la modalité d'imagerie de référence dans cette branche de la médecine [Callen, 1988]. Les examens ont de multiples objectifs, comme la datation de la grossesse, la détermination de l'emplacement du placenta, le suivi du développement du fœtus ou la caractérisation d'éventuelles pathologies [Roberts and Thilaganathan, 2007]. Les acquisitions exploitées consistent principalement en un ensemble de B scans (images anatomiques bi-dimensionnelles). Ces images peuvent être interprétées subjectivement ou servir de support pour évaluer des mesures biométriques. L'évaluation de la croissance fœtale est par exemple déduite de mesures incluant la circonférence crânienne, le diamètre bi-pariétal, le diamètre fronto-occipital, la circonférence abdominale et la longueur fémorale [Dudley, 2005]. Des exemples de B-scans et de contours tracés par des obstétriciens pour extraire ces mesures sont illustrés dans la figure 3.1.

L'échographie 3D est introduite dans le début des années 90, mais est alors difficilement exploitable en raison de la qualité médiocre des images et de la lenteur des acquisitions, qui ne garantit pas l'absence d'artéfacts liés aux mouvements fœtaux [Rankin et al., 1993].

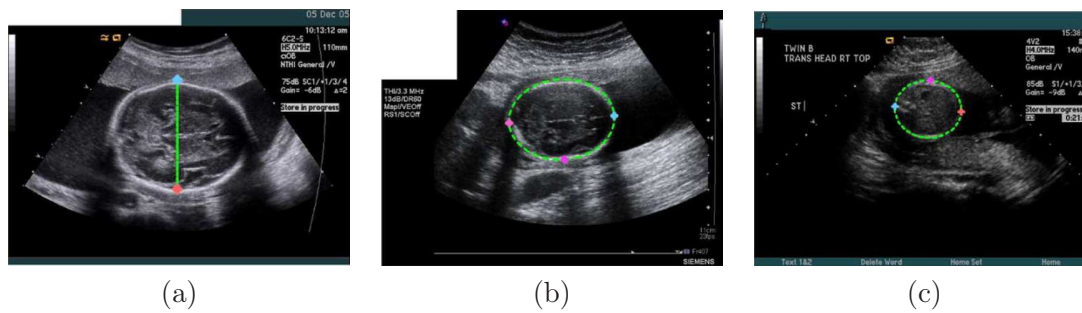


FIG. 3.1 – Exemples de mesures biométriques réalisées sur des images ultrasonores bi-dimensionnelles durant le suivi de grossesse : diamètre bi-pariétal (a), circonférence crânienne (b) et circonférence abdominale (c). Illustrations extraites de [Carneiro et al., 2008].

L'intérêt pour ces nouvelles images grandit ensuite progressivement et, bien que leur utilisation clinique ne soit pas encore généralisée, de nombreuses applications novatrices les exploitant apparaissent [Nelson and Pretorius, 1998, Goncalves et al., 2005]. Les données sont utilisées principalement pour l'étude de la morphologie du fœtus (visage, extrémités, squelette...), en exploitant des méthodes de rendu volumique [Fenster et al., 2001]. Elles sont également utilisées pour la biométrie fœtale, les mesures réalisées étant hautement reproductibles [Merce et al., 2008], alors que celles extraites de B-scans admettent une certaine variabilité inter-utilisateurs [Dudley, 2005]. Des études volumétriques du poumon, du cœur [Peralta et al., 2006], du cerveau [Endres, 2001] ou de l'estomac [Kusanovic et al., 2008] ont ainsi été menées. Au cours du premier trimestre de grossesse et au début du second, le champ d'exploration de la sonde ultrasonore est suffisamment large pour inclure l'intégralité du sac gestationnel. Durant cette période de la grossesse, la volumétrie de cette structure a été évaluée [Odeh et al., 2008], ainsi que celle du fœtus entier [Blaas et al., 2006] ou partiel (tronc et tête) [Falcon et al., 2005] comme illustré dans la figure 3.2.

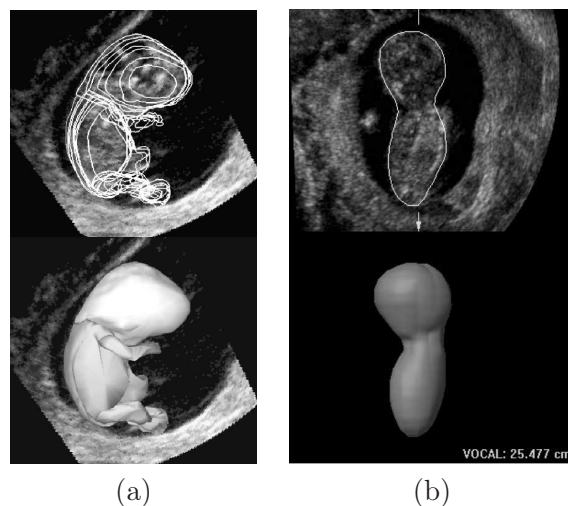


FIG. 3.2 – Volumétrie du fœtus : contour superposé sur les données originales (en haut) et reconstruction surfacique (en bas). Illustrations extraites de [Blaas et al., 2006] (a) et [Falcon et al., 2005] (b).

Les segmentations nécessaires aux premières études de volumétrie ont été réalisées de

manière manuelle, en segmentant la (les) structure(s) d'intérêt dans un ensemble de plans de coupe du volume de données ultrasonores tridimensionnel [Blaas et al., 2006]. Les études les plus récentes exploitent des résultats de segmentation obtenus semi-automatiquement. Le logiciel VOCAL, commercialisé par General Electric, est ainsi utilisé dans de nombreux travaux [Falcon et al., 2005, Peralta et al., 2006, Odeh et al., 2008]. Il permet d'obtenir une reconstruction surfacique d'une structure d'intérêt, en la segmentant dans un ensemble d'images obtenues par rotation d'un plan de coupe autour d'un même axe et en interpolant entre deux demi-plans voisins [Raine-Fenning et al., 2003]. Notre objectif est de segmenter le fœtus entier. Le logiciel VOCAL convient pour reconstruire des structures aux formes simples et régulières. Il est en revanche nécessaire de segmenter un nombre élevé d'images pour obtenir une reconstruction correcte des structures aux formes complexes comme le fœtus, dont les membres sont fins et peuvent prendre des positions différentes. Il est donc désirable de développer des méthodes de segmentation plus sophistiquées et automatisées.

L'échographie ayant été introduite dans un contexte clinique au cours années 60 et étant utilisée largement depuis lors, de nombreuses approches ont été proposées pour segmenter les images ultrasonores [Noble and Boukerroui, 2006]. La majorité des travaux concernent la segmentation d'images acquises pour les applications cliniques suivantes : (1) cardiologie, (2) dépistage du cancer du sein, (3) dépistage du cancer de la prostate, (4) étude du réseau vasculaire, (5) obstétrique et gynécologie. En obstétrique, les méthodes sont principalement bi-dimensionnelles et visent à extraire les mesures biométriques présentées plus haut et illustrées dans la figure 3.1.

Nous donnons dans la suite des exemples de travaux de segmentation réalisés sur des images obstétriques bidimensionnelles. Des opérateurs morphologiques ont été utilisés pour segmenter le fémur [Thomas et al., 1991] et le crâne [Matsopoulos and Marshall, 1994]. Ces travaux, qui comptent parmi les plus anciens, nécessitent toutefois des interventions manuelles, comme la définition interactive d'un seuil pour binariser l'image. Des contours actifs paramétriques exploitant les variations locales d'intensités [Kass et al., 1988] ont permis de segmenter le crâne fœtal [Chalana et al., 1996]. Une initialisation de qualité utilisant des informations biométriques a priori fortement contraignantes est toutefois nécessaire pour simplifier la carte de contours, et l'algorithme converge vers des solutions non satisfaisantes si la réponse du crâne est trop faible. Dans [Jardim and Figueiredo, 2005], une estimation du contour du fémur et du crâne fœtal est obtenue avec un modèle déformable paramétrique dans un cadre bayésien, en exploitant des modélisations statistiques des intensités des pixels dans l'os et dans les tissus avoisinants. L'utilisation d'une approche par régions rend la méthode robuste au bruit inhérent aux données ultrasonores. Les travaux récents de [Carneiro et al., 2008] permettent de segmenter l'ensemble des structures d'intérêt (crâne, abdomen, fémur) en exploitant un arbre de contraintes probabilistes de « boosting » comme classifieur. Cette approche offre de meilleurs résultats comparée aux approches précédentes. Elle permet de segmenter l'abdomen, ce qui n'est réalisé dans aucune des autres publications. Enfin, le temps d'exécution de l'algorithme est inférieur à la seconde sur des ordinateurs personnels récents ce qui la rend utilisable dans un contexte clinique. Le lecteur intéressé pourra se référer à cet article pour disposer d'un état de l'art exhaustif des méthodes de segmentation appliquées sur les images obstétriques ultrasonores bi-dimensionnelles, ainsi que d'une discussion sur les problématiques associées.

Les images obstétriques tri-dimensionnelles étant apparues récemment et leur utilisation clinique n'étant pas encore généralisée, peu de travaux ont été dédiés à leur segmentation. Les surfaces subjectives proposées dans [Sarti et al., 2002] sont utilisées pour segmenter le fœtus entier dans un volume ultrasonore obstétrique. Cette méthode vise à minimiser une énergie dans le cadre des ensembles de niveaux et permet de compléter des contours

manquants, ce qui est séduisant car les images ultrasonores présentent fréquemment ce type d'artéfacts. Toutefois, comme cela est souligné dans [Dindoyal et al., 2005], le résultat obtenu dépend fortement de la carte de contours extraite de l'image originale. Le bruit présent dans les images ultrasonores peut engendrer l'apparition de faux positifs dans cette carte et l'algorithme d'optimisation peut alors n'extraire qu'un minimum local de l'énergie, auquel est associée une segmentation erronée. Dans [Dindoyal et al., 2005], un terme exploitant la moyenne des intensités des pixels à l'intérieur et à l'extérieur du contour est rajouté dans l'énergie optimisée dans [Sarti et al., 2002] pour segmenter le cœur fœtal. Des résultats précis sont obtenus mais une validation approfondie reste nécessaire, la méthode n'ayant été testée que sur deux volumes ultrasonores. La méthode proposée dans [Sarti et al., 2005] cherche à segmenter une image en deux ensembles dans le cadre des ensembles de niveaux, en maximisant la vraisemblance d'un contour dans l'image et en modélisant les distributions des intensités dans chacune des deux régions avec des distributions de Rayleigh. Un fœtus est segmenté intégralement et précisément sur une coupe extraite du volume ultrasonore utilisé dans [Sarti et al., 2002].

Le cadre général de la segmentation par ensembles de niveaux permet de segmenter des objets aux formes complexes et autorise les changements topologiques [Osher and Sethian, 1987], et convient en conséquence pour la segmentation du fœtus. Les implémentations exploitant une carte de contours associée au gradient de l'image sont toutefois inadaptées à la segmentation des images ayant un faible rapport signal sur bruit, ce qui peut être le cas des images ultrasonores. Les approches exploitant une information régionale présentent des performances supérieures [Noble and Boukerroui, 2006]. Une telle information a été utilisée dans les travaux de [Chan and Vese, 2001], en cherchant à minimiser la fonctionnelle de Mumford-Shah [Mumford and Shah, 1989], pour obtenir deux régions dont les intensités sont modélisées par des constantes. Dans le chapitre 2, nous avons proposé des modèles des distributions statistiques des intensités dans deux régions de l'image, correspondant au liquide amniotique Ω_{LA}^* et aux tissus fœtaux Ω_{TF}^* . Nous proposons d'introduire cette modélisation, plus riche que la modélisation par l'intensité moyenne dans les régions proposée dans [Chan and Vese, 2001], dans un modèle déformable.

Plusieurs travaux ont exploité des modélisations statistiques des intensités des pixels, en se plaçant dans un cadre Bayésien. L'objectif est alors de maximiser la vraisemblance ou la probabilité a posteriori d'un contour au sein d'une image, en considérant des modélisations statistiques adaptées des intensités dans les régions intérieure et extérieure au contour. Dans le cadre d'une méthode de segmentation variationnelle, le critère du maximum de vraisemblance ou du maximum a posteriori est formulé sous la forme d'une énergie, qui est minimisée en réalisant une descente de gradient, plaçant le contour à déformer dans une fonction de niveaux. Cette méthode est formalisée de manière générale dans [Cremers et al., 2007] et est utilisée pour segmenter différents types d'images comme par exemple :

- une image tri-dimensionnelle obstétrique comme on l'a vu plus haut [Sarti et al., 2005],
- des images échographiques cardiologiques [Tao and Tagare, 2005, Paragios et al., 2005],
- des images radars [Ayed et al., 2005],
- des images naturelles [Rousson et al., 2003].

3.3 Modèle général

Soit Ω un sous-ensemble ouvert et borné de \mathbb{R}^N et soit $I : \Omega \rightarrow \mathbb{R}$ une image. Nous proposons une méthode dont l'objectif est de fournir une partition du domaine de l'image

$\mathcal{P}(\Omega) = \{\Omega_e, \Omega_i\}$, en intégrant des informations a priori sur les distributions suivies par l'intensité des pixels de l'image dans chacune des régions et sur la distribution de forme suivie par le contour entre les deux régions. Pour atteindre cet objectif, on se place dans un cadre bayésien et on va chercher à maximiser la probabilité a posteriori de la partition $p(\mathcal{P}(\Omega)|I)$. En utilisant la règle de Bayes, on obtient :

$$\begin{aligned} p(\mathcal{P}(\Omega)|I) &= \frac{p(I|\mathcal{P}(\Omega))p(\mathcal{P}(\Omega))}{p(I)} \\ &\propto p(I|\mathcal{P}(\Omega))p(\mathcal{P}(\Omega)) \end{aligned} \quad (3.1)$$

Le terme $p(I)$ est identique quelle que soit la partition $\mathcal{P}(\Omega)$ considérée. Par conséquent, il n'intervient pas dans le processus de décision et peut être négligé.

3.3.1 Probabilité a priori de la partition

Soit C le contour de la partition $\mathcal{P}(\Omega)$. L'intégration d'un a priori sur la distribution de probabilité de forme suivie par ce contour permet de régulariser le problème d'optimisation. Les contours des organes et structures anatomiques humains étant majoritairement lisses, nous cherchons à modéliser cette contrainte.

Une mesure sur le contour (périmètre en 2D, surface en 3D...) notée $|C|$ est exploitée. Pour obtenir des contours réguliers, nous avons choisi de faire suivre une distribution exponentielle de paramètre ν à $|C|$. On peut donc écrire :

$$p(\mathcal{P}(\Omega)) \propto \nu \exp(-\nu|C|), \quad \nu > 0. \quad (3.2)$$

La probabilité $p(\mathcal{P}(\Omega))$ étant strictement décroissante en fonction de $|C|$, on favorise les partitions dont les contours ont une mesure faible. Ces contours sont donc réguliers. En faisant varier le paramètre ν de la distribution, il est possible de contrôler la régularité des contours attendue.

3.3.2 Probabilité de l'image conditionnellement à la partition

Dans notre modèle, l'intensité $I(x)$ d'un pixel x de l'image dépend de la région à laquelle appartient ce point. La densité de probabilité $p(I(x))$ prendra une première forme p_e de paramètre(s) θ_e , dans un espace de paramètres Θ_e , si x appartient à Ω_e et une deuxième forme p_i de paramètre(s) θ_i , dans un espace de paramètres Θ_i , si x appartient à Ω_i . On a ainsi :

$$p(I(x)) = \begin{cases} p_e(I(x), \theta_e), & \text{si } x \in \Omega_e, \text{ avec } \theta_e \in \Theta_e, \\ p_i(I(x), \theta_i), & \text{si } x \in \Omega_i, \text{ avec } \theta_i \in \Theta_i. \end{cases} \quad (3.3)$$

Nous supposons que les intensités des pixels de l'image sont indépendantes, conditionnellement à $\mathcal{P}(\Omega)$. On peut donc écrire :

$$\begin{aligned} p(I|\mathcal{P}(\Omega)) &= p(I|\Omega_e)p(I|\Omega_i) \\ &= \prod_{x \in \Omega_e} p_e(I(x), \theta_e) \prod_{x \in \Omega_i} p_i(I(x), \theta_i) \end{aligned} \quad (3.4)$$

3.3.3 Probabilité a posteriori

En intégrant les équations 3.2 et 3.4 dans la définition de la probabilité a posteriori présentée dans l'équation 3.1, on obtient :

$$p(\mathcal{P}(\Omega)|I) = \nu \exp(-\nu|C|) \prod_{x \in \Omega_e} p_e(I(x), \theta_e) \prod_{x \in \Omega_i} p_i(I(x), \theta_i). \quad (3.5)$$

3.3.4 Définition de l'énergie

Le problème est linéarisé en définissant une énergie E égale à l'opposé du logarithme de $p(\mathcal{P}(\Omega)|I)$. La fonction logarithme étant strictement croissante, la minimisation de E est équivalente à la maximisation de $p(\mathcal{P}(\Omega)|I)$. On cherche donc à obtenir $\{\Omega_e, \Omega_i, \{\theta_e, \theta_i\}\}$ minimisant E :

$$E(\{\Omega_e, \Omega_i\}, \{\theta_e, \theta_i\}) = E_{reg}(\{\Omega_e, \Omega_i\}) + E_e(\{\Omega_e, \theta_e\}) + E_i(\{\Omega_i, \theta_i\}), \quad (3.6)$$

$$\text{avec } \begin{cases} E_{reg}(\{\Omega_e, \Omega_i\}) = -\log \nu + \nu|C|, \\ E_e(\{\Omega_e, \theta_e\}) = -\int_{x \in \Omega_e} \log p_e(I(x), \theta_e) dx, \\ E_i(\{\Omega_i, \theta_i\}) = -\int_{x \in \Omega_i} \log p_i(I(x), \theta_i) dx. \end{cases}$$

On ignore dans la suite la constante $-\log \nu$ du terme E_{reg} car elle n'intervient pas dans le processus de minimisation de E .

3.3.5 Minimisation de l'énergie

On se place dans le cadre des ensembles de niveaux en introduisant une fonction implicite $\phi : \Omega \rightarrow \mathbb{R}$ afin de reformuler E en fonction de ϕ et de la minimiser. Le signe de ϕ définit deux régions : Ω_e correspond aux valeurs positives de ϕ et Ω_i aux valeurs négatives [Osher and Sethian, 1987]. Le niveau zéro de la fonction ϕ définit alors implicitement la frontière C entre Ω_e et Ω_i .

On exprime la mesure $|C|$ dans $E_{reg}(\phi)$ en utilisant la fonction Dirac δ , et les termes E_e et E_i comme des intégrales sur l'ensemble de l'image en exploitant ϕ et la fonction de Heaviside H . L'équation 3.6 s'écrit alors :

$$E(\phi, \theta_i, \theta_e) = E_{reg}(\phi) + E_e(\phi, \theta_e) + E_i(\phi, \theta_i)$$

$$\text{avec } \begin{cases} E_{reg}(\phi) = \nu \int_{x \in \Omega} \delta(\phi(x)) |\nabla \phi(x)| dx, \\ E_e(\phi, \theta_e) = -\int_{x \in \Omega} H(\phi(x)) \log(p_e(I(x), \theta_e)) dx, \\ E_i(\phi, \theta_i) = -\int_{x \in \Omega} (1 - H(\phi(x))) \log(p_i(I(x), \theta_i)) dx. \end{cases}$$

L'énergie E dépend de ϕ , θ_e et θ_i . La minimisation de E va être obtenue de façon alternée, en minimisant E en fonction de θ_e et θ_i (avec ϕ fixe), puis en fonction de ϕ (avec θ_e et θ_i fixes). Bien que l'existence des minima globaux de E soit prouvée théoriquement [Mumford and Shah, 1989], l'énergie E est non-convexe et cet algorithme peut ne pas converger vers le maximum global [Osher and Paragios, 2003].

Minimisation de E en fonction des paramètres θ_e et θ_i . Pour minimiser E en fonction du paramètre θ_e (respectivement θ_i), on considère que ϕ et θ_i (respectivement, θ_e) sont fixes. Pour $r = e, i$, seul le terme E_r de E dépend de θ_r . La minimisation de ce terme est donc obtenue pour la valeur $\hat{\theta}_r$ telle que :

$$\begin{aligned} \hat{\theta}_r &= \arg \min_{\theta_r \in \Theta_r} E(\theta_r) \\ &= \arg \min_{\theta_r \in \Theta_r} E_r(\theta_r) \\ &= \arg \min_{\theta_r \in \Theta_r} -\int_{x \in \Omega_r} \log(p_r(I(x), \theta_r)) dx. \end{aligned} \quad (3.7)$$

Minimisation de l'énergie en fonction de ϕ . Afin de minimiser l'énergie E en fonction de ϕ , nous déterminons l'équation d'Euler-Lagrange pour ϕ en utilisant la dérivée de Gâteaux de E , en gardant les θ_e et θ_i fixes. Nous devons alors considérer H_ϵ et δ_ϵ , qui correspondent à des versions régularisées et $C^2(\Omega)$ de H et δ . H_ϵ et δ_ϵ sont telles que :

$$\lim_{\epsilon \rightarrow 0} H_\epsilon = H \text{ and } \lim_{\epsilon \rightarrow 0} \delta_\epsilon = \delta.$$

Le calcul est présenté en annexe A et permet d'obtenir la condition vérifiée par les solutions ϕ minimisant E :

$$\delta_\epsilon(\phi(x)) \left(-\nu \operatorname{div} \left(\frac{\nabla \phi(x)}{|\nabla \phi(x)|} \right) - \log(p_e(I(x), \theta_e)) + \log(p_i(I(x), \theta_i)) \right) = 0, \quad (3.8)$$

avec les conditions aux bords :

$$\frac{\delta_\epsilon(\phi(x))}{|\nabla \phi(x)|} \frac{\partial \phi(x)}{\partial n} = 0, \quad x \in \partial\Omega.$$

Système dynamique On introduit un temps artificiel t pour obtenir l'évolution associée à l'équation 3.8. La minimisation est finalement obtenue en considérant une fonction initiale $\phi_0(x)$ et en alternant une descente de gradient selon la fonction implicite ϕ et une mise à jour des paramètres $\theta_r, r = i, e$. Le système d'équations à résoudre est le suivant :

$$\begin{cases} \hat{\theta}_r = \arg \min_{\theta_r \in \Theta_r} - \int_{x \in \Omega_r} \log(p_r(I(x), \theta_r)) dx, \text{ avec } r = i, e, \\ \frac{\partial \phi}{\partial t} = \delta_\epsilon(\phi(x)) \left(\nu \operatorname{div} \left(\frac{\nabla \phi(x)}{|\nabla \phi(x)|} \right) + \log(p_e(I(x), \hat{\theta}_e)) - \log(p_i(I(x), \hat{\theta}_i)) \right), x \in \Omega. \end{cases} \quad (3.9)$$

avec les conditions aux bords et initiales :

$$\begin{cases} \frac{\delta_\epsilon(\phi(x))}{|\nabla \phi(x)|} \frac{\partial \phi(x)}{\partial n} = 0, \quad x \in \partial\Omega, \\ \phi(0, x) = \phi_0(x), \quad x \in \Omega. \end{cases}$$

3.4 Intégration d'une modélisation statistique adaptée aux images ultrasonores

Les modélisations Rayleigh-normale (RN), exponentielle-normale (EN) et Gamma-Gamma (GG) proposées dans le chapitre 2 vont à présent être intégrées dans l'équation 3.9. Il existe des formes analytiques des paramètres satisfaisant l'équation 3.7 lorsque l'on considère les distributions de Rayleigh et normale. Le développement des calculs est présenté exhaustivement dans [Sarti et al., 2005] et [Rousson and Deriche, 2002]. Les valeurs de θ_r minimisant E correspondent aux estimations du maximum de vraisemblance de ces paramètres dans chacune des régions Ω_r . Cela découle de la formulation du problème, E_r étant égal à l'opposé de la log-vraisemblance des éléments de Ω_r en fonction de θ_r . Lorsque l'on considère la distribution Gamma, il existe une expression analytique du paramètre d'échelle β , mais ce n'est pas le cas pour le paramètre de forme α . Cette valeur est approchée avec la méthode proposée par [Choi and Wette, 1969].

La table 3.1 récapitule les expressions de θ_r pour les différentes distributions statistiques considérées.

Les résultats obtenus en utilisant une modélisation de la distribution de l'intensité des pixels seront comparés dans la suite avec ceux que l'on obtient avec la méthode présentée

Distribution	Expression de $\hat{\theta}_r$
Gaussienne	$\mu_r = \frac{1}{ \Omega_r } \int_{x \in \Omega_r} I(x) dx, \sigma_r = \left(\frac{1}{ \Omega_r } \int_{x \in \Omega_r} (I(x) - \mu_r)^2 dx \right)^{\frac{1}{2}}$
Rayleigh	$\sigma_r = \left(\frac{1}{2 \Omega_r } \int_{x \in \Omega_r} I(x)^2 dx \right)^{\frac{1}{2}}$
Exponentielle	$\lambda_r = \frac{ \Omega_r }{\int_{x \in \Omega_r} I(x) dx}$
Gamma	$\alpha_r = \text{approximation numérique}, \beta_r = \frac{1}{\alpha_e \Omega_r } \int_{x \in \Omega_r} I(x) dx$

TAB. 3.1 – Expression de $\hat{\theta}_r$ en fonction des distributions considérées, avec $r = e, i$.

dans [Chan and Vese, 2001]. Dans cette méthode, seule la moyenne des intensités de pixels dans chaque région est considérée. Cette modélisation sera notée *CV* dans la suite. Le système d'équations à résoudre est le suivant :

$$\begin{cases} \hat{c}_r = \frac{1}{|\Omega_r|} \int_{x \in \Omega_r} I(x) dx, r = i, e \\ \frac{\partial \phi}{\partial t} = \delta_\epsilon(\phi(x)) (\nu \operatorname{div} \left(\frac{\nabla \phi(x)}{|\nabla \phi(x)|} \right) - (I(x) - \hat{c}_e)^2 + (I(x) - \hat{c}_i)^2), x \in \Omega. \end{cases} \quad (3.10)$$

avec les mêmes conditions aux bords et initiales que dans l'équation 3.9.

Nous proposons une écriture générique des systèmes d'équations 3.9 et 3.10, en considérant les expressions de \hat{a}_r , F_{reg} et $F_{donnees}$ de la table 3.2 :

$$\begin{cases} \hat{a}_r, r = i, e \\ \frac{\partial \phi}{\partial t} = \delta_\epsilon(\phi(x)) (F_{reg}(\phi(x)) + F_{donnees}(I(x), \hat{a}_e, \hat{a}_i)) \text{ dans } \Omega, \\ \frac{\partial(\phi)}{|\nabla \phi|} \frac{\partial \phi}{\partial n} = 0 \text{ sur } \partial \Omega. \end{cases} \quad (3.11)$$

3.5 Mise en œuvre de la méthode

3.5.1 Pseudo-code de l'algorithme de minimisation

Le système 3.11 va être résolu itérativement, en alternant une descente de gradient en fonction de ϕ avec une mise à jour des paramètres de $F_{donnees}$. Le pseudo-code correspondant à l'algorithme développé est décrit dans la figure 3.3.

3.5.2 Influence des paramètres

3.5.2.1 Paramètres d'entrées

Différentes configurations initiales ont été testées pour la fonction ϕ . On considère tout d'abord une image binaire qui définit les régions intérieure Ω_i et extérieure Ω_e . On obtient

	<i>CV</i>	<i>RN, EN, GG</i>
$\hat{a}_r, r = i, e$	\hat{c}_r	$\hat{\theta}_r$
$F_{donnees}(I(x), \hat{a}_e, \hat{a}_i)$	$F_i(I(x), \hat{a}_i) - F_e(I(x), \hat{a}_e)$	
$F_r(I(x), \hat{a}_r), r = i, e$	$(I(x) - \hat{c}_r)^2$	$-\log p_r(I(x), \hat{\theta}_r)$
$F_{reg}(\phi(x))$	$\nu \operatorname{div}\left(\frac{\nabla\phi(x)}{ \nabla\phi(x) }\right)$	

TAB. 3.2 – Expression de \hat{a}_r , F_{reg} et $F_{donnees}$ en fonction des modélisations considérées, avec $r = e, i$.

ensuite la fonction ϕ initiale en calculant une carte de distance signée au contour de l'image binaire. Les différentes images binaires considérées et leur influence sur les résultats obtenus seront discutées dans la partie 3.6.1.

La valeur du paramètre de régularisation ν a été choisie empiriquement, afin d'obtenir des contours fins réguliers et d'éliminer les flots de pixels de petite taille. Cette valeur doit être choisie de telle sorte que les amplitudes de F_{reg} et de $F_{donnees}$ soient du même ordre. L'amplitude de $F_{donnees}$ lorsque l'on considère les modélisations *RN*, *EN* et *GG* est beaucoup plus faible que lorsque l'on considère la modélisation *CV*. Pour obtenir des résultats présentant une régularité similaire quelle que soit la méthode considérée, la valeur de ν a été fixée à 2 pour l'ensemble des tests réalisés avec les modélisations *RN*, *EN* et *GG* et à 3500 pour les tests réalisés avec la modélisation *CV*.

Nous avons utilisé $\Delta t = 0,1$ dans l'ensemble des tests, comme cela est proposé dans la littérature [Vese and Chan, 2002]. Les choix et l'influence des paramètres α et N seront discutés plus loin.

3.5.2.2 Mise à jour de ϕ

La valeur de ϕ en un pixel x de l'image est mise à jour des lignes 6 à 11 de 3.3. Dans un premier temps, on détermine a_e^{n+1} et a_i^{n+1} , valeurs de a_e et a_i à l'étape $n + 1$. Dans un deuxième temps, on évalue ϕ^{n+1} qui résulte de la discrétisation et de la linéarisation du flot sur ϕ de 3.11 :

$$\phi^{n+1} = \phi^n + \Delta t \delta_\epsilon(\phi(x)) (\nu F_{reg}(\phi(x)) + F_{donnees}(I(x), a_e^{n+1}, a_i^{n+1}))$$

Nous avons observé que lorsque la fonction Dirac δ est approchée en utilisant $\epsilon = 1$, la fonction ϕ doit être réinitialisée fréquemment et le choix de ν est crucial pour converger vers une solution intéressante. De plus, la méthode devient très sensible à l'initialisation : la fonction ϕ n'évoluera pas ou très peu loin de son niveau zéro. Une région éloignée du contour initial et affectée initialement à Ω_e ne pourra vraisemblablement pas passer dans Ω_i et inversement, et ce quelle que soit l'intensité des pixels qu'elle comprend. Cela peut mener à des erreurs de segmentation. Dans nos test, la valeur de ϵ est égale au maximum de la valeur absolue de ϕ . Cette approximation permet de considérer tous les pixels de l'image,

Entrées : I l'image à segmenter, x un pixel de l'image I ,
 $\phi^{initiale}$ la fonction ϕ initiale,
 ν la constante définissant l'importance de la régularisation,
 N le pas de réinitialisation,
 Δt le pas temporel,
 τ le seuil minimal d'évolution de la partition.

Données : a_e l'estimation courante du paramètre caractérisant Ω_e ,
 a_i l'estimation courante du paramètre caractérisant Ω_i ,
 ϕ la fonction ϕ courante,
 F_{reg} la force de régularisation, $F_{donnees}$ la force d'attache aux données,
 $|\nabla(\phi)|$ la norme du gradient de ϕ ,
 M le nombre de changements de région.

Résultat : $seg(I)$, la segmentation finale

```

1 début
2    $\phi \leftarrow \phi^{initiale}$ 
3    $n \leftarrow 1$ 
4    $continuer \leftarrow vrai$ 
5   tant que  $continuer$  faire
6      $a_e \leftarrow calculA_e(I, \phi)$ ,  $a_i \leftarrow calculA_i(I, \phi)$ 
7      $F_{reg} \leftarrow calculForceRegularisation(\phi)$ 
8      $F_{donnees} \leftarrow calculForceAttacheDonnees(I, a_e, a_i)$ 
9      $|\nabla(\phi)| \leftarrow calculNormeGradient(\phi)$ 
10    pour chaque  $x \in I$  faire
11       $\phi(x) \leftarrow \phi(x) + \Delta t |\nabla(\phi(x))| (\nu F_{reg}(x) + F_{donnees}(x))$ 
12    fin
13    si  $n = 0[N]$  alors
14       $M = calculChangementRegion(\phi)$ 
15      si  $\frac{M}{card(I)} < \tau$  alors
16         $continuer \leftarrow faux$ 
17      sinon
18         $\phi \leftarrow reinitialisation(\phi)$ 
19      fin
20    fin
21     $n \leftarrow n + 1$ 
22  fin
23   $seg(I) \leftarrow calculMoyennesEtEtiquetage(I, \phi)$ 
24 fin

```

FIG. 3.3 – Pseudo-code de l'algorithme.

même lorsqu'ils sont éloignés du contour initial. Toutes les régions de l'image peuvent donc être segmentées. De plus, l'échelle locale de la fonction ϕ est prise en compte. On obtient en pratique un minimum de E pertinent et faiblement sensible aux conditions initiales de l'algorithme.

La force de régularisation $F_{reg}(\phi(x))$ est discrétisée en utilisant le schéma semi-implicite décrit dans [Chan and Vese, 2001]. La force d'attache aux données $F_{donnees}(I(x), a_e^{n+1}, a_i^{n+1})$ est calculée en évaluant les expressions décrites dans la table 3.2. En un pixel x , la valeur de $F_{donnees}(I(x), a_e^{n+1}, a_i^{n+1})$ résulte de la différence entre $F_i(I(x), a_i^{n+1})$ et $F_e(I(x), a_e^{n+1})$.

Un cas concret est présenté dans la figure 3.4. On considère que la modélisation de l'intensité des pixels est CV et que c_e^{n+1} et c_i^{n+1} ont été évalués. On souhaite alors mettre à jour une fonction ϕ pour segmenter un signal 1D $I(x)$.

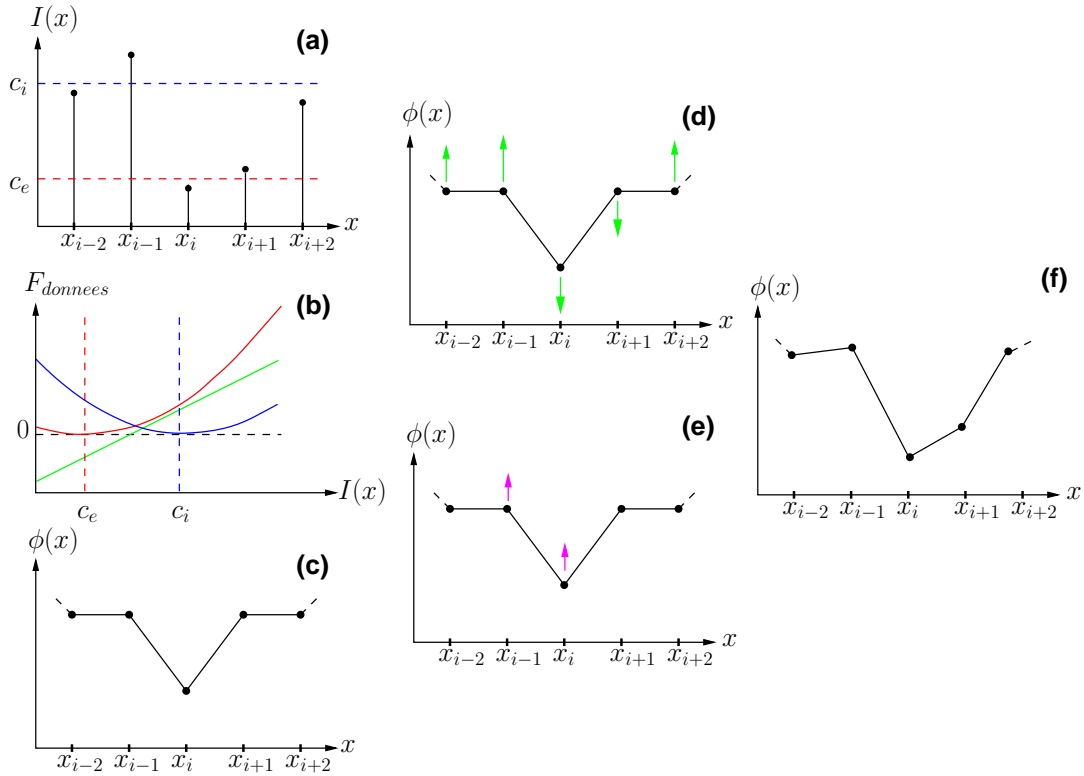


FIG. 3.4 – Mise à jour de la fonction ϕ dans un cas concret. A gauche, état des variables à l'itération n : signal à segmenter (a), évaluation de $F_{donnees}$ (b), fonction ϕ (c). Au centre, influence de $F_{donnees}$ (d) et F_{reg} (e). A droite, état de la fonction ϕ après mise à jour (f).

Etat des variables à l'itération n . Le signal $I(x)$ à segmenter, avec les valeurs de c_e (en rouge) et c_i (en bleu), est illustré dans (a). L'évaluation de $F_{donnees}$ est présentée dans (b). La valeur de $F_{donnees}$ dépend uniquement de l'intensité $I(x)$ et des valeurs de c_e et de c_i . La courbe rouge représente la quantité $F_e(I(x), c_e)$ et la courbe bleue $F_i(I(x), c_i)$. La courbe verte représente $F_{donnees}(I(x), c_e, c_i) = F_i(I(x), c_i) - F_e(I(x), c_e)$. Enfin, (c) présente la fonction ϕ .

Influences de $F_{donnees}$ et F_{reg} . Les intensités $I(x_{i-2}), I(x_{i-1})$ et $I(x_{i+2})$ (resp. $I(x_i)$ et $I(x_{i+1})$) sont proches de c_e (resp. c_i) comme on peut l'observer dans (a). On a donc $F_e(I(x), c_e) > F_i(I(x), c_i)$ (resp. $F_i(I(x), c_i) > F_e(I(x), c_e)$). L'évaluation de $F_{donnees}$ pour ces intensités est donc négative (resp. positive) pour ces intensités d'après (b). On représente l'influence de $F_{donnees}$ sur ϕ en vert sur (d).

La valeur de F_{reg} en x dépend uniquement des valeurs prises par ϕ au voisinage de x . En minimisant la divergence du gradient, on recherche une fonction ϕ régulière. Dans (e), on présente l'influence de la force de régularisation sur ϕ en magenta.

Mise à jour de ϕ . En combinant les influences de $F_{donnees}$ et F_{reg} , on met à jour la fonction ϕ (f). Si aucune réinitialisation n'est réalisée, on obtient la fonction ϕ utilisée à l'itération $n + 1$.

3.5.2.3 Réinitialisation

La fonction ϕ est réinitialisée toutes les N itérations, en calculant une carte de distance signée au niveau zéro de ϕ . La valeur de N fait l'objet d'un compromis. D'une part, une réinitialisation fréquente de la fonction ϕ permet de s'assurer que celle-ci conserve de bonnes propriétés de dérivabilité. D'autre part, la réinitialisation est une opération coûteuse algorithmiquement et donc en temps d'exécution. En choisissant $N = 10$, aucun comportement inapproprié de la force de régularisation n'est observé et la convergence est atteinte en des temps raisonnables. Cette valeur du pas de réinitialisation, fixée expérimentalement, a été utilisée dans l'ensemble des tests réalisés.

3.5.2.4 Condition d'arrêt

On arrête l'algorithme lorsque la solution est stationnaire. Nous considérons que cet état est atteint lorsque la partition de l'image obtenue en seuillant ϕ en 0 n'évolue pas ou peu entre deux réinitialisations. Soit M le nombre de changements de région, c'est-à-dire le nombre de points passant de Ω_e à Ω_i ou de Ω_i à Ω_e au cours d'une itération. On considère que la solution est stationnaire lorsque $M < \tau|\Omega|$. Nous avons choisi $\tau = \frac{1}{1000}$. On appelle τ le seuil minimal d'évolution de la partition.

3.5.2.5 Résultat final

En fonction de la modélisation considérée, il peut être nécessaire de réaliser un post-traitement pour obtenir le résultat final :

- Lorsque l'on considère les modélisations GG et CV , on exploite des modélisations de l'intensité identiques dans les régions Ω_e et Ω_i . Il convient donc de réaliser un dernier traitement pour obtenir le résultat final $seg(I)$, afin de déterminer la région de la partition finale correspondant à la région Ω_{LA}^* (liquide amniotique) et la région correspondant à Ω_{TF}^* (tissus fœtaux). Nous exploitons le fait que le liquide amniotique est moins échogène que les tissus fœtaux. La moyenne de l'intensité des pixels de Ω_{LA}^* est donc inférieure à la moyenne de l'intensité des pixels de Ω_{TF}^* . A convergence de l'algorithme, on calcule les moyennes de l'intensité des pixels dans Ω_e et Ω_i . La région dont l'intensité moyenne est la plus petite correspond donc à Ω_{LA}^* , alors que la région dont l'intensité moyenne est la plus élevée correspond à Ω_{TF}^* .
- Lorsque l'on considère les modélisations RN et EN , on exploite des modélisations de l'intensité différentes dans les régions Ω_e et Ω_i . Un choix initial associant Ω_e et Ω_i à Ω_{LA}^* et Ω_{TF}^* ne laisse place à aucune ambiguïté à convergence de l'algorithme. Nous avons choisi arbitrairement d'associer Ω_e à Ω_{LA}^* et Ω_i à Ω_{TF}^* .

3.5.3 Segmentation d'une image

L'évolution des données intervenant dans l'algorithme est présentée dans cette section pour la segmentation de l'image I_{16} . On utilise la modélisation RN . L'intensité des pixels est donc modélisée par une distribution de Rayleigh dans Ω_e et par une distribution normale dans Ω_i .

La figure 3.5 présente une coupe de I_{16} et l'évolution de $\mathcal{P}(\Omega)$ définie par la fonction ϕ au cours de l'algorithme. L'évolution de $\mathcal{P}(\Omega)$ est rapide au cours des 100 premières

itérations (phase 1). Les changements sont moins sensibles dans la suite de l'algorithme (phase 2). Ce comportement est observé dans l'ensemble des tests réalisés.

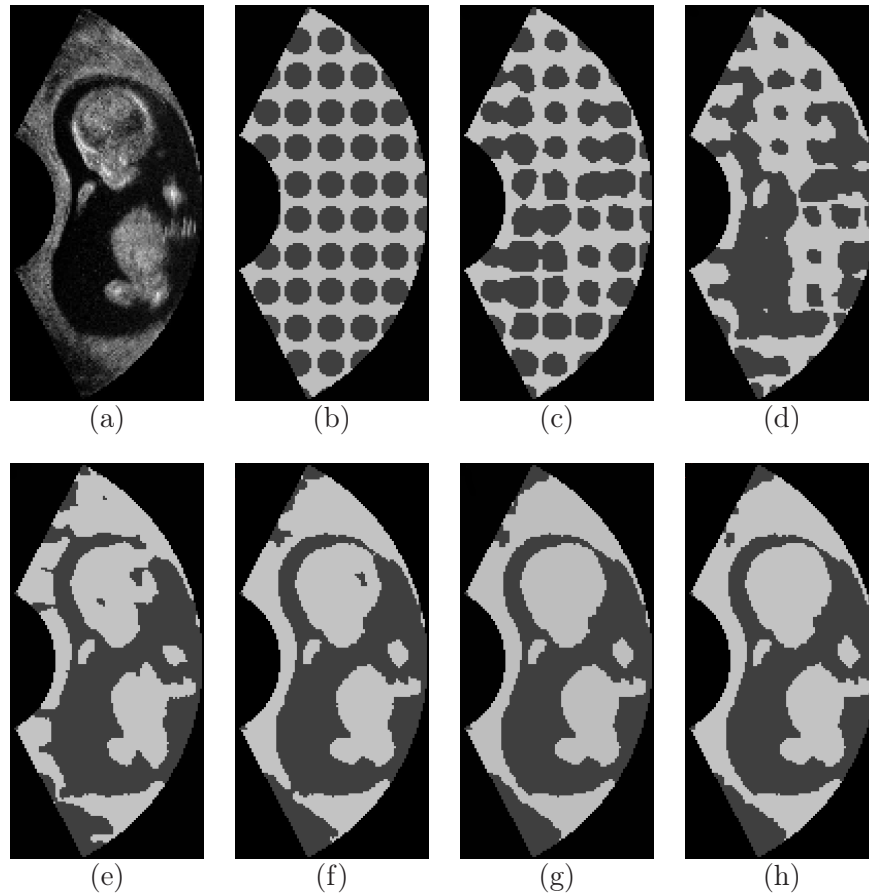


FIG. 3.5 – (a) Coupe 2D de I_{16} . (b) Régions Ω_e (en gris) et Ω_i en (en blanc) initiales. (c) à (h) Régions Ω_e et Ω_i aux itérations 30, 60, 90, 120, 220 et 390 de l'algorithme.

La figure 3.6 présente l'évolution de l'énergie E , l'évolution des paramètres des distributions statistiques et le nombre de changements de région M observé à chaque itération sur l'ensemble de l'image 3D. Conformément aux observations visuelles faites plus haut, l'évolution des différentes données est importante durant la phase 1 et plus faible durant la phase 2.

Durant la phase 1, les valeurs estimées des paramètres statistiques varient fortement et les changements de phase sont nombreux. L'énergie diminue fortement, à mesure que $\mathcal{P}(\Omega)$ se régularise et que les distributions statistiques considérées dans chacune des régions se conforment aux intensités des pixels.

Durant la phase 2, les valeurs estimées des paramètres statistiques se stabilisent et les changements de phase sont moins nombreux. Les modifications de $\mathcal{P}(\Omega)$ deviennent locales et l'énergie diminue plus faiblement.

Nous avons choisi de vérifier la condition d'arrêt de l'algorithme à chaque réinitialisation, toutes les $N = 10$ itérations. La valeur de τ que nous avons choisie résulte d'un compromis entre le nombre d'itérations nécessaires à la convergence de l'algorithme et la précision souhaitée. Avec $\tau_1 = \frac{1}{500}$, $\tau_2 = \frac{1}{1000}$ et $\tau_3 = \frac{1}{2000}$, l'algorithme converge respectivement aux itérations 120, 220 et 390. Les images (f), (g) et (h) de la figure 3.5 correspondent

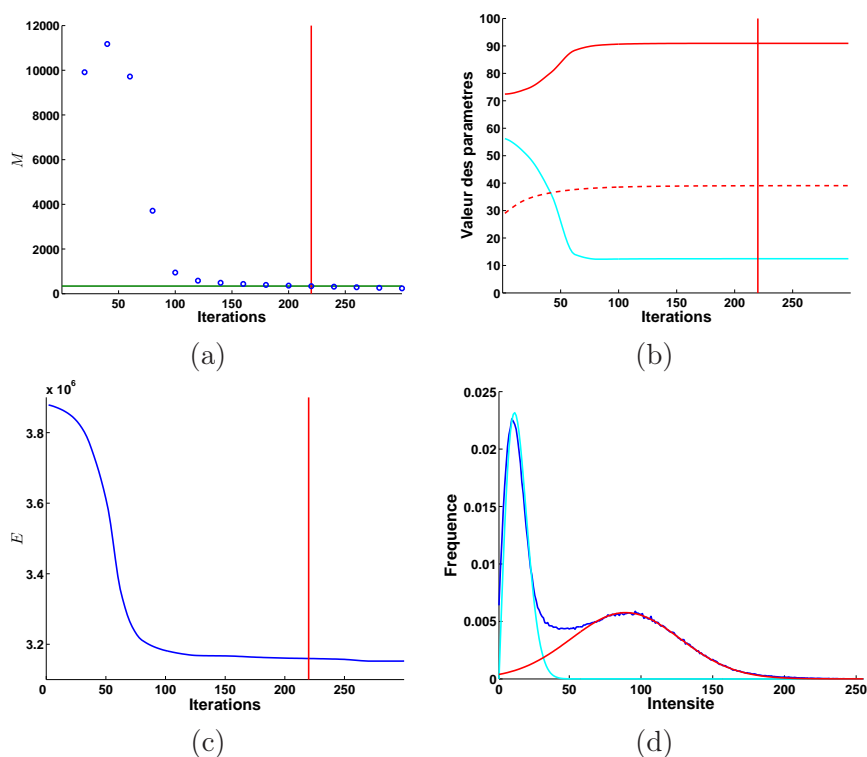


FIG. 3.6 – (a) Nombre de changements de région M au cours de l’algorithme évalué après l’étape de réinitialisation. La ligne verte correspond au seuil minimal d’évolution de la partition τ . Evolution du paramètre σ (en cyan) de la distribution de Rayleigh et de μ (en rouge) et σ (en rouge pointillés) de la distribution gaussienne. (c) Evolution de l’énergie E au cours de l’algorithme. Sur les figures (a) à (c), la ligne rouge verticale symbolise la convergence de l’algorithme. (d) Histogramme de I_{16} (en bleu) et fonctions de densités p_R (en cyan) et p_N (en rouge) évaluées avec les estimations finales des paramètres dans (b).

aux résultats obtenus.

Si on utilise τ_1 pour définir la condition d’arrêt, la paroi utérine n’est pas entièrement fermée, ainsi que le crâne de l’embryon. Ce résultat est encore perfectible. En considérant τ_2 , des ajustements locaux de $\mathcal{P}(\Omega)$ sont réalisés et les deux problèmes sont résolus. Le résultat obtenu est donc plus satisfaisant que celui obtenu avec τ_1 . Enfin, on n’observe que peu de différences entre les résultats obtenus en utilisant τ_2 et τ_3 . L’utilisation de $\tau = \tau_2$ semble donc un bon compromis relativement aux deux critères évoqués ci-dessus. La ligne rouge de la figure 3.6 correspond à l’utilisation de cette valeur (convergence de l’algorithme après 220 itérations).

La figure 3.6 (d) présente la comparaison entre l’histogramme de l’intensité des pixels de I_{16} avec les fonctions de densités p_R et p_N évaluées avec les estimations finales des paramètres. Au terme de l’algorithme, la modélisation des distributions des intensités est satisfaisante.

3.5.4 Formes de $F_{donnees}$

Dans la figure 3.7, on présente les courbes représentatives de F_e , F_i et $F_{donnees}$ à convergence de l’algorithme lorsque l’on applique la méthode de segmentation sur I_2 en considérant les modélisations EN (a), GG (b) et CV (c). Quelle que soit la modélisation considérée,

un pixel d'intensité $I(x)$ pour lequel l'évaluation de $F_{donnees}$ est négative (resp. positive) appartient plus vraisemblablement à Ω_e (resp. Ω_i). $F_{donnees}$ définit donc un seuil sur les données, correspondant à son passage par zéro (ligne verticale noire et en pointillés). Soit s_i^m la valeur du seuil obtenu sur l'image I_i avec la modélisation m .

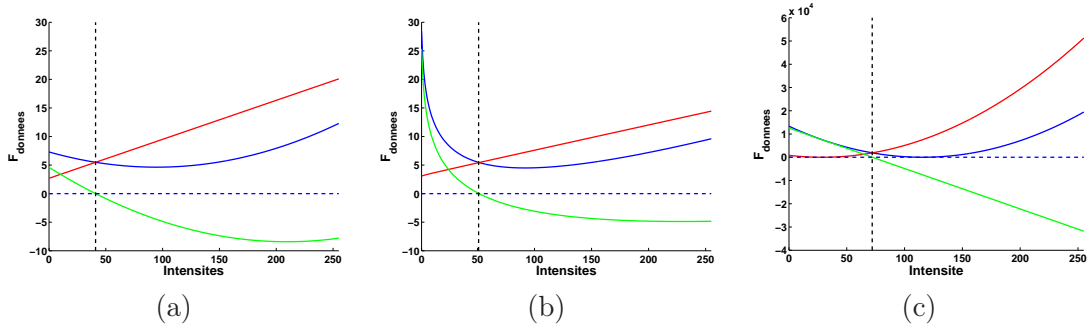


FIG. 3.7 – Formes de F_e (en rouge), F_i (en bleu) et $F_{donnees}$ (en vert) à convergence de l'algorithme pour les modélisations EN (a), GG (b) et CV (c).

La forme de $F_{donnees}$ dépend de la modélisation de l'intensité des pixels d'après la table 3.2. On obtient donc des seuils différents pour chaque modélisation. La figure 3.8 présente une coupe 2D de I_2 (a). Le placenta (en vert) est peu échogène. On observe une forte réflexion sur le crâne du fœtus (en rouge). Cela engendre une ombre acoustique et le cerveau du fœtus (en rouge), postérieur au crâne, apparaît également peu échogène. Enfin, on remarque du liquide amniotique (en bleu) situé derrière le tronc du fœtus.

L'influence des seuils définis par $F_{donnees}$ est visible sur les résultats de segmentation obtenus avec les modélisations EN (b), GG (c) et CV (d). La valeur de seuil la plus basse est obtenue avec la modélisation EN , avec $s_2^{EN} = 41$. Cette valeur permet de segmenter correctement le placenta et le crâne du fœtus (b). En revanche, le liquide amniotique est assimilé à des tissus fœtaux. Lorsque l'on considère la valeur de seuil la plus élevée $s_2^{CV} = 72$, le liquide amniotique est correctement segmenté (d). L'intensité des pixels constituant le placenta et le cerveau du fœtus étant faible, la segmentation de ces structures n'est quant à elle pas satisfaisante. Avec $s_2^{GG} = 50$, on obtient un résultat intermédiaire (c).

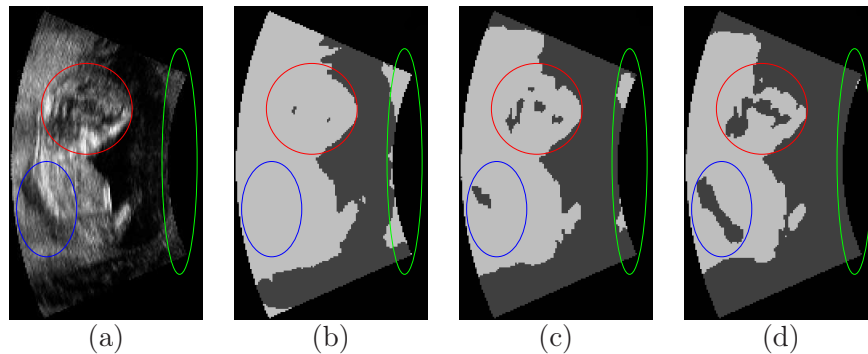


FIG. 3.8 – Coupe 2D de I_2 (a) et résultats de segmentation avec les modélisations EN (b), GG (c) et CV (d).

La figure 3.7 montre par ailleurs que l'amplitude de $F_{donnees}$ dépend de la modéli-

sation considérée, comme on l'a fait remarquer précédemment. Dans BI , l'intensité des pixels appartient à l'intervalle $[0, 255]$. Dans cet intervalle, la dynamique de $F_{donnees}$ vaut approximativement 20 avec les modélisations statistiques et 40000 avec la modélisation CV . Les valeurs de ν que nous avons proposées, 2 et 4000 respectivement, paraissent donc pertinentes.

3.6 Evaluation des résultats

3.6.1 Robustesse à l'initialisation

En fonction de la modélisation de l'intensité des pixels considérée, trois ou quatre initialisations ont été testées afin d'étudier la robustesse de la méthode à l'initialisation, notées SM , SO , CY et \overline{CY} . Les images binaires utilisées pour générer les initialisations sont illustrées dans la figure 3.9 pour le cas I_8 , et sont obtenues de la manière suivante :

- SM et SO . Les images binaires sont obtenues à partir d'un seuillage de l'image à segmenter, en exploitant les valeurs de seuils présentées dans la partie 2.3.2. Lorsque l'on considère l'image I_i , la première valeur de seuil utilisée μ_i^s correspond à la moyenne des valeurs de seuils définies par l'expert, évaluée sur BI en excluant I_i . La deuxième valeur de seuil utilisée correspond à la valeur du seuil o_i obtenue automatiquement.
- CY . L'image binaire correspond à un ensemble de cylindres régulièrement espacés dans l'image et permet d'obtenir une initialisation traditionnellement considérée dans les méthodes fondées sur l'utilisation d'ensembles de niveaux.
- \overline{CY} . Nous avons vu dans la section 3.5.2.5 que lorsque l'on considère les modélisations RN et EN , Ω_e correspond à l'ensemble des pixels du liquide amniotique Ω_{LA}^* et Ω_i à l'ensemble des pixels des tissus fœtaux Ω_{TF}^* . Nous introduisons donc une quatrième initialisation lorsque ces modélisations sont considérées. L'image binaire utilisée est égale au complémentaire de l'image binaire considérée pour générer CY . Les initialisations CY et \overline{CY} constituent deux cas distincts : les régions Ω_e et Ω_i s'inversent et les estimations initiales des paramètres des distributions sont différentes. Par conséquent, les résultats de segmentation obtenus peuvent différer.

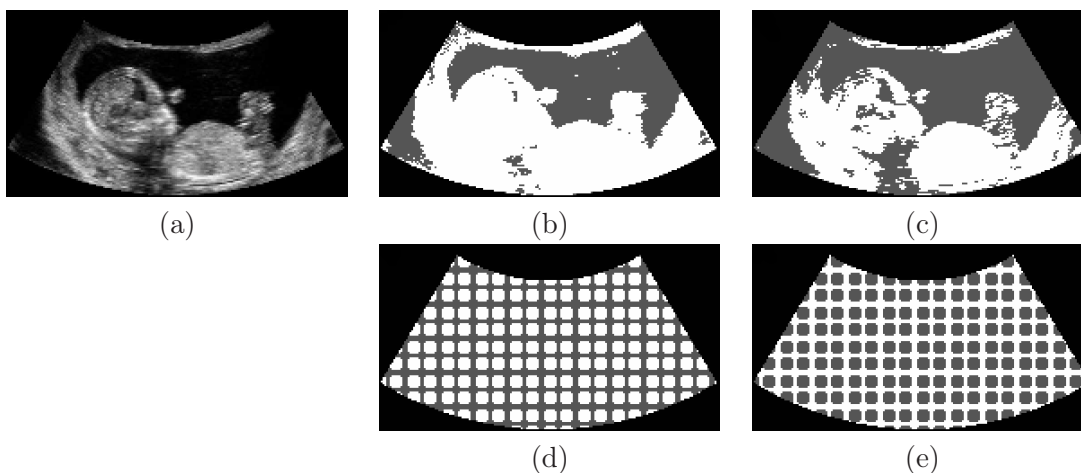


FIG. 3.9 – Coupe 2D de I_8 (a) et images binaires utilisées pour générer les initialisations SM (b), SO (c), CY (d) et \overline{CY} (e).

Pour tester la robustesse de la méthode à l'initialisation, une mesure de recouvrement est évaluée entre les résultats obtenus avec les différentes initialisations. Dans les tests, la modélisation RN est utilisée pour segmenter les images de $BI_{\bar{S}}$ et la modélisation EN pour segmenter les images de BI_S . Nous introduisons $DS = \{RN, EN\}$ la modélisation exploitant des distributions statistiques spécifiques. Soit $m \in \{DS, GG, CV\}$ une modélisation de l'intensité des pixels et soit $j \in \{SM, SO, CY, \overline{CY}\}$ une initialisation. Le résultat de segmentation obtenu sur l'image I_i , en considérant m et j , est noté $seg_j^m(I_i)$.

Le recouvrement $rec_i^m(j, k) = \frac{\text{card}(seg_j^m(I_i) \cap seg_k^m(I_i))}{\text{card}(seg_j^m(I_i) \cup seg_k^m(I_i))}$, $j \neq k$ est évalué pour chaque couple de résultats. Soit rec_i^m le recouvrement minimum parmi les $rec_i^m(j, k)$. Il s'agit donc de l'évaluation du recouvrement correspondant aux résultats les moins semblables. Enfin, rec^m correspond au recouvrement minimum moyen pour la modélisation m , c'est-à-dire à la moyenne des rec_i^m .

La figure 3.10 présente les rec_i^m pour $m \in \{DS, GG, CV\}$. On a $rec^{DS} = 0,92$, $rec^{GG} = 0,93$ et $rec^{CV} = 0,93$. Le recouvrement moyen entre les résultats les moins similaires est élevé, quelle que soit la modélisation considérée. Cette similarité entre les résultats obtenus démontre une certaine robustesse de la méthode relativement à l'initialisation.

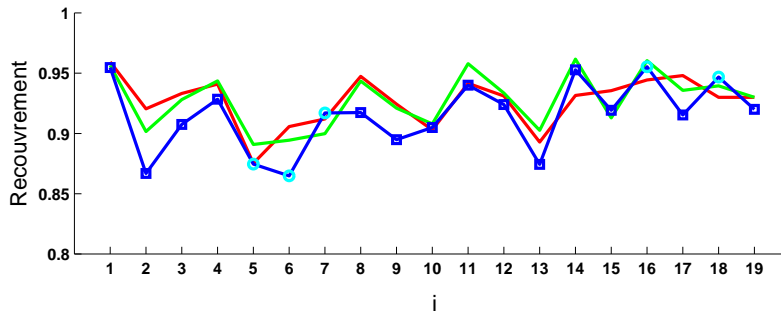


FIG. 3.10 – Mesures de recouvrement minimum rec_i^{DS} (en bleu), rec_i^{GG} (en vert) et rec_i^{CV} (en rouge). Les carrés bleus correspondent à $DS = EN$ et les ronds cyans à $DS = RN$.

Comme $rec_8^{DS} \approx 0,92$, rec_8^{DS} est représentatif de rec^{DS} . La figure 3.11 présente les résultats obtenus sur l'image I_8 avec les initialisations présentées dans la figure 3.9, lorsque l'on considère la modélisation DS . Le recouvrement minimum est obtenu lorsque l'on considère les initialisations SM et CY .

Soit $s_i^m(j)$ le seuil défini par $F_{donnees}$ à convergence de l'algorithme sur l'image I_i , avec la modélisation m et l'initialisation j . Soit $\epsilon_i^m(j, k) = |s_i^m(j) - s_i^m(k)|$ avec $j \neq k$, l'écart entre les seuils $s_i^m(j)$ et $s_i^m(k)$. Soit ϵ_i^m l'écart maximum parmi les $\epsilon_i^m(j, k)$. On note μ_ϵ^m et σ_ϵ^m la moyenne et l'écart type des ϵ_i^m . Pour les différentes modélisations, nous avons respectivement $\mu_\epsilon^{DS} = 5,7$, $\mu_\epsilon^{GG} = 4,1$, $\mu_\epsilon^{CV} = 3$ et $\sigma_\epsilon^{DS} = 4$, $\sigma_\epsilon^{GG} = 2,5$, $\sigma_\epsilon^m = 2,1$. Dans le chapitre 2, les ϵ_i correspondant aux écarts entre les seuils manuels ont été définis. On rappelle que $\mu_\epsilon = 12,8$ et $\sigma_\epsilon = 5,6$. Nous avons donc $\mu_\epsilon^m < \mu_\epsilon$ et $\sigma_\epsilon^m < \sigma_\epsilon$ quelle que soit la modélisation considérée. Par ailleurs, la figure 3.12 montre que les écarts obtenus avec la méthode de segmentation proposée sont inférieurs à ceux qui ont été définis par notre expert, quelle que soit la modélisation m .

Il apparaît donc que les valeurs de seuil obtenues avec la méthode de segmentation présentent une variabilité inférieure à celles de l'expert. Cette méthode admet donc une faible sensibilité à l'initialisation pour ce nouveau critère.

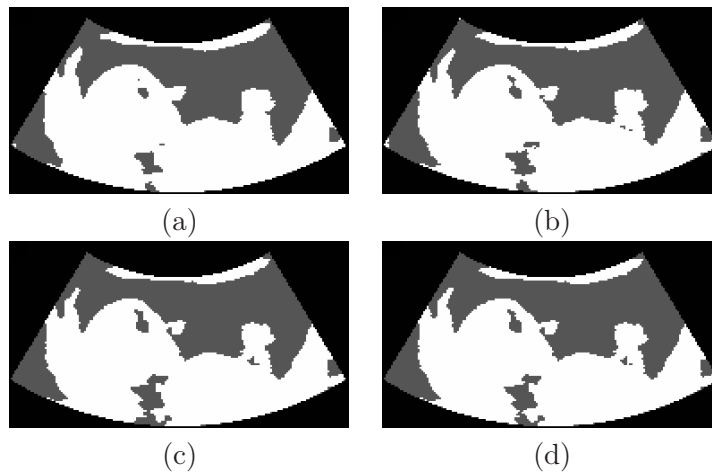


FIG. 3.11 – Coupes 2D des résultats de segmentation de I_8 en considérant la modélisation $DS = EN$ avec les initialisations SM (a), SO (b), CY (c) et \overline{CY} (d).

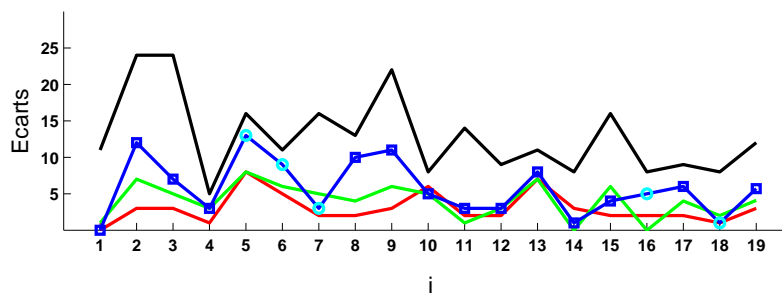


FIG. 3.12 – Ecart maximum ϵ_i^{DS} (en bleu), ϵ_i^{GG} (en vert), ϵ_i^{CV} (en rouge), et écarts manuels ϵ_i (en noir).

3.6.2 Précision des résultats obtenus automatiquement

Notre objectif final est de localiser l'interface entre le liquide amniotique et les tissus fœtaux comme on l'a présenté dans le chapitre 2. Par conséquent, les segmentations manuelles sont réalisées uniquement sur une région correspondant à la réunion de ces deux ensembles. La segmentation sera évaluée sur cette région et non sur l'intégralité du champ de vue de l'image. Les évaluations ont été réalisées en 3D pour les cinq éléments de BI pour lesquels une segmentation 3D est disponible, et sur trois coupes orthogonales pour les autres éléments de BI . Le résultat de la segmentation manuelle de l'image i est noté seg_i^{MAN} .

Afin d'homogénéiser les conditions d'évaluation, on considère uniquement les résultats obtenus avec l'initialisation SM . Comme on l'a vu dans le chapitre 2, cette initialisation est satisfaisante sur une grande majorité des éléments de BI . De plus, nous avons observé expérimentalement que la convergence est atteinte pour un nombre d'itérations inférieur à celui qui est obtenu lorsque l'on considère les autres initialisations. On note dans la suite $seg_i^m = seg_i^m(SM)$.

La similarité entre les résultats de segmentations manuelles seg_i^{MAN} et les résultats obtenus avec la méthode de segmentation seg_i^m est évaluée en utilisant deux mesures : le recouvrement, noté $rec_i^{m,MAN}$, et la distance moyenne, notée $\bar{d}_i^{m,MAN}$. Les valeurs de ces

mesures sont présentées sur la figure 3.13.

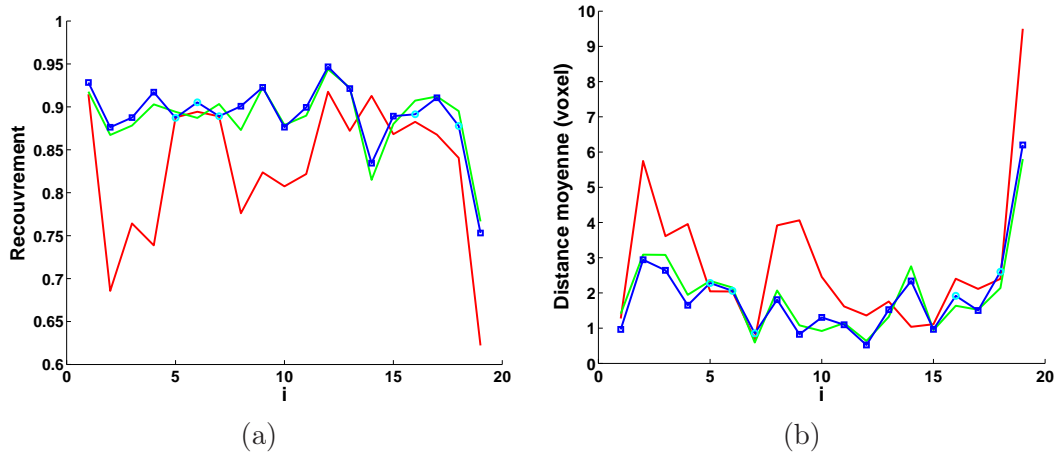


FIG. 3.13 – Mesure de recouvrement $rec_i^{m,MAN}$ (a) et distance moyenne $\bar{d}_i^{m,MAN}$ (b), entre les résultats obtenus avec les différentes modélisations m et les segmentations manuelles. Les courbes bleues correspondent à DS , les vertes à GG et les rouges à CV . Les carrés bleus correspondent à $DS = EN$ et les ronds cyans à $DS = RN$.

Soient $rec^{m,MAN}$ et $\bar{d}^{m,MAN}$ les moyennes du recouvrement et de la distance moyenne pour la modélisation m sur l'ensemble de BI . Nous avons $rec^{DS,MAN} = 0,89$, $rec^{GG,MAN} = 0,89$, $rec^{CV,MAN} = 0,83$ et $\bar{d}^{DS,MAN} = 1,8$, $\bar{d}^{GG,MAN} = 1,9$, $\bar{d}^{CV,MAN} = 2,7$. Les résultats obtenus en considérant les modélisations statistiques DS et GG sont similaires. Ils sont par ailleurs supérieurs à ceux que l'on obtient avec la modélisation CV , qui diffère de la segmentation manuelle de manière importante pour plusieurs cas.

Comme nous considérons les résultats obtenus avec l'initialisation SM , nous posons $s_i^m = s_i^m(SM)$. La figure 3.14 présente les s_i^m pour les différentes modélisations, ainsi que l'ensemble des valeurs de seuil admissibles défini dans le chapitre 2. On remarque que les s_i^{DS} et s_i^{GG} correspondent fréquemment à des valeurs admissibles de seuils. Ce n'est en revanche le cas qu'à deux reprises pour les s_i^{CV} . Les valeurs de seuil obtenues avec la modélisation CV sont majoritairement trop élevées. Lorsque l'on observe sur les images une ombre acoustique, un renforcement postérieur ou une TGC inadéquate, l'intensité des pixels appartenant à Ω_{TF} et localisés dans les zones concernées par ces artefacts est anormalement basse. Si le seuil obtenu au terme de l'algorithme est haut, ces pixels appartiendront à Ω_{LA}^* dans le résultat de segmentation, comme on peut l'observer sur la figure 3.8 (d). Ce phénomène explique la moins bonne qualité des résultats obtenus avec la modélisation CV .

Les résultats seg_{14}^{DS} et seg_{14}^{GG} présentent de moins bonnes évaluations que seg_{14}^{CV} . Cela s'explique par la grande étendue du champ d'exploration utilisé lors de l'acquisition de I_{14} . Ce champ d'exploration n'inclut pas seulement le placenta et le sac gestationnel. Il inclut également des structures maternelles, comme la vessie, le muscle utérin et les viscères abdominaux. La modélisation de l'intensité des pixels dans ces structures n'est pas connue. Or, avec la méthode de segmentation proposée, nous considérons que l'image est constituée uniquement des deux ensembles Ω_{LA} et Ω_{TF} . Les modélisations DS et GG se sont révélées être moins adaptées pour le traitement de I_{14} que la modélisation CV .

Cependant, les pixels situés dans l'urine de la vessie ont des intensités similaires à celles du liquide amniotique, et ceux situés dans le muscle utérin, des intensités similaires à celle

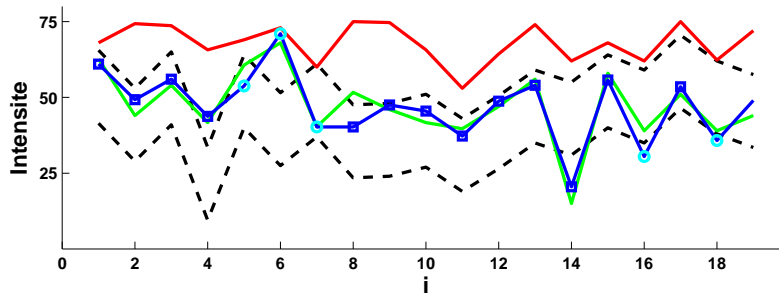


FIG. 3.14 – Valeurs de seuil définies par $F_{donnees}$: s_i^{DS} (en bleu), s_i^{GG} (en vert) et s_i^{CV} (en rouge), et valeurs de seuil admissibles (comprises entre les deux courbes noires et en pointillés).

des tissus fœtaux. Seuls les viscères abdominaux, constitués de chair et d'air, présentent une grande variabilité d'intensité. Des résultats satisfaisants ont ainsi ainsi obtenus en considérant les images I_4 et I_7 , pour lesquelles le champ de vue est large mais n'inclut pas de viscères abdominaux. Il conviendrait néanmoins de valider formellement le fait que les distributions statistiques proposées modélisent correctement l'intensité des pixels dans la vessie et dans le muscle utérin.

La figure 3.15 présente une coupe 2D de I_{19} , les résultats de segmentation seg_{19}^{MAN} et seg_{19}^{DS} , ainsi que l'image de différence entre les deux résultats de segmentation. Sur cette dernière image, les pixels blancs ont été correctement segmentés. Les pixels gris correspondent à des erreurs de segmentation. Les pixels gris clairs ont été classés dans Ω_{TF}^* dans seg_{19}^{DS} , alors qu'ils appartiennent à Ω_{LA} dans seg_{19}^{MAN} . Les pixels gris foncés ont été classés dans Ω_{LA}^* dans seg_{19}^{DS} , alors qu'ils appartiennent à Ω_{TF} dans seg_{19}^{MAN} . I_{19} est l'image de BI pour laquelle les évaluations sont les plus mauvaises. L'étude des résultats obtenus permet d'illustrer les différents phénomènes engendrant des erreurs de segmentation. Les zones où l'on observe ces phénomènes sont identifiées dans (d) par des chiffres.

1. L'interface entre le liquide amniotique et les tissus fœtaux est floue, ce qui rend la segmentation manuelle délicate. On observe donc des différences locales sur les frontières entre seg_{19}^{MAN} et seg_{19}^{DS} .
2. Lors de la reconstruction des données, le processus d'interpolation nécessaire pour passer de la grille d'acquisition à une grille cartésienne introduit des valeurs artificielles. Des regroupements de pixels d'intensité élevée résultent de ce processus. Cela explique l'erreur de segmentation observée entre les jambes du fœtus.
3. Les pixels appartenant à des structures affectées par l'artéfact d'ombre acoustique ont une intensité très faible, quelle que soit leur échogénéicité. C'est pourquoi les pixels appartenant au cerveau du fœtus sont classés dans Ω_{LA}^* de façon erronée. Il faut noter que le fœtus correspondant aux données de I_{19} est âgé de 22 SA. A ce stade, l'ossification est terminée, ce qui explique que les ombres acoustiques sont particulièrement pénalisantes sur cette image.
4. L'intensité des pixels des structures situées loin du transducteur est parfois basse, si la TGC n'est pas suffisante. Les pixels correspondant sont alors classés dans Ω_{LA}^* . Il s'agit de la source majoritaire d'erreurs.
5. La force de régularisation, nécessaire pour obtenir un résultat régulier, peut entraîner

une mauvaise segmentation des concavités. On observe donc des erreurs de segmentation dans la zone de contact entre le bras et la tête du fœtus.

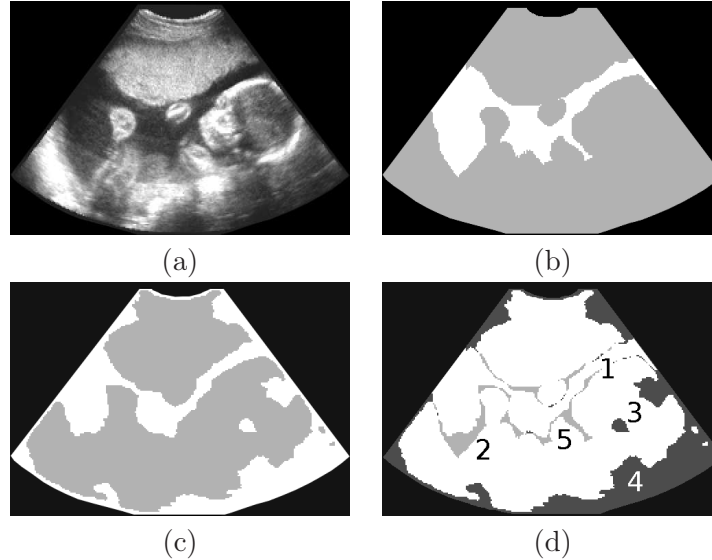


FIG. 3.15 – Coupe 2D de I_{19} (a), et résultats de segmentation seg_{19}^{MAN} (b) et seg_{19}^{DS} (c). Les pixels de Ω_{LA} et Ω_{LA}^* sont en blanc, ceux de Ω_{TF} et Ω_{TF}^* en gris. Image de similarités et différences entre les deux résultats (d).

La figure 3.16 présente une coupe 2D de I_9 , les résultats de segmentation seg_9^{MAN} et seg_9^{GG} , ainsi que l'image de différence entre les deux résultats de segmentation. Les données sont peu bruitées et peu altérées par des artefacts. I_9 est une image acquise à 13 SA. A ce stade de développement, l'ossification n'est pas terminée et les ombres acoustiques sont moins pénalisantes que dans la suite de la grossesse. L'interface entre le liquide amniotique et les tissus fœtaux est quant à elle légèrement floue. Cela rend une nouvelle fois la segmentation manuelle délicate et imprécise à l'échelle du voxel. Les erreurs de segmentation sont localisées en grande majorité à cette interface, mais demeurent peu nombreuses. Les évaluations pour I_9 sont donc bonnes et le résultat de segmentation seg_9^{GG} est satisfaisant.

Sur la figure 3.17, on présente des reconstructions 3D obtenues à partir des résultats de segmentation seg_{19}^{DS} et seg_9^{GG} . Chaque résultat de segmentation a été modifié manuellement pour faciliter sa visualisation. Tout d'abord, le liquide amniotique est considéré comme translucide et est assimilé au fond. Ensuite, si l'on visualise les tissus fœtaux comme un ensemble, il n'est pas aisé de distinguer le fœtus. Nous avons donc superposé les pixels appartenant au placenta dans seg_{19}^{MAN} et seg_9^{MAN} aux résultats obtenus avec la méthode de segmentation seg_{19}^{DS} et seg_9^{GG} . On affecte la couleur rouge aux pixels du placenta et la couleur rose chair à ceux du fœtus. Finalement, nous avons ôté une portion du placenta pour pouvoir distinguer le fœtus.

Les positions des fœtus sont similaires. Il s'agit d'une position classique, avec les mains devant le visage et les jambes repliées et croisées. La reconstruction correspondant à seg_9^{GG} est beaucoup plus lisse que celle qui correspond à seg_{19}^{DS} . Cela s'explique par la qualité des données : le rapport signal sur bruit est plus élevé sur I_9 , ce qui facilite l'obtention d'une interface nette entre le liquide amniotique et les tissus fœtaux. On remarque par ailleurs que les erreurs de segmentation localisées dans la tête du fœtus, identifiées par

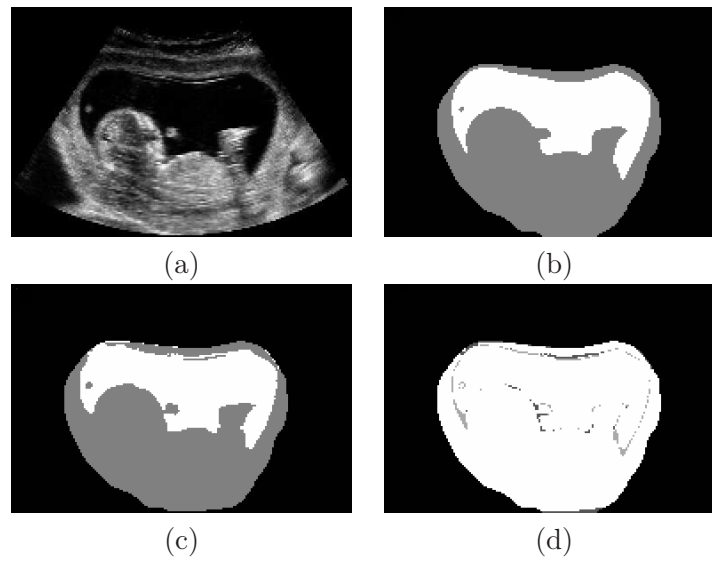


FIG. 3.16 – Coupe 2D de I_9 (a), et résultats de segmentation seg_9^{MAN} (b) et seg_9^{GG} (c). Les pixels de Ω_{LA} et Ω_{LA}^* sont en blanc, ceux de Ω_{TF} et Ω_{TF}^* en gris. Image de similarités et différences entre les deux résultats (d).

le chiffre 3 sur la figure 3.15, engendrent l'apparition d'un trou dans la tête du fœtus sur la reconstruction. On remarque que la reconstruction du fœtus à partir de seg_{19}^{DS} est relativement satisfaisante, bien que les évaluations de seg_{19}^{DS} soient les plus mauvaises. Les erreurs de segmentation sont peu nombreuses à l'interface entre le fœtus et le liquide amniotique et sont surtout localisées postérieurement au fœtus.

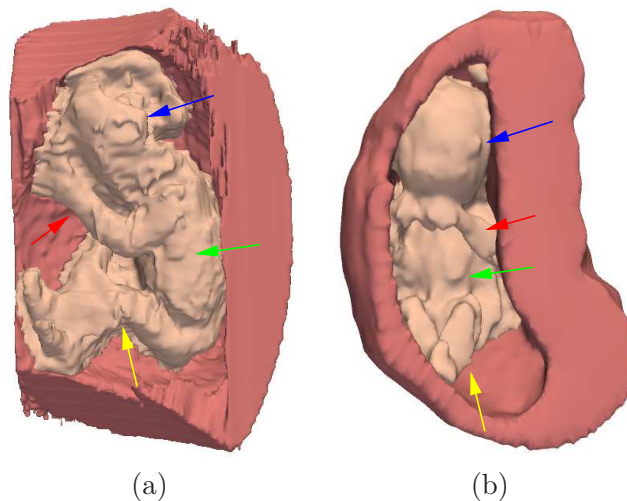


FIG. 3.17 – Reconstructions 3D obtenues à partir des résultats de segmentation seg_{19}^{DS} et seg_9^{GG} . Le placenta est en rouge et le fœtus en rose chair. Les flèches bleue, verte, jaune et rouge indiquent respectivement la tête, le torse, les jambes et les bras des fœtus.

3.7 Conclusion

Nous avons proposé une méthode de segmentation qui partitionne une image I en deux sous-ensembles $\mathcal{P}(\Omega)$ qui correspondent au liquide amniotique et aux tissus fœtaux. La distribution de l'intensité des pixels dans chacun des sous-ensembles est modélisée en exploitant des distributions statistiques adéquates, présentées dans le chapitre 2. Une énergie est définie pour maximiser la probabilité a posteriori $p(\mathcal{P}(\Omega)|I)$. L'optimisation de cette énergie est réalisée en se plaçant dans le cadre des ensembles de niveaux. Nous avons proposé une généralisation des écritures, afin de comparer cette méthode de segmentation avec la méthode d'approximation en régions d'intensités constantes, proposée dans [Chan and Vese, 2001].

Après avoir présenté la mise en œuvre de cette méthode, les résultats de segmentation obtenus ont été évalués. Le processus utilisé pour optimiser l'énergie ne garantit pas d'obtenir un optimum global. Différentes conditions initiales ont été considérées. Bien que les résultats obtenus diffèrent légèrement, nous avons montré que pour un critère donné, les résultats obtenus étaient moins variables que ceux obtenus par un expert. Le processus de minimisation de l'énergie fournit donc un ensemble de segmentations stable et robuste. Les résultats ont ensuite été comparés aux segmentations manuelles présentées dans le chapitre 2. Les évaluations quantitatives montrent que la modélisation statistique de l'intensité des pixels permet d'obtenir de meilleurs résultats que lorsque la modélisation est limitée à une valeur constante correspondant à la moyenne des intensités comme cela est proposé dans [Chan and Vese, 2001]. Les résultats sont similaires lorsque l'on considère des distributions statistiques spécifiques à chaque tissu ou des distributions gamma. Lorsque l'on considère des distributions spécifiques, il est toutefois nécessaire de déterminer si l'intensité des pixels de l'image a été saturée, pour choisir les formes de distributions à utiliser. La distribution gamma présente l'avantage de modéliser les différentes situations, vis-à-vis de la saturation et les différents tissus, sans analyse préalable des images et apparaît donc comme la modélisation la plus pertinente pour segmenter des images ultrasonores. Des reconstructions 3D obtenues à partir des résultats de segmentation permettent de visualiser le fœtus dans l'environnement utérin.

Toutefois, la méthode proposée admet certaines limitations. Sa complexité algorithmique est relativement élevée. Le calcul de la force de régularisation, réalisé à chaque itération, est en grande partie responsable de ce coût. Les réinitialisations de la fonction d'ensemble de niveaux sont également coûteuses. Ces opérations sont destinées à assurer que cette fonction ne présente pas de trop fortes variations, pour que le calcul de la force de régularisation ne souffre pas de problèmes numériques. L'optimisation de l'énergie proposée pourrait être réalisée en exploitant des méthodes modélisant la régularité de la partition $\mathcal{P}(\Omega)$ de façon plus simple. L'approche proposée dans [Besag, 1993] s'appuie sur une formulation discrète de l'énergie et pourrait être utilisée. Cette méthode est particulièrement sensible aux conditions d'initialisation. Comme nous avons montré qu'il était possible d'obtenir des initialisations de qualité en exploitant des seuillages de l'image, des résultats intéressants pourraient être obtenus.

De plus, les modélisations statistiques de l'intensité des pixels ont été proposées uniquement pour les tissus fœtaux et le liquide amniotique. Lorsque le champ d'exploration d'une image est assez étendu pour inclure des structures maternelles, ces modélisations peuvent s'avérer être inadaptées pour la segmentation de l'image entière. La méthode proposée s'applique donc à une classe réduite d'images, pour lesquelles le champ d'exploration est suffisamment restreint pour n'inclure que les structures dont l'intensité a été modélisée.

Enfin, nous rappelons que la méthode a été évaluée sur une base d'images constituée de

19 éléments. Une analyse des résultats obtenus sur une base d'images plus étendue demeure nécessaire.

Le résultat de la méthode est limité à une partition de l'image en deux ensembles. Le fœtus, le cordon ombilical et le placenta appartiennent à la même classe des tissus fœtaux. Pour améliorer le résultat de segmentation, il conviendrait de distinguer ces structures. Cet objectif ne peut être atteint en considérant les objets comme différentes composantes connexes. Le cordon ombilical est en effet connecté anatomiquement au fœtus et au placenta, et le fœtus est systématiquement en contact avec le placenta sur l'ensemble des images dont nous disposons. De nouveaux traitements sont donc nécessaires. Le sac gestationnel est un objet dont la forme est simple et relativement régulière comme on peut le voir sur la figure 3.17 et comme cela est montré dans [Lee et al., 2006]. Une approche envisageable, pour améliorer le résultat obtenu, consiste à segmenter le sac gestationnel dans un premier temps et à appliquer la méthode proposée au contenu du sac gestationnel pour distinguer le fœtus et le cordon ombilical du liquide amniotique. Cette situation présente deux avantages. D'une part, on traite un sous-volume de l'image et on obtient plus rapidement le résultat de segmentation. D'autre part, les modélisations statistiques de l'intensité des pixels sont parfaitement valables dans cette région de l'image. La segmentation du sac gestationnel peut être réalisée semi-automatiquement à l'aide du logiciel VOCAL, présenté dans l'état de l'art. Les échographistes sont familiers avec ce logiciel et une représentation précise de la structure peut être obtenue en segmentant un nombre réduit de coupes, étant donnée la simplicité de sa forme. Six coupes sont ainsi exploitées dans [Lee et al., 2006], ce qui ne requiert qu'un temps d'interaction minime. Une approche automatique est également envisageable, en exploitant une modélisation de sa forme. La frontière du sac gestationnel est facilement identifiable à l'interface entre le placenta et le liquide amniotique, en raison des fortes variations d'intensité entre les pixels constituant ces deux structures. Elle est en revanche très complexe à distinguer à l'interface entre le placenta et le fœtus, ces structures ayant des intensités très similaires. L'utilisation d'un modèle de forme pourrait permettre d'extrapoler la localisation de la frontière à cette interface.

Chapitre 4

Présentation des données IRM

Les mouvements maternels et fœtaux ont longtemps empêché d'obtenir des images IRM d'une qualité suffisante pour aider au diagnostic anténatal en clinique. Ce n'est que récemment que cette modalité a été introduite en obstétrique, grâce aux évolutions du matériel et à l'apparition de nouvelles séquences (section 4.1). Bien qu'elle constitue encore aujourd'hui un examen de deuxième intention, réalisé lorsque l'échographie de routine fait naître des doutes quant au développement correct du fœtus, l'IRM offre une information complémentaire et précise pour l'investigation de certains organes, notamment le cerveau. Elle est ainsi de plus en plus pratiquée dans le milieu hospitalier (section 4.2).

Il est également possible de visualiser avec précision l'unité utéro-placentofœtale. Les séquences utilisées couramment en IRM anténatale présentent toutefois des caractéristiques différentes. Nous proposons dans ce chapitre une analyse des images obtenues avec ces séquences et identifions celle qui offre la meilleure adéquation avec cette problématique (section 4.3). Nous décrivons finalement la base d'images que nous avons constituée avec nos partenaires de l'hôpital Cochin-Saint Vincent de Paul¹ (Paris, France), ainsi que les spécificités de ces images. Ces dernières conditionneront en effet la méthode de segmentation des images IRM que nous présenterons dans le chapitre 5.

4.1 Développement de l'IRM fœtale

4.1.1 Mouvements maternels et fœtaux

Les artéfacts liés aux mouvements peuvent altérer de façon importante la qualité des images IRM. En IRM fœtale, ils peuvent être la conséquence de mouvements maternels ou fœtaux. Nous introduisons ici ces différents mouvements et examinerons les solutions apportées pour s'en affranchir dans la section 4.1.2.

Nous nous limitons ici à la présentation des mouvements maternels engendrant indirectement des mouvements utérins et fœtaux. Les plus fréquemment observés sont les mouvements associés à la respiration. Ils engendrent du flou et des « fantômes » dans la direction d'acquisition de la phase [Brasseur-Daudruy et al., 2007, Kline-Fath et al., 2007]. Ils sont particulièrement amples à proximité du diaphragme et plus réduits dans la région pelvienne. D'autres mouvements sont associés à l'inconfort de la patiente lors de l'examen et aux contractions [Garel et al., 1998].

La mobilité du fœtus est associée à l'âge gestationnel. Lors du début de la grossesse, le ratio entre le volume fœtal et le volume amniotique est faible, et le fœtus jouit d'une grande liberté de mouvement. A mesure que l'on s'approche du terme de la grossesse, ce

¹service de radiologie pédiatrique, dirigé par le Professeur Adamsbaum

ratio augmente et limite sa mobilité. Dans les dernières semaines et en l'absence de complication, la tête du fœtus s'engage dans le col de l'utérus et est, par conséquent, très peu mobile [Huisman et al., 2002]. Il existe deux types de mouvements fœtaux : les mouvements internes et les mouvements globaux. Les premiers sont associés au développement fonctionnel des organes décrit dans le chapitre 1 : battements cardiaques, déglutition ou respiration abdominale par exemple. Les seconds sont associés à un mouvement de la tête, du tronc ou des membres, les mouvements des membres étant les plus fréquents.

Les mouvements fœtaux sont les plus complexes à prendre en compte. Le radiologue peut avoir une emprise sur les mouvements globaux du fœtus, mais cela nécessite de recourir à une sédation médicamenteuse. En revanche, il n'a aucune emprise sur les mouvements internes. Une acquisition IRM peut être altérée de trois manières :

1. Si un mouvement global est observé lors de l'acquisition d'une coupe, il engendre l'apparition d'un flou dans l'image, d'autant plus prononcé que le mouvement a été ample.
2. Si un mouvement global est observé lors de l'acquisition du volume entier, il engendre une perte de cohérence tridimensionnelle des structures incluses dans le champ d'acquisition.
3. Si un mouvement interne est observé, il engendre une perte de signal au niveau de l'organe étant à l'origine du mouvement.

La figure 4.1 illustre les deux première notions présentées ci-dessus. Une série de coupes du cerveau fœtal est acquise dans la direction axiale (a). Le mouvement fœtal n'affecte pas la qualité des images dans la direction d'acquisition (b), alors que l'on observe une perte de cohérence tridimensionnelle sur les images reconstruites dans les directions orthogonales (c et d).

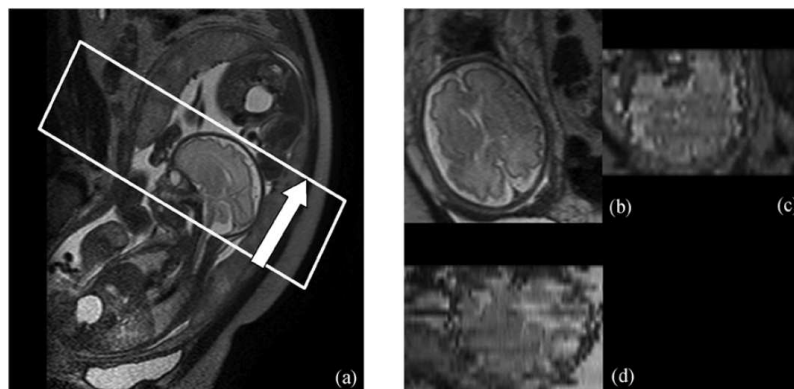


FIG. 4.1 – Perte de cohérence tridimensionnelle. (a) Définition du champ d'exploration permettant d'acquérir une série de coupes du cerveau fœtal en direction axiale. (b) Image dans la direction axiale, non dégradée par un mouvement fœtal. (c) et (d) Images reconstruites dans les directions coronale et sagittale. En raison d'un mouvement fœtal entre les coupes, le cerveau n'est plus cohérent dans ces deux images. Illustrations extraites de [Jiang et al., 2007b].

4.1.2 Historique

Les années 1980 : les premiers pas. Les travaux de [Smith et al., 1983] sont les premiers à évaluer l'IRM en obstétrique en 1983. Les auteurs examinent six patientes avec

une séquence d'écho de spin (spin echo, SE)² et concluent que l'anatomie fœtale peut être observée en IRM avec un niveau de détail supérieur à celui de l'examen ultrasonore. Johnson et al. sont les premiers à évoquer la dégradation des images associée au mouvement fœtal [Johnson et al., 1984] et concluent que de meilleures images peuvent être obtenues au troisième trimestre de grossesse lorsque les mouvements sont progressivement limités. Les séquences utilisées à cette époque remplissent le plan de Fourier associé aux images ligne par ligne (figure 4.2) et nécessitent plusieurs minutes pour l'acquisition d'une unique image bi-dimensionnelle.

Dans les années qui suivent, de multiples publications font état de l'IRM fœtale et proposent de recourir à la sédation du fœtus pour limiter ses mouvements [McCarthy et al., 1985, Powell et al., 1988, Daffos et al., 1988]. La curarisation est réalisée en injectant du bromure de pancuronium dans la veine ombilicale. Weinreb et al. mentionnent toutefois qu'une méthode moins invasive visant à limiter les mouvements fœtaux est nécessaire [Weinreb et al., 1985].

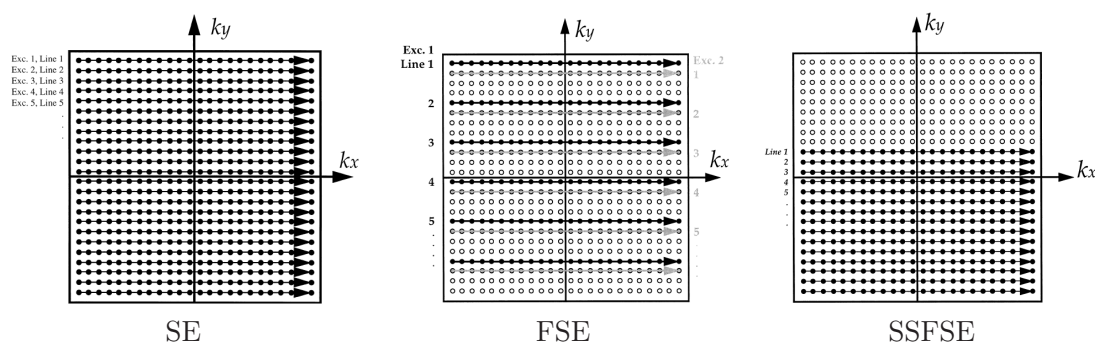


FIG. 4.2 – Evolution du remplissage de l'espace de Fourier, qui a permis de passer de l'acquisition d'une ligne par temps de répétition (TR) avec la séquence SE, à l'acquisition du plan entier avec la séquence SSFSE. Illustrations extraites de [Kressel et al., 1990].

Les années 1990 : l'avènement des séquences ultra-rapides. Au cours des années 1990, les développements matériels en IRM se poursuivent et les séquences d'écho de spin rapide (fast spin echo, FSE) apparaissent. En comparaison avec les séquences SE classiques, plusieurs lignes du plan de Fourier sont acquises consécutivement en exploitant un même écho (figure 4.2), ce qui permet de constituer une image en une demi-minute. L'apnée maternelle permet pour la première fois de préserver les images des artéfacts associés à la respiration maternelle. On procède alors aux premières acquisitions sans recours à la sédation [Revel et al., 1993], mais avec un succès limité, les temps d'acquisition étant toujours incompatibles avec l'activité fœtale. La séquence d'écho planaire (echo planar imaging, EPI) est la première séquence ultra-rapide à apparaître [Baker et al., 1994]. Les images obtenues sont toutefois très bruitées et la disposition nécessaire d'un matériel spécifique et onéreux freine son expansion [Mansfield et al., 1990].

Ce n'est qu'après le milieu des années 1990 que se produit la véritable révolution de l'IRM fœtale avec l'avènement des séquences d'écho de spin ultra-rapide (single shot fast spin echo, SSFSE) [Yamashita et al., 1997, Levine et al., 1996]. Le plan de Fourier correspondant à une image est acquis en exploitant un unique écho, et peut n'être rempli

²Dans la suite du document, nous utiliserons les abréviations des noms anglais des séquences, utilisées communément dans la littérature.

qu'à moitié en exploitant sa symétrie hermitienne pour réduire encore le temps d'acquisition (figure 4.2). Une coupe peut ainsi être acquise en 2 secondes, ce qui permet pour la première fois d'acquérir des images bi-dimensionnelles non affectées par le flou associé au mouvement foetal. Nous montrons deux coupes acquises avec les séquences FSE et SSFSE sur la figure 4.3. L'image acquise avec la séquence SSFSE a une qualité supérieure, ce qui permet de distinguer de nombreux détails anatomiques.

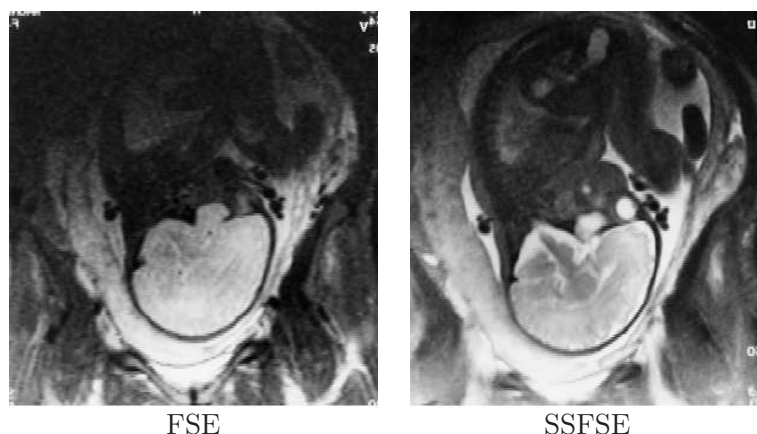


FIG. 4.3 – Comparaison de coupes acquises avec les séquences FSE et SSFSE sur un même fœtus. L'image acquise avec la séquence FSE est beaucoup plus floue que l'image acquise avec la séquence SSFSE, particulièrement dans le cerveau. Illustrations extraites de [Chen and Levine, 2001].

A la fin des années 1990, l'IRM est clairement identifiée comme un nouvel outil pour le diagnostic anténatal [De Wilde et al., 2005], bien qu'elle ne soit considérée que comme un complément des ultrasons. La durée des examens demeure toutefois proche de l'heure, car des séquences identiques sont répétées jusqu'à obtenir des données ne présentant pas de mouvement foetal. La sédation devient plus rare, bien que parfois nécessaire au deuxième trimestre ou pour les fœtus les plus agités. L'apnée maternelle n'est plus indispensable, mais reste pratiquée pour garantir une qualité optimale des images. Un temps de pause est observé entre l'acquisition de deux images consécutives, pour éviter les artéfacts d'excitation croisée. Il est donc très rare qu'aucune image ne soit dégradée lors de l'acquisition d'une série de coupes et un volume cohérent tri-dimensionnellement n'est obtenu que dans des cas très favorables. Le diagnostic s'appuie par conséquent quasi exclusivement sur les images bi-dimensionnelles, considérées indépendamment les unes des autres. La pondération en T2 des acquisitions SSFSE permet de visualiser le cerveau plus précisément que lors de l'examen ultrasonore. Les applications cliniques concernent donc le diagnostic d'anomalies cérébrales, et ce majoritairement à des âges gestationnels avancés.

Les années 2000 : implication grandissante de l'IRM dans le diagnostic anténatal. Durant les années 2000, l'intérêt pour l'IRM dans le contexte de l'imagerie anténatale ne cesse de croître. Les antennes de surface en réseau phasé contribuent à l'obtention de rapports signal-sur-bruit élevés (figure 4.4). Les pertes de signal observées loin des antennes sont peu pénalisantes en raison de la localisation antérieure de l'utérus dans l'anatomie maternelle.

Les rapports signal-sur-bruit s'améliorent de manière continue. Il en va de même pour

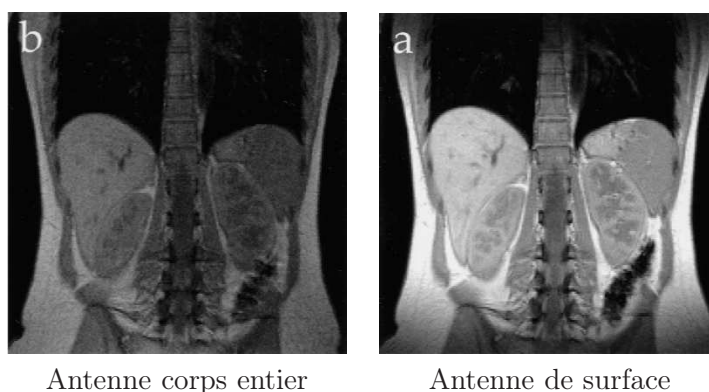


FIG. 4.4 – Comparaison d’images bi-dimensionnelles acquises avec une antenne corps entier et une antenne de surface (IRM abdominale). Le rapport signal-sur-bruit est nettement plus élevé lorsqu’une antenne de surface est utilisée. Illustrations extraites de [Kressel et al., 1990].

la résolution des images, qui approche le millimètre dans les coupes. Des progrès sont réalisés sur les séquences SSFSE, dont le temps d’acquisition pour une coupe descend à une demi-seconde [Chen and Levine, 2001]. Les acquisitions entrelacées voient le jour, ce qui permet d’acquérir l’ensemble des images d’une séquence sans marquer de temps de pause. Une série de 20 coupes de 5 mm d’épaisseur peut être obtenue en moins de 20 secondes. De nouvelles séquences sont ensuite introduites (figure 4.5), comme la séquence d’écho de gradient rapide avec gradients équilibrés (steady state free precession SSFP) à pondération en T1/T2 et la séquence d’écho de gradient ultra rapide avec gradient déphaseur (fast spoiled gradient echo FSPGR) à pondération en T1, et permettent de distinguer de nouveaux organes. Les premières acquisitions réellement 3D sont également pratiquées. Celles-ci permettent d’obtenir des images quasi isotropes et d’une résolution inégalée, inférieure à deux millimètres dans les trois directions de l’espace [Brugger et al., 2006b]. L’imagerie de diffusion exploitant la séquence EPI est également introduite.

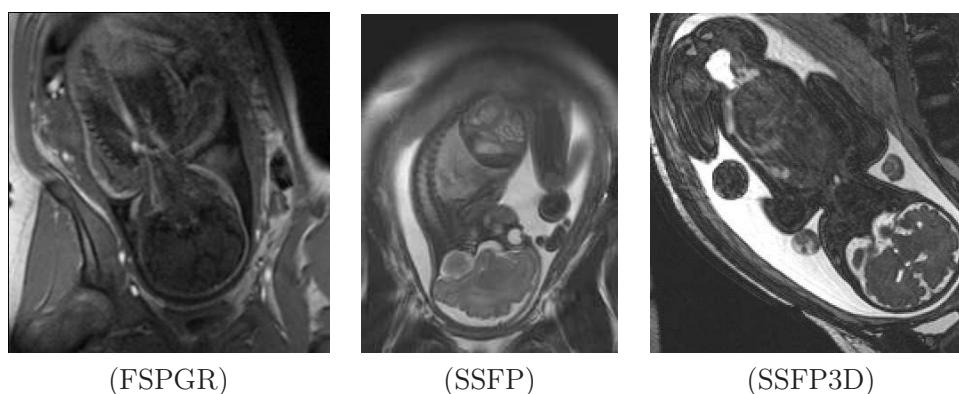


FIG. 4.5 – Images obtenues avec les séquences récentes.

L’introduction de l’IRM fœtale connaît depuis le début des années 2000 une utilisation sans cesse accrue dans le milieu hospitalier, comme le montre la figure 4.6 qui présente l’évolution du nombre d’exams pratiqués annuellement au Royal Hallamshire Hospital de Sheffield, au Royaume Uni. Les acquisitions, toujours plus rapides, permettent d’examiner

des fœtus dès le deuxième trimestre. Grâce à la diversité des séquences disponibles, l'IRM n'est plus exclusivement dédiée à l'analyse du cerveau fœtal. Le thorax et l'abdomen sont étudiés [Robert et al., 2003], ainsi que l'unité utéro-placentaire. Des applications visant à évaluer la volumétrie des organes fœtaux normaux et pathologiques voient le jour [Keller et al., 2004, Kubik-Huch et al., 2001], en bénéficiant d'acquisitions 2D suffisamment rapides pour préserver la cohérence 3D du fœtus. L'IRM, qui permettait en 2000 uniquement de confirmer un diagnostic élaboré lors d'un examen ultrasonore, permet également de détecter des pathologies non identifiées lors de cet examen [Kline-Fath et al., 2007]. La durée globale de l'examen, bien que variable d'une patiente à l'autre et dans les différents hôpitaux, est en baisse et approche la demi-heure. L'attitude vis-à-vis de l'apnée maternelle varie d'un hôpital à l'autre. Certains privilégient le confort des patientes en concédant une légère dégradation des images, alors que d'autres préfèrent la situation opposée [Prayer and Brugger, 2007]. Lorsque la respiration maternelle est trop pénalisante, par exemple quand une étude concerne le cerveau d'un fœtus se présentant en siège, elle reste pratiquée systématiquement [Kline-Fath et al., 2007]. L'attitude vis-à-vis de la sédation n'est pas encore consensuelle. Toutefois, son utilisation est en diminution et n'est considérée que dans des cas particuliers, par exemple lorsqu'un hydramnios est observé (quantité anormalement importante de liquide amniotique favorisant les mouvements fœtaux) [Brasseur-Daudruy et al., 2007].

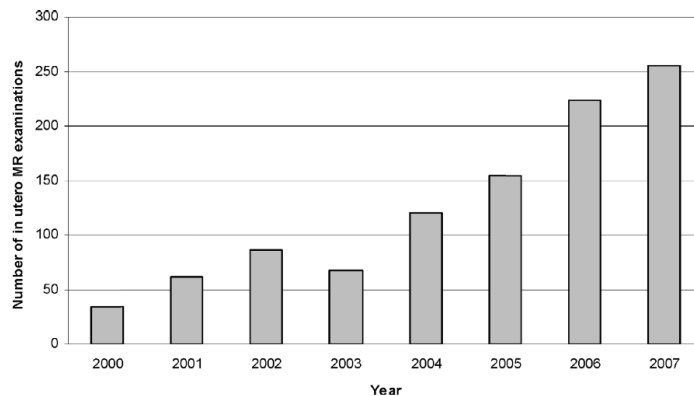


FIG. 4.6 – Nombre d'examens IRM pratiqués annuellement au Royal Hallamshire Hospital de Sheffield (Royaume Uni), entre 2000 et 2007. Illustrations extraites de [Reeves et al., 2008].

Perspectives. La réduction du temps d'acquisition, l'amélioration de la résolution et des rapports signal-sur-bruit constituent encore les problématiques centrales à résoudre pour les années à venir. L'intégration de l'imagerie parallèle est une des voies potentielles permettant d'enregistrer des gains importants pour ces différents critères. L'IRM 3D doit également progresser pour fournir des images de qualité plus constante et permettre la généralisation de l'utilisation tridimensionnelle des images acquises. L'IRM fonctionnelle, la spectroscopie [Heerschap et al., 2003] et les séquences IRM à haute définition temporelle se développent actuellement. Ces dernières permettent d'obtenir jusqu'à six images par seconde et d'observer les mouvements internes du fœtus ainsi que ses extrémités [Prayer and Brugger, 2007, Shen et al., 2007].

4.1.3 Influence des artéfacts de mouvement sur la qualité des images

La table 4.1 synthétise l'influence que les artéfacts de mouvement ont eu sur la qualité des images IRM depuis l'introduction de cette modalité d'imagerie en obstétrique en 1983. Pour une période donnée, nous notons la qualité des images de 0 à 3. Plus la note est faible, plus les artéfacts altèrent sévèrement la qualité des images. En raison des différences de fréquences de mouvements de la tête, du thorax, des membres et des organes internes (par exemple le cœur), chacun de ces ensembles anatomiques est évalué indépendamment des autres. On considère la qualité des images acquises individuellement (cas 2D) mais aussi de la série de coupe dans son ensemble (cas 3D). Les mouvements maternels constituent un cas particulier et affectent l'ensemble de l'anatomie fœtale.

Ces évaluations sont fondées sur une évaluation qualitative obtenue après analyse des publications les plus récentes et les bornes des périodes temporelles ne doivent pas être considérées comme une référence absolue, mais plutôt comme des limites floues. De plus, le tableau est élaboré en considérant des images acquises au troisième trimestre de grossesse. S'il s'agissait d'images acquises au deuxième trimestre, les évaluations seraient inférieures.

	83-90	91-95	96-00	01-09
Respiration maternelle 2D	0	3	3	3
Respiration maternelle 3D	0	0	2	3
Mouvement fœtal (tête) 2D	1	2	3	3
Mouvement fœtal (tête) 3D	1	1	1	2
Mouvement fœtal (torse) 2D	0	1	2	3
Mouvement fœtal (torse) 3D	0	0	1	2
Mouvement fœtal (membres) 2D	0	0	1	2
Mouvement fœtal (membres) 3D	0	0	0	1
Mouvement fœtal (organe interne) 2D	0	0	0	2

TAB. 4.1 – Evolution de la qualité des IRM fœtale, relativement aux différents mouvements pouvant l'affecter. Notes de 0 (mauvaise qualité) à 3 (bonne qualité).

4.2 Pratique de l'IRM fœtale

4.2.1 Complément de l'examen ultrasonore

L'échographie demeure l'examen de référence pour le suivi de grossesse et l'IRM est vouée à rester une modalité d'imagerie de deuxième intention dans les années à venir. L'examen ultrasonore est considérablement moins coûteux que l'examen IRM (coûts d'achats et d'entretien). Il peut en outre être réalisé dans une chambre d'hôpital ou dans un cabinet médical, alors que la réalisation de l'examen IRM ne peut avoir lieu que dans des infrastructures dédiées. De plus, une grande expérience a été capitalisée depuis l'introduction de cette modalité en obstétrique dans les années 1970, alors que ce recul fait encore défaut en IRM.

Toutefois, l'IRM présente un certain nombre d'avantages par rapport à l'échographie :

- Il n'y a pas de limite de pénétration en profondeur. Il est ainsi possible d'étudier le fœtus en cas d'obésité maternelle. Or, cette étude est délicate en échographie à cause du phénomène d'atténuation [Reeves et al., 2008].

- Le contraste entre les tissus mous est nettement supérieur et permet une caractérisation tissulaire [Garel et al., 1998].
- Le champ d’exploration est large et permet de visualiser l’unité utéro-placento-fœtale dans son ensemble [Brugger et al., 2006a].
- La biométrie est plus aisément reproductible, en particulier pour le calcul des volumes, et la qualité des données est moins dépendante de l’utilisateur [Guo and Luo, 2006].
- L’anatomie fœtale est entièrement accessible, alors qu’une partie peut en être occultée avec l’échographie, à cause du phénomène d’ombre acoustique [Guo and Wong, 2003]. Il est par ailleurs possible de définir librement l’orientation du plan d’acquisition.
- Des images plus didactiques sont obtenues avec l’IRM, ce qui est une condition favorable au dialogue entre cliniciens ou avec les patientes [Brasseur-Daudruy et al., 2007].

4.2.2 Indications cliniques

4.2.2.1 Indications établies

IRM cérébrale. Durant le suivi de grossesse, le développement du cerveau fœtal est l’un des principaux objets d’attention. Avant l’avènement de l’IRM, cet organe était parfois inaccessible lors de l’examen ultrasonore. Avec cette dernière modalité, une position du crâne fœtal pénalisante peut empêcher son investigation, que ce soit par voie abdominale ou par voie transvaginale. Grâce à la liberté de positionnement dans l’espace du plan d’acquisition et à la pondération T2 des séquences SSFSE, il est devenu possible d’étudier précisément l’anatomie cérébrale en s’affranchissant de la position fœtale grâce à l’IRM.

Des tables biométriques bidimensionnelles ont été établies et permettent de caractériser les développements normaux et pathologiques. Les forts contrastes observés entre le liquide céphalorachidien et les sillons corticaux permettent une analyse fine de la giration [Adamsbaum, 2001, Garel et al., 2000]. Il est possible d’étudier la fosse postérieure et la morphologie des ventricules. De petites structures comme l’hypophyse, le chiasma et les voies optiques peuvent aussi être visualisées.

Les examens liés à l’étude du cerveau constituent actuellement une grande majorité des indications de l’IRM (figure 4.7). Les indications cliniques sont par exemple relatives à des dilatations ventriculaires, à des malformations cérébrales (agénésie du corps calleux) ou à des anomalies de la biométrie cérébrale (microcéphalie) [Garel et al., 2003].

IRM thoracique. L’IRM est également utilisée pour visualiser précisément les poumons, en tirant parti du fort contraste entre cette structure et les tissus environnants (médiastin, plèvre). Il est ainsi aisé de délimiter les poumons et de calculer leur volume et signal moyen. Il faut noter que les segmentations manuelles sont hautement reproductibles [Brasseur-Daudruy et al., 2007].

Les indications sont liées à l’évaluation du développement pulmonaire et à l’analyse des processus expansifs intrathoraciques, comme les hernies diaphragmatiques (lorsque les organes abdominaux remontent dans le thorax à cause d’une anomalie du diaphragme) ou les malformation kystiques. Il est également possible de caractériser l’hypoplasie pulmonaire (sous-développement) en calculant le ratio du volume pulmonaire et du volume de la tête du fœtus [Cannie et al., 2006].

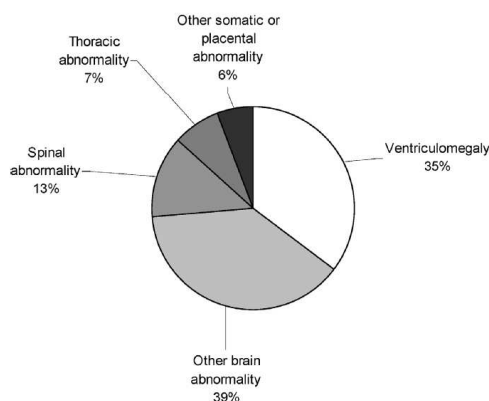


FIG. 4.7 – Proportions des indications pour la pratique de l’IRM anténatale au Royal Hallamshire Hospital de Sheffield (Royaume Uni) en 2007. Illustrations extraites de [Reeves et al., 2008].

4.2.2.2 Indications en développement

IRM de l’unité utéro-placentaire. L’IRM permet d’étudier le placenta, le cordon ombilical et le liquide amniotique [Prayer and Brugger, 2007]. Il est ainsi possible de diagnostiquer un placenta percreta ou accreta [Ertl-Wagner et al., 2002], qui correspond à une localisation anormale du placenta, pouvant engendrer des problèmes lors de l’accouchement (hémorragie maternelle). Le calcul du volume du liquide amniotique est possible en IRM et permet de caractériser un anamnios (quantité de liquide amniotique insuffisante, pouvant engendrer un retard de croissance du fœtus).

IRM abdominale. Les reins sont très visibles et une agénésie bilatérale des reins (non-développement des deux reins) peut être diagnostiquée [Ertl-Wagner et al., 2002]. Il est également possible d’étudier les appareils digestifs et urinaires [Brasseur-Daudruy et al., 2007].

IRM rachidienne. Le canal rachidien et la moëlle épinière peuvent être distingués. Il est possible de diagnostiquer une spina bifida (non fermeture du canal rachidien au niveau du coccyx) [Mangels et al., 2000].

Développement général de la volumétrie. Grâce à la réduction des temps d’acquisition, il est aujourd’hui possible d’obtenir des séries de coupes cohérentes tridimensionnellement, rendant possible la volumétrie des organes fœtaux. La biométrie, jusqu’alors bidimensionnelle, devient tridimensionnelle (figure 4.8). Des études morphologiques sont également possibles en exploitant des reconstructions tridimensionnelles des organes. A notre connaissance, les volumes des structures suivantes ont été étudiés :

- cerveau [Cachia et al., 2003, Duncan, 2001],
- poumons (voir ci-dessous),
- foie [Duncan, 2001],
- colon [Rubesova et al., 2009],
- tête [Cannie et al., 2006],
- fœtus entier [Baker et al., 1994, Kubik-Huch et al., 2001, Keller et al., 2004],
- placenta [Duncan, 2001, Kubik-Huch et al., 2001],

- liquide amniotique [Kubik-Huch et al., 2001, Zaretsky et al., 2004],
- utérus [Kubik-Huch et al., 2001].

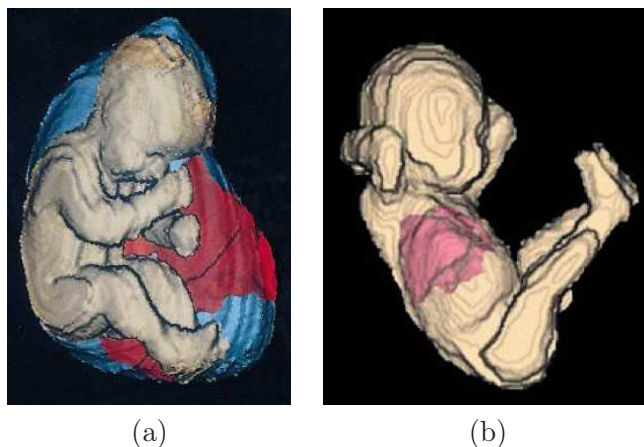


FIG. 4.8 – (a) Reconstructions 3D du fœtus (en rose), du placenta (en rouge) et du liquide amniotique (en bleu). (b) Reconstructions 3D du fœtus (en rose) et des poumons (en rouge). Illustrations extraites de [Kubik-Huch et al., 2001, Keller et al., 2004].

Comme on l’a vu précédemment, l’évaluation du développement pulmonaire est une indication établie de l’IRM fœtale. Le volume pulmonaire est un critère important pour caractériser ce développement. A cause de la forme complexe des poumons fœtaux, l’approximation de leur volume est délicate avec des mesures bi-dimensionnelles, et l’évaluation de ce volume a donc fait l’objet de nombreuses études. A notre connaissance, la première de ces études remonte à 1994 [Baker et al., 1994] et un effort soutenu est maintenu depuis lors. On pourra se référer à [Busing et al., 2007], pour disposer d’une étude récente de qualité et d’un ensemble de références bibliographiques.

4.2.2.3 Indications futures

Evaluation du poids fœtal. Il s’agit d’une problématique importante lors du suivi de grossesse. En cours de grossesse, un poids anormalement faible peut être caractéristique d’un retard de développement. A l’approche du terme, un poids excessif peut engendrer des complications lors de l’accouchement. Les estimations du poids fœtal lors des examens ultrasonores sont réalisées en combinant un ensemble de mesures biométriques bi-dimensionnelles. Ces estimations manquent de fiabilité et présentent de fortes variabilités inter-utilisateurs [Dudley, 2005].

L’apport potentiel de l’IRM pour l’évaluation du poids fœtal est depuis longtemps entrevu [Garel et al., 1998, Levine, 2001]. Cependant, bien que des études précoces aient été menées [Baker et al., 1994, Kubik-Huch et al., 2001], peu de travaux ont été publiés depuis [Hassibi et al., 2004]. Ces derniers concluent pourtant à la supériorité de l’IRM sur l’échographie pour cette estimation. Cependant, la segmentation manuelle des données, qui reste longue et fastidieuse, et les incertitudes sur la déduction du poids du fœtus à partir du volume de son enveloppe sont les deux principaux freins à l’expansion des pratiques rapportées dans [Hassibi et al., 2004].

IRM cardiaque. Cet examen est envisagé de façon statique [Gorincour et al., 2007] ou dynamique, en exploitant les séquences à haute définition temporelle [Shen et al., 2007].

Etudes fonctionnelles. L'arrivée de l'IRM fonctionnelle ouvre de nouvelles perspectives. Une étude de l'activation corticale du fœtus lorsqu'il est soumis à des stimuli sonores a par exemple été réalisée dans [Jardri et al., 2008].

4.2.3 Déroulement de l'examen IRM

4.2.3.1 Prise en charge de la patiente

Anxiété. L'IRM est un examen de deuxième intention, qui est réalisé lorsque l'examen ultrasonores fait naître des doutes quant au développement correct du fœtus. Les patientes se soumettant à un examen IRM présentent donc fréquemment une certaine angoisse, liée à l'attente de résultats fournis par l'examen. De plus, l'examen IRM nécessite de placer le ventre de la patiente au centre de l'aimant, dans un tunnel d'un mètre cinquante de long et soixante centimètres de diamètres, ce qui peut être problématique chez les patientes atteintes de claustrophobie. Pour minimiser ce sentiment, le positionnement de la patiente est réalisé en la plaçant les pieds en avant afin que sa tête soit hors de l'aimant. Enfin, le bruit engendré par le fonctionnement des gradients est une autre source d'anxiété.

Le personnel hospitalier cherche alors à apaiser les patientes, afin que l'état de stress de la patiente ne soit pas source de mouvements parasites, nuisibles lors de l'acquisition des images. Si aucune amélioration n'est constatée, un léger sédatif peut être administré à la patiente dans certains services hospitaliers. De nos jours, les proches de la patiente peuvent accéder aux salles d'examen, afin de lui apporter un soutien psychologique [Adamsbaum et al., 2008].

Condition optimale d'examen. L'objectif est que le fœtus soit dans une période d'inactivité lors de l'examen. Plusieurs pratiques sont aujourd'hui à l'étude, comme l'hyperventilation maternelle par exemple. Certains auteurs ont également constaté une diminution des mouvements fœtaux en cas de jeun de la patiente lors des heures qui précèdent l'examen [Guo and Wong, 2003]. A l'hôpital Cochin-Saint Vincent de Paul, les praticiens ont recours à la sédation si aucune image ne peut être interprétée malgré la répétition des acquisitions et que la patiente est accompagnée. Dans le cas contraire, cette dernière est convoquée à un examen ultérieur.

Position lors de l'examen. Le décubitus dorsal est la position préférentielle pour réaliser un examen IRM. Toutefois, le poids exercé par l'utérus entraîne une compression de la veine cave antérieure dans cette position [Prayer et al., 2004], qui est accentuée en cas d'obésité maternelle, d'hydramnios (quantité anormalement importante de liquide amniotique) et/ou de grossesse gémellaire [Brasseur-Daudruy et al., 2007]. Cette compression peut être à l'origine d'une perte de conscience de la patiente. Les patientes sont informées et en cas de sensation d'inconfort, le décubitus latéral est alors préféré.

Consentement maternel. Le consentement de la patiente est obtenu afin d'utiliser les images acquises lors d'un examen à des fins de recherche.

Termes auxquels sont pratiqués les examens. Le stade de grossesse le plus avancé auquel l'examen IRM peut être pratiqué dépend de la législation de chaque pays. En France, l'interruption thérapeutique de grossesse est autorisée jusqu'au terme, et des examens au troisième trimestre peuvent être réalisés. Aux Etats-Unis, cet acte n'est plus autorisé au-delà de 28 SA dans de nombreux états et l'IRM est donc principalement pratiquée au cours du deuxième trimestre.

4.2.3.2 Exposition du fœtus

Champs électromagnétiques. Lors de l'examen IRM, la patiente et le fœtus sont exposés à un fort champ magnétique (1,5 ou 3 T pour les systèmes d'acquisition actuels), à un champ radiofréquence (64 ou 128 MHz) et à des gradients variables. Un état de l'art étudiant les effets de ces trois sources combinées ou considérées indépendamment les unes des autres est proposé dans [De Wilde et al., 2005]. Les résultats obtenus avec des études épidémiologiques, *in vitro* et *in vivo* et de dosimétrie y sont présentés. Des malformations fœtales et même une augmentation de la mortalité post-natale ont été observés dans certaines études, notamment lorsque les embryons sont exposés durant l'organogénèse. Toutefois, ces effets sont observés suite à une exposition prolongée (plusieurs heures) et répétée plusieurs jours de suite, les examens brefs n'ayant aucune conséquence sur le développement embryono-fœtale dans les travaux publiés. Bien qu'aucun effet nocif ne soit connu aujourd'hui dans ces conditions, des principes de précaution sont observés dans la majorité des hôpitaux et des pays. D'une part, un niveau maximal d'exposition peut être respecté [Reeves et al., 2008]. D'autre part, l'IRM n'est pas pratiquée durant le premier trimestre de grossesse, au cours duquel a lieu l'organogénèse.

Injection de produit de contraste. Lorsqu'un produit de contraste est injecté dans le circuit sanguin du fœtus, il parcourt ensuite plusieurs fois son organisme, qui est en « circuit fermé ». Le produit passe ainsi du circuit sanguin maternel au circuit sanguin fœtal via le placenta, du circuit sanguin fœtal à l'urine via les reins, de l'urine au liquide amniotique, du liquide amniotique à l'estomac fœtal (lors du développement de la déglutition par le fœtus). Le produit de contraste utilisé en IRM est le gadolinium. Son effet sur le fœtus étant toujours inconnu [Ertl-Wagner et al., 2002], peu d'hôpitaux y ont recours. Certains radiologues l'utilisent toutefois pour analyser la vascularisation du placenta [Prayer et al., 2004].

4.2.3.3 Protocoles d'acquisition

Les protocoles d'acquisition diffèrent en fonction de la structure anatomique étudiée et consistent en un nombre et type de séquences variable. Si la qualité des données obtenues avec une séquence donnée n'est pas satisfaisante, l'acquisition est répétée. Un ensemble de protocoles adaptés à l'étude des différentes structures anatomiques étudiées en IRM fœtale est présenté dans [Brugger et al., 2006b].

Orientation des acquisitions. Une première séquence, dite de localisation, est acquise. Les images obtenues n'ont aucune utilité diagnostic et servent uniquement à analyser la position fœtale et définir l'orientation de la première séquence utile. L'orientation des séquences suivantes est alors établie en utilisant l'ensemble des images acquises lors de la séquence précédente, pour prendre en compte les éventuels mouvements fœtaux. Les images sont acquises dans les orientations classiques (axiale, sagittale, coronale), afin de permettre une standardisation des examens [Guo and Wong, 2003] et un dialogue entre radiologues.

Durée de l'examen. Le nombre de séquences acquises conditionne la durée totale de l'examen. Cette durée est de nos jours comprise entre 20 minutes [Guo and Wong, 2003] et 45 minutes dans les hôpitaux collectant une quantité importante de données [Brugger et al., 2006b].

4.3 Séquences adaptées à la visualisation et à la modélisation de l'unité utéro-placento-fœtale

Il est aujourd'hui possible d'acquérir des images incluant l'intégralité de l'unité utéro-placento-fœtale (UUPF) et qui rendent possibles sa visualisation et sa modélisation. Cette modélisation nécessite de segmenter les structures de l'UUPF, pour permettre leur analyse (volume, morphologie...). La séquence utilisée lors d'une acquisition conditionne les caractéristiques des images obtenues, et doit donc être choisie avec soin. Toutefois, l'adéquation des séquences utilisées en IRM fœtale à la génération d'images adaptées à cette problématique n'a pas été discutée de façon approfondie dans la littérature.

Afin de pallier ce manque, nous avons réalisé une étude des séquences utilisées en IRM fœtale en collaboration avec les membres du département IRM de l'hôpital Cochin-Saint Vincent de Paul. Nous présentons dans un premier temps les séquences les plus utilisées en IRM fœtale et employées dans la majorité des protocoles standard. Dans un deuxième temps, nous analysons l'adéquation de ces séquences à la visualisation et à la modélisation de l'UUPF. Finalement, la séquence optimale est identifiée.

4.3.1 Les séquences utilisées en IRM fœtale

4.3.1.1 Echo de gradient ultra-rapide avec gradient déphaseur (FSPGR)

Les séquences à pondération en T1 n'ont été introduites que récemment en IRM fœtale, grâce aux progrès matériels. Leur temps d'acquisition demeure toutefois élevé, pour conserver un bon rapport signal-sur-bruit [Chen and Levine, 2001]. Une apnée maternelle peut parfois être nécessaire pour garantir une bonne qualité des images [Prayer and Brugger, 2007]. Cette séquence est toutefois limitée à cause des faibles contrastes observés dans le fœtus et d'une caractérisation tissulaire limitée [Kline-Fath et al., 2007]. Des images acquises avec cette séquence sont présentées dans la figure 4.9.

Son emploi est limité à des applications très spécifiques. Elle est utilisée en IRM cérébrale pour analyser la myélinisation, les calcifications et les hémorragies. Elle permet de visualiser la graisse fœtale, ce qui est utile pour évaluer la nutrition du fœtus [Brugger et al., 2006b]. Elle connaît également une utilité pour l'analyse du thorax et de l'abdomen fœtal, grâce à une visualisation claire du foie et du colon.

4.3.1.2 Echo planaire (EPI)

Il s'agit de la première séquence ultra-rapide introduite en IRM. L'EPI a donc constitué l'unique solution exploitable au début de l'ère de l'IRM fœtale [Mansfield et al., 1990]. Son introduction a été lente car un matériel spécial et onéreux était nécessaire à son utilisation [Garel et al., 1998]. Des images acquises avec cette séquence sont présentés dans la figure 4.9.

Les images obtenues avec cette séquence sont affectées par de nombreux artefacts : artefacts de susceptibilité magnétique, distorsion de champ et artefacts de déplacement chimique [Huisman et al., 2002]. Les images présentent donc un faible rapport signal-sur-bruit. De plus elles pâtissent d'une faible résolution spatiale et d'un faible contraste [Prayer et al., 2004]. Les détails anatomiques sont donc sub-optimaux en comparaison avec les séquences disponibles de nos jours [Chen and Levine, 2001], particulièrement pour l'étude du cerveau.

Cette séquence est toujours utilisée pour caractériser les hémorragies [Prayer et al., 2004] et pour visualiser le squelette fœtal en début de grossesse [Brugger et al., 2006b].

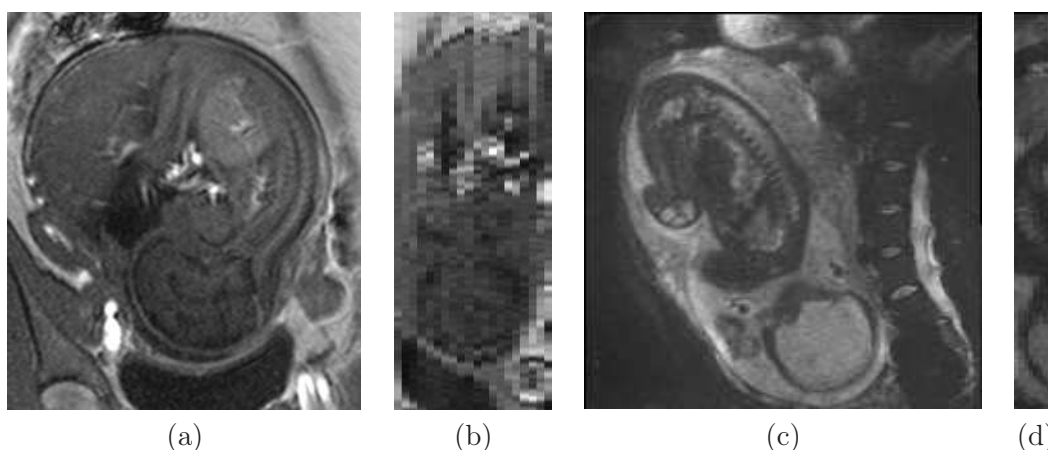


FIG. 4.9 – Images acquises avec les séquences FSPGR (a et b) et EPI (c et d). Les images sont présentées dans la direction d’acquisition (a et c), et dans une direction orthogonale (b et d).

Elle est également utilisée comme imagerie de diffusion, pour étudier la maturation de la substance blanche [Brasseur-Daudruy et al., 2007], et comme séquence de localisation.

4.3.1.3 Echo de spin ultra-rapide (SSFSE)

La séquence SSFSE est le détonateur du développement de l’IRM fœtale. Cette séquence fournit en effet un bon compromis entre la vitesse d’acquisition et la qualité des images, mais engendre un important champ électromagnétique [Yamashita et al., 1997]. En raison de l’utilisation d’un écho unique, les images acquises avec la séquence SSFSE ont un rapport signal-sur-bruit inférieur aux séquences d’écho de spin standard et peuvent être affectées par un flou [Chen and Levine, 2001]. Une série de coupes acquise avec la séquence SSFSE est présentée dans la figure 4.10.

En raison de la pondération en T2 de la séquence, les organes ayant une forte concentration aqueuse (yeux) et les liquides ont une intensité nettement plus élevée que l’essentiel des tissus fœtaux (organes solides, muscles, peau, graisse, squelette). On observe donc un fort contraste à l’interface entre les liquides et les tissus fœtaux. Comme les organes normaux ou pathologiques du fœtus sont soit remplis, soit entourés de liquides, ils ont des bords francs dans les images et sont faciles à délimiter [Kline-Fath et al., 2007].

Le cerveau et le rachis peuvent ainsi être identifiés grâce au liquide céphalo-rachidien, ce qui a longtemps constitué l’intérêt principal de la séquence. La matière grise et la matière blanche peuvent par ailleurs être distinguées très précisément [Adamsbaum, 2001]. Il est également possible d’identifier les poumons, l’estomac, la vessie et l’intestin grêle en raison de la présence de liquide amniotique dans ces organes dès le début du deuxième trimestre de grossesse (cf chapitre 1). La résolution des images proche du millimètre permet de nos jours de délimiter de très petites structures, comme les voies aériennes, et l’arbre biliaire [Kline-Fath et al., 2007]. Il est finalement possible de visualiser la surface fœtale à l’interface avec le liquide amniotique (nez, lèvres, mains, pieds, organes génitaux [Levine et al., 1998]).

Il existe des exceptions à la règle générale sur les intensités. Le cœur a une intensité quasi nulle en raison de ses battements. En cas de flux dans un liquide, son intensité chute de façon importante à cause de l’utilisation de valeurs de TE élevées, responsable de l’apparition d’artéfacts de sortie de coupe. On peut observer ce phénomène dans le sang

[Reeves et al., 2008] et dans le liquide amniotique.

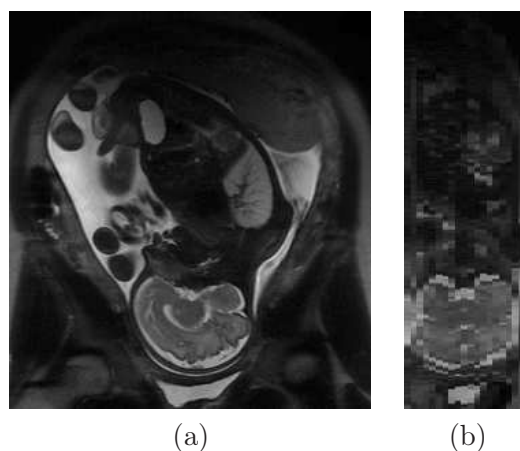


FIG. 4.10 – Images acquises avec la séquence SSFSE, dans la direction d’acquisition (a), et dans une direction orthogonale (b).

4.3.1.4 Echo de gradient rapide avec gradient équilibré (SSFP)

SSFP. Cette séquence est initialement introduite en 1990 [Haacke et al., 1990], mais son utilisation reste limitée en raison de sa forte sensibilité à l’homogénéité du champ B_0 . Les progrès matériels à l’aube des années 2000, en matière de bobines de gradient et d’amplificateurs de puissance, ont entraîné un nouvel intérêt pour cette séquence [Duerk et al., 1998]. Elle est alors introduite en IRM fœtale [Garel et al., 1998]. Elle est de plus en plus utilisée, et est même considérée comme supérieure à la séquence SSFSE par certains auteurs [Chung et al., 2000]. Des images acquises avec cette séquence sont présentés dans la figure 4.11.

Grâce à l’utilisation de TE très courts, cette séquence est faiblement sensible aux mouvements [Nitz, 2002] et ne présente pas de baisse d’intensité dans les liquides en cas de flux [Schmitz et al., 2003]. Elle a des hauts rapports signal-sur-bruit et contraste-sur-bruit [Chavhan et al., 2008]. Elle entraîne une exposition du fœtus aux champs électromagnétiques relativement faible. Sa rapidité d’acquisition est comparable à celle de la séquence SSFSE [Brugger et al., 2006b, Busing et al., 2007] et avoisine les trente secondes.

Malgré les récents progrès des systèmes d’acquisition, la séquence SSFP demeure sensible aux hétérogénéités du champ B_0 , lesquelles entraînent l’apparition d’artéfacts de susceptibilité magnétique sur les images. Il n’est en outre pas possible avec cette séquence de définir de petits champs de vue.

La séquence SSFP est pondérée en T1/T2 [Deshpande et al., 2001] et les tissus à long T2 ont une intensité élevée dans les images. Le T2 dans les liquides étant nettement supérieur à celui des tissus fœtaux [Kastler et al., 2006], on observe un contraste identique à celui des images acquises avec la séquence SSFSE. La liste des organes pouvant être distingués est comparable à celle qui a été établie pour la séquence SSFSE. Il est par ailleurs possible d’étudier le cœur du fœtus, la séquence SSFP étant peu sensible aux battements cardiaques.

SSFP3D. Il s’agit de la version 3D de la séquence SSFP. La séquence SSFP3D dispose des mêmes caractéristiques que la séquence SSFP, à certaines exceptions près.

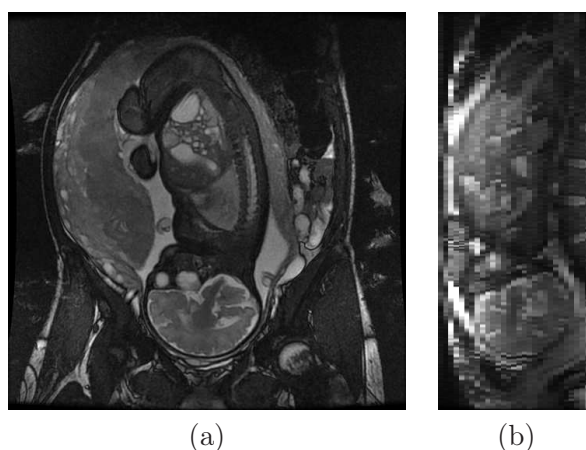


FIG. 4.11 – Images acquises avec la séquence SSFP, dans la direction d’acquisition (a), et dans une direction orthogonale (b).

Il est possible d’obtenir des volumes dont la résolution est presque isotrope ($1,4 \times 1,4 \times 1,6 \text{ mm}^3$) avec cette séquence, ce qui constitue son principal avantage. Elle présente toutefois un signal inférieur à celui de la séquence SSFP et engendre une exposition plus importante du fœtus aux champs électromagnétiques. Un ensemble d’images acquises avec la séquence SSFP3D est présenté dans la figure 4.12. Les images peuvent être dégradées par des artéfacts de repliement de spectre et de mouvement respiratoire maternel.

Cette séquence a été introduite récemment et son emploi clinique est à l’étude. Son utilité pour l’analyse de l’anatomie fœtale avec une reconstruction multi-plans est évoquée dans [Chen and Levine, 2001].

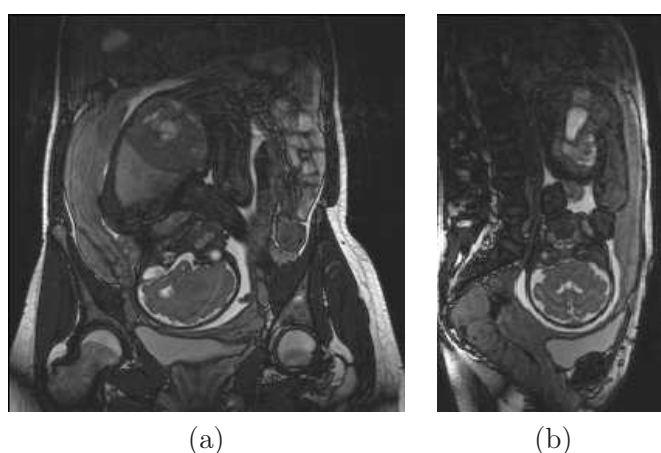


FIG. 4.12 – Images acquises avec la séquence SSFP3D, dans la direction d’acquisition (a), et dans une direction orthogonale (b).

4.3.2 Analyse des caractéristiques des séquences

4.3.2.1 Inadéquation des séquences FSPGR et EPI

Pour visualiser et modéliser l'UUPF, les images obtenues avec une séquence doivent satisfaire plusieurs contraintes. Il est nécessaire que ces images :

- permettent d'identifier un nombre important de structures, pour constituer un modèle complet,
- soient cohérentes tridimensionnellement et finement résolues, pour fournir une représentation cohérente et détaillée des structures de l'UUPF,
- aient un haut rapport-signal-sur-bruit et présentent peu d'artéfacts, pour faciliter leur interprétation et leur traitement.

Les images acquises avec les séquences SSFSE, SSFP et SSFP3D présentent des caractéristiques communes et favorables à la satisfaction de ces contraintes. Les durées d'acquisition de ces séquences avoisinent les trente secondes pour obtenir des images incluant l'UUPF dans son intégralité, ce qui permet de constituer des images cohérentes tridimensionnellement lorsque le fœtus n'est pas dans une période de forte agitation. Il est possible de distinguer un nombre important de structures anatomiques, grâce au contraste associé aux pondérations en T2 de la séquence SSFSE et en T1/T2 des séquences SSFP et SSFP3D. Le cerveau, le liquide céphalo-rachidien, les yeux, l'extomac, les poumons et, surtout, la surface fœtale peuvent être cités en exemple. Les rapports signal-sur-bruit des images sont élevés (bien qu'ils soient légèrement supérieurs avec la séquence SSFSE, en raison de l'utilisation d'un angle de bascule plus important [Chen and Levine, 2001]).

En raison de la pondération en T1 de la séquence FSPGR, les images obtenues avec cette séquence ne permettent pas de distinguer clairement l'anatomie fœtale, et notamment la surface fœtale. De plus, les temps d'acquisition avec cette séquence sont proches de la minute lorsque le champ d'exploration est large et inclut l'UUPF. Ces temps sont donc deux fois supérieurs à ceux des séquences SSFSE, SSFP et SSFP3D. Les images acquises avec la séquence EPI sont affectées par de nombreux artéfacts, et présentent un faible rapport signal-sur-bruit et un faible contraste. Par ailleurs, les détails anatomiques sont suboptimaux en comparaison avec les séquences SSFSE, SSFP et SSFP3D [Chen and Levine, 2001].

L'adéquation des séquences FSPGR et EPI à notre problématique est clairement inférieure à celle des séquences SSFSE, SSFP et SSFP3D. Elles sont donc écartées et nous ne considérons dans la suite que les séquences SSFSE, SSFP et SSFP3D.

4.3.2.2 Résolution des séquences SSFSE, SSFP et SSFP3D

Les séquences SSFSE et SSFP sont des séquences 2D. Si la résolution des coupes est de l'ordre du millimètre dans le plan d'acquisition, leur épaisseur est en revanche supérieure. Avec une séquence 2D, cette épaisseur conditionne le rapport signal-sur-bruit des images. Si l'épaisseur n'est pas assez importante, on observe une forte dégradation de la qualité des images, comme cela est illustré sur la figure 4.13. L'utilisation d'une épaisseur de 4 mm est fréquemment rapportée dans la littérature, pour assurer une qualité d'image propice à leur interprétation. Les volumes obtenus sont par conséquent fortement anisotropes et le détail anatomique est inférieur dans la direction d'acquisition (figure 4.10 (b) et figure 4.11).

La séquence SSFP3D permet d'obtenir des images d'une résolution de $1,4 \times 1,4 \times 1,6$ mm³ grâce à l'utilisation de deux directions de codage de phase (figure 4.12 (b)).

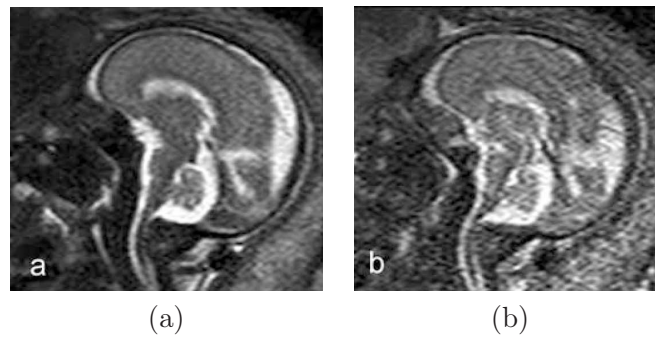


FIG. 4.13 – Influence de l'épaisseur de coupe sur le rapport signal-sur-bruit des images acquises avec une séquence 2D. L'image acquise avec une épaisseur de coupe de 2 mm (b) est beaucoup plus dégradée que l'image acquise avec une épaisseur de coupe de 4 mm (a). Illustrations extraites de [Prayer et al., 2004].

4.3.2.3 Artéfacts des séquences SSFSE, SSFP et SSFP3D

Les artéfacts peuvent engendrer une dégradation importante de la qualité des images. Ces artéfacts diffèrent entre les séquences SSFSE, SSFP et SSFP3D, nous présentons ici leur influence sur la qualité des images.

Artéfacts liés aux légers mouvements fœtaux sur la séquence SSFSE. Les mouvements fœtaux légers n'affectent pas en général la cohérence tridimensionnelle des structures visibles, aux résolutions utilisées. Ces légers mouvements fœtaux peuvent toutefois faire apparaître un flou dans les images obtenues avec la séquence SSFSE, qui peut rendre délicate l'interprétation des images.

Ces mouvements peuvent également créer un flux dans les liquides de l'UUPF. Ce flux engendre l'apparition de l'artéfact de sortie de coupes, lorsque des protons excités du liquide sont remplacés par des protons non excités, ce qui fait chuter la réponse du liquide dans l'image de façon importante. Cet artéfact est illustré dans la figure 4.14, dans laquelle les images (a) et (b) correspondent à deux coupes consécutives. La première (a) n'est pas affectée par cet artéfact, alors qu'une chute importante de la réponse du liquide amniotique est observée dans la deuxième (b), que ce soit dans la poche amniotique ou dans la vessie fœtale. Cette chute du signal est clairement visible dans l'image (c), résultat de la valeur absolue de la différence entre (a) et (b). Le mouvement fœtal est de faible amplitude car les tissus fœtaux sont sombres et aucun liseret n'est observé à l'interface entre le fœtus et le liquide amniotique. Les différences importantes sont observées dans le liquide amniotique. La sévérité de l'artéfact peut être telle qu'aucune différence de signal n'existe entre les liquides et les tissus fœtaux (d). Cette absence de contraste est préjudiciable à la délimitation de la surface fœtale, ce qui constitue une limite importante pour la segmentation et la modélisation de l'UUPF.

Cette chute de la réponse des liquides n'est pas observée dans les images acquises avec les séquences SSFP et SSFP3D. Dans la figure 4.15, un important mouvement fœtal se produit entre les acquisitions de deux images consécutives, mais la réponse du liquide amniotique reste stable et le contraste est élevé à l'interface entre le liquide amniotique et les tissus fœtaux. Le volume acquis n'est toutefois pas exploitable pour la modélisation de l'UUPF en raison de la perte de cohérence tridimensionnelle des structures anatomiques. Il s'agit uniquement de souligner que si la réponse des liquides reste stable pour des mouvements

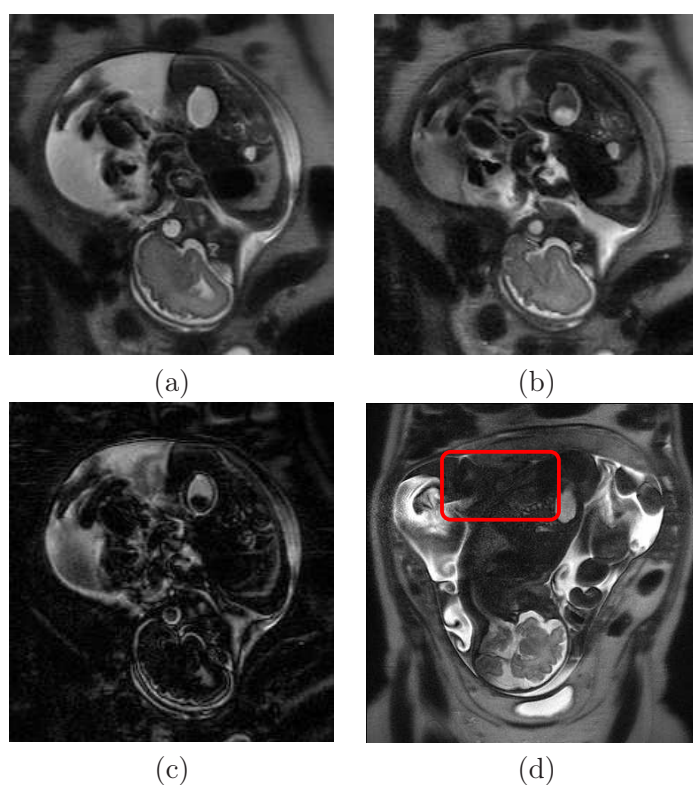


FIG. 4.14 – Influence de l'artéfact de sortie de coupe sur la réponse des liquides en mouvement, dans les images obtenues avec la séquence SSFSE. (a) et (b) Deux images consécutives, une chute importante de la réponse du liquide amniotique est observée dans (b). (c) Valeur absolue de la différence entre (a) et (b). (d) Image avec artéfact de sortie de coupe sévère, engendrant une réponse quasi nulle du liquide amniotique dans le dos du fœtus. Un flou affectant l'image, l'anatomie foetale est délicate à distinguer.

amples, elle le demeure également pour des mouvements de moindre importance.

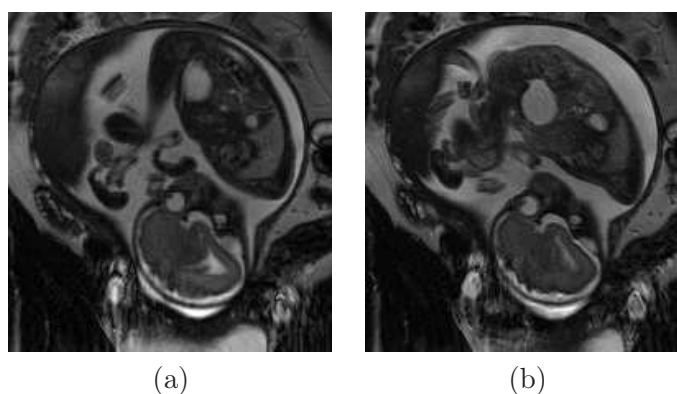


FIG. 4.15 – (a) et (b) Deux images consécutives acquises avec la séquence SSFP. Malgré l'occurrence d'un mouvement foetal ample entre l'acquisition des deux images, la réponse du liquide amniotique reste stable.

Les images acquises avec les séquences SSFP et SSFP3D sont également moins floues

qu'avec la séquence SSFSE, car ces séquences utilisent plusieurs échos lors du remplissage du plan de Fourier. Les frontières de la paroi utérine et du fœtus sont beaucoup plus franches sur l'image acquise avec la séquence SSFP sur la figure 4.16.

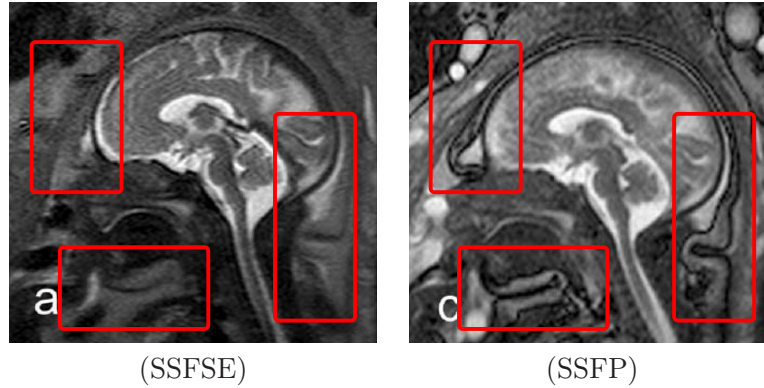


FIG. 4.16 – Les images acquises avec la séquence SSFSE présentent un flou plus important que les images acquises avec les séquences SSFP et SSFP3D, en raison de l'utilisation d'un unique écho pour le remplissage du plan de Fourier. Illustrations extraites de [Prayer and Brugger, 2007].

Artéfacts de susceptibilité magnétique dans les séquences SSFP et SSFP3D.

La présence d'hétérogénéités dans le champ magnétique B_0 engendre l'apparition d'artéfacts de susceptibilité magnétique dans les images obtenues avec les séquences SSFP et SSFP3D. Ces hétérogénéités sont de plus en plus importantes à mesure que l'on s'éloigne du centre de B_0 [Duerk et al., 1998]. L'utérus étant placé au centre de B_0 , on observe principalement les artéfacts en limite de champ d'exploration. Particulièrement visibles à l'interface entre l'air et la peau maternelle, en raison d'un changement de susceptibilité magnétique important, ils se manifestent sous forme de bandes dans les images. On peut toutefois aussi les observer dans l'anatomie fœtale.

La figure 4.17 présente deux images affectées par cet artéfact. Dans (a), l'artéfact est visible dans la graisse maternelle dans la partie inférieure du champ d'exploration et dans les vicères maternels dans la partie supérieure. La présence de l'artéfact n'est pas préjudiciable au traitement de l'image pour la modélisation de l'UUPF, car il n'affecte que les tissus maternels. Dans (b), l'artéfact est visible dans l'anatomie fœtale et rend très délicate la segmentation des poumons.

Artéfacts de repliement de spectre et de respiration maternelle dans la séquence SSFP3D.

En IRM, les artéfacts de repliement de spectre et de mouvement respiratoire se manifestent dans la direction d'acquisition de la phase [Kastler et al., 2006]. Or, la séquence SSFP3D utilise une direction de codage de fréquence et deux directions de codage de phase pour l'acquisition d'un volume entier. Si le champ d'exploration n'est pas défini convenablement, la qualité des données peut être altérée par l'artéfact de recouvrement de spectre, comme on l'observe sur la figure 4.18.

Les artéfacts liés à la respiration maternelle se manifestent par l'apparition de frontières multiples, ou « fantômes », dans les directions d'acquisition de la phase (figure 4.19). Ils sont plus visibles à proximité du diaphragme maternel que dans la région pelvienne. La pratique de l'apnée maternelle permet de préserver la qualité des données.

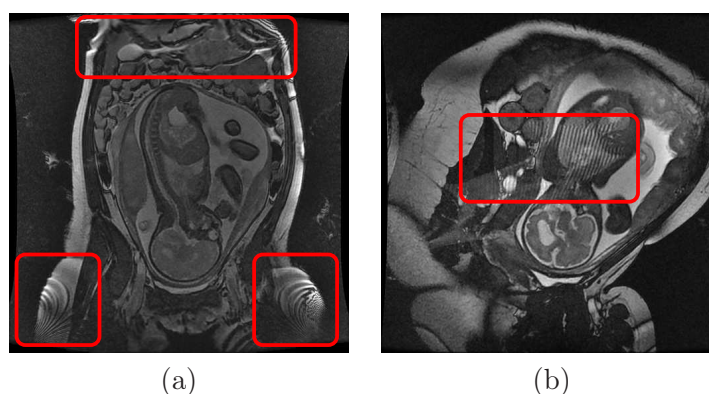


FIG. 4.17 – Artéfact de susceptibilité magnétique dans les images acquises avec les séquences SSFP et SSFP3D. Bandes caractéristiques de l'artéfact dans la graisse et les vicères maternels (a) et dans l'anatomie foetale (b), indiquées par un cadre rouge.

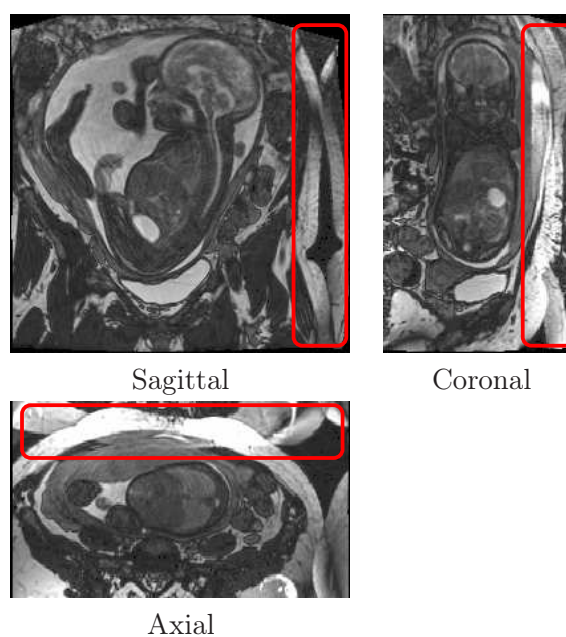


FIG. 4.18 – Artéfact de recouvrement de spectre dans les images acquises avec la séquence SSFP3D. Images dans les orientations sagittale, coronale et axiale. Le champ d'exploration n'est pas assez large et on observe un repliement de spectre (rectangles rouges).

Exposition du fœtus au champ électromagnétique. La séquence SSFSE est une séquence d'écho de spin et nécessite de nombreuses impulsions à 180 degrés lors de l'acquisition d'une image. Ce n'est pas le cas de la séquence SSFP, qui est une séquence d'écho de gradient. Par conséquent, la séquence SSFP engendre une exposition inférieure du fœtus en comparaison avec la séquence SSFSE. Toutefois, cette remarque ne se généralise pas à la version 3D de la séquence, la séquence SSFP3D engendrant une exposition supérieure aux séquences SSFSE et SSFP.

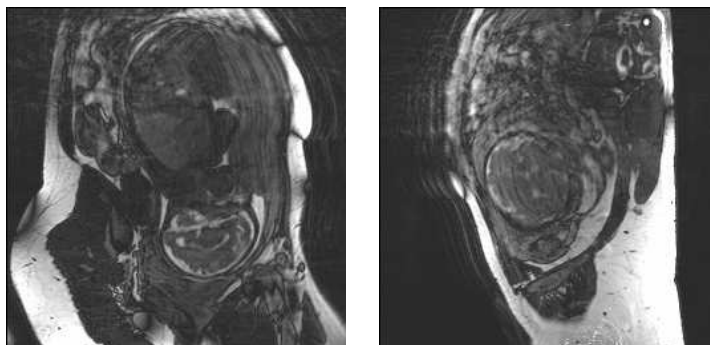


FIG. 4.19 – Fantômes associés à la respiration maternelle dans les images acquises avec la séquence SSFP3D.

4.3.3 Choix de la séquence optimale

Des ensembles d’images ont été acquis avec les séquences SSFSE, SSFP et SSFP3D. Nous précisons ici les conditions d’acquisition et le choix de la séquence optimale pour la visualisation et la modélisation de l’UUPF.

4.3.3.1 Acquisition des données

Systèmes d’acquisition. Deux appareils sont disponibles dans le département IRM de l’hôpital Cochin. Le premier est un Magnetom 1,5T construit par Siemens (Erlangen, Allemagne) et le deuxième un Avanto 1,5T construit par General Electric (Milwaukee, Wisconsin, Etats Unis). La table 4.2 présente le nom des séquences SSFSE, SSFP et SSFP3D pour chacun des constructeurs.

Constructeur	SSFSE	SSFP	SSFP3D
Siemens	HASTE	True FISP	True FISP 3D
General Electric	SSFSE	FIESTA	FIESTA 3D

TAB. 4.2 – Dénomination des séquences SSFSE, SSFP et SSFP3D pour les constructeurs Siemens et General Electric.

Il faut noter que les images acquises avec une même séquence théorique et à paramètres identiques peuvent différer visuellement en fonction de l’appareil utilisé.

Champ d’exploration et direction d’acquisition. Ce champ d’exploration doit être suffisamment large pour inclure l’UUPF dans son intégralité. Il diffère toutefois entre les séquences 2D (SSFSE et SSFP) et la séquence 3D (SSFP3D), en raison de la nature distincte des artefacts pouvant affecter les images.

Avec les séquences 2D, le temps d’acquisition dépend du nombre de coupes acquises. Il faut donc veiller à acquérir les images incluant l’UUPF dans la direction minimisant le nombre de coupes nécessaires. La figure 4.20 présente les dimensions de la boîte englobante d’un utérus segmenté grossièrement. L’épaisseur de l’UUPF est minimale selon la direction coronale dans le repère anatomique maternel. Les données doivent donc être acquises dans cette direction. La dimension est donnée par excès. En pratique, trente coupes de 4

millimètres permettent d'inclure l'UUPF, soit une profondeur de champ totale de 120 millimètres. Des coupes jointives sont utilisées, pour préserver la morphologie des structures de l'UUPF.

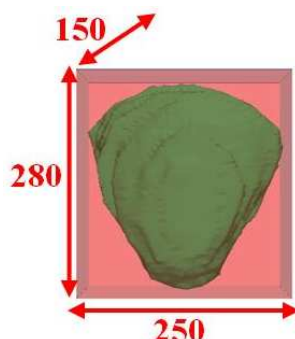


FIG. 4.20 – Dimensions en millimètre d'une boîte englobante par excès de l'UUPF (fœtus à 32 SA). La direction de la profondeur correspond à la direction coronale dans le référentiel maternel.

Avec la séquence SSFP3D, les directions d'acquisition de la phase doivent être définies avec soin afin que les données ne soient pas affectées par l'artéfact de recouvrement de spectre. Pour s'en prévenir, l'anatomie maternelle doit être incluse intégralement dans ces deux directions. Bien que les mensurations de l'abdomen d'une femme enceinte soient supérieures à celles d'une femme non gravide, il est évident que la direction axiale ne convient pas : une femme est toujours plus grande que l'utérus n'est épais. Les directions de codage de phase sont donc les directions sagittale et coronale alors que la direction de codage de fréquence est la direction axiale, dans le repère maternel (figure 4.21).

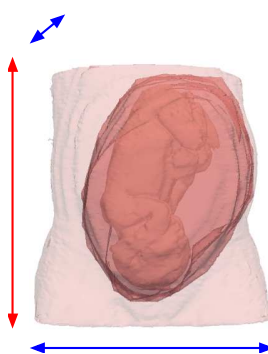


FIG. 4.21 – Orientations de codage de phase (en bleu) et de codage de fréquence (en rouge) garantissant l'absence d'artéfact de recouvrement avec la séquence SSFP3D.

Paramétrage des séquences. Les paramétrages typiques des séquences SSFSE, SSFP et SSFP3D sont donnés dans la table 4.3.

4.3.3.2 Choix de la séquence SSFP

Entre novembre 2006 et mai 2007, une base d'images initiale a été constituée. Elle comprend :

Séquence	SSFSE	SSFP	SSFP3D
TE (ms)	131	1,4	1,88
TR (ms)	1860	1,2	3,76
AB (degré)	140	45	56
LB (Hertz)	230	488	700
Nombre de lignes	384	512	256
Nombre de colonnes	384	512	256
Epaisseur des coupes (mm)	4	4	1,6
Champ d'exploration (mm ³)	318x318x120	480x480x120	350x350x200

TAB. 4.3 – Paramétrage des séquences SSFSE, SSFP et SSFP3D.

- 8 ensembles d'images acquis avec la séquence SSFSE,
- 8 avec la séquence SSFP,
- 7 avec la séquence SSFP3D.

Aucun mouvement global du fœtus n'est observé dans les images. Chaque volume a alors été analysé qualitativement, pour déterminer son utilisabilité pour la visualisation et la modélisation de l'UUPF. L'ensemble est considéré utilisable si les structures anatomiques suivantes peuvent être identifiées et segmentées manuellement : paroi utérine, placenta, cordon ombilical, surface fœtale, cerveau fœtal, canal rachidien fœtal et poumon fœtal.

Trois ensembles acquis avec la séquence SSFSE ont pu être exploités, alors que cinq ont été jugés inexploitable à cause de la chute de la réponse du liquide amniotique associée à l'artéfact de sortie de coupe, qui rendait impossible la segmentation de la surface fœtale. L'image (d) de la figure 4.14 est un exemple d'image appartenant à un ensemble rejeté. Ces artéfacts sont associés aux légers mouvements fœtaux. Au vu du nombre élevé d'images rejetées, il apparaît que la durée d'acquisition d'approximativement trente secondes demeure trop élevée pour prévenir l'apparition de ces mouvements.

Parmi les sept ensembles acquis avec la séquence SSFP3D, deux ont été jugés utilisables. Les autres ont été rejetés à cause de la sévérité des artéfacts liés à la respiration maternelle, qui affecte l'ensemble des frontières des structures anatomiques maternelles et fœtales. Cela est dû au fait qu'aucune acquisition n'a été réalisée durant une apnée maternelle. Cette pratique n'est en effet utilisée qu'en dernier recours par nos partenaires hospitaliers de l'hôpital Cochin-Saint Vincent de Paul, pour ne pas éprouver la patiente.

Six ensembles acquis avec la séquence SSFP ont été considérés comme étant exploitables. Seuls deux ont été rejetés à cause des artéfacts de susceptibilité magnétique. Les bandes liées à l'artéfact en bordure de champ d'exploration, observées dans la figure 4.17 (a), ont distordu les frontières de la tête du fœtus dans le premier cas. Cela est dû à un décentrage de l'UUPF dans le champ d'exploration et aurait pu être évité. Dans le deuxième cas, les bandes ont affecté l'anatomie fœtale (image (b) de la figure 4.17).

Les faibles proportions d'images exploitables obtenues avec les séquences SSFSE et SSFP3D s'expliquent par des limites technologiques (temps d'acquisition) et des conditions d'acquisition défavorables (absence d'apnée maternelle). Au contraire, les progrès technologiques ont permis de limiter l'apparition d'artéfacts de susceptibilité magnétique sur les images obtenues avec la séquence SSFP et la majorité des images est exploitable. La séquence SSFP apparaît donc comme la plus adéquate pour la visualisation et la modélisation de l'UUPF à l'heure actuelle. Cette séquence a été introduite dans le protocole clinique utilisé en routine, pour la visualisation de l'UUPF.

Toutefois, cette étude a été menée sur un nombre d'images limité. De plus, les images ont été obtenues à des instants différents et sur des patientes différentes. Un travail de validation plus approfondi reste nécessaire. Il conviendrait d'établir un protocole de recherche, consistant à acquérir les trois séquences consécutivement sur des patientes consentantes et en l'absence de mouvement fœtal ample, et de constituer une base d'images plus importante. Les images pourraient alors être évaluées en mêlant des analyses qualitatives (organes visibles, présence d'artéfacts) et quantitatives (rapports signal-sur-bruit et contraste-sur-bruit, qualité des transitions, reproductibilité de segmentations manuelles intra- et inter-opérateur).

4.4 Base d'images IRM

Dans cette partie, nous présentons et analysons les données collectées par nos partenaires de l'hôpital Cochin-Saint Vincent de Paul.

4.4.1 Description de la base

Une base d'images a été constituée à partir des images acquises lors d'examens IRM cliniques réalisés à l'hôpital Cochin Saint Vincent de Paul. Une description des éléments de la base est donnée dans la table 4.4, qui présente les caractéristiques essentielles de ces images :

- identifiant (Id),
- terme de la grossesse de la patiente au moment de l'examen,
- appareil utilisé lors de l'examen, General Electric (GE) ou Siemens (S),
- séquence utilisée,
- paramètres utilisés lors de la séquence :
 - résolution de l'image, qui résulte de la matrice et du champ de vue définis,
 - temps d'écho (TE),
 - temps de répétition (TR),
 - angle de bascule (AB),
 - largeur de bande (LB).

Terme. En raison des mouvements fœtaux, seule une image exploitable pour la modélisation de l'UUPF a pu être acquise au deuxième trimestre de grossesse, à 26 SA. Cette image mise à part, le terme le plus précoce auquel des données ont été obtenues est de 30 SA, alors que le plus avancé est de 35 SA.

Sélection des images. Toutes les images ont été acquises avec les séquences SSFSE, SSFP et SSFP3D et ont été réunies entre novembre 2006 et juillet 2008. A la suite de l'étude présentée dans la section précédente, la séquence SSFP a été identifiée comme étant optimale pour la visualisation de l'UUPF et a été utilisée systématiquement quand cette visualisation a été nécessaire dans le contexte des examens. Cela explique la proportion importante d'images acquises avec cette séquence. Les images obtenues avec les séquences SSFSE et SSFP proviennent de la base initiale présentée dans la section précédente, ainsi que d'utilisations spécifiques dans le cadre des examens.

Certaines images ont été conservées malgré leurs imperfections : mouvement d'une extrémité (alors que la tête et le torse sont systématiquement immobiles), légère troncature de l'UUPF ou dégradation d'une zone de l'anatomie fœtale à cause des artéfacts. Ces images

Id	Terme (SA)	Séquence	Fabriquant	Résolution (mm ³)	TE (ms)	TR (ms)	AB (degré)	LB (Hz)
J_1	34	SSFP	GE	0,74x0,74x5	1,9	4,2	60	325
J_2	30	SSFP	GE	0,74x0,74x5	1,9	4,3	60	325
J_3	30	SSFP	Siemens	1,09x1,09x4,4	4,8	9,5	90	130
J_4	30	SSFP	GE	0,94x0,94x4	1,4	4,2	45	488
J_5	30	SSFP	GE	0,94x0,94x4	1,4	4,1	45	488
J_6	31	SSFP	GE	0,94x0,94x4	1,4	4,5	45	488
J_7	30	SSFP	GE	0,86x0,86x4,4	1,3	3,4	45	488
J_8	33	SSFP	Siemens	0,78x0,78x6,5	1,8	3,6	60	500
J_9	32	SSFP	GE	0,94x0,94x4	1,3	3,6	45	488
J_{10}	32	SSFP	GE	0,94x0,94x4	1,4	4,2	45	488
J_{11}	32	SSFP	GE	0,94x0,94x4	1,4	4,2	45	488
J_{12}	32	SSFP	GE	0,94x0,94x4	1,4	4,2	45	488
J_{13}	32	SSFP	GE	0,94x0,94x4	1,4	4,2	45	488
J_{14}	32	SSFP	GE	0,94x0,94x4	1,4	4,2	45	488
J_{15}	32	SSFP	GE	0,94x0,94x4	1,4	4,2	45	488
J_{16}	32	SSFP	GE	0,94x0,94x4	1,4	4,2	45	488
J_{17}	33	SSFP	Siemens	1,09x1,09x4,4	4,8	9,5	70	130
J_{18}	34	SSFP	GE	0,94x0,94x4	1,3	3,6	45	488
J_{19}	30	SSFP	GE	0,94x0,94x4	1,3	3,6	45	488
J_{20}	32	SSFP	GE	0,94x0,94x5	1,2	3,2	45	488
J_{21}	30	SSFP	GE	0,94x0,94x5	1,2	3,2	45	488
J_{22}	30	SSFP	GE	0,94x0,94x5	1,2	3,2	45	488
J_{23}	31	SSFP	GE	0,94x0,94x4	1,3	3,6	45	488
J_{24}	31	SSFP	GE	0,94x0,94x4	1,4	4,4	45	488
J_{25}	35	SSFP	GE	0,94x0,94x3,8	2,1	4,5	60	325
J_{26}	32	SSFP	GE	0,74x0,74x5	1,8	4,2	60	325
J_{27}	31	SSFP	GE	0,74x0,74x5	1,8	4,2	60	325
J_{28}	32	SSFP	GE	0,74x0,74x5	1,8	4,2	60	325
J_{29}	32	SSFP	GE	0,94x0,94x4	1,4	4,2	45	488
J_{30}	31	SSFSE	Siemens	1,04x1,04x4,8	130	1860	140	230
J_{31}	35	SSFSE	Siemens	1,04x1,04x6,2	130	1860	140	230
J_{32}	33	SSFSE	GE	0,62x0,62x4,4	238	1794	90	244
J_{33}	23	SSFSE	Siemens	0,83x0,83,4	130	1860	140	230
J_{34}	30	SSFSE	Siemens	0,83x0,83,4	130	1860	140	230
J_{35}	32	SSFSE	Siemens	0,83x0,83,4	130	1860	140	230
J_{36}	33	SSFSE	Siemens	0,83x0,83,4	130	1860	140	230
J_{37}	30	SSFP3D	Siemens	1,36x1,36x1,6	1,88	3,76	56	700
J_{38}	32	SSFP3D	Siemens	1,36x1,36x1,6	1,88	3,76	56	700
J_{39}	30	SSFP3D	Siemens	1,36x1,36x1,6	1,88	3,76	56	700
J_{40}	32	SSFP3D	Siemens	1,40x1,40x1,6	1,88	3,76	56	700
J_{41}	33	SSFP3D	Siemens	1,36x1,36x1,6	1,88	3,76	56	700
J_{42}	26	SSFP3D	Siemens	1,36x1,36x1,6	1,88	3,76	56	700
J_{43}	32	SSFP3D	Siemens	1,26x1,26x1,6	1,88	3,76	56	700

TAB. 4.4 – Caractéristiques des éléments de la base d'image.

permettent en effet d'appliquer et de valider des traitements sur les parties anatomiques préservées de toute imperfection.

Paramétrages hétérogènes. Dans un contexte clinique, il est nécessaire d'adapter le paramétrage des séquences, pour optimiser la caractérisation visuelle d'un organe ou d'une pathologie [Prayer and Brugger, 2007]. Par conséquent, il existe des différences de paramétrage pour les images acquises avec une même séquence.

4.4.2 Hétérogénéité des données

4.4.2.1 Hétérogénéité de la scène

Variabilité du voisinage de l'UUPF. Plusieurs facteurs font varier le contenu du voisinage de l'UUPF dans la scène :

1. Les organes maternels présentent une variabilité anatomique (forme, dimensions, localisation).
2. La corpulence des patientes est différente, ce qui conditionne la quantité de tissus adipeux. A corpulence comparable, les mensurations peuvent également différer (taille, largeur de hanche...).
3. Les patientes peuvent être positionnées en décubitus dorsal ou latéral. Cela a une conséquence sur la position maternelle dans son ensemble (jambes repliées ou non) mais aussi sur la position des organes (effet de la gravité).
4. Les dimensions des champs d'exploration n'étant pas constantes, le nombre et le type des organes maternels présents dans la scène varient.

La figure 4.22 présente quatre images illustrant la variabilité du voisinage de l'UUPF dans la scène. La patiente est en décubitus dorsal sur les images (a), (b) et (c), et en décubitus latéral sur l'image (d). Les patientes sont minces sur les images (a) et (b), alors qu'elles sont corpulentes sur les images (c) et (d). Le champ d'exploration utilisé lors de l'acquisition de l'image (a) et (d) est étroit ($380 \times 380 \times 150 \text{ mm}^3$ et $380 \times 380 \times 140 \text{ mm}^3$ respectivement) alors qu'il est large pour les images (b) et (c) ($480 \times 480 \times 152 \text{ mm}^3$ et $480 \times 480 \times 280 \text{ mm}^3$ respectivement). Les bras de la patiente sont inclus dans la partie supérieure de l'image (b).

Variabilité de l'orientation de l'UUPF dans la scène. Nous avons vu que pour optimiser le temps d'acquisition et limiter l'apparition d'artéfacts, il fallait acquérir les images dans la direction coronale du repère anatomique maternel. Bien que la majorité des images ait été acquise conformément à ce protocole, certaines acquisitions présentent des orientations particulières. Des images obtenues avec de telles orientations sont présentées dans la figure 4.23. Dans (a), l'acquisition a été réalisée dans la direction sagittale, alors que dans (b), elle est réalisée en coronale, mais les orientations dans le plan ne correspondent pas aux directions axiale et sagittale du repère maternel.

Variabilité des structures de l'UUPF. Les structures de l'UUPF ont des formes, des volumes et des positions variables :

1. Le placenta est attaché à la paroi utérine et peut avoir une forme allongée ou quasi sphérique. Dans le repère anatomique maternel, il est localisé latéralement dans l'utérus, dans la majorité des grossesses. Ce n'est toutefois pas systématique et il peut potentiellement être fixé en n'importe quel endroit de la paroi utérine. Le placenta est délimité en rouge dans les images de la figure 4.24.
2. Le cordon ombilical est une structure tubulaire, fine et souple. La trajectoire décrite par sa ligne centrale est extrêmement variable.

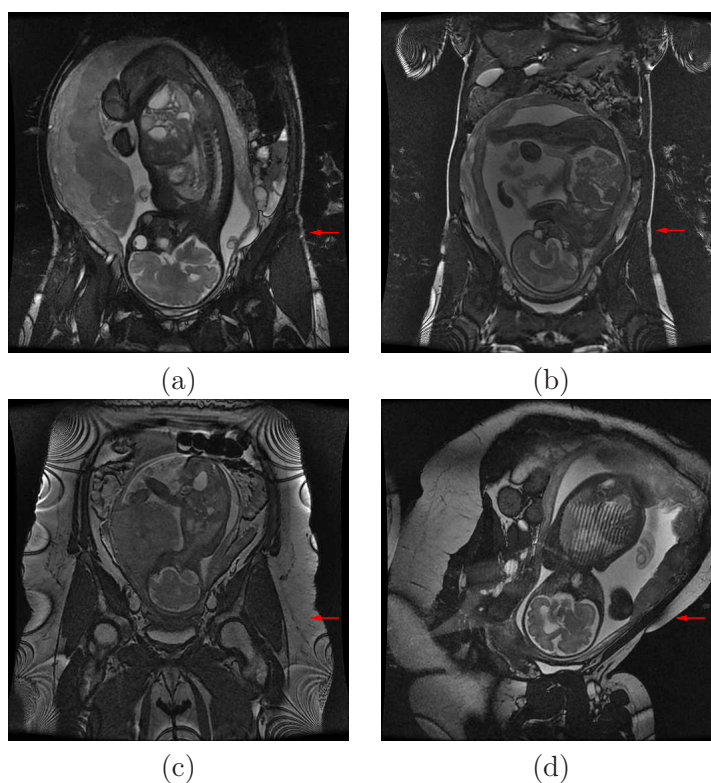


FIG. 4.22 – Contenu du voisinage de l’UUPF dans différentes images. Les champs d’exploration, la quantité de graisse (flèches rouges) et la position maternelle sont différents.

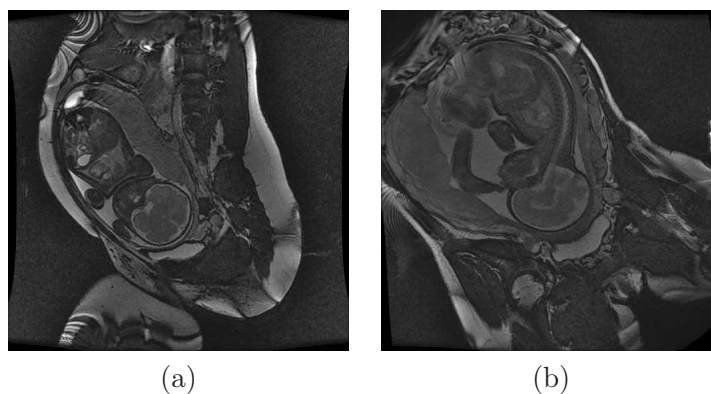


FIG. 4.23 – Orientations de l’UUPF non conformes au protocole d’acquisition standard.

3. Le fœtus est l’objet le plus complexe de la scène. Les mensurations du fœtus évoluent rapidement, particulièrement au cours du dernier trimestre de grossesse. Le fœtus peut prendre trois positions au troisième trimestre, dites céphalique, transverse et en siège. Le fœtus est en position céphalique quand sa tête est en contact avec le col de l’utérus, comme dans les images de la figure 4.22 et figure 4.23. Il s’agit de la position la plus fréquente. Il est en position transverse quand son axe longitudinal est perpendiculaire à celui de sa mère et en siège quand son fessier est en contact avec le col de l’utérus, comme cela est illustré dans la figure 4.24. De plus, ses membres conservent une mobilité importante, même aux stades avancés de la grossesse. Il peut

par exemple avoir les jambes repliées ou tendues, ou avoir les bras devant ou derrière la tête.

4. Le liquide amniotique constitue le complémentaire du placenta, du cordon ombilical et du fœtus dans l'UUPF. Son volume décroît avec le terme de la grossesse et ainsi que le ratio entre ce volume et celui de l'UUPF.

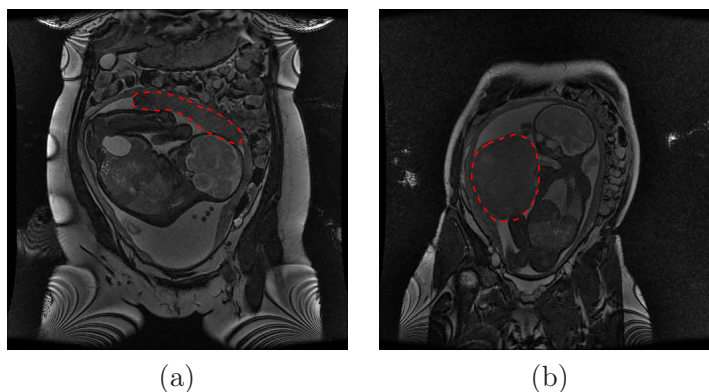


FIG. 4.24 – Fœtus en position transverse (a) et en siège (b). Le placenta est délimité en rouge. Il est allongé et supérieur en (a), quasi sphérique et latéral en (b).

4.4.2.2 Hétérogénéité du contraste

La figure 4.25 présente six éléments de la base d'images. Sur toutes les images, les tissus mous fœtaux sont hypo-intenses et le liquide amniotique est hyperintense. Cette polarité identique du contraste s'explique par la pondération en T2 de la séquence SSFSE et de la pondération en T1/T2 des séquences SSFP et SSFP3D.

Toutefois, chaque image a été obtenue dans des conditions différentes, ce qui a une influence sur l'intensité dans les images :

1. Les images (a), (b) et (c) ont été acquises sur le même appareil (Siemens), mais avec des séquences différentes (SSFSE, SSFP3D, SSFP respectivement), qui reposent sur des chaînes d'acquisition distinctes.
2. Les images (c) et (d) ont été obtenues avec une même séquence (SSFP) et des paramètres similaires, mais sur des appareils différents (Siemens et General Electric respectivement). La séquence est identique théoriquement sur les deux scanners, mais sa mise en œuvre diffère en raison de l'utilisation de composants matériels et logiciels propres à chaque fabricant.
3. Les images (d) et (e) ont été acquises sur un même appareil, avec la même séquence, mais avec des paramètres différents. En IRM, le paramétrage influe de façon importante sur le rapport signal-sur-bruit des images.
4. Les images (e) et (f) appartiennent à la même série de coupes, acquise avec la séquence SSFP, sur l'appareil General Electric. On observe des différences d'intensité entre les images dues à l'utilisation d'une antenne de surface lors de l'acquisition. Cette antenne est placée sur l'abdomen maternel et permet d'augmenter considérablement le rapport signal-sur-bruit des images. Toutefois, on observe une atténuation importante du signal à mesure que l'on s'éloigne de l'antenne. La coupe de l'UUPF dans (e) est antérieure à celle que l'on montre en (f). Cela explique la chute de l'intensité dans l'image (f), qui contient des structures plus distantes de l'antenne.

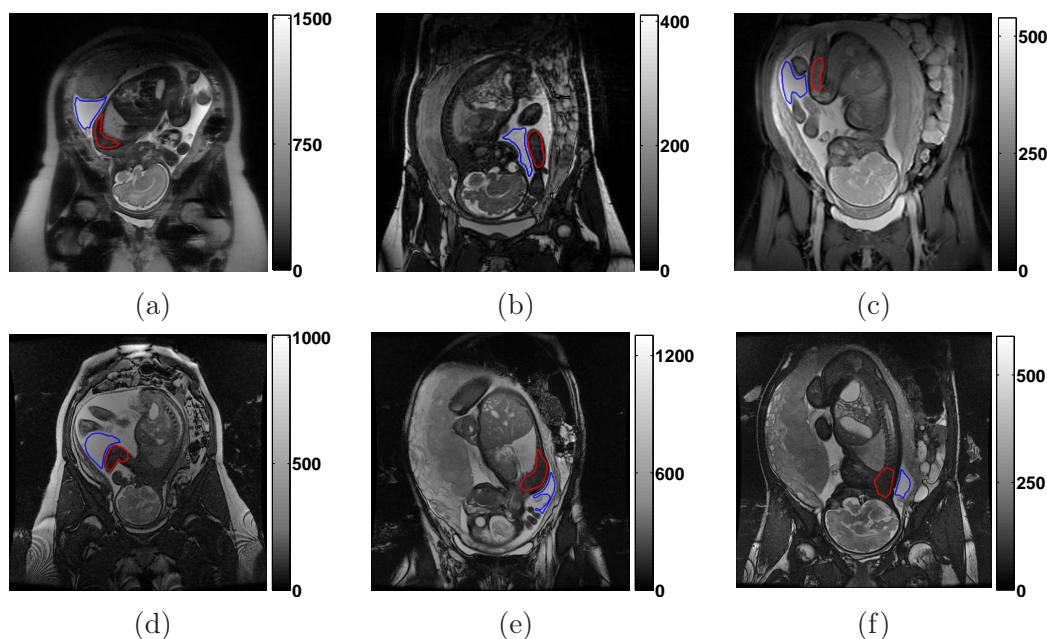


FIG. 4.25 – (a) à (f) Images de la base. Dans chaque image, la région rouge comprend des tissus mous fœtaux et la région bleue, du liquide amniotique.

Dans chaque image, deux régions d'intérêt ont été segmentées. La première comprend du liquide amniotique (délimité en bleu), alors que la deuxième comprend des tissus mous fœtaux (délimités en rouge). Les valeurs moyennes des intensités μ_1 et μ_2 dans le liquide amniotique et dans les tissus fœtaux ont été calculées pour chaque image, ainsi qu'une mesure de contraste égale à $0,5(\mu_1 - \mu_2)/(\mu_1 + \mu_2)$. Ces valeurs sont reportées dans les graphes de la figure 4.26. On remarque que les conditions d'acquisition ont une influence importante sur les valeurs moyennes des intensités dans chacune des deux classes de tissus considérées, particulièrement dans le liquide amniotique. Par conséquent, de fortes variations de contraste peuvent être observées entre deux images de la base.

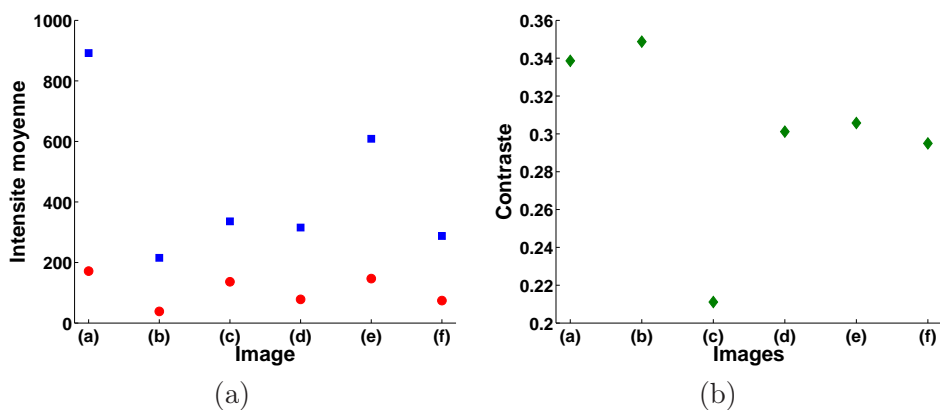


FIG. 4.26 – (a) Valeurs moyennes des intensités dans le liquide amniotique (en bleu) et dans les tissus mous fœtaux (en rouge), et (b) mesures de contrastes, dans les images de la figure 4.25.

4.5 Conclusion

L'utilisation de l'IRM en obstétrique a toujours été tributaire de la gestion des mouvements fœtaux. Grâce à l'évolution matérielle des systèmes d'acquisition, les séquences ultra-rapides ont vu le jour. L'IRM fœtale connaît depuis une implication grandissante dans le diagnostic anténatal. Les applications, initialement limitées à l'étude du cerveau fœtal, se diversifient. Il est maintenant possible de visualiser l'intégralité de l'UUPF, pour la modéliser et extraire des informations volumétriques et morphologiques de ses structures.

Toutefois, l'adéquation des séquences utilisées dans les protocoles cliniques vis-à-vis de cette problématique n'avait pas été discutée jusqu'à présent. Nous avons réalisé cette analyse sur des images acquises dans un contexte clinique, au département IRM de l'hôpital Cochin-Saint Vincent de Paul. Les séquences SSFSE, SSFP3D et SSFP permettent d'obtenir des images favorables à la modélisation de l'UUPF. Acquises en une trentaine de secondes, il est fréquemment possible d'acquérir un ensemble d'images sans qu'aucun mouvement fœtal ample ne viennent altérer la qualité des données et la cohérence tridimensionnelle des structures anatomiques. La pondération de ces séquences permet d'obtenir un contraste élevé dans l'UUPF. La séquence SSFP est la plus robuste à l'heure actuelle car elle ne présente que de rares artéfacts pénalisants, en comparaison avec les séquences SSFP3D et SSFSE pour lesquelles la durée d'acquisition demeure encore trop élevée et qui sont altérées plus fréquemment par des artéfacts associés à la respiration maternelle et aux légers mouvements fœtaux. Une base d'images conséquente a été réunie, constituée d'images acquises avec ces trois séquences.

La séquence SSFP est une séquence 2D, qui nécessite d'utiliser des coupes de quatre millimètres pour obtenir un rapport signal-sur-bruit satisfaisant dans les images. La résolution des séries de coupes est fortement anisotrope, ce qui ne permet pas de modéliser finement les petites structures de l'UUPF, comme les mains du fœtus. Ces images sont donc perfectibles. La séquence SSFP3D permet d'obtenir un volume quasi-isotrope. Ce type de données conviendrait donc tout particulièrement pour la modélisation de l'UUPF et pourrait constituer une nouvelles référence à l'avenir, à condition d'acquérir les données durant une apnée maternelle pour s'affranchir systématiquement des artéfacts associés à la respiration maternelle. Pour réduire l'inconfort associé à cette apnée, le temps d'acquisition doit être encore réduit. Une version de la séquence utilisant un remplissage radial du domaine de Fourier pourrait être utilisée comme cela est réalisé avec la séquence Spider [Nitz, 2002]. La parallélisation de l'acquisition en exploitant les antennes de surface en réseau phasé [Guo et al., 2006, Shen et al., 2007] est également une piste prometteuse. Des algorithmes de correction de mouvements pourraient aussi être appliqués comme avec les séquences PROPELLER et BLADE [Kastler et al., 2006].

Chapitre 5

Segmentation du fœtus dans les images IRM

Dans ce chapitre, nous proposons une nouvelle méthode de segmentation du fœtus dans les images IRM. L'état de l'art, résumé dans la section 5.1, est encore peu développé, principalement à cause du caractère récent des données réellement exploitables pour la segmentation. La complexité des images nous a conduits à proposer une méthode exploitant des connaissances anatomiques reposant sur un modèle du squelette du fœtus. Ce modèle, utilisé pour caractériser la position foetale, est présenté dans la section 5.2. Il est instancié dans les images en recherchant un ensemble de points caractéristiques, grâce à une exploration de l'anatomie foetale, que l'on décrit dans la section 5.3. Un modèle de fœtus articulé est alors recalé dans les images, pour initialiser la segmentation de l'enveloppe du fœtus. Ce processus sera présenté dans la section 5.4.

5.1 Etat de l'art

En raison du développement récent de l'IRM obstétrique, très peu de travaux ont été consacrés au développement de méthodes de segmentation dédiées aux données obtenues avec cette modalité et dans cette spécialité. Ces quelques travaux traitent uniquement de la segmentation du cerveau foetal. Cela s'explique par l'attention particulière portée à cet organe, mais aussi par la possibilité d'obtenir depuis le début des années 2000 des données de bonne qualité au troisième trimestre de la grossesse, quand la tête du fœtus est engagée dans le col de l'utérus.

La première contribution est, à notre connaissance, proposée dans [Cachia, 2003]. Dans ces travaux, la surface corticale du cerveau foetal est segmentée sur trois jeux de données obtenues avec la séquence SSFSE. Un prétraitement est appliqué pour corriger les hétérogénéités des images. Le cerveau est alors segmenté grossièrement, en combinant un seuillage automatique ou manuel de l'image et des opérations de morphologie mathématique. Enfin, un résultat précis est obtenu en utilisant un modèle déformable exploitant le contraste entre le liquide céphalo-rachidien et la matière grise cérébrale.

Une segmentation des structures de la fosse postérieure dans la coupe sagittale médiane est réalisée dans [Claude et al., 2004]. Les segmentations bi-dimensionnelles du tronc cérébral et du vermis sont utilisées pour évaluer quatre indicateurs, fonction des aires de ces structures, et caractériser le cerveau pathologique. La méthode de segmentation est semi-automatique. Cinq points caractéristiques des limites de la fosse postérieure sont extraits manuellement, ainsi qu'un contour grossier la contenant. Un algorithme de croissance de

région permet ensuite de segmenter le tronc cérébral et le vermis. Il faut noter que ces travaux sont appliqués sur une base d'images importante (127 éléments), ce qui constitue un fait unique dans cet état de l'art.

Dans [Rousseau et al., 2006], un volume de haute résolution du cerveau fœtal est obtenu en combinant plusieurs séries de coupes acquises cliniquement. Les coupes de ces séries sont recalées rigidement, pour corriger la perte de cohérence tri-dimensionnelle entraînée par les mouvements fœtaux. Un ensemble de volumes reconstruits avec cette méthode est utilisé pour générer un atlas probabiliste du cerveau fœtal dans [Habas et al., 2008]. Une segmentation du cerveau en quatre classes (la matière blanche, la matière grise, le liquide céphalo-rachidien et la matrice germinale) est obtenue avec l'algorithme EM, en s'appuyant sur cet atlas, sur des modèles gaussiens des distributions des intensités dans chacune des classes et une correction itérative de l'hétérogénéité du champ électromagnétique. Six cas sont segmentés dans ces travaux.

D'autres travaux visant à obtenir des volumes de haute résolution à partir de séries de coupes acquises avec des séquences 2D ont été proposés depuis. L'objectif est toujours de déterminer une transformation rigide pour chaque coupe, afin de compenser le mouvement fœtal. Une approche exploitant la similarité des profils d'intensités définis à l'intersection des coupes orthogonales est proposée dans [Kim et al., 2008], alors que chaque coupe est recalée sur un volume reconstruit dans [Jiang et al., 2007b,a]. Dans ces derniers travaux, un échantillonnage dense de l'espace tridimensionnel est obtenu en exploitant entre quatre et huit séries de coupes et permet d'obtenir un haut rapport signal sur bruit dans le volume de haute résolution reconstruit.

La principale limite de ces différents travaux tient à l'étude exclusive du cerveau fœtal. Ils visent par ailleurs à connaître le développement de cet organe mais n'ont pour le moment pas d'utilité diagnostique, hormis ceux de [Claude et al., 2004]. Ainsi, aucune méthodologie adaptée à la segmentation du fœtus n'a encore été proposée à notre connaissance, alors que l'évaluation de son volume et de sa morphologie pourrait apporter une information précieuse lors du diagnostic d'une éventuelle pathologie, comme on l'a vu dans le chapitre 4. C'est pourquoi nous proposons dans la section suivante une approche de segmentation dédiée à l'extraction de l'enveloppe du fœtus et de certains de ses organes.

5.2 Modélisation du fœtus par squelette et schéma général de l'approche proposée

L'utilisation de méthodes de bas niveau pour interpréter les images et segmenter le fœtus est vouée à l'échec, en raison de la richesse et de la complexité de leur contenu, évoquées dans le chapitre 4 :

- de nombreuses structures anatomiques sont présentes dans les images et en nombre variable,
- les structures anatomiques peuvent avoir des intensités similaires,
- les intensités des structures sont hétérogènes,
- la localisation et l'orientation des structures est inconnue,
- des artéfacts peuvent altérer la qualité des images.

Le fœtus lui-même est un ensemble composite, constitué de structures anatomiques aux intensités variables. Nous proposons d'introduire des connaissances anatomiques pour faciliter l'analyse des images. De telles connaissances permettent de guider la segmentation des différentes structures, en considérant des informations comme leur forme ou leur volume, mais aussi de réduire l'espace de recherche de ces structures en utilisant les positions

relatives entre les organes. Ces contraintes permettent de mettre au point des méthodes de segmentation plus efficaces en termes de temps de calcul, plus robustes et plus automatisées, tout en fournissant des résultats anatomiquement plausibles.

De plus, le fœtus peut prendre des positions variées en raison de sa grande souplesse et de l'exiguïté de l'utérus en fin de grossesse. Pour segmenter le fœtus et son anatomie, nous proposons une approche consistant à caractériser la position du fœtus, en exploitant une modélisation de son squelette, que l'on instancierait dans les images. Le squelette constitue en effet l'armature de son organisme et est le vecteur déterminant de sa position. Considéré dans son ensemble, le squelette fœtal est un ensemble complexe, constitué de 270 os [Eurin et al., 1993], comme cela est illustré sur la figure 5.1. Nous proposons un modèle simplifié du squelette pour différentes raisons :

1. **Caractéristiques du squelette.** D'une part, certains os n'ont pas d'influence sur la position d'une sous-partie anatomique. Par exemple, le rachis suffit pour déterminer la position du thorax, alors que les côtes et le sternum ne jouent aucun rôle en raison de leur asservissement au rachis. D'autre part, des ensembles d'os agissent de concert pour définir la position d'une sous-partie anatomique fœtale. C'est le cas de la clavicule et de l'omoplate, relativement à l'épaule. Il n'est par conséquent pas nécessaire de modéliser tous les os du squelette réel pour caractériser la position fœtale.
2. **Caractéristiques des images.** Les séquences IRM utilisées sont dites « aveugles aux os » [Prayer and Brugger, 2007] et les os sont hypo-intenses dans les images. Ils peuvent donc être très délicats à identifier s'ils sont entourés de tissus mous, également hypo-intenses. Certains os peuvent malgré tout être identifiés *directement*, s'ils sont constitués de cartilage, plus intense que les os. D'autres peuvent l'être *indirectement*, s'ils contiennent des liquides physiologiques hyper-intenses. Par ailleurs, les os les plus petits, comme les phalanges, ne peuvent être identifiés en raison de la résolution des images.

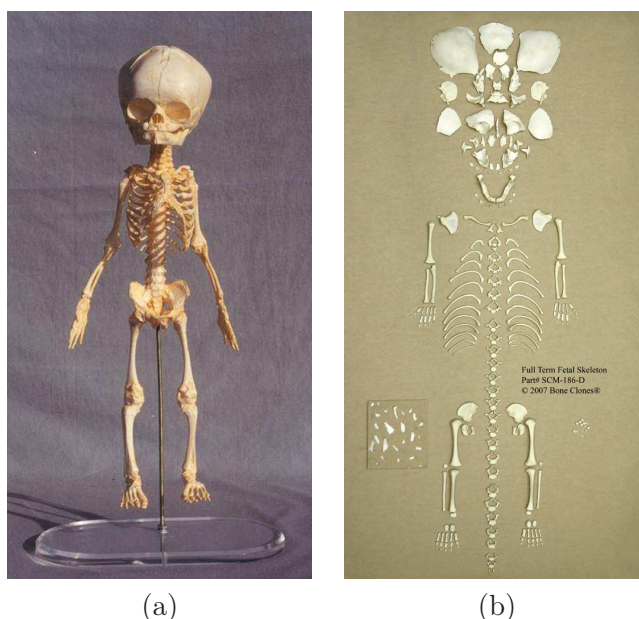


FIG. 5.1 – Squelette fœtal articulé (a) et désarticulé (b). Images extraites du site www.boneclones.com.

Le modèle simplifié \mathcal{O} est constitué de 20 pseudo-os $O_i : \mathcal{O} = \{O_i, i = 1, \dots, 20\}$. Les extrémités des O_i sont contenues dans un ensemble de points caractéristiques \mathcal{P} , qui compte 25 éléments : $\mathcal{P} = \{P_j, j = 1, \dots, 25\}$. Cet ensemble comprend également des points P_j qui ne correspondent pas à des extrémités et dont on présentera l'utilité plus tard. Les ensembles \mathcal{O} et \mathcal{P} sont présentés dans la figure 5.2, dans laquelle on distingue six sous-ensembles du squelette fœtal comme cela a été proposé par Gray [Gray and Standring, 2005] : la tête osseuse, les extrémités supérieures (2), les extrémités inférieures (2) et la colonne vertébrale (à laquelle on adjoint la cage thoracique).

Chaque O_i est caractérisé par sa position, définie par une localisation, une taille et une orientation ¹. On associe à chaque O_i une sous-partie anatomique notée A_i , constituée des tissus appartenant à son voisinage. L'ensemble \mathcal{A} des sous-parties anatomiques comporte donc autant d'éléments que $\mathcal{O} : \mathcal{A} = \{A_i, i = 1, \dots, 20\}$. La position d'un pseudo-os régit implicitement celle de la sous-partie anatomique associée. Il faut noter que l'influence d'un pseudo-os ne se limite pas à cette sous-partie, en raison de l'élasticité des muscles et de la peau. Ainsi, si l'on considère deux pseudo-os adjacents O_{i_1} et O_{i_2} (ayant une extrémité commune), la position de O_{i_1} a une influence sur la déformation des muscles et de la peau de A_{i_2} , et inversement. Ces zones d'influence sont symbolisées par des courbes fermées vertes et en pointillés dans la figure 5.2. Il ne s'agit que d'une représentation car cette influence est diffuse et s'amenuise avec la distance aux pseudo-os, alors que les courbes symboliques ont une frontière stricte sur la figure.

L'ensemble \mathcal{O} est décrit dans la table 5.1. On associe à chaque O_i la partie anatomique dont il définit la position. On identifie également l'ensemble osseux caractérisé par les O_i , ainsi que leurs extrémités.

Id	Ensemble osseux	A_i associé	Extrémités
O_1	tête osseuse	tête	(P_1, P_4)
O_2	rachis cervical	cou	(P_4, P_5)
O_3	rachis thoracique et cage thoracique	thorax	(P_5, P_7)
O_4	rachis abdominal et pelvis	abdomen	(P_7, P_8)
O_5, O_9	clavicule et homoplate	épaule	$(P_5, P_{10}), (P_5, P_{14})$
O_6, O_{10}	humérus	bras	$(P_{10}, P_{11}), (P_{14}, P_{15})$
O_7, O_{11}	cubitus et radius	avant-bras	$(P_{11}, P_{12}), (P_{15}, P_{16})$
O_8, O_{12}	carpe, métacarpe et phalanges	main	$(P_{12}, P_{13}), (P_{16}, P_{17})$
O_{13}, O_{17}	hanches	bassin	$(P_8, P_{18}), (P_8, P_{22})$
O_{14}, O_{18}	fémur	cuisse	$(P_{18}, P_{19}), (P_{22}, P_{23})$
O_{15}, O_{19}	tibia et péroné	jambe	$(P_{19}, P_{20}), (P_{23}, P_{24})$
O_{16}, O_{20}	tarse, métatarse et phalanges	pied	$(P_{20}, P_{21}), (P_{24}, P_{25})$

TAB. 5.1 – Description du modèle de squelette \mathcal{O} . Pour chaque pseudo-os O_i est défini : un identifiant, l'ensemble des os réels qu'il comprend, la partie-anatomique dont il régit la position, et finalement, les points caractéristiques définissant ses extrémités. Lorsqu'un couple d'identifiants est donné, le premier correspond à la partie gauche de l'anatomie et le deuxième à la partie droite.

¹Dans ce chapitre, on différenciera pour les O_i les notions de *localisation*, qui correspond à l'emplacement de leur origine dans l'espace tri-dimensionnel, et de *position*, qui combine les informations de localisation, taille et orientation.

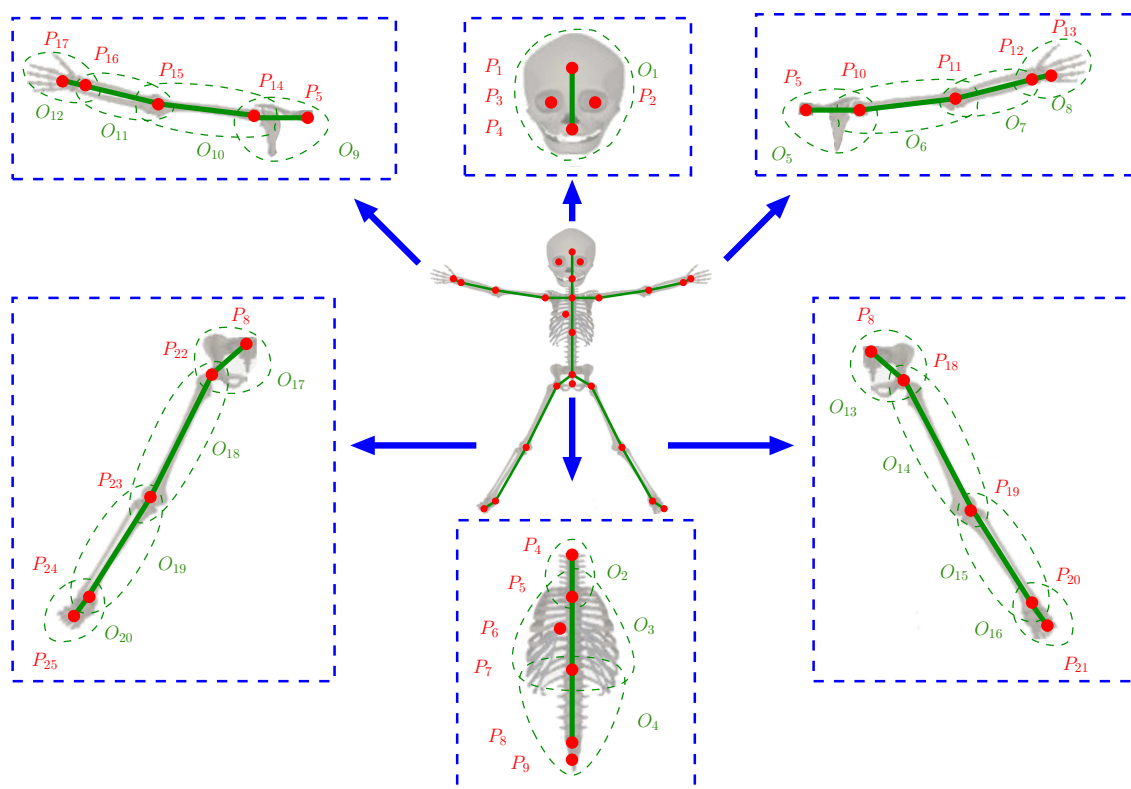


FIG. 5.2 – Modèle de squelette proposé \mathcal{O} , superposé sur un squelette réel. Six sous-ensembles du squelette sont distingués et caractérisés par des rectangles bleus en pointillés : la tête osseuse, les extrémités supérieures (2), les extrémités inférieures (2) et la colonne vertébrale, associée à la cage thoracique. Les pseudo-os O_i sont représentés par des segments verts et les points caractéristiques osseux P_j par des disques rouges. Les courbes fermées en vert et en pointillés correspondent aux zones d'influence de chacun des O_i .

Certains O_i représentent des ensembles comprenant de nombreux éléments du squelette réel :

- O_1 modélise la tête osseuse, qui comprend les os de la face et du crâne, lesquels sont plus nombreux chez le fœtus que chez l'adulte,
- O_2 , O_3 et O_4 modélisent trois sous-parties du rachis, qui comprend 33 vertèbres, O_3 incluant de plus 24 côtes et le sternum.

Cela permet d'expliquer la simplification de la réalité obtenue en considérant le modèle de squelette proposé, qui ne comprend que 20 éléments alors que le squelette réel en comprend 270. Ce modèle conserve toutefois une capacité à représenter précisément la position fœtale. En effet, O_1 modélise des os constituant un ensemble rigide, ce qui n'introduit pas d'approximation relativement à la position de la tête osseuse. Les vertèbres constituent un ensemble articulé sophistiqué, mais les variations d'orientation sont très faibles entre deux vertèbres consécutives, et l'approximation du rachis par O_2 , O_3 et O_4 est satisfaisante, comme on le montre sur la figure 5.3.

Pour caractériser la position fœtale dans une image, il convient d'instancier \mathcal{O} dans cette image, en déterminant la position de chaque O_i . Pour ce faire, nous allons détecter les éléments de \mathcal{P} , dont la liste est donnée dans la table 5.2, avec les structures osseuses dans lesquelles ils sont localisés. Afin de détecter les P_j , nous allons segmenter ces structures en

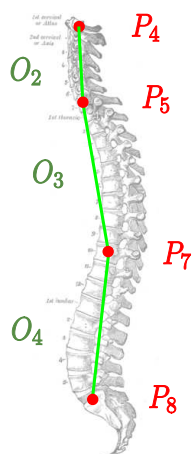


FIG. 5.3 – Colonne vertébrale en orientation sagittale, avec de haut en bas O_2 , O_3 et O_4 en vert, et P_4 , P_5 , P_7 et P_8 en rouge. La distance moyenne entre le rachis et les pseudo-os est faible et l'approximation par les pseudo-os est satisfaisante.

combinant des connaissances biométriques, des informations de forme et une attache aux données exploitant l'information a priori sur le contraste entre ces structures et les tissus de leur voisinage. Nous déterminerons également les orientations anatomiques locales de la tête, du thorax et de l'abdomen, afin d'utiliser des relations spatiales et réduire le domaine de recherche des structures associées aux P_j .

En constituant les couples (P_j, P_k) correspondant aux extrémités d'un O_i donné, il est possible d'extraire la localisation, l'échelle et l'orientation partielle de cet O_i . Il demeure en effet un degré de liberté, correspondant au roulis (la rotation autour de l'axe défini par O_i). Ce roulis sera déterminé en considérant un troisième point caractéristique P_l .

Identifiant	Structure	Identifiant	Structure
P_1	crâne	P_{10}, P_{14}	tête humérale
P_2, P_3	orbites	P_{11}, P_{15}	coude
P_4	1 ^{ère} vertèbre cervicale	P_{12}, P_{16}	poignet
P_5	7 ^{ème} vertèbre cervicale	P_{13}, P_{17}	métacarpe
P_6	cage thoracique	P_{18}, P_{22}	tête fémorale
P_7	10 ^{ème} vertèbre thoracique	P_{19}, P_{23}	genou
P_8	sacrum	P_{20}, P_{24}	cheville
P_9	bassin	P_{21}, P_{25}	métatarse

TAB. 5.2 – Structures osseuses contenant les P_j . Lorsqu'un couple d'identifiants est donné, le premier correspond à la partie gauche de l'anatomie et le deuxième à la partie droite.

Pour segmenter le fœtus dans les images, un modèle surfacique et anatomiquement correct du fœtus a été construit à partir d'une image segmentée manuellement. Le modèle de squelette, noté \mathcal{O}_m , a été instancié dans cette image, pour articuler le modèle de fœtus. Le modèle de fœtus peut alors être recalé dans les images en mettant en correspondance \mathcal{O}_m et le modèle de squelette \mathcal{O} extrait dans ces images. On exploite finalement le résultat de ce recalage pour guider la segmentation du fœtus et identifier l'interface entre le fœtus et le liquide amniotique.

L'approche proposée est décomposée en deux étapes et est présentée dans la figure 5.4 :

1. Caractérisation de la position fœtale. Les P_j sont tout d'abord détectés, pour ensuite instancier \mathcal{O} , en déterminant la position des O_i (section 5.3).
2. Segmentation du fœtus entier. Un modèle de fœtus est recalé grâce à l'ensemble \mathcal{O} et le fœtus entier est segmenté en identifiant l'interface entre les tissus mous fœtaux et le liquide amniotique (section 5.4).

Pour détecter les P_j nous allons segmenter les structures anatomiques les contenant. Le principe général de segmentation consiste à construire des modèles de ces structures à partir de connaissances anatomiques, dont les propriétés statistiques sont extraites d'une base d'apprentissage. Nous utilisons ces modèles pour définir une bande étroite dans l'image et contraindre une segmentation par coupure de graphe.

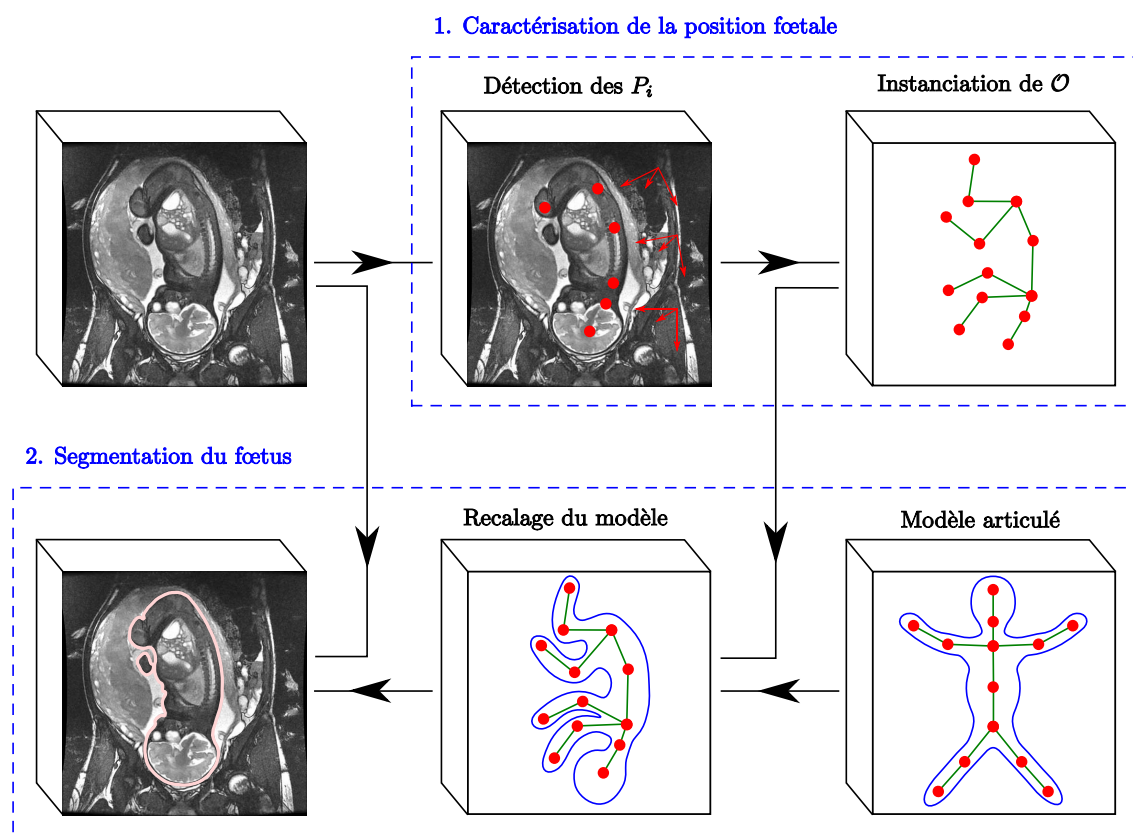


FIG. 5.4 – Diagramme global de la méthode de segmentation des images IRM.

5.3 Caractérisation de la position fœtale

Cette section dédiée à la caractérisation de la position fœtale est divisée en deux sous-parties. Dans la première, nous présentons la méthode d'extraction des points caractéristiques osseux. Dans la deuxième, nous instancions le modèle de squelette du fœtus dans les images, en définissant la position de chacun des pseudo-os du modèle.

5.3.1 Extraction des points caractéristiques osseux

Pour localiser un P_j , il convient de segmenter la structure anatomique dans laquelle il est contenu (cf table 5.2). Cette tâche est délicate car la position du fœtus est initialement inconnue et le domaine de recherche de cette structure peut être grand. Par exemple, il est nécessaire de segmenter la boîte crânienne pour localiser P_1 , son centre de gravité. La localisation, l'échelle et l'orientation de cette structure étant inconnues, il faut la rechercher dans un espace de dimension sept, en faisant même l'hypothèse simplificatrice que sa forme est identique pour tous les fœtus.

Toutefois, si un P_j est identifié, il devient possible de simplifier la segmentation des structures osseuses associées aux P_j situées dans son voisinage, en exploitant des relations spatiales. L'utilisation de relations directionnelles nécessite toutefois de connaître les orientations anatomiques standard (orientations sagittale, coronale et axiale). Dans le cas d'un adulte positionné comme l'homme de Vitruve, debout et bras écartés, il est possible de définir des orientations globales et applicables à l'ensemble de l'organisme, comme on le voit dans la figure 5.5 (a). Le fœtus étant recroquevillé et doté d'une grande souplesse, il est en revanche nécessaire de déterminer des orientations locales, propres aux sous-parties anatomiques. Nous allons ainsi déterminer les orientations anatomiques de la tête, du thorax et de l'abdomen, qui sont représentées dans la figure 5.5 (b). Ces orientations anatomiques sont caractérisées par des bases orthonormées en sens direct $\mathcal{B} = (\vec{S}, \vec{C}, \vec{A})$, où :

- \vec{S} correspond à l'orientation sagittale, de sens droite-gauche,
- \vec{C} correspond à l'orientation coronale, de sens antérieur-postérieur,
- \vec{A} correspond à l'orientation axiale, de sens inférieur-supérieur.

On notera ces bases $\mathcal{B}_t = (\vec{S}_t, \vec{C}_t, \vec{A}_t)$, $\mathcal{B}_h = (\vec{S}_h, \vec{C}_h, \vec{A}_h)$ et $\mathcal{B}_a = (\vec{S}_a, \vec{C}_a, \vec{A}_a)$ pour la tête, le thorax et l'abdomen respectivement.

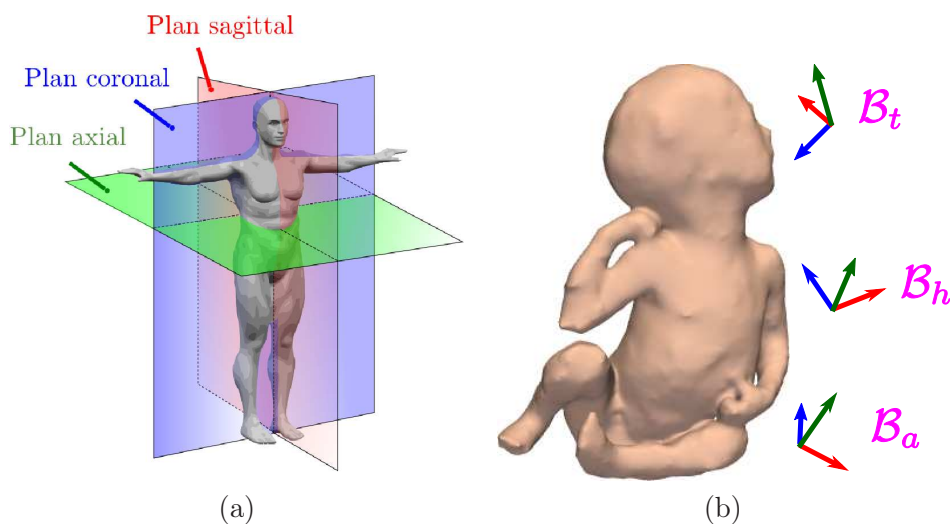


FIG. 5.5 – (a) Orientations globales définies pour l'adulte (source en.wikipedia.org/wiki/Anatomical_terms_of_location et (b) orientations locales pour le fœtus. Les bases anatomiques \mathcal{B}_t , \mathcal{B}_h et \mathcal{B}_a sont représentées, les orientations sagittale, coronale et axiale étant respectivement en rouge, bleu et vert.

Les points caractéristiques appartenant aux extrémités supérieures et inférieures sont actuellement détectés manuellement, à l'exception des têtes humérales et fémorales. Les autres points sont détectés automatiquement, en segmentant les structures dans lesquelles

ils sont localisés, présentées dans la table 5.3.

Id	Structure osseuse	Structure détectée
P_1	crâne	contenu de la boîte crânienne
P_2, P_3	orbites	yeux
P_4	1 ^{ère} vertèbre cervicale	contenu de la boîte crânienne
P_5	7 ^{ème} vertèbre cervicale	canal rachidien
P_6	cage thoracique	poumons
P_7	10 ^{ème} vertèbre thoracique	canal rachidien
P_8	sacrum	canal rachidien
P_9	bassin	vessie
P_{10}, P_{14}	têtes humérales	têtes humérales
P_{18}, P_{22}	têtes fémorales	têtes fémorales

TAB. 5.3 – Correspondance entre les structures osseuses contenant les P_j et les structures effectivement détectées dans l'image.

Parmi les structures osseuses dans lesquelles sont localisés les P_j , seules les têtes humérales et fémorales sont directement détectées. Toutes les autres structures osseuses sont caractérisées indirectement. Ainsi, il est possible de détecter la frontière intérieure du crâne et des vertèbres grâce au liquide physiologique qu'ils contiennent, le liquide céphalo-rachidien. Les orbites, la cage thoracique et le bassin sont identifiés en segmentant des organes remplis de liquide : les yeux, les poumons et la vessie respectivement.

Comme on l'a dit plus haut, nous allons nous appuyer sur des connaissances a priori anatomiques, comme la morphologie de ces structures et des informations biométriques, et sur une information a priori concernant le contraste entre ces structures et les tissus qui les entourent pour guider la segmentation des structures associées aux P_j . Les connaissances utilisées sont décrites dans la figure 5.6. Nous détaillerons dans la suite pourquoi de telles connaissances peuvent être considérées.

Lorsqu'un P_j est détecté et que l'orientation de la sous-partie anatomique dans laquelle il est situé est connue, l'utilisation de relations spatiales permet de définir des régions d'intérêt restreintes pour la recherche des structures voisines. Les relations spatiales sont toutefois peu contraignantes lorsque l'on considère des structures osseuses localisées dans des sous-parties anatomiques éloignées. Par exemple, la localisation de P_1 et l'orientation de la tête du fœtus ne permettent pas de définir une région d'intérêt restreinte pour rechercher les têtes fémorales, étant données les torsions que l'on peut observer au niveau du cou et de la colonne vertébrale du fœtus. C'est pourquoi nous avons considéré une approche visant à explorer progressivement l'anatomie fœtale pour en extraire les P_j . A une étape donnée du processus d'exploration, les localisations des P_j , les segmentations des structures associées et l'orientation des sous-parties anatomiques les contenant sont utilisées pour guider la segmentation des structures osseuses localisées dans la (les) sous-partie(s) anatomique(s) adjacentes(s). Pour initialiser ce processus, il est nécessaire de localiser une « ancre anatomique », c'est-à-dire une première structure de référence, dans le fœtus. Comme aucune information spatiale n'est disponible, la recherche de cette ancre doit être réalisée dans l'ensemble du domaine de l'image et il convient donc de la choisir pertinemment. Le choix de l'ancre anatomique parmi les structures que l'on souhaite détecter (cf table 5.3) a été réalisé en prenant en compte différents critères :

1. Volume et compacité. L'impact de l'hétérogénéité du champ électromagnétique lors de l'acquisition de données sur les intensités des voxels d'une structure anatomique

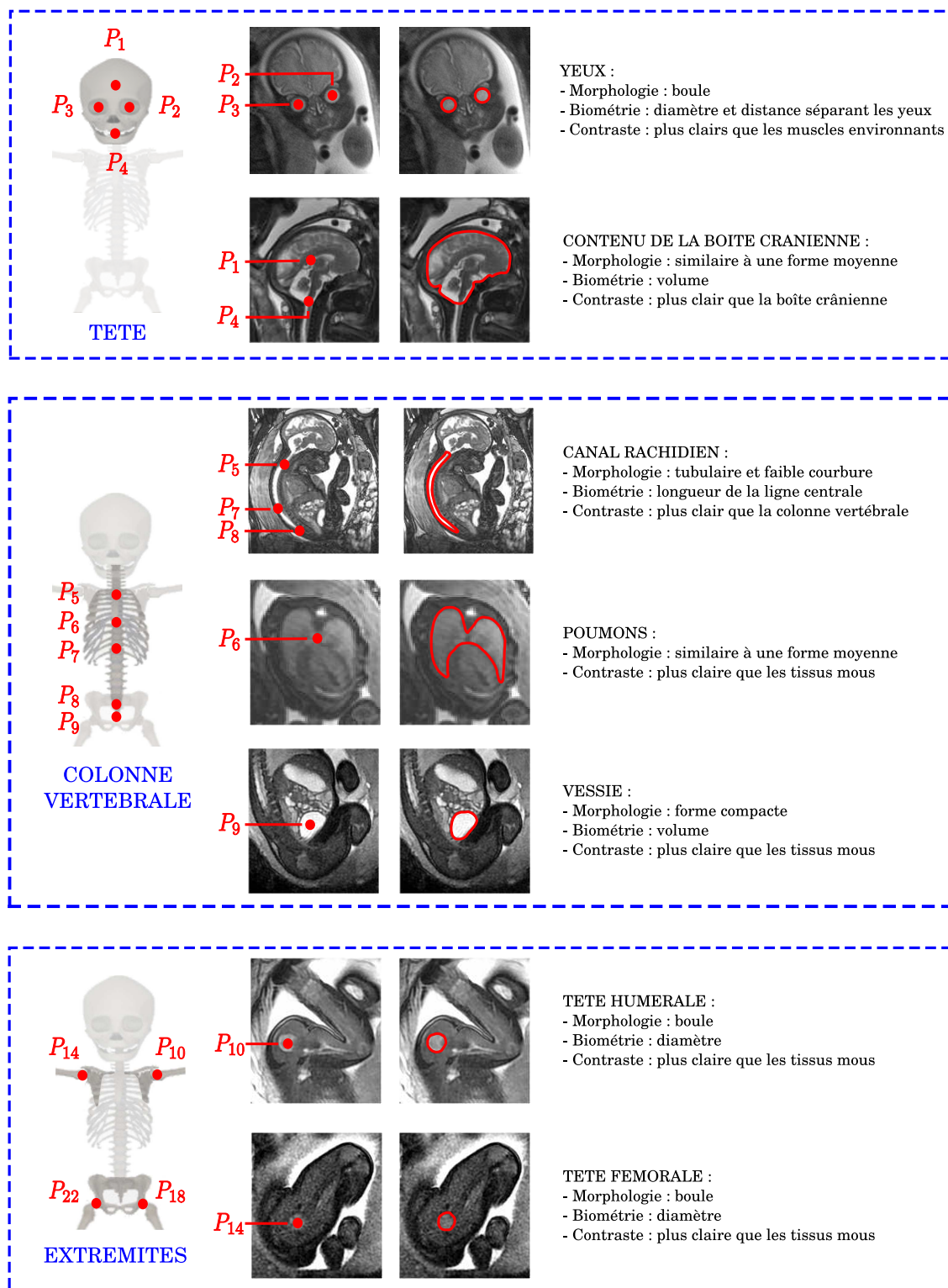


FIG. 5.6 – Connaissances anatomiques morphologiques et biométriques, et informations a priori de contraste utilisées lors de la détection des P_j . Trois sous-ensembles anatomiques sont distingués : la tête, la colonne vertébrale associée à la cage thoracique et les extrémités.

dépend du volume et de la forme de cette structure. Ainsi, les intensités des voxels dans une structure volumineuse et/ou allongée sont plus hétérogènes que les intensités dans une structure de petite taille et compacte. Comme il est plus délicat de segmenter des données hétérogènes, on préférera ce dernier type de structure.

2. Composition tissulaire. Pour la même raison que ci-dessus, on privilégiera une structure composée d'un seul tissu, dont les intensités sont plus homogènes que celles d'une structure composée de plusieurs tissus.
3. Forme. Comme on l'a dit plus haut, la forme d'une structure conditionne la dimension de l'espace de paramètres à sonder pour la segmenter. On préférera les structures de forme simple, induisant un espace de paramètres de dimension réduite.
4. Contraste. Un contraste élevé entre une structure et son voisinage facilite sa segmentation.

La table 5.4 présente une évaluation qualitative de ces critères pour les structures présentées dans la table 5.3. Le contenu de la boîte crânienne, le canal rachidien et les poumons sont des candidats inadaptés. En effet, leur forme nécessite de sonder un espace de paramètres de dimension élevée pour les segmenter, et leur volume (taille) est plus grand que celui des autres structures candidates. La vessie dispose d'une évaluation plus favorable, mais les têtes osseuses et l'œil se dégagent comme les meilleurs candidats. Il est possible d'approcher leur forme par une boule. Cette forme étant invariante par rotation, il suffit de considérer des variations de position et d'échelle pour détecter ces objets. De plus, ce sont des objets compacts et de petite taille, ce qui réduit l'influence de l'hétérogénéité du champ électromagnétique. Il existe toutefois une différence importante entre ces structures : les têtes osseuses sont constituées de cartilage, alors que l'œil contient de l'humeur vitrée. L'humeur vitrée est composée à 99% d'eau et est beaucoup plus intense que le cartilage. Le contraste entre l'œil et les tissus mous qui l'entourent est donc nettement supérieur à celui que l'on observe entre les têtes osseuses et les muscles. L'œil constitue donc une ancre anatomique pertinente.

Structure détectée	Volume/ compacité	Composition tissulaire	Forme	Contraste
contenu de la boîte crânienne	--	-	-	+
œil	++	++	++	++
canal rachidien	--	+	-	++
vessie	+	++	+	++
poumons	--	+	-	+
tête humérale	++	++	++	-
tête fémorale	++	++	++	-

TAB. 5.4 – Evaluation des critères permettant de définir la structure à utiliser comme ancre anatomique, parmi les structures à détecter pour extraire les P_j .

Initialisée par la détection des yeux, l'exploration de l'anatomie foetale commence par la tête, dans laquelle nous segmentons le contenu de la boîte crânienne, pour localiser P_1 et P_4 . Depuis la tête, l'exploration s'étend au tronc, ensemble du thorax et de l'abdomen, dans lequel nous segmentons le canal rachidien, pour extraire les points P_5 , P_7 et P_8 . L'orientation du thorax et de l'abdomen est alors déduite de la détection des points P_6 et P_9 . Pour finir, nous utilisons la connaissance de ces orientations pour détecter les têtes humérales P_{10} et P_{14} , grâce à l'orientation du thorax, et les têtes fémorales P_{18} et P_{22} ,

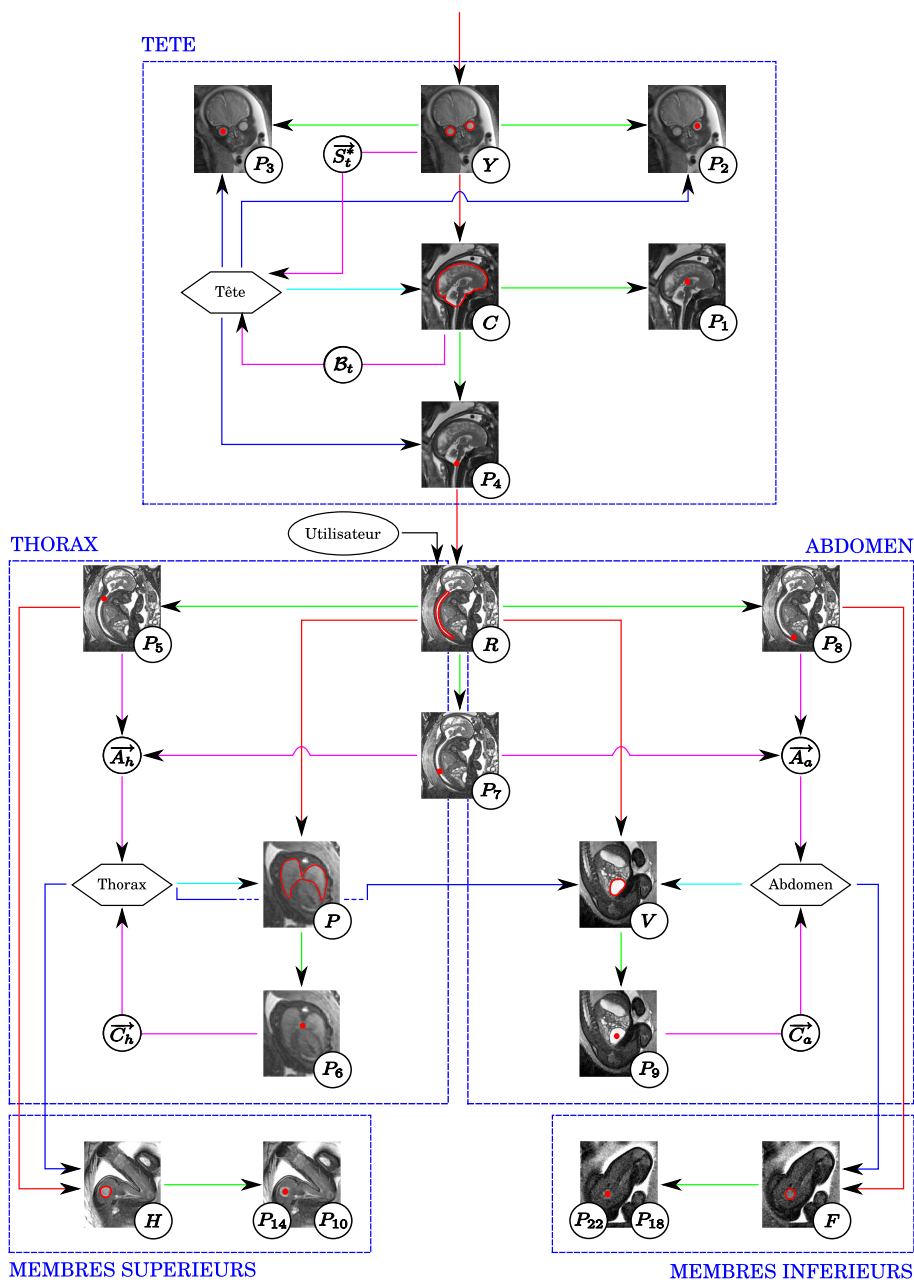


FIG. 5.7 – Exploration de l’anatomie foetale lors de l’extraction des P_j . Cette exploration commence par la tête, se poursuit par le thorax et l’abdomen, et se finit par les extrémités supérieures et inférieures (rectangles bleus en pointillés). On distingue dans ce schéma des vignettes correspondant aux points caractéristiques (identifiant en bas à droite de la vignette), des vignettes correspondant à des structures anatomiques (yeux (Y), contenu de la boîte crânienne (C), canal rachidien (R), frontière pulmonaire postérieure (P), vessie (V), têtes humérales (H) et têtes fémorales (F)) et des sous-parties anatomiques (symbolisées par des hexagones). Les flèches rouges et vertes symbolisent des étapes de segmentation et d’extraction de points caractéristiques respectivement. Les flèches magenta correspondent à l’extraction d’une orientation anatomique, alors que les flèches bleues correspondent à l’utilisation de cette information.

grâce à l'orientation de l'abdomen. Ce processus exploratoire est illustré dans la figure 5.7 et peut servir de guide pour l'ensemble de ce chapitre.

Toutes les étapes de détection de points caractéristiques vont être évaluées en considérant une validation croisée de type « leave-one-out ». Lorsqu'une image J_j de la base d'image présentée dans la table 4.4 est traitée, on considère une base d'apprentissage BA correspondant à l'ensemble de la base d'images privée de J_j .

5.3.1.1 Détection des yeux

Pour obtenir cette ancre anatomique nécessaire à l'initialisation de l'exploration de l'anatomie fœtale, un ensemble de centres oculaires potentiels va être constitué. Ensuite, nous allons former des couples de centres et identifier celui qui correspond le plus vraisemblablement aux centres oculaires du fœtus, pour finalement segmenter chaque œil. La figure 5.8 présente la sous-partie de l'exploration fœtale décrite dans la figure 5.7 à laquelle correspond cette étape.

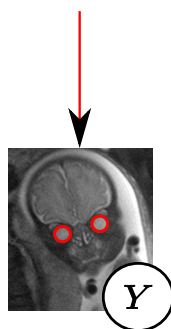


FIG. 5.8 – Segmentation des yeux.

Informations a priori. Pour réaliser ces différentes opérations, nous avons pris en compte différentes informations a priori :

- **Forme.** Les diamètres antéro-postérieur et transverse sont deux indicateurs biométriques caractéristiques de l'œil humain, mesurés dans la direction de l'axe optique et dans le plan normal à l'axe optique, respectivement. Ces diamètres peuvent différer chez l'adulte, mais sont très comparables chez le fœtus, le ratio entre les deux longueurs étant de 99,7% comme cela a été montré dans [Roth et al., 1999]. La forme de l'œil peut donc être approchée par une sphère.
- **Contraste.** L'œil est constitué d'humeur vitrée, un ensemble fibreux constitué à 99% d'eau, et est entouré de six muscles moteurs. En raison de la forte proportion d'eau présente dans l'humeur vitrée, l'œil est donc plus clair que les muscles environnants.
- **Biométrie.** Les diamètres oculaires ont été mesurés dans chacune des images, et les centres oculaires ont été localisés. La distance séparant les deux centres oculaires dans une image, appelée distance inter-oculaire dans la suite, a ensuite été déduite. Ces informations sont présentées dans la figure 5.9.

Modèle d'apparence de l'œil. La moyenne et l'écart-type du diamètre de l'œil d , respectivement notés μ_d et σ_d , ont été calculés dans l'ensemble des images. Nous avons $\mu_d = 13,6$ et $\sigma_d = 0,9$. Les valeurs de d sont donc faiblement dispersées, en raison de la similarité des âges gestationnels des fœtus présents dans les images, et μ_d modélise donc

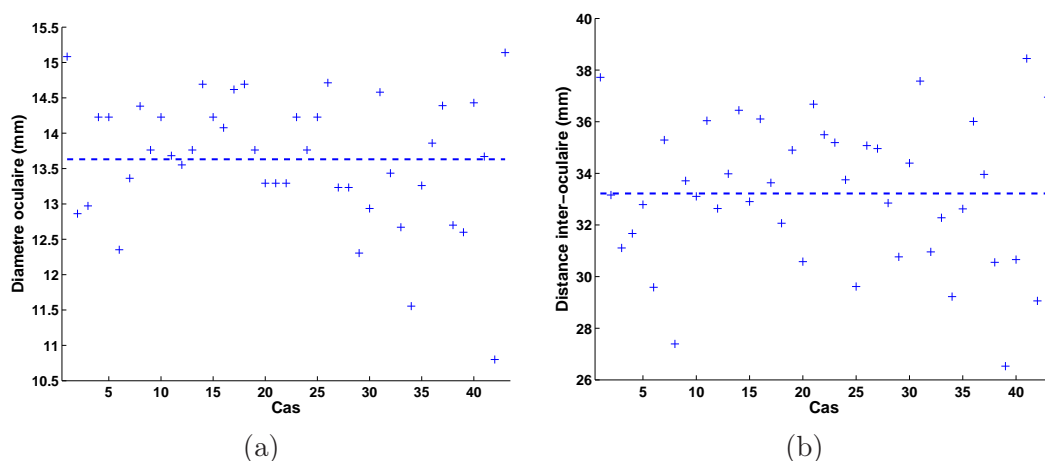


FIG. 5.9 – Diamètre oculaire (a) et distance inter-oculaire (b) sur tous les cas de la base d’images. Le diamètre oculaire pour chaque cas correspond à la valeur moyenne des mesures réalisées sur les deux yeux. Les valeurs moyennes sur l’ensemble des cas sont représentées par des lignes horizontales en pointillés.

correctement le diamètre oculaire. En considérant les informations a priori sur la forme et le contraste de l’œil, un modèle d’apparence E a été construit. L’œil a ainsi été modélisé par une boule de diamètre μ_d , plus claire que son voisinage. La résolution des images acquises avec les séquences IRM 2D est fortement anisotrope et nous avons typiquement $(r_x, r_y, r_z) = (0, 94, 0, 94, 4)$, en millimètres. L’épaisseur de coupe r_z et le diamètre moyen μ_d sont donc du même ordre de grandeur et l’œil est fortement affecté par l’artéfact de volume partiel, comme le montre la figure 5.10 (a,d).

Un premier modèle d’apparence E' est généré à une résolution r' plus fine que r (figure 5.10 (b,e)), que l’on sous-échantillonne à la résolution spatiale r de l’image à traiter pour obtenir le modèle d’apparence E . Soient v un voxel de E et V l’ensemble des voxels v' de E' contenus dans v . Nous approchons l’influence de l’effet de volume partiel en définissant l’intensité de v comme la valeur moyenne des intensités des voxels de V . Il s’agit d’une approximation du véritable procédé d’échantillonnage réalisé en IRM, mais cela est suffisant pour générer un modèle d’apparence réaliste.




FIG. 5.10 – Modèle d’apparence de l’œil : coupes orthogonales passant par le centre d’un œil I (a,d), du modèle E' (b,e) et du modèle E (c,f). (a,b,c) et (d,e,f) correspondent à des coupes dans les plans (X, Y) et (X, Z) respectivement. Les résolutions spatiales sont $r' = (0, 1, 0, 1, 0, 1)$ (E') et $r = (0, 94, 0, 94, 4)$ (E et I) en millimètres.

Ensemble de centres oculaires potentiels. Un ensemble de centres oculaires potentiels $\{X_i^{CO}\}$ est extrait de l'image traitée, en utilisant une approche par reconnaissance de motif. Nous avons considéré le coefficient de corrélation croisée normalisée (3CN) comme mesure de similarité. L'évaluation du 3CN est donnée dans l'équation 5.1, où les x_i et les y_i sont les intensités du modèle et de l'image respectivement :

$$\begin{aligned}\bar{x} &= \frac{1}{n} \sum x_i, \quad \bar{y} = \frac{1}{n} \sum y_i, \\ S_{xx}^2 &= \frac{1}{n-1} \sum (x_i - \bar{x})^2, \quad S_{yy}^2 = \frac{1}{n-1} \sum (y_i - \bar{y})^2, \\ \text{Cov}_{xy} &= \frac{1}{n-1} \sum (x_i - \bar{x})(y_i - \bar{y}), \quad 3\text{CN} = \frac{\text{Cov}_{xy}}{\sqrt{S_{xx}^2 \cdot S_{yy}^2}}.\end{aligned}\tag{5.1}$$

Cette mesure présente des caractéristiques avantageuses pour notre problématique. Elle est tout d'abord uniquement sensible au contraste observé dans la fenêtre testée, ce qui est important étant donnée l'hétérogénéité des images : la mesure est la même, que l'œil soit localisé dans des zones de fort ou faible gain. Elle présente en outre une portée de capture étendue [Wang et al., 2007]. L'utilisation d'un modèle E de diamètre μ_d permet ainsi d'obtenir des valeurs de 3CN élevées pour tous les yeux de la base d'images. L'œil étant un objet invariant par rotation, nous n'avons donc considéré qu'un unique modèle E de diamètre μ_d pour générer l'ensemble de centres oculaires potentiels $\{X_i^{CO}\}$.

Le 3CN est calculé pour chacun des voxels de l'image. La carte obtenue est alors seuillée à une valeur t et les composantes connexes sont extraites du résultat de seuillage. Un centre oculaire potentiel X_i^{CO} est finalement obtenu dans chaque composante connexe, correspondant au voxel de 3CN maximum au sein de la composante. Soit 3CN_i cette valeur maximum dans la composante. La figure 5.11 présente une coupe d'un volume obtenu avec la séquence SSFP, la carte de 3CN et les composantes connexes extraites de cette carte.




FIG. 5.11 – (a) Coupe d'un volume IRM et (b) carte de 3CN obtenue en calculant 3CN pour chacun des voxels de l'image avec le modèle E . (c) Composantes connexes extraites du seuillage de la carte de 3CN, superposées sur la coupe, la composante connexe bleue correspondant à l'œil. Un centre oculaire potentiel X_i^{CO} est extrait dans chaque composante.

La valeur du seuil t est obtenue à partir de la distribution des mesures de 3CN obtenues pour les centres oculaires identifiés manuellement, dans la base d'apprentissage BA (qui correspond, on le rappelle, à la base d'images privée de l'image traitée). Cette distribution est illustrée dans la figure 5.12 (a), pour l'image présentée dans la figure 5.11 (a). Avec $\mu_{3\text{CN}}$ et $\sigma_{3\text{CN}}$ la moyenne et l'écart-type des 3CN des centres oculaires dans BA , nous définissons

$t = \mu_{3CN} - 3\sigma_{3CN}$. En faisant l'hypothèse que la distribution des 3CN des centres oculaires est gaussienne, cela assure que le 3CN des centres oculaires de l'image traitée est supérieur à t dans 99,7% des cas. Avec la distribution présentée dans la figure 5.12 (a), nous avons $t = 0,59$.

Expérimentalement, cette valeur s'est révélée être suffisamment basse pour inclure les centres oculaires dans $\{X_i^{CO}\}$ pour toutes les images, mais également suffisamment élevée pour ne considérer qu'un nombre restreint de X_i^{CO} , sur l'ensemble des images. La courbe de la figure 5.12 (b) présente le nombre de X_i^{CO} obtenus en fonction du seuil t considéré pour l'image présentée dans la figure 5.11 (a). Avec $t = 0,59$, $\{X_i^{CO}\}$ comprend 58 éléments.

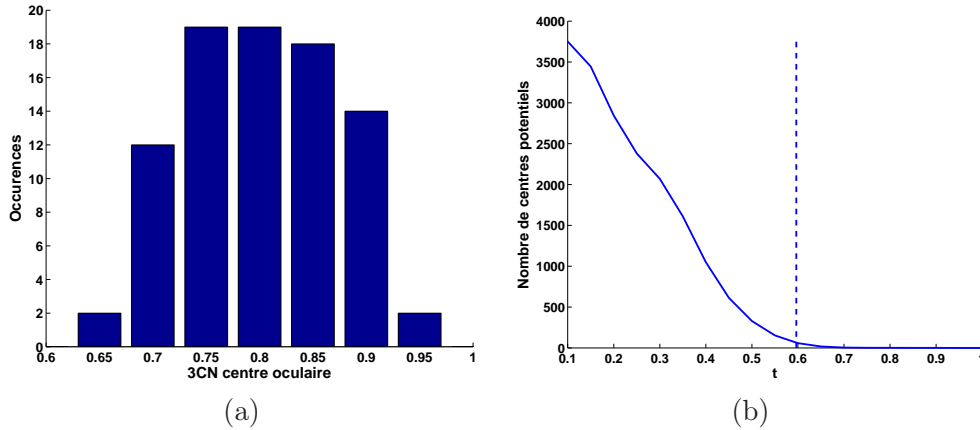


FIG. 5.12 – (a) Distribution des valeurs de 3CN obtenues pour les centres oculaires identifiés manuellement, dans la base d'apprentissage BA . (b) Nombre de centres potentiels $\{X_i^{CO}\}$ obtenus en fonction du seuil t , pour l'image présentée dans la figure 5.11 (a). La niveau de seuil $t = 0,59$ est obtenu à partir de la distribution des 3CN des centres oculaires et est représentée par un segment bleu en pointillés.

Segmentation des yeux du fœtus. Pour trente-et-une images, les centres oculaires correspondent aux deux X_i^{CO} avec des valeurs de corrélation $3CN_i$ maximales. Pour sélectionner les bons X_i^{CO} dans les douze images restantes, nous avons considéré tous les couples (X_i^{CO}, X_j^{CO}) et calculé la distance D_{ij} séparant X_i^{CO} de X_j^{CO} . Une sélection douce est appliquée pour écarter les couples séparés par une distance inappropriée, en construisant une fonction d'appartenance f trapézoïdale, de points caractéristiques (k_1, k_2, k_3, k_4) . Ces points caractéristiques sont définis à partir de la distance inter-oculaire présentée dans la figure 5.9 (b); avec μ_D et σ_D les moyenne et écart-type de la distance inter-oculaire dans BA , nous avons :

$$\begin{cases} k_1 = \mu_D - 4\sigma_D, \\ k_2 = \mu_D - 2\sigma_D, \\ k_3 = \mu_D + 2\sigma_D, \\ k_4 = \mu_D + 4\sigma_D. \end{cases}$$

Un score conjonctif S_{ij} est alors calculé pour chaque couple (X_i^{CO}, X_j^{CO}) , en combinant $f(D_{ij})$ et les évaluations individuelles $3CN_i$ et $3CN_j$ des centres oculaires potentiels : $S_{ij} = 3CN_i \cdot 3CN_j \cdot f(D_{ij})$. On considère alors que le couple de score maximum, noté (CO_1, CO_2) correspond aux centres oculaires dans l'image traitée. La figure 5.13 décrit cette étape d'extraction des centres oculaires lorsque l'on considère l'image présentée dans la figure 5.11 (a). Les dix meilleures valeurs de corrélation $3CN_i$ sont illustrées dans (a), en ordre décroissant. Les valeurs correspondant aux véritables centres oculaires sont symbolisées par des cercles bleus et on peut noter que le $3CN_i$ d'un des deux yeux cor-

respond seulement à la quatrième plus haute valeur. La fonction $f(D_{ij})$ est tracée dans (b), avec les évaluations des couples tels que $D_{ij} < 100$ mm. Pour le couple formé par les centres oculaires véritables, nous avons $f(D_{ij}) = 1$ (cercle bleu). Cette fonction est très sélective puisque seulement 2,3% des couples ont une évaluation non nulle. Enfin, les dix meilleurs scores S_{ij} sont présentés dans (c). Le meilleur score correspond aux centres oculaires (cercle bleu), grâce à l'ajout de la contrainte de distance.

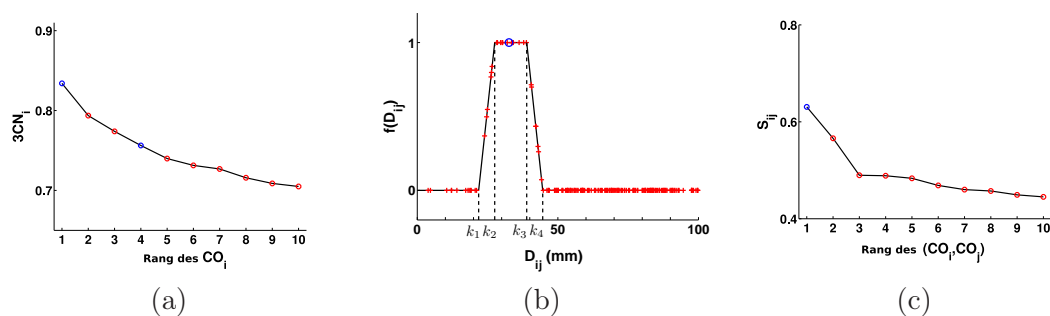


FIG. 5.13 – Extraction des centres oculaires lorsque l'on considère l'image présentée dans figure 5.11 (a) : dix meilleurs $3CN_i$ (a), fonction d'appartenance $f(D_{ij})$ (b) et dix meilleurs scores S_{ij} .

Pour segmenter les yeux du fœtus, il convient finalement de déterminer leur diamètre d_0 . Pour ce faire, on construit un ensemble de modèles d'apparence, en considérant différents diamètres. Pour chaque diamètre, on calcule le produit des $3CN$ en CO_1 et CO_2 . Le diamètre d_0 est obtenu en déterminant le diamètre utilisé pour construire le modèle fournissant le produit de $3CN$ maximum. Les valeurs de diamètre sont recherchées dans l'intervalle $[0, 5d_{\min}, 1, 5d_{\max}]$, où d_{\min} et d_{\max} sont respectivement les valeurs minimum et maximum des diamètres oculaires mesurés manuellement dans BA . Les facteurs 0,5 et 1,5 assurent une marge par rapport à ces valeurs et la valeur optimale de d_0 a systématiquement été incluse dans cet intervalle lors de nos expérimentations. Cet intervalle a été discrétisé avec un pas de 0,1 mm.

L'extraction des centres oculaires a été réalisée avec succès pour l'ensemble des images. Leur localisation est précise : la distance moyenne entre les centres oculaires définis manuellement et automatiquement étant de 2,1 mm. L'évaluation du diamètre est également satisfaisante, l'erreur moyenne étant de 1,6 mm. On montre dans la figure 5.14 certains résultats de segmentation. On peut remarquer que la segmentation est particulièrement précise sur les données acquises avec la séquence SSFP3D, grâce à la faible anisotropie des données qui limite les artéfacts de volume partiel.




FIG. 5.14 – Résultats de segmentation, dans les coupes passant par le centre des yeux (plans natif (X, Y) , en haut, et reconstruit (X, Z) , en bas). Images acquises avec les séquences SSFP (a), SSFSE (b) et SSFP3D (c).

Toutefois, l'écart entre le S_{ij} des centres oculaires et le deuxième meilleur S_{ij} peut être faible dans certains cas. Différents facteurs défavorables peuvent faire baisser le S_{ij} des centres oculaires :

1. L'œil étant une petite structure, les mouvements fœtaux, même très légers, ont une influence sur sa forme et son apparence. Le fait que l'œil ne soit plus parfaitement sphérique dans l'image entraîne une chute du $3CN_i$ en son centre.
2. Le $3CN_i$ diminue avec l'accroissement de l'écart entre les diamètres de l'œil et du modèle d'apparence E . C'est le cas pour J_{42} car les yeux du fœtus ne mesurent que 10,8 mm de diamètre (cf figure 5.9 (a)). Cela s'explique par l'âge gestationnel du fœtus dans cette image, qui est de 26 SA.
3. La fonction d'appartenance $f(D_{ij})$ peut faire chuter le S_{ij} du couple formé par les centres oculaires, lorsque l'écart entre D_{ij} et μ_D est grand. Cela se produit lorsque l'image J_{39} est traitée, pour laquelle la distance inter-oculaire est de 26,5 mm (cf figure 5.9 (b)).

L'extraction correcte des centres oculaires est réalisable car aucune image ne combine ces facteurs. Il est cependant prévisible que l'algorithme pourrait être mis en défaut par une image particulièrement défavorable. A l'avenir, la diminution de la durée d'acquisition des séquences réduira l'influence du premier facteur. Les deux derniers facteurs sont plus préoccupant quand à la robustesse de l'algorithme. Il conviendrait de définir des tables biométriques pour chaque âge gestationnel et d'introduire en entrée de l'algorithme l'âge gestationnel du fœtus présent dans l'image à traiter.

5.3.1.2 Segmentation du contenu de la boîte crânienne

Le contenu de la boîte crânienne (CBC) est l'ensemble formé du cerveau et du liquide céphalo-rachidien. Le CBC étant anatomiquement situé à proximité des yeux, nous allons utiliser la localisation des centres oculaires pour guider sa segmentation. Nous allons tout d'abord segmenter le CBC dans la coupe sagittale médiane pour déterminer son orientation complète, avant de procéder à sa segmentation tri-dimensionnelle. La figure 5.15 présente la sous-partie de l'exploration fœtale décrite dans la figure 5.7 à laquelle correspond cette étape.

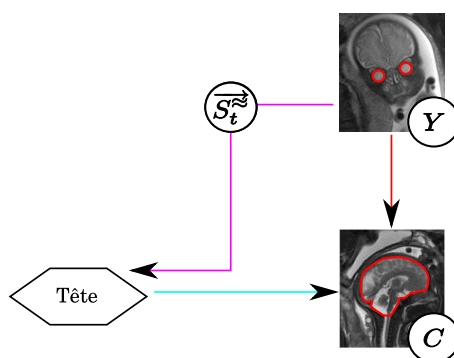


FIG. 5.15 – Segmentation du CBC.

Informations a priori. Pour réaliser ces différentes opérations, nous avons pris en compte différentes informations a priori :

- Orientation. Le vecteur $\overrightarrow{CO_1CO_2}$ permet d'obtenir l'orientation sagittale de la tête fœtale à la latéralisation près. L'indétermination du sens provient de ce qu'il n'est pas possible de savoir à quel œil, droit ou gauche, correspondent CO_1 et CO_2 à ce stade de l'exploration de l'anatomie fœtale. Cette information va être utilisée pour extraire la coupe sagittale médiane.
- Forme. Deux modèles de forme du CBC ont été construits pour guider la segmentation de cette structure, l'un dans la coupe sagittale médiane (noté \overline{CBC}_M) et l'autre en 3D (noté \overline{CBC}_{3D}), en recalant des segmentations manuelles du CBC.
- Contraste. Le CBC va être détecté en identifiant la frontière entre le liquide céphalo-rachidien et le crâne. Le liquide céphalo-rachidien, composé à 99% d'eau, est plus intense dans les images que le crâne, les os étant hypo-intenses.

Construction de \overline{CBC}_M Pour construire \overline{CBC}_M , nous avons tout d'abord extrait la coupe sagittale médiane M_j dans chaque volume d'images J_j . Cette coupe correspond au plan contenant le milieu du segment $[CO_1, CO_2]$, noté O_M , et admettant le vecteur $\overrightarrow{S_t} = \frac{\overrightarrow{CO_1CO_2}}{\|\overrightarrow{CO_1CO_2}\|}$ comme vecteur normal. Cette extraction est réalisée en passant du repère original de l'image \mathcal{R} au repère \mathcal{R}_M , d'origine O_M et de base $\mathcal{B}_M = (\overrightarrow{e}_1, \overrightarrow{e}_2, \overrightarrow{S_t})$, en appliquant une transformation affine A_1 aux voxels de J_j . Les vecteurs \overrightarrow{e}_1 et \overrightarrow{e}_2 sont déduits de $\overrightarrow{S_t}$ pour obtenir une base orthonormée de sens direct.

Dans \mathcal{R}_M , la coupe sagittale médiane correspond au plan contenant l'origine O_M et admettant $(0, 0, 1)$ comme vecteur normal. M_j est calculée avec une résolution spatiale millimétrique, ce qui permet de réaliser un compromis entre la résolution dans le plan de J_j et son épaisseur de coupe. Une interpolation cubique est utilisée. Après transformation, le centre de l'image M_j est le point O_M . Cette étape d'extraction est illustrée dans la figure 5.16.

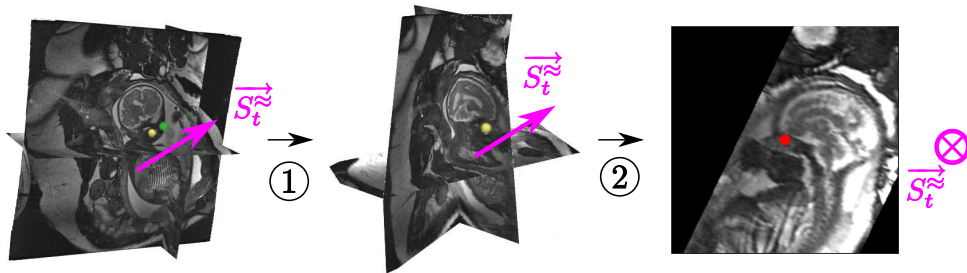


FIG. 5.16 – Extraction de M_j , plan médian du CBC. (1) Passage du repère \mathcal{R} original de J_j au repère \mathcal{R}_M . (2) Extraction de M_j , en extrayant le plan contenant l'origine O_M (en rouge) et admettant $(0, 0, 1)$ comme vecteur normal.

Le CBC a alors été segmenté manuellement dans chacune de ces images et les résultats de segmentation ont ensuite été recalés, comme illustré dans la figure 5.17 (étape 1 à 4). Pour un résultat de segmentation manuelle donné, ce recalage a été réalisé de la manière suivante :

1. On détermine le centre de gravité G_M du CBC et ses directions principales, pour définir approximativement les orientations coronale et axiale de la tête fœtale, notées $\overrightarrow{C_t}$ et $\overrightarrow{A_t}$, au sens près. Le CBC étant plus allongé selon l'orientation coronale, $\overrightarrow{C_t}$ correspond à la direction de plus grande valeur propre.

2. On détermine le sens de $\overrightarrow{C_t^{\approx}}$. On utilise pour cela le signe du produit scalaire entre $\overrightarrow{C_t^{\approx}}$ et $\overrightarrow{O_M G_M}$, en tirant partie du fait que O_M est un point antérieur à G_M . Si $\overrightarrow{C_t^{\approx}} \cdot \overrightarrow{O_M G_M} < 0$, on inverse le sens de $\overrightarrow{C_t^{\approx}}$.
On détermine le sens de $\overrightarrow{A_t^{\approx}}$ de manière similaire, en exploitant le fait que O_M est un point inférieur à G_M . Si $\overrightarrow{A_t^{\approx}} \cdot \overrightarrow{O_M G_M} < 0$, on inverse le sens de $\overrightarrow{A_t^{\approx}}$.
3. On réoriente $\overrightarrow{A_t^{\approx}}$ verticalement, en appliquant une rotation de centre O_M .
4. L'angle orienté $(\overrightarrow{C_t^{\approx}}, \overrightarrow{A_t^{\approx}})$ est finalement utilisé pour corriger les différences observées selon que CO_1 et CO_2 correspondent aux yeux gauche et droit, ou droit et gauche.
On applique une symétrie selon l'axe vertical si $(\overrightarrow{C_t^{\approx}}, \overrightarrow{A_t^{\approx}}) = \pi/2$, pour que toutes les images soient orientées similairement.

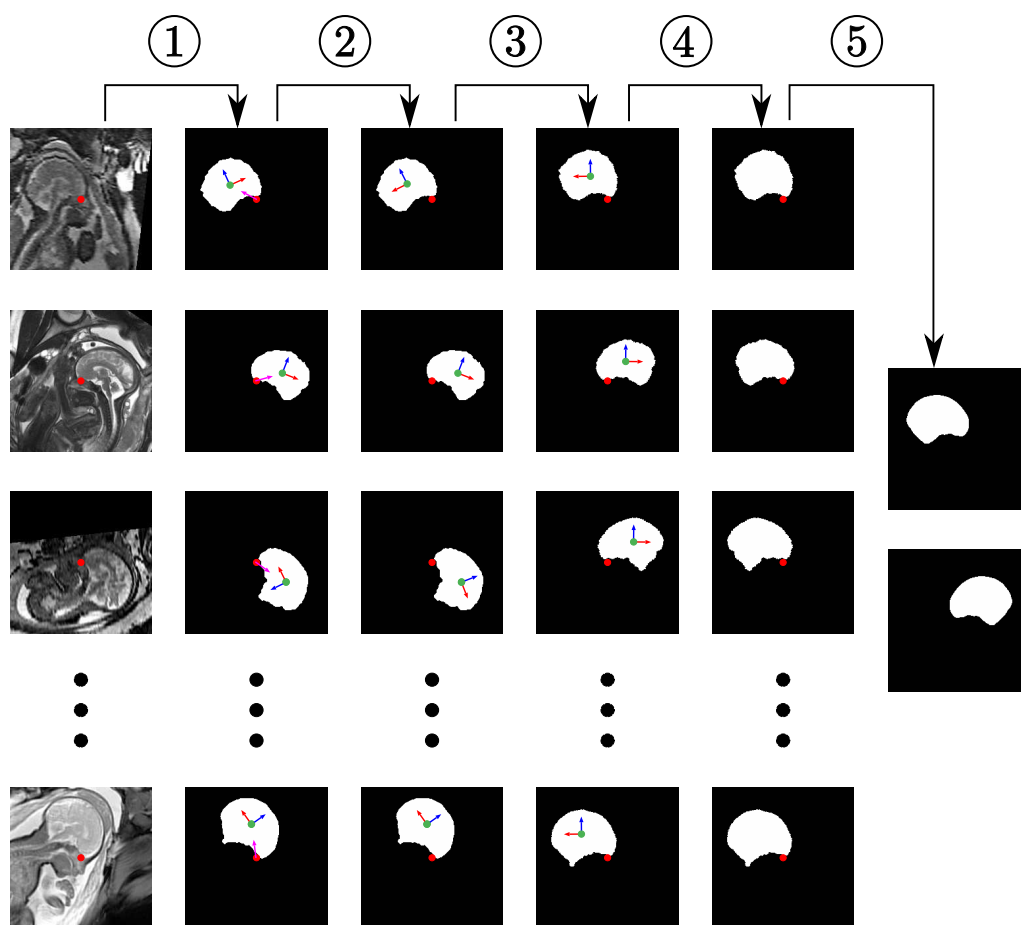


FIG. 5.17 – Construction de \overline{CBCM} . (1) Segmentation des coupes sagittales médianes reconstruites. Les points rouge et vert correspondent à O_M et G_M , et les flèches bleu, rouge et magenta à $\overrightarrow{A_t^{\approx}}$, $\overrightarrow{C_t^{\approx}}$ et $\overrightarrow{O_M G_M}$. (2) Détermination du sens de $\overrightarrow{A_t^{\approx}}$, $\overrightarrow{C_t^{\approx}}$. (3) Rotation des segmentations de centre O_M . (4) Correction des différences observées selon que CO_1 et CO_2 correspondent aux yeux gauche et droit, ou droit et gauche. (5) Construction des modèles de forme \overline{CBCM} et $\overline{CBCM'}$.

Au terme de ce processus, on génère deux modèles de forme (cf figure 5.17, étape 5). Le premier modèle \overline{CBCM} est obtenu en moyennant les cartes de distance signée des images binaires. La valeur d'un pixel est fixée à 1 dans le modèle si la valeur du pixel dans l'image

moyenne est supérieure à 0, et à 0 dans le cas contraire. On génère un deuxième modèle \overline{CBC}'_M en appliquant une symétrie selon l'axe vertical. On verra dans la suite comment seront utilisés ces deux modèles.

Segmentation du CBC dans M_j Nous savons que le CBC est localisé autour du point central de l'image O_M , situé entre les deux yeux, mais son orientation demeure inconnue. Afin de le segmenter, nous proposons de définir des bandes étroites pour différentes orientations autour de O_M et extraire un objet candidat dans chaque bande étroite, avant de déterminer l'objet le plus semblable à l'un des modèles moyens \overline{CBC}_M ou \overline{CBC}'_M . Ce processus comporte une passe pour chaque modèle moyen. Nous présentons dans la suite la passe réalisée pour \overline{CBC}_M , celle que l'on réalise pour \overline{CBC}'_M étant obtenue identiquement, en remplaçant \overline{CBC}_M par \overline{CBC}'_M dans le texte.

Nous allons définir L bandes étroites, en appliquant des rotations de centre O_M et d'angle $\theta_l = (2\pi l)/L$, $l \in [0, L-1]$, à \overline{CBC}_M . Soit \overline{CBC}_M^l le résultat de la rotation d'angle θ_l . On érode et dilate \overline{CBC}_M^l avec des disques, pour obtenir deux objets ϵ_l et δ_l , et définir la bande étroite $BE_l = \delta_l \setminus \epsilon_l$ (cf figure 5.18, étapes 1 à 3).

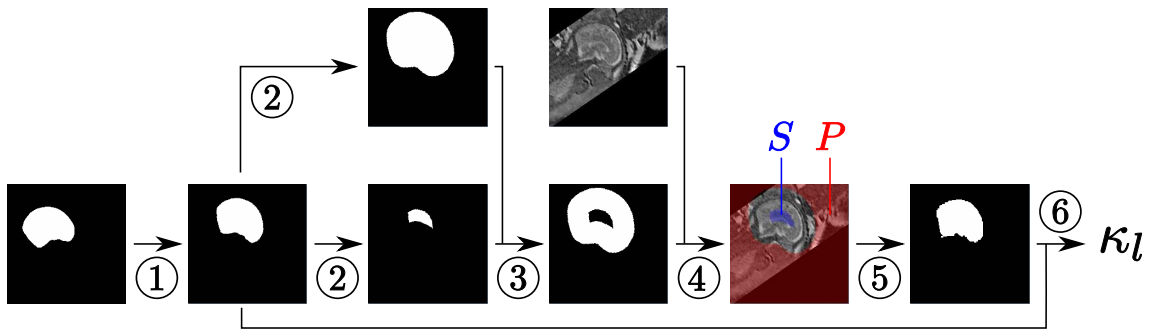


FIG. 5.18 – Génération d'un CBC potentiel X_l^C . (1) \overline{CBC}_M^l est obtenu par rotation de \overline{CBC}_M . (2) Génération de ϵ_l et δ_l par érosion et dilation de \overline{CBC}_M^l . (3) Construction de BE_l . (4) Construction du graphe avec BE_l et M_j . (5) Génération de X_l^C , résultat de la segmentation par coupure de graphe. (6) Evaluation de la similarité entre X_l^C et le modèle de forme, en calculant la mesure de recouvrement κ^l entre X_l^C et \overline{CBC}_M^l .

Nous recherchons alors dans chaque BE_l un objet dont l'interface respecte l'information a priori sur le contraste entre le liquide céphalo-rachidien et le crâne. L'objet est identifié avec une approche de segmentation par coupure de graphe [Boykov et al., 2001] (cf figure 5.18, étape 4). Le graphe est construit en créant un nœud par pixel de M_j et des arcs orientés entre les nœuds correspondant à des pixels voisins. Deux nœuds spéciaux, la source S et le puits P sont ajoutés. On affecte les nœuds correspondant à des pixels de ϵ_l à S (en créant des arcs depuis S vers ces nœuds) et les nœuds correspondant à des pixels appartenant au complémentaire de δ_l à P (en créant des arcs depuis ces nœuds vers P). La coupe minimale du graphe fournit une segmentation binaire dont la frontière correspond au chemin minimal dans BE_l , en fonction des poids définis sur les arcs. Soient p et q deux nœuds correspondant à deux pixels voisins d'intensités I_p et I_q . Le poids de l'arc allant depuis p vers q est défini par $w_{pq} = e^{-(I_p - I_q)^2 / 2\sigma^2}$, si $I_p > I_q$, et $w_{pq} = 1$, si $I_p \leq I_q$. Ce poids, proposé dans [Boykov and Funka-Lea, 2006], représente une mesure d'affinité entre pixels et prend en compte l'information a priori sur le contraste à l'interface de l'objet. Trois configurations d'arcs peuvent être distinguées :

- les arcs liant les pixels du liquide céphalo-rachidien aux pixels du crâne ont un poids faible,
- les arcs liant des pixels situés dans une régions homogène ont un poids proche de 1 ou égal à 1,
- les arcs liant des pixels sombres à des pixels clairs ont un poids égal à 1.

Ainsi, les arcs appartenant à la première configuration sont favorablement inclus dans la coupe minimale, contrairement à ceux qui appartiennent aux deuxième et troisième configurations. Le paramètre σ a une influence sur la régularité du résultat obtenu, puisqu'il définit la similarité des poids des arcs. Plus il est élevé, plus les valeurs des w_{pq} sont similaires (proches de 1) et plus le résultat est régulier.

Le résultat de la segmentation dans BE_l fournit le CBC potentiel correspondant à la position l , noté X_l^C . La similarité entre les X_l^C et le modèle de forme dans cette position est évaluée en calculant la mesure de recouvrement κ^l entre le résultat de la rotation du modèle \overline{CBC}_M^l et X_l^C .

Les mesures de recouvrement sont obtenues pour les L positions considérées et en utilisant les deux modèles de forme \overline{CBC}_M et \overline{CBC}_M' . Le résultat de segmentation final du CBC dans M_j , noté CBC_M^* , correspond au X_l^C pour lequel κ^l est maximum. La figure 5.19 illustre ce processus de sélection de CBC_M^* sur une image. On y présente les bandes étroites BE_l , ainsi que les X_l^C obtenus dans ces bandes étroites superposés aux \overline{CBC}_M^l et \overline{CBC}_M^l' , pour $\theta_l \in \{0, \pi/2, \pi, 3\pi/2\}$. CBC_M^* est obtenu pour $\theta_l = 0$ et en considérant \overline{CBC}_M' , κ_l étant maximal dans cette configuration.




FIG. 5.19 – Segmentation du CBC dans la coupe sagittale médiane M_j (a), pour $\theta_l \in \{0, \pi/2, \pi, 3\pi/2\}$. (b) et (d) Bandes étroites BE_l obtenues, avec les modèles \overline{CBC}_M et \overline{CBC}_M' , respectivement. (c) et (d) CBC potentiels X_l^C (orange) segmentés dans BE_l , superposés aux \overline{CBC}_M^l et \overline{CBC}_M^l' .

Evaluation de la segmentation du CBC dans M_j Nous avons réalisé des tests avec un nombre d'orientations $L \in \{18, 24, 36, 72\}$, qui correspondent à des pas angulaires de 20, 15, 10 et 5 degrés. Pour un L donné, les rayons des éléments structurants R_e et R_d utilisés pour la génération de ϵ_l et δ_l ont été déterminés pour chaque M_j , afin de définir une bande étroite suffisamment fine et ainsi inclure un minimum de structures. Un apprentissage est réalisé en considérant les segmentations manuelles du CBC dans BA : nous évaluons les rayons minimaux r_e et r_d garantissant qu'il existe une orientation $l_0 \in L$ tel que ϵ_l est inclus dans le résultat de segmentation manuelle et δ_l contient ce résultat, pour tous les éléments de BA. Nous avons fixé $R_e = 1.5r_e$ et $R_d = 1.5r_d$, pour tolérer le fait que le CBC du fœtus dans M_j puisse être plus gros ou plus petit que les CBC dans BA. Le choix de L a une influence sur les rayons obtenus. Lorsque L est grand, le pas angulaire est fin et il est possible de trouver un l permettant d'obtenir une bonne correspondance entre \overline{CBC}_M^l et le CBC à segmenter. Cette bonne correspondance permet de définir de petits rayons et d'obtenir ainsi une bande étroite contraignant fortement la segmentation. La table 5.5 présente les rayons R_e et R_d obtenus lorsque l'on considère l'image présentée dans la figure 5.19, pour les différentes valeurs de L .

L	R_e (mm)	R_d (mm)
18	24	22
24	20	18
36	19	15
72	18	13

TAB. 5.5 – Evaluation des rayons des éléments structurants R_e et R_d utilisés pour la génération de ϵ_l et δ_l , en fonction de L .

Dans la section 4.4.2, nous avons montré que les intensités moyennes dans le liquide amniotique et les tissus mous fœtaux sont différentes dans les images, en raison de la variété des conditions d'acquisition (séquences et appareils différents, utilisation d'antennes de surface). Il en va de même pour les intensités moyennes dans le liquide céphalo-rachidien et les os. Par conséquent, l'amplitude du gradient à l'interface entre liquide céphalo-rachidien et le crâne varie entre les images. Le poids des arcs du graphe utilisé pour la segmentation des X_l^C dépendant de cette amplitude et de la valeur de σ , nous avons étudié l'influence de la valeur de ce paramètre sur les résultats fournis par l'algorithme. Nous avons évalué le recouvrement κ , la distance moyenne \bar{d} et la distance de Hausdorff \bar{h} entre les segmentations obtenues avec cette méthode et les segmentations manuelles. Les valeurs moyennes de ces trois indicateurs sur la base d'images, notées $\bar{\kappa}$, \bar{d} et \bar{h} respectivement, sont présentées dans la figure 5.20, pour des valeurs de $\sigma \in [10, 70]$ et $L \in \{18, 24, 36, 72\}$.

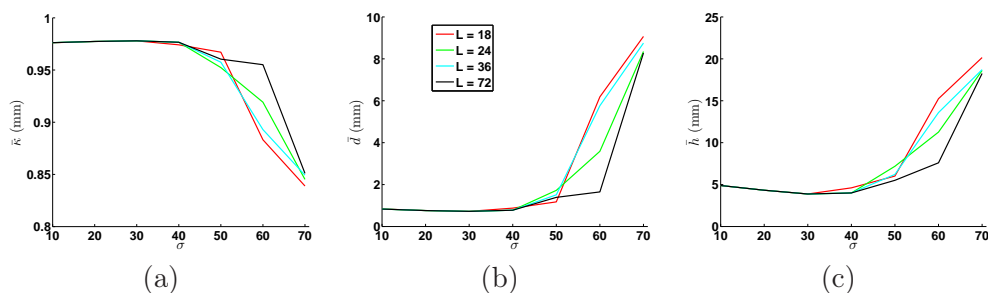


FIG. 5.20 – Evaluation des valeurs moyennes du recouvrement $\bar{\kappa}$, de la distance moyenne \bar{d} et de la distance de Hausdorff \bar{h} entre les segmentations obtenues et les segmentations manuelles, pour $\sigma \in [10, 70]$ et $L \in \{18, 24, 36, 72\}$.

Des segmentations précises sont obtenues lorsque $\sigma \leq 40$ et pour toutes les valeurs de L . Nous avons en effet, $\bar{\kappa} \approx 0,97$, $\bar{d} \approx 0,8$ mm et $\bar{h} \approx 4$ mm. La qualité des résultats se détériore ensuite rapidement pour $\sigma > 40$, bien que la dégradation soit moins marquée pour les valeurs de L élevées. On montre dans la figure 5.21 des résultats de segmentation corrects, obtenus avec $\sigma = 30$ et $L = 24$.

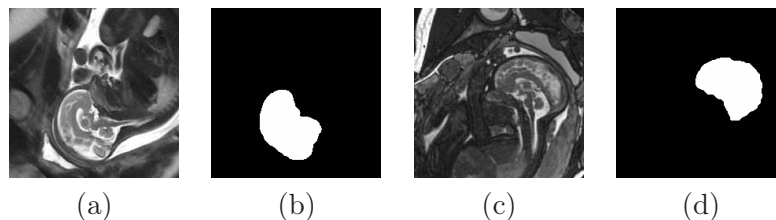


FIG. 5.21 – Illustrations de segmentations satisfaisantes du CBC (b,d) dans deux images M_j (a,c). Les résultats sont obtenus avec $\sigma = 30$ et $L = 24$

Il existe deux sources d'erreurs de segmentation dans les images. La première peut être observée dans les images où le fœtus est en position céphalique (tête engagée dans le col de l'utérus), mais où sa tête n'épouse pas la paroi utérine. Dans ces cas, l'espace séparant la tête de la paroi est rempli par du liquide amniotique. Les arcs localisés à la frontière utérine ont des poids faibles, le liquide amniotique étant plus clair que la paroi utérine dans les images. Ces arcs peuvent donc appartenir à la coupe minimale et engendrer des erreurs de segmentation comme illustré dans la figure 5.22 (a,b,c).

La deuxième source d'erreur est observée lorsque le volume du liquide céphalo-rachidien présent dans la région séparant le cerveau du crâne est faible. Dans ce cas, il est nécessaire de localiser la frontière entre le cerveau et le crâne. Les erreurs de segmentation sont dues au fait que le cerveau est moins intense que le liquide céphalo-rachidien, et que l'information a priori sur le contraste dans les images est moins discriminante dans ce cas, comme on le montre dans la figure 5.22 (d,e,f).

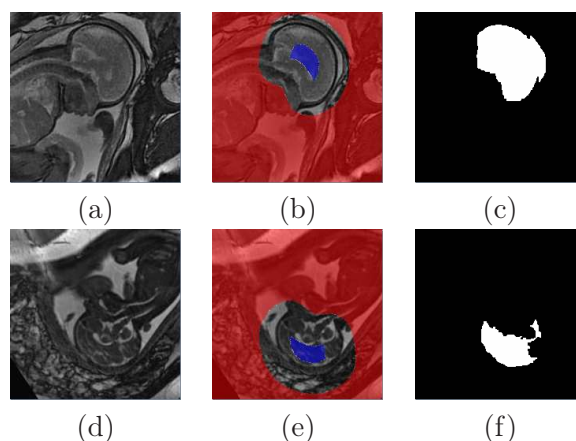


FIG. 5.22 – Sources d'erreurs de segmentation du CBC dans les images : (1) proximité de l'interface entre le liquide amniotique et la paroi utérine (a,b,c) et (2) volume réduit de liquide céphalo-rachidien dans la région séparant le cerveau du crâne (d,e,f). (a,d) Images M_j , (b,e) bandes étroites contenant le CBC à segmenter (les pixels appartenant à la source et au puit du graphe sont respectivement en bleu et rouge), superposées à M_j et (c,f) résultats de segmentation.

En utilisant $\sigma = 30$ et $L = 24$, trente-huit images ont été segmentées correctement. Pour les quatre cas problématiques, nous avons corrigé la segmentation en définissant manuellement une bande étroite plus contraignante, comme illustré dans la figure 5.23




FIG. 5.23 – Correction des erreurs de segmentation observées dans la figure 5.22. (a,c) Bandes étroites définies manuellement, superposée à M_j et (b,d) résultats de segmentation.

Segmentation du CBC tridimensionnelle Pour segmenter le CBC dans une image J_j , nous construisons un modèle de forme \overline{CBC}_{3D} , à partir des résultats de segmentation manuelle du CBC dans BA. Pour générer ce modèle, nous avons recalé les résultats de segmentation par transformation affine. Le modèle de forme \overline{CBC}_{3D} est ensuite obtenu avec la méthode utilisée pour générer \overline{CBC}_M . Un exemple de \overline{CBC}_{3D} est présenté dans la figure 5.24.

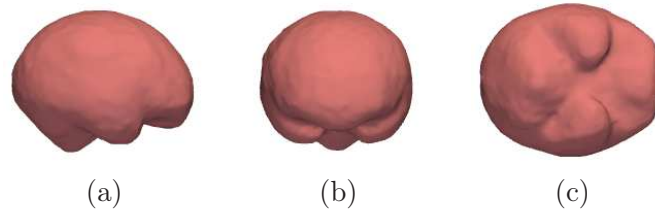


FIG. 5.24 – Exemple de modèle de forme \overline{CBC}_{3D} . Vues latérale droite (a), antérieure (b) et inférieure (c).

Afin d'initialiser la segmentation 3D du CBC, nous positionnons le modèle de forme \overline{CBC}_{3D} dans J_j . Dans un premier temps, nous recalons \overline{CBC}_{3D} sur CBC_M^* , résultat de la segmentation du CBC dans la coupe sagittale M_j , comme illustré dans la figure 5.25 (b,c). Ce recalage est réalisé en appliquant une transformation affine composant une translation, une homothétie et une rotation, dont les matrices de transformation en coordonnées homogènes sont notées respectivement A_2 , T_2 , H_2 et R_2 . Soient G^* le centre de gravité de CBC_M^* , et \vec{C}_t^* , \vec{A}_t^* ses directions principales (orientées conformément au processus utilisé lors de la construction du modèle de forme \overline{CBC}_M et décrit dans la figure 5.17). La matrice T_2 est définie par le vecteur $\overrightarrow{O_M G^*} = (t'_x, t'_y, t'_z)$. La matrice H_2 est définie grâce au ratio r_A de l'aire de \overline{CBC}_{3D} dans la coupe sagittale médiane et de l'aire de CBC_M^* , afin de mettre \overline{CBC}_{3D} à l'échelle de CBC_M^* . Enfin, la matrice R_2 est définie par la base orthonormée $(\vec{C}_t^*, \vec{A}_t^*, \vec{C}_t^* \wedge \vec{A}_t^*)$. On a $A_2 = T_2 H_2 R_2$, avec :

$$T_2 = \begin{pmatrix} 1 & 0 & 0 & t'_x \\ 0 & 1 & 0 & t'_y \\ 0 & 0 & 1 & t'_z \\ 0 & 0 & 0 & 1 \end{pmatrix}, H_2 = \begin{pmatrix} \sqrt{r_A} & 0 & 0 & 0 \\ 0 & \sqrt{r_A} & 0 & 0 \\ 0 & 0 & \sqrt{r_A} & 0 \\ 0 & 0 & 0 & 1 \end{pmatrix}, R_2 = \begin{pmatrix} \vec{C}_t^* & 0 \\ \vec{A}_t^* & 0 \\ \vec{C}_t^* \wedge \vec{A}_t^* & 0 \\ 0 & 0 & 0 & 1 \end{pmatrix}.$$

Dans un deuxième temps, nous repassons dans le repère de l'image J_j en appliquant l'inverse de la transformation A_1 (utilisée pour extraire la coupe sagittale médiane), comme illustré dans la figure 5.25 (c,d).

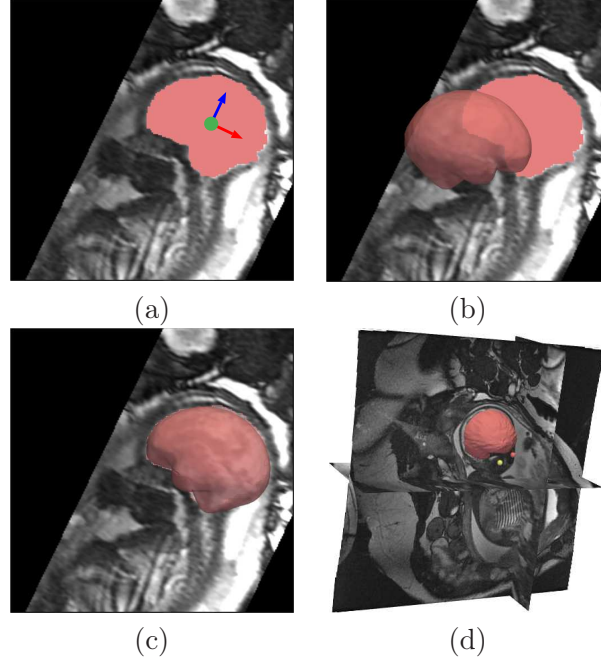


FIG. 5.25 – Positionnement du modèle de forme \overline{CBC}_{3D} dans J_j . (a) M_j avec CBC_M^* (en rouge pâle), G^* (point vert), C_t^* (flèche rouge) et A_t^* (flèche bleue). (b) Position initiale de \overline{CBC}_{3D} . (c) \overline{CBC}_{3D} recalé sur CBC_M^* , après application de A_2 . (d) \overline{CBC}_{3D} positionné dans J_j , après application de A_1^{-1} .

Le CBC va alors être segmenté dans J_j en considérant une approche similaire à celle qui est utilisée pour la segmentation de cette structure dans M_j . Ainsi, on définit une bande étroite $BE_{3D} = \delta_{3D} \setminus \epsilon_{3D}$, δ_{3D} et ϵ_{3D} correspondant aux dilaté et érodé du modèle \overline{CBC}_{3D} immergé dans J_j . Une segmentation par coupure de graphe est alors réalisée dans BE_{3D} , en considérant les voisinages 3D des voxels et des poids w_{pq} dépendant de la distance séparant les points p et q . On définit ainsi $w_{pq} = e^{-(I_p - I_q)^2 / 2\sigma^2} / \text{dist}(p, q)$, si $I_p > I_q$, et $w_{pq} = 1$ si $I_p \leq I_q$. Le recouvrement moyen entre les résultats de segmentation manuelle du CBC et du modèle \overline{CBC}_{3D} immergé dans J_j est de 0,92 sur l'ensemble de la base de données. Cette bonne correspondance initiale permet d'utiliser des boules de petits rayons pour les opérations de dilatation et d'érosion considérées pour générer δ_{3D} et ϵ_{3D} , et d'obtenir une BE_{3D} fine et contraignante. Ce facteur est crucial pour obtenir une segmentation de qualité. En effet, l'effet de volume partiel introduit un flou sur la frontière entre le liquide céphalo-rachidien et le crâne sur certaines coupes des images acquises avec des séquences IRM 2D. Une sur-segmentation du CBC peut alors être observée si une BE_{3D} peu contraignante est considérée. Les valeurs de ces rayons, que l'on détermine avec la méthode proposée plus haut dans le cas de la segmentation du CBC dans M_j , sont de l'ordre de 12 mm.

Nous avons étudié la robustesse de la méthode quant au choix du paramètre σ , en calculant les valeurs moyennes du recouvrement, de la distance moyenne et la distance de Hausdorff entre les segmentations obtenues et les segmentations manuelles. Ces valeurs sont présentées dans la figure 5.26. Les meilleurs résultats sont obtenus pour $\sigma = 30$. Toutefois, le choix de σ n'est pas primordial pour obtenir une segmentation de qualité, les résultats

demeurant précis dans l'intervalle $[20, 50]$.

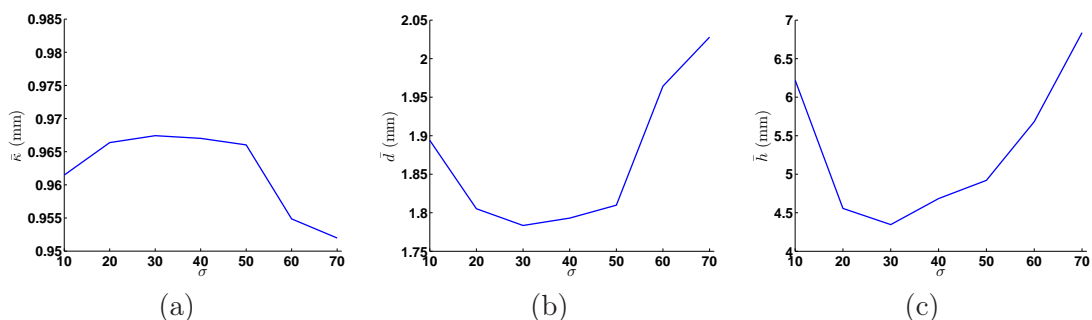


FIG. 5.26 – Evaluation des valeurs moyennes du recouvrement $\bar{\kappa}$, de la distance moyenne \bar{d} et de la distance de Hausdorff \bar{h} entre les segmentations obtenues et les segmentations manuelles, pour des valeurs de σ comprises entre 10 et 70.

Nous illustrons dans la figure 5.27 les résultats de segmentation du CBC dans les images J_{40} et J_4 , acquises respectivement avec les séquences SSFP3D et SSFP. Ces résultats sont satisfaisants pour les deux images. La résolution spatiale étant plus fine dans J_{40} , la reconstruction tridimensionnelle est toutefois plus précise pour cette image, ce qui permet de distinguer finement la morphologie du CBC.

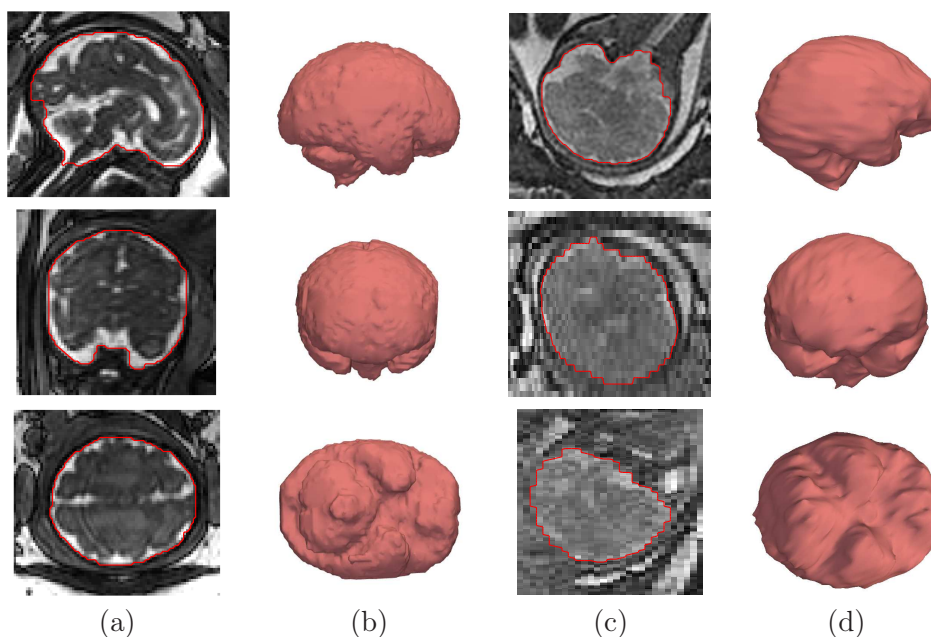


FIG. 5.27 – Résultats de segmentation du CBC ($\sigma = 30$) dans les images J_{40} (a,b) et J_4 (c,d), acquises respectivement avec les séquence SSFP3D et SSFP. (a,c) Coupes des images et frontière du CBC segmenté en rouge. (b,d) Reconstitutions tri-dimensionnelles des segmentations.

Extraction des points caractéristiques et orientation de la tête foetale Plusieurs informations anatomiques peuvent être extraites de la segmentation du CBC, comme illustré dans la figure 5.28. Tout d'abord, son centre de gravité permet de définir le point P_1 .

Les directions principales sont ensuite extraites, ce qui permet de déterminer l'orientation complète de la tête fœtale, caractérisée par la base $\mathcal{B}_t = (\vec{S}_t, \vec{C}_t, \vec{A}_t)$. Le sens des orientations est défini par un processus similaire à celui utilisé dans la coupe sagittale médiane, en analysant les valeurs du produit scalaire entre les directions principales et le vecteur $\overrightarrow{OMP_1}$.

Connaissant l'orientation sagittale \vec{S}_t , il est alors aisé d'associer le centre oculaire CO_1 (respectivement CO_2) à P_2 , centre de l'œil gauche, ou à P_3 , centre de l'œil droit, à partir du signe du produit scalaire entre \vec{S}_t et le vecteur $\overrightarrow{OMCO_1}$ (respectivement $\overrightarrow{OMCO_2}$).

Enfin, le point P_4 est identifié, en extrayant le point « le plus inférieur », dans l'ensemble des voxels postérieurs à P_1 de la segmentation du CBC.

La figure 5.28 illustre ce processus d'extraction dans le schéma de segmentation global.

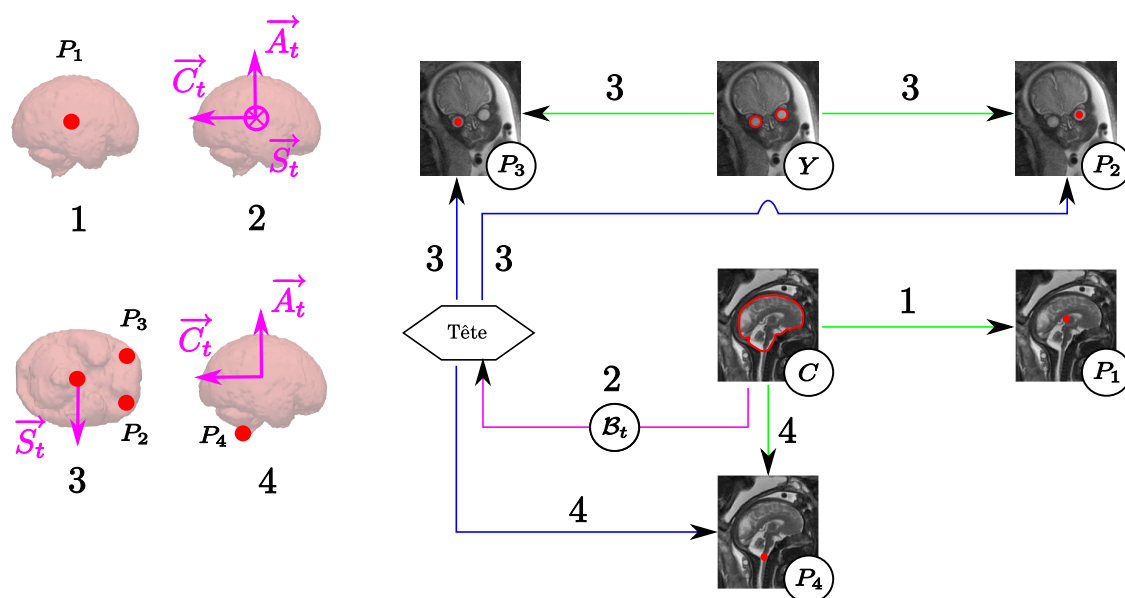


FIG. 5.28 – Extraction des points caractéristiques et orientation de la tête fœtale. La segmentation du CBC permet d'extraire P_1 (1), son centre de gravité, et de déterminer entièrement l'orientation de la tête fœtale (2). Cette dernière est utilisée pour associer CO_1 et CO_2 à P_2 et P_3 (3). Enfin, P_4 est identifié en extrayant le point « le plus inférieur », dans l'ensemble des voxels postérieurs à P_1 de la segmentation du CBC (4).

5.3.1.3 Segmentation du canal rachidien

Le canal rachidien est une cavité tubulaire située au centre du rachis. Il est constitué de la moëlle épinière et du liquide céphalo-rachidien. Sa ligne centrale va être extraite dans un premier temps, afin de le segmenter dans un deuxième temps. La figure 5.29 présente la sous-partie de l'exploration fœtale décrite dans la figure 5.7 à laquelle correspond cette étape.

Informations a priori. Pour extraire la ligne centrale du canal rachidien, nous avons pris en compte différentes informations a priori :

- Points terminaux. L'extrémité supérieure du canal rachidien est le point P_4 , extrait lors de la segmentation du CBC. L'extrémité inférieure P_8 est fournie manuellement.

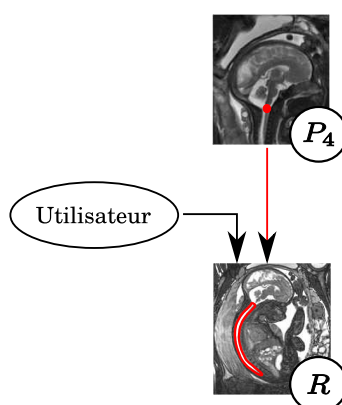


FIG. 5.29 – Segmentation du canal rachidien.

- Forme. Le canal rachidien est tubulaire, de diamètre quasi-constant entre son entrée (le point P_4) et le sacrum, dans lequel ce diamètre diminue progressivement. Par ailleurs, sa ligne centrale a une faible courbure.
- Contraste. Le liquide céphalo-rachidien est plus intense dans les images que les vertèbres constituant le rachis, les os étant hypo-intenses.

Extraction de la ligne centrale. L'analyse de l'image des 3CN obtenue lors de l'extraction des centres oculaires montre que les valeurs de corrélation 3CN des points de la ligne centrale du canal rachidien sont élevées, avec une valeur moyenne de 0,42 dans les images. Cela est dû à deux facteurs. D'une part, le contraste entre le canal rachidien et le rachis est le même qu'entre les yeux et les muscles qui les entourent. D'autre part, le canal rachidien a une forme tubulaire d'un diamètre moyen de 13,2 mm, très proche du diamètre moyen des yeux μ_d . Nous avons donc exploité de nouveau cette image des 3CN pour extraire la ligne centrale du canal rachidien. L'extraction est réalisée en déterminant le plus court chemin entre les deux extrémités P_4 et P_8 du canal rachidien, incluant les points ayant des valeurs de 3CN élevées. La ligne centrale est faiblement courbée et s'écarte relativement peu du chemin rectiligne entre ses extrémités. Elle constitue donc un objet adapté à l'utilisation d'un critère de chemin minimal.

Le coût de transition d'un voxel p à un voxel q dépend de la valeur du 3CN en q . Lorsque le 3CN est négatif, cela signifie que le contraste entre l'image dans le voisinage de q et le modèle d'apparence E présenté dans la section 5.3.1.1 est inversé. Un tel voxel ne devant pas appartenir à la ligne centrale, nous fixons à l'infini le coût de transition. Lorsque le 3CN est positif, ce coût est égal à $\frac{1}{3CN}$, afin que l'inclusion d'un voxel de 3CN élevé dans un chemin soit peu coûteuse. Le chemin minimal est extrait avec l'algorithme proposé par Dijkstra [Dijkstra, 1959].

Pour extraire une ligne centrale satisfaisante, il est nécessaire que l'extrémité inférieure soit placée à l'entrée du sacrum et non au fond de celui-ci. En effet, le canal rachidien s'affine progressivement dans le sacrum et le N3C des points de la ligne centrale diminue par conséquent, ce qui peut mener le plus court chemin extrait à s'éloigner de la ligne centrale désirée. Nous avons évalué les moyennes des distances de Hausdorff et des distances moyennes entre les lignes centrales extraites à partir de segmentations manuelles et les plus courts chemins obtenus sur 39 des 43 images de notre base, un mouvement des membres inférieurs du fœtus rendant inexploitable les quatre images exclues. Ces moyennes sont respectivement de 4,7 et 1,9 mm, ce qui montre que les lignes centrales extraites sont localisées précisément à l'intérieur du canal rachidien. On montre dans la figure 5.30 des

reconstructions des lignes centrales extraites manuellement et avec la méthode proposée. Les lignes extraites automatiquement sont satisfaisantes car elles ne se différencient que localement des lignes extraites manuellement et ne sortent pas du canal rachidien.

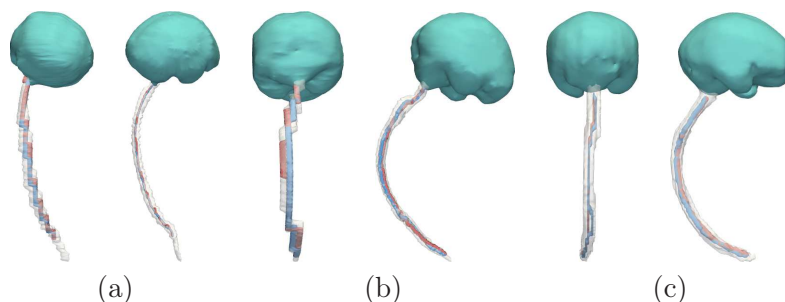


FIG. 5.30 – Comparaison entre les lignes centrales extraites manuellement (en bleu) et automatiquement (en rouge), en vues postérieure et latérale droite. Le CBC est en vert et la segmentation manuelle du canal rachidien en blanc translucide. Les images sont acquises avec les séquences SSFP (a), SSFSE (b) et SSFP3D (c).

Toutefois, la ligne centrale s'éloigne nettement du canal rachidien et passe par les poumons fœtaux dans un des cas de la base d'images, comme illustré dans la figure 5.31. Il est possible de corriger ce type d'erreur en ajoutant un point intermédiaire par lequel doit nécessairement passer le plus court chemin, dans la portion de la ligne centrale initialement absente de ce chemin.

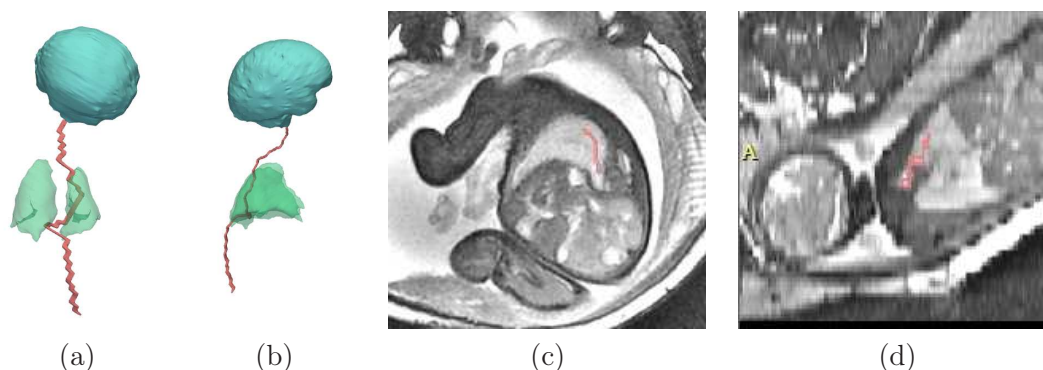


FIG. 5.31 – Reconstructions tri-dimensionnelles de la ligne centrale du canal rachidien (en rouge), lors d'une extraction non satisfaisante, en vues postérieure (a) et droite (b). Le CBC est en cyan dans cette scène et les poumons en vert translucide. Coupes native (c) et reconstruite (d) de l'image, avec la ligne centrale en rouge.

Segmentation fine du canal rachidien. Le canal rachidien est segmenté en appliquant la méthode utilisée précédemment pour la segmentation du CBC, par coupure de graphe dans une bande étroite construite de sorte à garantir qu'elle contient la frontière recherchée. L'ensemble inclus dans le canal rachidien correspond à la ligne centrale, alors que l'ensemble l'incluant est obtenu en dilatant cette ligne centrale, avec une boule de rayon μ_d (diamètre moyen des yeux dans BA). Les poids des arcs sont définis comme pour la segmentation du CBC. Nous avons évalué l'influence du paramètre σ utilisé pour la pondération des arcs du graphe, en calculant les valeurs moyennes du recouvrement $\bar{\kappa}$, de la distance moyenne

\bar{d} et de la distance de Hausdorff \bar{h} entre les segmentations du canal rachidien obtenues et les segmentations manuelles (cf figure 5.32).

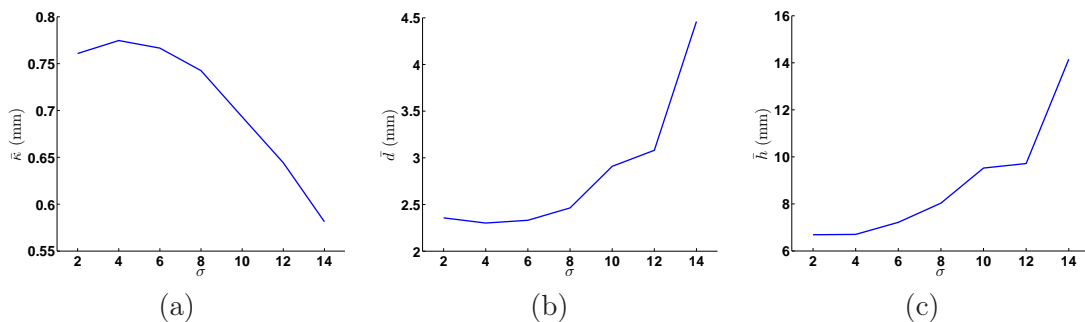


FIG. 5.32 – Evaluation des valeurs moyennes du recouvrement \bar{k} , de la distance moyenne \bar{d} et de la distance de Hausdorff \bar{h} entre les segmentations du canal rachidien obtenues et les segmentations manuelles, pour des valeurs de σ comprises entre 2 et 14.

En raison de la forme allongée du canal rachidien, il est nécessaire d'utiliser des valeurs de σ plus petites que celles qui ont été considérées pour la segmentation du CBC, afin d'éviter l'effet de raccourci indésirable que l'on peut observer quand un critère de surface minimale est considéré pour la segmentation. Les résultats sont satisfaisants pour des valeurs de σ inférieures à 10, mais se dégradent rapidement pour des valeurs plus élevées. Cela s'explique principalement par la qualité de la segmentation dans la région sacrale. L'extrémité des lignes centrales étant placée à l'entrée du sacrum, cette structure n'est plus incluse dans les résultats lorsque la régularisation est trop importante, comme l'illustre la figure 5.33 (a). Des résultats dégénérés, incluant uniquement la ligne centrale, sont obtenus pour $\sigma = 14$ sur certaines images.

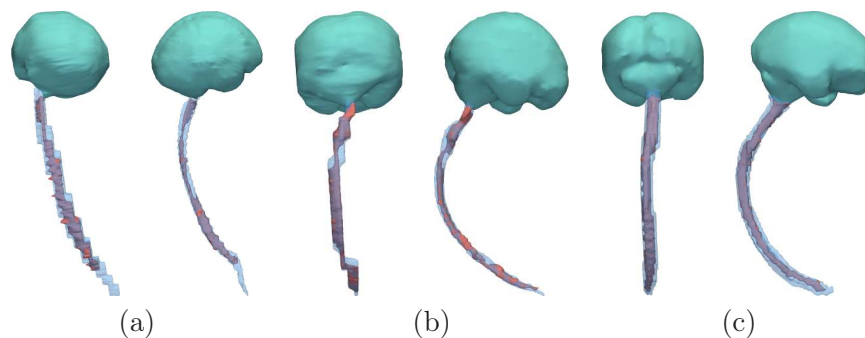


FIG. 5.33 – Comparaison entre les segmentations du canal rachidien manuelles (en bleu) et automatiques (en rouge) sur les images utilisées dans la figure 5.30. La valeur de σ est égale à 4.

Extraction des points caractéristiques et orientations partielles du thorax et de l'abdomen. Les points P_4 , P_5 , P_7 et P_8 sont localisés dans le rachis foetal, et correspondent respectivement à la première vertèbre cervicale, à la septième vertèbre cervicale, à la dixième vertèbre thoracique et au sacrum. Les positions de P_4 et P_8 sont déjà connues : celle de P_4 a été établie à partir de la segmentation du CBC et celle de P_8 correspond au point défini manuellement pour l'extraction de la ligne centrale du canal rachidien. Pour positionner P_5 (respectivement P_7), nous avons modélisé la ligne centrale, afin de déterminer la distance $|P_4P_5|$ (respectivement $|P_4P_7|$) sur cette courbe, en fonction de sa longueur

totale. Le modèle est élaboré à partir du schéma du rachis proposé par Gray [Gray and Standring, 2005], comme cela est présenté dans la figure 5.34 (a), et non à partir des images.

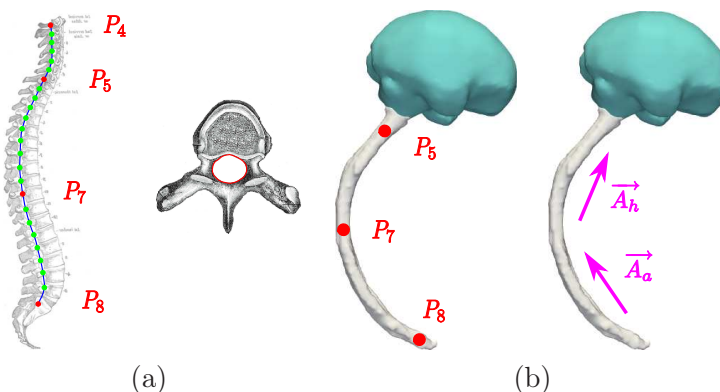


FIG. 5.34 – (a) Gauche : approximation du canal rachidien par une spline (en vert), pour le calcul de la longueur du canal rachidien $|P_4P_8|$ et des distances $|P_4P_5|$ et $|P_4P_7|$. Les points de contrôle correspondent à l'emplacement du foramen vertébral, la cavité contenant le canal rachidien, pour chaque vertèbre. Droite : vertèbre en vue supérieure, avec le foramen délimité en rouge. (b) Construction des orientations axiales du thorax et de l'abdomen.

Les vertèbres sont en effet rarement distinguables dans les images, ce qui empêche la localisation manuelle de P_5 (respectivement P_7). Les points caractéristiques de l'emplacement du foramen vertébral, la cavité contenant le canal rachidien (figure 5.34 (a)), ont été définis pour chaque vertèbre. En utilisant ces points comme points de contrôle, la ligne centrale du canal rachidien a alors été modélisée par une spline. Les distances $|P_4P_5|$ (respectivement $|P_4P_7|$) et $|P_4P_8|$ ont ensuite été calculées, pour déterminer le ratio $r_5 = \frac{|P_4P_5|}{|P_4P_8|}$ (respectivement $r_7 = \frac{|P_4P_7|}{|P_4P_8|}$). Nous avons $r_5 = 0,24$ (respectivement $r_7 = 0,65$).

Dans les images, les points P_5 et P_7 sont finalement localisés grâce aux ratios r_5 et r_7 , et à la longueur totale de la ligne centrale $|P_4P_8|$. Les orientations axiales du thorax \vec{A}_h et de l'abdomen \vec{A}_a sont définies par les vecteurs \vec{P}_7P_5 et \vec{P}_8P_7 , illustrés dans la figure 5.34 (b). Ce processus d'extraction des points caractéristiques et de définition des orientations est résumé schématiquement dans la figure 5.35.

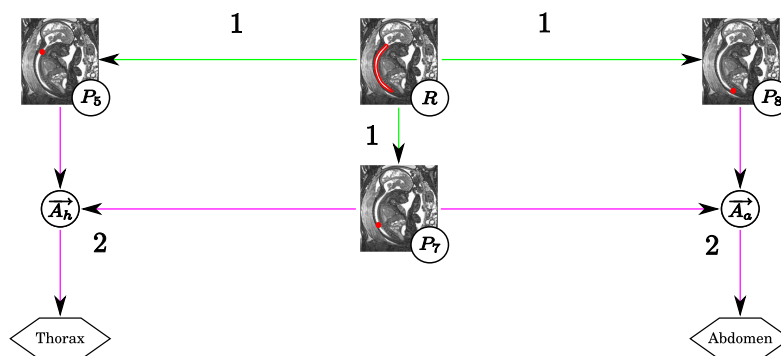


FIG. 5.35 – Extraction de P_5 , P_7 et P_8 (1) et définition des orientations du thorax et de l'abdomen (2).

5.3.1.4 Détection des poumons

L'orientation axiale du thorax \vec{A}_h a été définie grâce à la segmentation du canal rachidien. Toutefois, les orientations coronale \vec{C}_h et sagittale \vec{S}_h de cette sous-partie anatomique demeurent inconnues à ce stade de l'exploration du fœtus. Cette information manquante va être extraite en détectant les poumons dans une coupe thoracique reconstruite. La localisation des poumons permet de déterminer \vec{C}_h , l'emplacement du canal rachidien étant connu et les poumons étant antérieurs au canal rachidien.

Le procédé de détection est similaire à celui que nous avons proposé pour la segmentation du CBC dans la coupe sagittale médiane. Nous allons en effet rechercher les poumons en différentes localisations autour du canal rachidien avec un modèle de forme. Toutefois, la similarité entre ce modèle dans une position donnée et l'image ne sera pas évaluée en considérant un candidat obtenu par une segmentation locale, mais directement en évaluant le 3CN entre le modèle et l'image. La figure 5.36 présente la sous-partie de l'exploration fœtale décrite dans la figure 5.7 à laquelle correspond cette étape de détection des poumons.

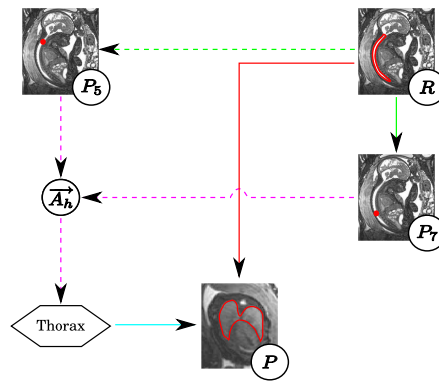


FIG. 5.36 – Détection des poumons.

Informations a priori. Pour détecter les poumons, nous avons pris en compte différentes informations a priori :

- Orientation et biométrie. La coupe thoracique dans laquelle on réalise la détection est reconstruite en exploitant la longueur de la ligne centrale du canal rachidien et sa direction.
- Forme. Deux modèles de forme ont été construits pour guider la détection des poumons. Le premier correspond aux poumons et le deuxième aux tissus mous fœtaux postérieurs aux poumons. Ces deux modèles sont reconstruits dans une coupe thoracique.
- Contraste. Les poumons sont plus intenses dans les images que les tissus mous. Cela est dû au développement du réflexe respiratoire, qui mène à l'introduction de liquide amniotique hyperintense dans les poumons.

Reconstruction de la coupe thoracique Les poumons sont détectés dans une coupe thoracique, extraite dans chaque image. Cette coupe correspond au plan qui contient le point P_T de la ligne centrale du canal rachidien équidistant de P_5 et P_7 sur cette ligne, et admet la direction locale de la ligne pour vecteur normal. Selon notre modèle de rachis présenté dans la figure 5.34, P_T correspond à la quatrième vertèbre thoracique. La région pulmonaire étant située entre les deuxième et sixième vertèbres thoraciques, la coupe doit

donc passer par les poumons fœtaux. Par ailleurs, la région cardiaque est située entre la cinquième vertèbre cervicale et la septième vertèbre thoracique. La coupe doit donc également passer par le cœur fœtal.

La direction locale de la ligne centrale est déterminée en extrayant le vecteur propre de plus grande valeur propre dans un ensemble de points voisins de P_T sur la ligne. La transformation utilisée pour extraire la coupe est définie avec une méthode similaire à celle que l'on a présentée pour la reconstruction de la coupe sagittale médiane dans la section 5.3.1.2. Dans cette coupe, le centre correspond au point P_T et les poumons se trouvent autour de ce point. On illustre l'extraction de cette coupe dans la figure 5.37.

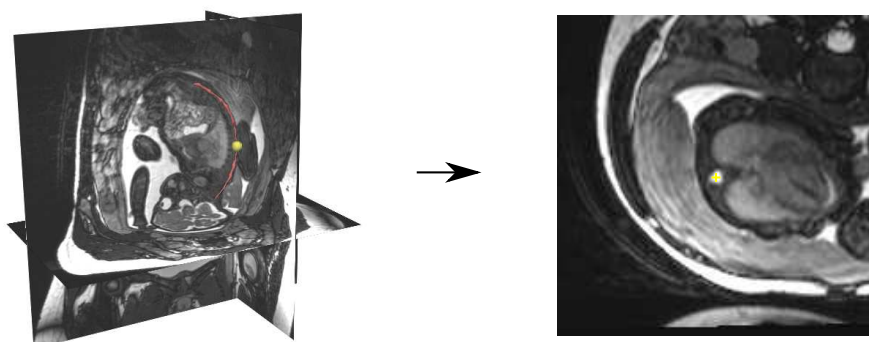


FIG. 5.37 – Extraction de la coupe thoracique. Image J_j en reconstruction tri-planaire, avec la ligne centrale du canal rachidien (en rouge) et P_T (boule jaune). La coupe thoracique correspond au plan contenant P_T et admettant la direction locale de la ligne centrale pour vecteur normal.

La figure 5.38 présente quatre coupes reconstruites, acquises avec les séquences SSFP (a), SSFSE (b,c) et SSFP3D (d). L'apparence du cœur diffère en fonction de la séquence considérée, comme on l'a indiqué dans le chapitre 4. Sur les images (a) et (d), on le distingue entre les poumons, les deux organes étant hyperintenses, alors que sur l'image (b), il apparaît hypointense. Sur l'image (c), la coupe reconstruite est localisée trop bas dans le thorax fœtal et le cœur n'est plus visible. Cela est dû à une surestimation de la longueur de la ligne centrale du canal rachidien, associée à un placement manuel trop profond de P_8 dans le sacrum fœtal. Enfin, on peut distinguer des stries sur (d), liées à l'artéfact de susceptibilité magnétique.

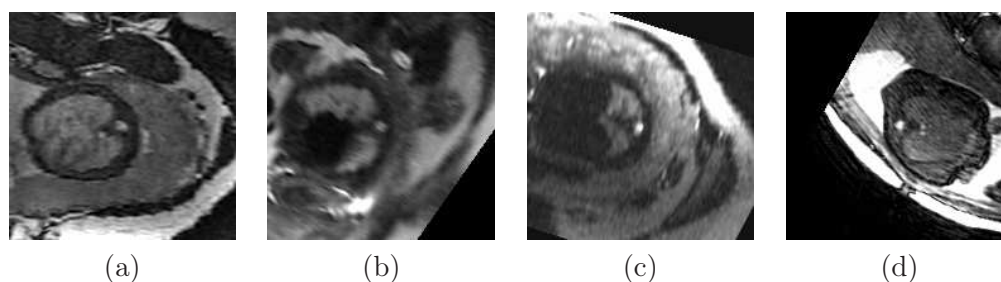


FIG. 5.38 – Coupes thoraciques reconstruites, acquises avec les séquences SSFP (a), SSFSE (b,c) et SSFP3D (d).

Construction des modèles de forme Nous avons modélisé deux régions dans les coupes thoraciques, correspondant (1) aux tissus mous foetaux postérieurs aux poumons et (2) aux poumons. Ces régions présentent l'avantage d'avoir des intensités différentes, les poumons étant plus clairs que les tissus mous. De plus, ces intensités sont stables dans toutes les images, ce qui n'est pas le cas du cœur par exemple. Nous avons construit les modèles moyens dans chaque image à partir de segmentations manuelles dans BA , orientées dans la même direction. L'orientation dans chaque image est déterminée par le vecteur défini par P_T et le point P_6 correspondant à la jonction pulmonaire, que l'on a identifié manuellement. Les procédés de réorientation et de construction des modèles moyens, illustrés dans la figure 5.39, sont similaires à ceux que nous avons utilisés lors de la construction du modèle de forme du CBC dans la coupe sagittale médiane.

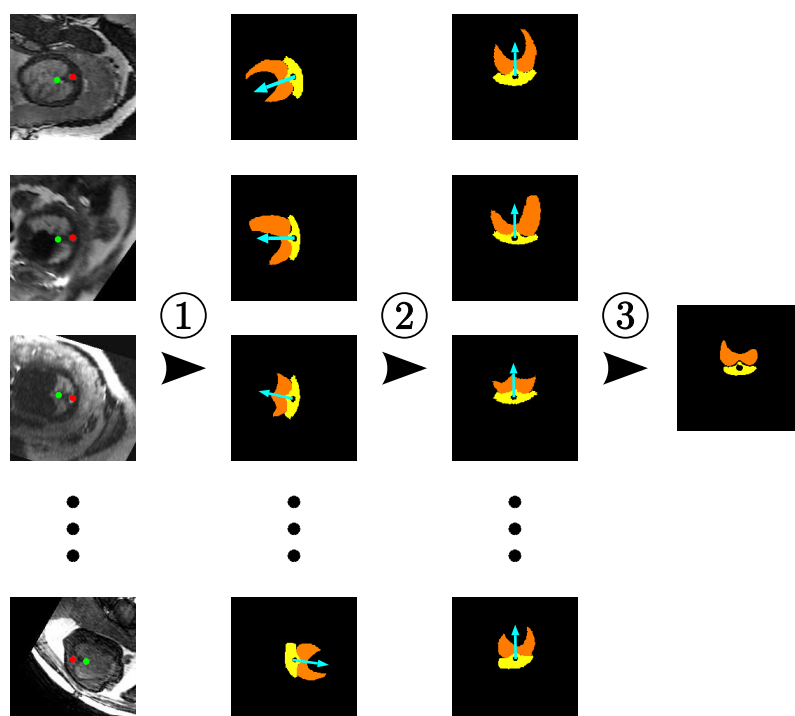


FIG. 5.39 – Construction des modèles moyens. Les coupes thoraciques sont à gauche, les points P_T et le point P_6 étant symbolisés par des disques rouges et verts respectivement. (1) Segmentation des coupes thoraciques, avec en jaune les tissus mous foetaux postérieurs aux poumons et en orange les poumons. Le vecteur défini par P_T et le point P_6 est indiqué en cyan. (2) Réorientation des segmentations. (3) Extraction des modèles moyens.

Détection des poumons Cette détection est réalisée en considérant L orientations potentielles, en appliquant des rotations de centre P_T et d'angle $\theta_l = (2\pi l)/L$, $l \in [0, L - 1]$, aux modèles de forme. Pour une orientation donnée, on évalue le 3CN entre les modèles et les régions correspondantes dans l'image, en ayant affecté la valeur 0 aux pixels du modèle des tissus mous et 1 aux pixels du modèle des poumons, pour modéliser le contraste existant entre ces deux types de tissus. On extrait alors l'orientation pour laquelle le 3CN est le plus élevé. Nous avons utilisé $L = 360$ dans les expérimentations. On illustre le processus de détection pour le cas J_{11} , acquis avec la séquence SSFP, dans la figure 5.40. L'orientation des poumons est détectée précisément comme on le voit en (b), et cette détection est

robuste, le maximum global du 3CN étant nettement supérieur aux maxima locaux.

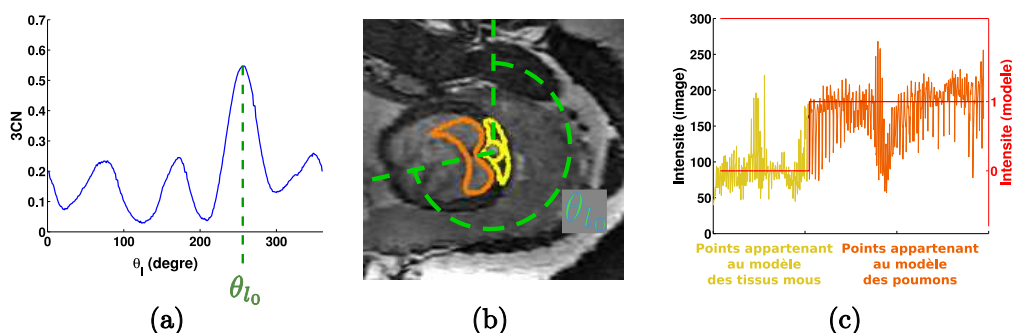


FIG. 5.40 – Détection des poumons dans le cas J_{11} . (a) Valeur du 3CN en fonction de θ_l . Le maximum du 3CN est obtenu pour $\theta_{l_0} = 257^\circ$. (b) Frontières des modèles de forme auxquels a été appliquée une rotation d'angle θ_{l_0} , superposées sur la coupe thoracique. (c) Comparaison entre les intensités des pixels des modèles de forme (courbe rouge) et des pixels correspondant dans l'image (courbes jaune et orange), dans la situation présentée en (b). Les pixels dont l'intensité est représentée en jaune (en orange respectivement) appartiennent à la région de l'image définie par le modèle des tissus mous (des poumons respectivement) dans l'image (b).

Pour chaque image, nous avons évalué la différence entre l'angle θ_{l_0} pour lequel le 3CN maximum est obtenu et l'angle utilisé pour réorienter la segmentation manuelle, lors de l'étape de construction du modèle moyen. La valeur moyenne de cette différence sur l'ensemble des images est de 21° . Toutefois les évaluations diffèrent en fonction de la séquence utilisée pour acquérir les images. Lorsque l'on considère les images acquises avec la séquence SSFP, la détection est satisfaisante dans tous les cas et la valeur moyenne de la différence est de 12° . La distance moyenne séparant P_T de P_6 dans les segmentation étant de 14 mm, cette différence correspond à une erreur de positionnement de 2,9 mm.

En revanche, la différence moyenne est de 49° pour les images acquises avec la séquence SSFSE, puisque le processus de détection a totalement échoué pour deux des six images testées. On observe la première erreur lorsque l'on traite l'image présentée dans la figure 5.38 (c). Dans cette image, les modèles de forme des poumons et des tissus mous diffèrent significativement de leur apparence dans l'image, comme illustré dans la figure 5.41 (a). Lorsque l'on se place dans l'orientation recherchée, la correspondance entre les modèles et les tissus modélisés n'est pas satisfaisante. Par exemple, un nombre important de pixels hypo-intenses, localisés dans les tissus de l'abdomen fœtal, figurent dans la région correspondant au modèle pulmonaire et font chuter le 3CN évalué pour cette orientation. Une erreur angulaire importante, proche de 180° , est observée entre l'orientation souhaitée (figure 5.41 (a)) et l'orientation détectée (figure 5.41 (b)). Une deuxième erreur comparable est observée dans une image où le plan thoracique contient le cœur et des poumons fins. Les pixels de l'image correspondant au modèle des poumons incluent donc des pixels localisés dans le cœur hypointense, et un 3CN faible est obtenu. Cette erreur de modélisation de la forme des poumons serait minimisée sur les images SSFP car le cœur a une intensité similaire à celle des poumons dans ces images. Sur les quatre images pour lesquelles la détection est satisfaisante, la différence angulaire est de 14° , ce qui est comparable à ce que l'on obtient avec les images SSFP.

La différence angulaire moyenne est de 28° pour les images acquises avec la séquence

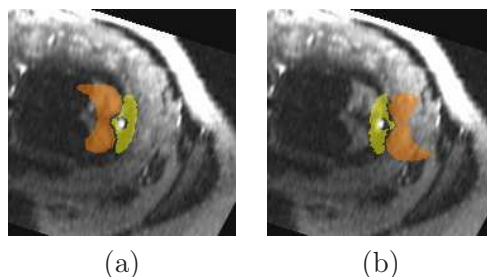


FIG. 5.41 – Erreur de détection des poumons dans l'image montrée dans la figure 5.38 (c). On présente les orientations du modèle recherchée (a) et détectée par erreur (b).

SSFP3D. Ce sont les stries présentées dans la figure 5.38 (d) qui sont responsables de l'échec de la détection dans une des images acquises avec cette séquence. La détection est correcte dans les autres cas (erreur angulaire inférieure à 11°).

Extraction de P_6 et orientation du thorax. Le point P_6 , correspondant au point de jonction entre les poumons sur leur frontière postérieure, est identifié dans le modèle de forme des poumons et est noté P_6^* . Dans les images pour lesquelles la détection des poumons est correcte, on obtient P_6 dans le repère de la coupe thoracique en appliquant la rotation d'angle optimal θ_{l_0} à P_6^* . Dans les images pour lesquelles la détection des poumons n'est pas satisfaisante, on sélectionne manuellement le point P_6 dans la coupe. On obtient finalement P_6 dans le repère original de l'image en appliquant l'inverse de la transformation utilisée pour extraire la coupe thoracique.

L'orientation du thorax est définie par la base $\mathcal{B}_h = (\vec{S}_h, \vec{C}_h, \vec{A}_h)$. Grâce à l'extraction de la ligne centrale du canal rachidien, nous avons caractérisée $\vec{A}_h = \frac{\vec{P}_7 \vec{P}_5}{\|\vec{P}_7 \vec{P}_5\|}$. Nous pouvons à présent caractériser \vec{C}_h en suivant le procédé illustré dans la figure 5.42. Nous utilisons pour cela les points P_5 , P_6 et P_7 , et exploitons le fait que P_5 et P_7 appartiennent au canal rachidien et P_6 aux poumons. On définit ainsi $\vec{C}_h = \frac{\vec{P}_6 \vec{P}'_6}{\|\vec{P}_6 \vec{P}'_6\|}$, où P'_6 est le projeté orthogonal de P_6 sur la droite $(P_5 P_7)$. L'orientation \vec{C}_h est ainsi antérieure-postérieure, la droite $(P_5 P_7)$ étant postérieure à P_6 dans le thorax. Elle est de plus orthogonale à \vec{A}_h par construction. Le processus d'extraction des points caractéristiques et de définition des orientations réalisé grâce à la détection des poumons est récapitulé dans la figure 5.42.

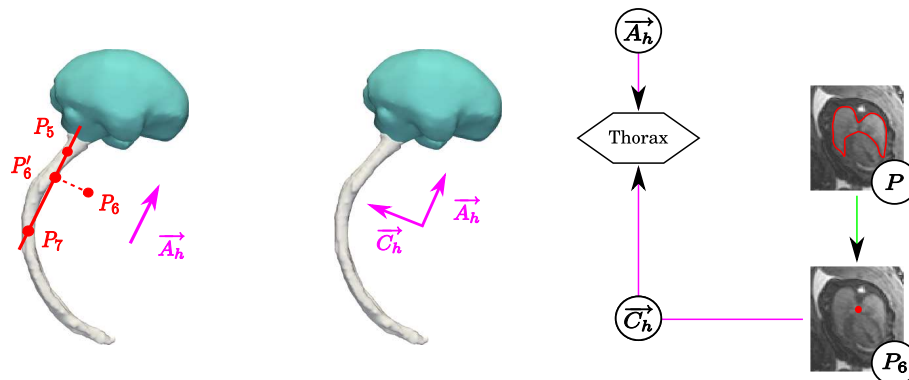


FIG. 5.42 – Extraction de P_6 et définition de l'orientation complète du thorax.

5.3.1.5 Segmentation de la vessie

Pour déterminer complètement l'orientation de l'abdomen, dont nous ne connaissons à ce stade que l'orientation axiale \vec{A}_a , nous allons segmenter la vessie. En effet, la vessie est antérieure au canal rachidien, et sa localisation permet de déterminer les orientations manquantes \vec{S}_a et \vec{C}_a par un procédé similaire à celui que l'on a présenté ci-dessus.

Pour cela, nous définissons une région d'intérêt en exploitant des résultats de segmentation manuelle et une approximation des orientations anatomiques de l'abdomen. Nous extrayons ensuite dans cette région un objet localisé à l'intérieur de la vessie, afin de définir une bande étroite et de finalement la segmenter. La figure 5.43 présente la sous-partie de l'exploration fœtale décrite dans la figure 5.7 à laquelle correspond cette étape de détection de la vessie.

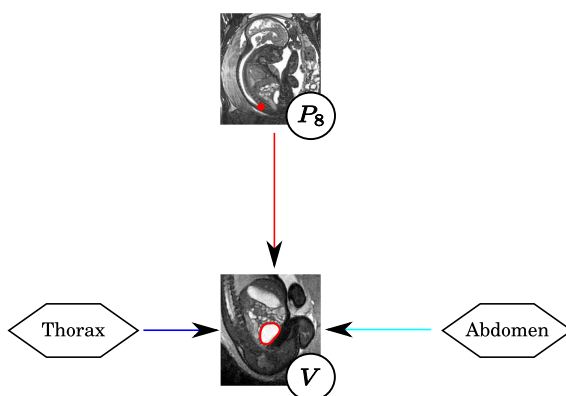


FIG. 5.43 – Segmentation de la vessie.

Informations a priori. Pour détecter la vessie, nous avons pris en compte différentes informations a priori :

- Orientation. On exploite l'orientation axiale de l'abdomen \vec{A}_a et le point P_6 pour définir la région d'intérêt considérée lors de l'extraction de l'objet intérieur à la vessie.
- Biométrie. Le volume de la vessie est utilisé pour faciliter l'identification de cet objet, ainsi que la distance séparant le point P_8 (sacrum) de cet objet.
- Contraste. Le contenu de la vessie est plus intense que les tissus qui l'entourent. Le fœtus développe en effet in utero sa faculté à déglutir, qui le conduit à ingérer du liquide amniotique hyperintense. Au terme de son parcours dans l'appareil digestif, ce liquide finit dans la vessie, avant d'être expulsé à nouveau sous forme d'urine.

Approximation du repère abdominal. Bien que le rachis fœtal puisse présenter des torsions, l'orientation anatomique du thorax est proche de celle de l'abdomen que l'on étudie. Nous allons donc utiliser le point P_6 , qui a permis de caractériser \vec{C}_h , pour définir une orientation coronale approchée dans l'abdomen notée \vec{C}_a^{\approx} . L'approche présentée plus haut dans la section 5.3.1.3 est de nouveau utilisée et est illustrée dans la figure 5.44 : on définit $\vec{C}_a^{\approx} = \frac{\overline{P_6 P_6''}}{\|P_6 P_6''\|}$, où P_6'' est le projeté orthogonal de P_6 sur la droite (P_8, P_7) . Nous déduisons ensuite $\vec{S}_a^{\approx} = \vec{C}_a^{\approx} \wedge \vec{A}_a$, pour définir un repère abdominal approximatif, d'origine P_8 et de base $\mathcal{B}_a^{\approx} = ((\vec{S}_a^{\approx}, \vec{C}_a^{\approx}, \vec{A}_a))$, utilisable pour segmenter la vessie.

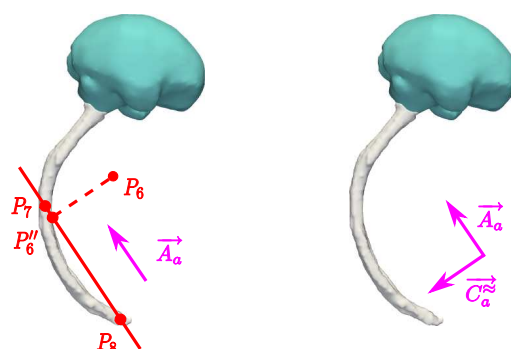


FIG. 5.44 – Construction de l'approximation de l'orientation coronale de l'abdomen C_a^\approx .

Construction de la région d'intérêt. Dans le repère anatomique abdominal, la vessie est antérieure au sacrum, caractérisé par P_8 , et est médiale, comme illustré dans la figure 5.45 (a). Toutefois, nous ne disposons que d'une approximation du repère anatomique abdominal et la vessie peut donc être décalée selon l'orientation sagittale dans ce repère. Le point P_8 étant placé manuellement à une profondeur variable dans le sacrum, on peut également observer des décalages selon l'orientation axiale. En effet, cet organe présente une certaine variabilité de forme et de volume dans les images, en raison de son élasticité, des différences de remplissage (cf figure 5.45 (b)) et des âges gestationnels des fœtus. Ainsi, les volumes minimum et maximum mesurés sur les segmentations manuelles de la vessie sont de 5,3 et 13,7 cm³, les moyenne et écart-type étant respectivement de 8,1 et 3,7 cm³.

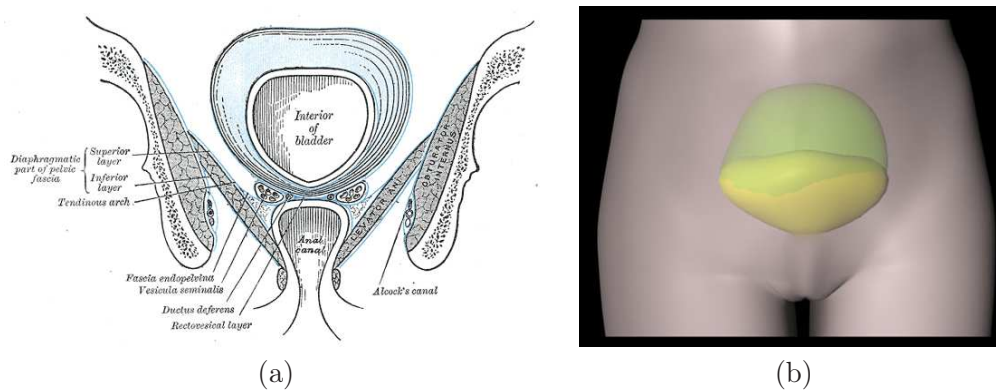


FIG. 5.45 – (a) Représentation schématique de la vessie de Gray [Gray and Standring, 2005], en orientation coronale. (b) Différences de forme et de volume entre la vessie vide (en jaune) et la vessie pleine (en vert). Illustration extraite du site www.vulgaris-medical.com.

Pour chaque image, nous avons défini une région d'intérêt tenant compte de ces sources de variabilité, en considérant l'ensemble des segmentations manuelles de la vessie dans BA , lorsque l'on se place dans le repère abdominal approché. On obtient alors cette région en considérant l'union de ces segmentations, que l'on dilate avec une boule de rayon 20 mm, pour tenir compte du fait que la vessie dans l'image traitée peut être plus grosse ou plus décalée que les vessies dans BA . La figure 5.46 présente la construction de cette région.

Extraction d'un objet inclus dans la vessie. Nous allons rechercher un objet permettant d'initialiser la segmentation de la vessie, avec la méthode par coupure de graphe

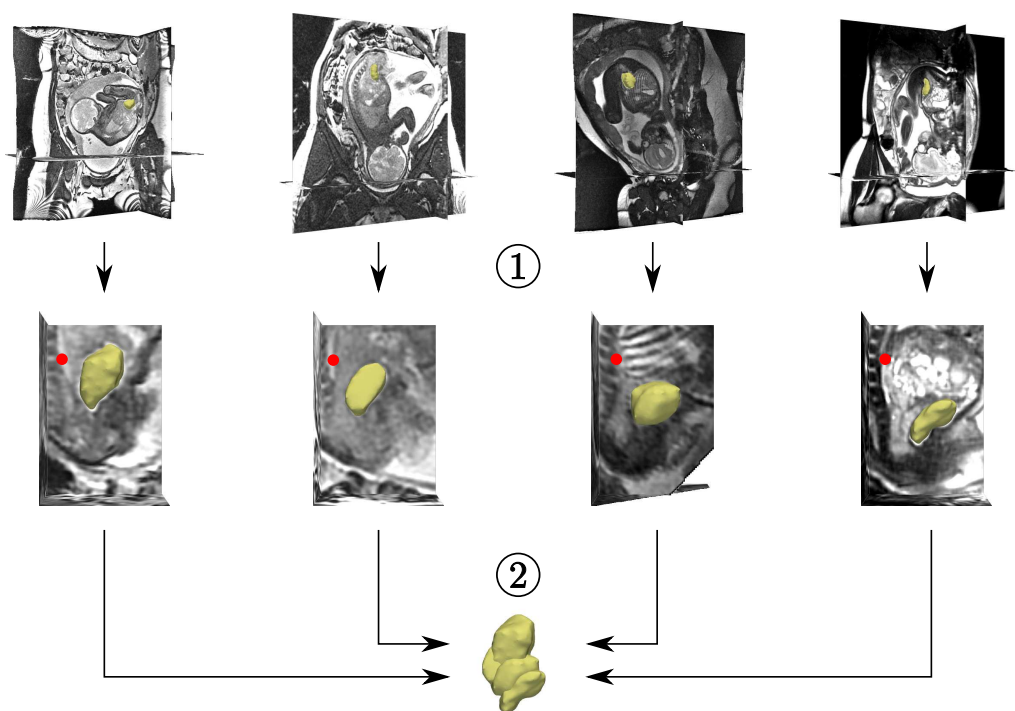


FIG. 5.46 – Construction de la région d'intérêt de la vessie. (1) Changement de repère. (2) Construction de la région d'intérêt. Les reconstructions 3D de la vessie sont en jaune et le point P_8 , en rouge.

dans une bande étroite, dans la région d'intérêt que nous avons définie. Pour définir la bande étroite, cet objet doit approcher la vessie. Nous l'extrayons en nous appuyant une nouvelle fois sur l'image de 3CN générée lors de la détection des yeux. Le 3CN des voxels localisés à l'intérieur de la vessie est en effet supérieur à zéro, comme on peut le voir dans la figure 5.47. Cela s'explique par trois facteurs : (1) la vessie est un objet de forme régulière, (2) son volume est comparable à celui du modèle d'apparence de l'œil (le volume d'une boule de 7 mm de rayon est de $1,4 \text{ cm}^3$) et (3) la vessie est plus claire que les tissus qui l'entourent.

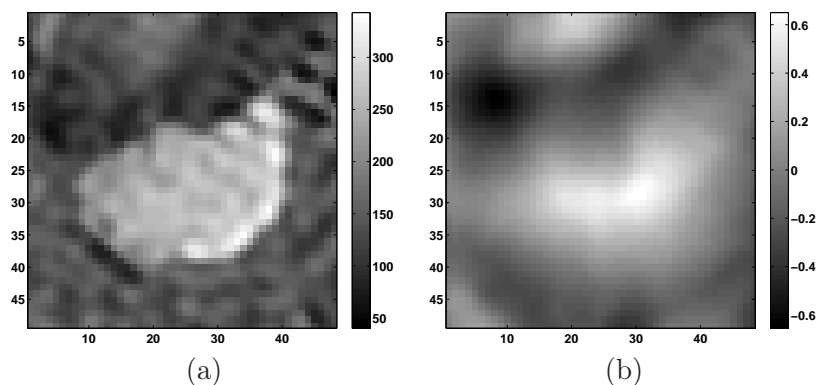


FIG. 5.47 – (a) Coupe passant par une vessie et (b) carte des valeurs de corrélation 3CN correspondante.

Pour extraire l'initialisation désirée, nous considérons une approche similaire à celle que l'on a utilisée pour la détection des yeux. L'image de 3CN dans la région d'intérêt est seuillée avec une valeur t^V , ce qui permet d'extraire un ensemble d'objets candidats $\{X_i^V\}$. Nous avons constaté que pour une valeur de seuil bien choisie, l'objet situé dans la vessie est un objet volumineux et proche de P_8 . Nous éliminons donc les plus petits éléments de $\{X_i^V\}$, dont le volume est incompatible avec celui de la vessie. Le volume minimal des objets considérés est égal à un dixième du volume minimal des vessies dans BA , ce qui permet de n'éliminer que les objets significativement petits. Enfin, on choisit l'objet dont le centre est le plus proche de P_8 .

La valeur du seuil t^V doit être choisie pertinemment, afin d'éviter d'agréger la vessie aux vicères fœtaux (valeur trop basse) ou de ne garder que des objets de très petite taille, voire aucun (valeur trop élevée). Le seuil t^V est déterminé dans chaque image, en étudiant le comportement de l'algorithme. On évalue ainsi le taux de vrais positifs en fonction de t^V , pour l'ensemble des images de BA . Pour une image de BA , un objet extrait par l'algorithme est un vrai positif s'il est inclus dans la segmentation manuelle de la vessie, comme on le souhaite. La valeur de t_V offrant le taux le plus élevé est alors choisie. Un exemple de ce taux est présenté dans la figure 5.48. Dans ce cas, nous avons $t^V = 0.275$.

L'extraction de l'objet initial a échoué dans deux images. Dans le premier cas, le point P_8 est suffisamment haut dans le canal rachidien pour inclure l'estomac dans la région d'intérêt. Cet organe présente des caractéristiques similaires à la vessie (dimensions semblables, contraste identique). L'objet lui correspondant étant le plus proche de P_8 , il est sélectionné par erreur. Dans une telle situation, où le critère d'extraction basé sur la distance à P_8 n'est pas satisfaisant, nous avons sélectionné l'objet idoine manuellement. Dans le deuxième cas, l'objet identifié n'est pas contenu entièrement dans la vessie car la valeur de t_V est trop basse. Pour remédier à ce problème, nous avons défini interactivement une valeur satisfaisante

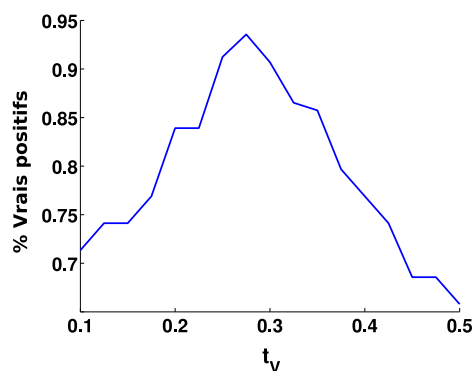


FIG. 5.48 – Taux de vrais positifs en fonction du niveau de seuil t_V dans BA , pour une image de la base.

Segmentation par coupure de graphe. Comme l'initialisation obtenue est systématiquement incluse dans la vessie, nous avons défini la bande étroite de segmentation en soustrayant cet objet à son dilaté. La boule utilisée pour la dilatation est de rayon 20 mm. On pourrait utiliser des valeurs inférieures, apprises avec les procédés habituellement utilisés, mais la vessie a une frontière très nette et il n'est pas crucial de définir une bande étroite restrictive pour obtenir un résultat précis. Un résultat de segmentation est illustré dans la figure 5.49. L'influence du choix de la valeur du paramètre σ utilisé pour la

pondération des arcs du graphe a été étudiée et est présentée dans la figure 5.49. Les segmentations sont précises pour $\sigma \in [10, 30]$, mais la qualité des résultats se dégrade pour $\sigma = 40$. Des segmentations réduites à l'objet initial peuvent être obtenues à cause de l'effet de rétrécissement.

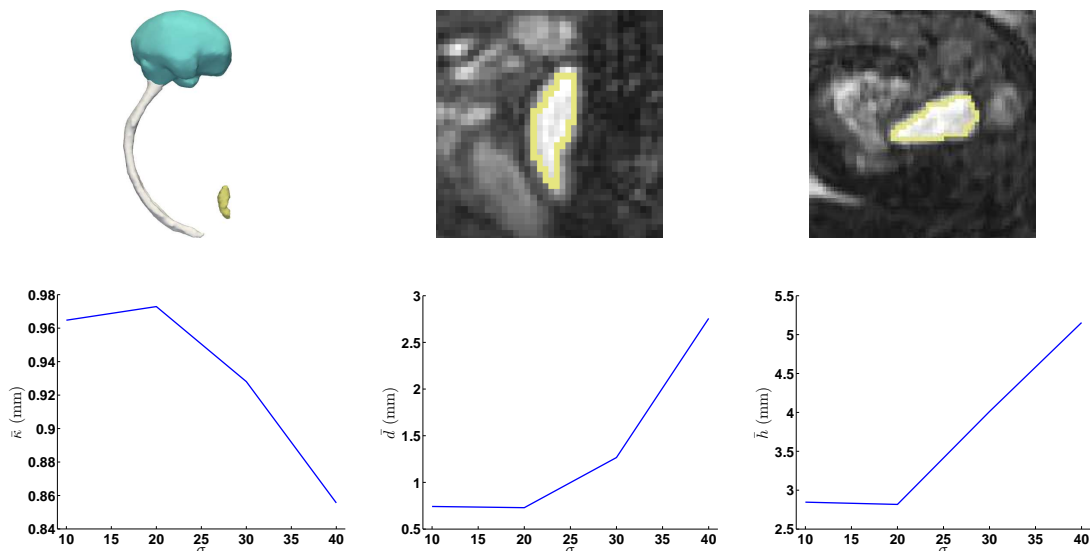


FIG. 5.49 – Haut : résultat de segmentation de la vessie sur un cas, en vue tridimensionnelle et dans deux coupes. Le résultat est obtenu pour $\sigma = 20$. Bas : évaluation des valeurs moyennes du recouvrement $\bar{\kappa}$, de la distance moyenne \bar{d} et de la distance de Hausdorff \bar{h} entre les segmentations automatiques et manuelles, pour des valeurs de σ comprises entre 10 et 40.

Extraction de P_9 et orientation de l'abdomen. Le point P_9 correspond au centre de gravité de la vessie. Grâce à ce point, il est possible de définir complètement la base \mathcal{B}_a , en définissant $\vec{C}_a = \frac{\overrightarrow{P_9 P'_9}}{\|P_9 P'_9\|}$, où P'_9 est le projeté orthogonal de P_9 sur $(P_8 P_7)$. Le procédé de construction utilisé est identique à celui que nous avons utilisé pour déterminer \mathcal{B}_h , et nous ne le décrirons donc pas ici. Nous récapitulons les informations collectées grâce à la segmentation de la vessie dans la figure 5.50.

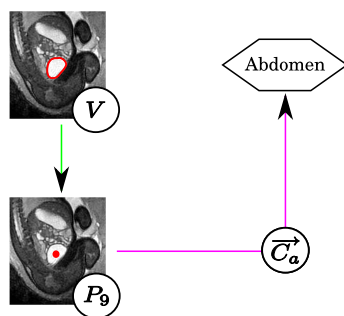


FIG. 5.50 – Extraction de P_9 et orientation complète de l'abdomen.

5.3.1.6 Détection des têtes humérales et fémorales.

Grâce à \mathcal{B}_h et \mathcal{B}_a , il est possible de considérer des régions d'intérêt restreintes pour détecter les têtes humérales et fémorales. Les processus de détection de ces objets étant similaires, nous les présentons conjointement. Ils sont de plus fortement semblables à celui que nous avons utilisé pour la détection des centres oculaires. Nous formons ainsi des couples de centres potentiels et extrayons le meilleur couple, en tenant compte d'un score conjuguant les caractéristiques de l'image et la distance entre les éléments des couples. La figure 5.51 présente la sous-partie de l'exploration fœtale décrite dans la figure 5.7 à laquelle correspond cette étape de détection des têtes humérales et fémorales.

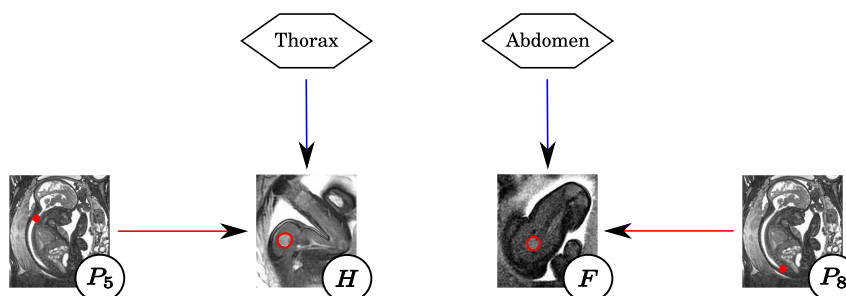


FIG. 5.51 – Détection des têtes humérales et fémorales.

Informations a priori. Les têtes humérales et fémorales sont détectées en prenant en compte différentes informations a priori :

- Orientation. On exploite les orientations du thorax \mathcal{B}_h et de l'abdomen \mathcal{B}_a pour définir des régions d'intérêt.
- Biométrie. On utilise les distances séparant les centres des têtes fémorales d'une part et les centres des têtes humérales d'autre part.
- Forme. Les têtes humérales et fémorales ont une forme en partie sphérique, comme on peut le voir dans la figure 5.52 et comme cela est souligné par Gray [Gray and Standring, 2005].
- Contraste. Les articulations sont constituées de cartilage plus intense que les os et les tissus mous.

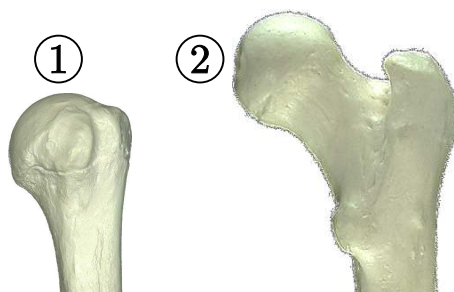


FIG. 5.52 – Têtes humérale (1) et fémorale (2).

Régions d'intérêt. Nous allons présenter ci-dessous la construction de la région d'intérêt de la tête humérale gauche P_{10} , pour simplifier la démonstration. Nous verrons plus bas

que les constructions des régions pour la tête humérale droite et pour les têtes fémorales sont similaires. La tête humérale gauche est localisée dans la partie supérieure du thorax, à gauche du plan sagittal médian. Nous avons utilisé le point P_5 comme point d'ancrage pour définir la région d'intérêt de cet objet. Ce point étant situé à la base du cou du fœtus, il permet en effet de se placer à la limite supérieure du thorax, et donc à proximité de la tête humérale. Nous avons alors défini la région d'intérêt en combinant des informations sur la distance séparant P_5 du centre de la tête humérale gauche P_{10} , et sur l'orientation du vecteur $\overrightarrow{P_5P_{10}}$ dans le repère anatomique thoracique.

Pour chaque image J_j , nous avons identifié manuellement le point P_{10} , et évalué les distances $d_{10}^j = \|\overrightarrow{P_5P_{10}}\|$ et les angles entre chacune des orientations anatomiques et les vecteurs $\overrightarrow{P_5P_{10}}$. Les angles entre $\overrightarrow{S_h}$, $\overrightarrow{C_h}$, $\overrightarrow{A_h}$ et $\overrightarrow{P_5P_{10}}$ sont notés $\alpha_{S,10}^j$, $\alpha_{C,10}^j$, $\alpha_{A,10}^j$ et sont présentés dans la figure 5.53.

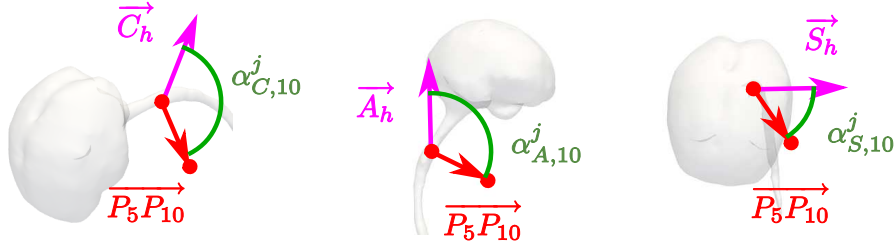


FIG. 5.53 – Définition des angles $\alpha_{S,10}^j$, $\alpha_{C,10}^j$, $\alpha_{A,10}^j$. Les directions de vues de la scène sont normales aux plans définis par les deux vecteurs utilisés pour caractériser chacun des angles, afin de ne pas fausser la perception de ces angles avec des effets de perspective.

L'ensemble des valeurs obtenues sur la base d'images est présenté dans la figure 5.54. Nous avons alors évalué les extrema de ces mesures dans BA . Les valeurs minimum (respectivement maximum) sont notées d_{10}^{min} , $\alpha_{S,10}^{min}$, $\alpha_{C,10}^{min}$ et $\alpha_{A,10}^{min}$ (respectivement d_{10}^{max} , $\alpha_{S,10}^{max}$, $\alpha_{C,10}^{max}$ et $\alpha_{A,10}^{max}$).

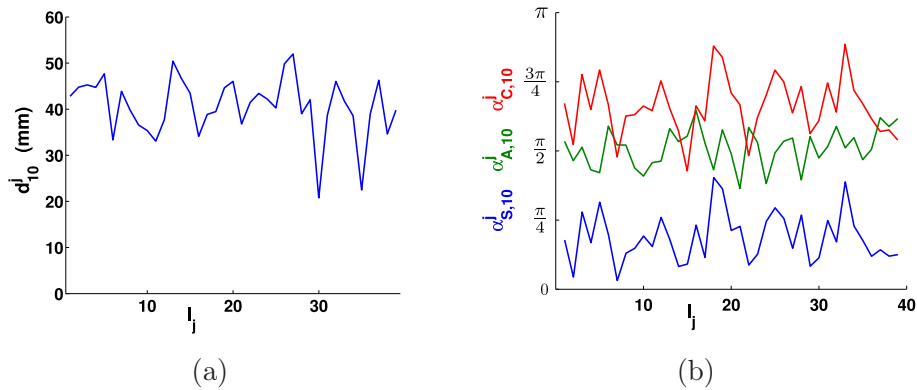


FIG. 5.54 – Mesures utilisées pour définir les régions d'intérêt : (a) d_{10}^j et (b) $\alpha_{S,10}^j$ (en bleu), $\alpha_{C,10}^j$ (en rouge) et $\alpha_{A,10}^j$ (en vert).

On note R_{10} la région d'intérêt de P_{10} . On évalue le degré d'appartenance d'un voxel v de l'image à R_{10} à partir de la distance $d_v = |P_5v|$ et des angles α_S^v , α_C^v et α_A^v

entre le vecteur $\vec{v} = \overrightarrow{P_5 v}$ et les orientations du repère thoracique de l'image. Ce degré d'appartenance est fonction de l'adéquation de d_v , α_S^v , α_C^v et α_A^v aux mesures réalisées dans BA . Des fonctions d'appartenance f_M ont ainsi été construites pour chaque mesure $M \in \{d_{10}, \alpha_{S,10}, \alpha_{C,10}, \alpha_{A,10}\}$. Des fonctions trapézoïdales sont considérées, dont les points caractéristiques k_M^1 , k_M^2 , k_M^3 et k_M^4 sont présentés ci-dessous. Les différents facteurs additifs ont été choisis pour donner une tolérance sur les mesures effectuées dans la base d'apprentissage.

$$\begin{cases} k_M^1 = \max(M^{min} - \frac{\pi}{12}, 0), \\ k_M^2 = \max(M^{min} - \frac{\pi}{24}, 0), \\ k_M^3 = \min(M^{max} + \frac{\pi}{24}, \pi), \\ k_M^4 = \min(M^{max} + \frac{\pi}{12}, \pi). \end{cases}$$

La fonction d'appartenance f_{10} correspondant à R_{10} est finalement obtenue par conjonction des fonctions d'appartenance propres à chaque mesure :

$$f_{10}(v) = \min(f_{d_{10}}(d_v), f_{\alpha_{S,10}}(\alpha_S^v), f_{\alpha_{C,10}}(\alpha_C^v), f_{\alpha_{A,10}}(\alpha_A^v)).$$

On montre dans la figure 5.55 la conjonction de ces différentes contraintes dans une coupe axiale (référentiel thoracique). Pour plus de clareté, nous ne représentons que les valeurs pour lesquelles les fonctions d'appartenance sont égales à 1.

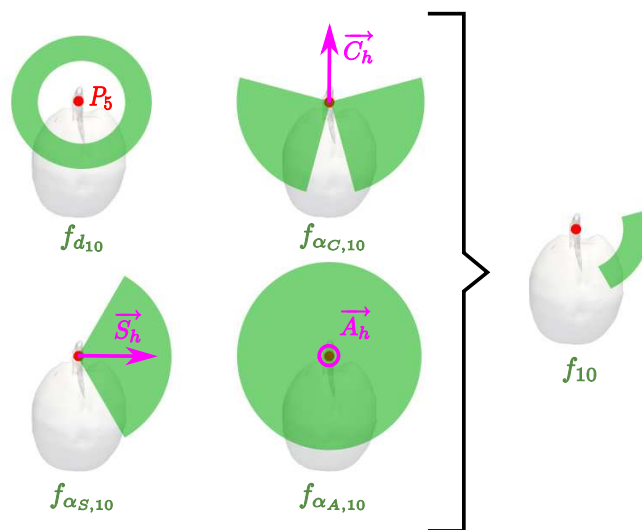


FIG. 5.55 – Fonction d'appartenance f_{10} correspondant à R_{10} , obtenue par conjonction des fonctions d'appartenance $f_{d_{10}}$, $f_{\alpha_{C,10}}$, $f_{\alpha_{S,10}}$ et $f_{\alpha_{A,10}}$.

La construction de la région d'intérêt R_{14} correspondant au centre de la tête humérale droite P_{14} est obtenue avec la même méthode, en substituant P_{14} à P_{10} dans le texte. Pour déterminer les régions d'intérêt des centres des têtes fémorales P_{18} et P_{22} , notées R_{18} et R_{22} , on considère le point P_9 comme ancre anatomique dans l'abdomen, la vessie étant située au milieu du bassin et donc à proximité des têtes fémorales, et les orientations du repère anatomique abdominal. On réalise la même étude sur les angles. En revanche, on exploite la distance à la vessie et non la distance à P_9 , car nous disposons de la segmentation de cet organe et qu'il s'agit d'une information plus riche.

Nous présentons quatre régions de l'espace dans la figure 5.56. Chacune correspond à l'ensemble des voxels de l'image de degré d'appartenance unitaire dans une des régions R_{10} ,

R_{14} , R_{18} ou R_{22} , pour une image J_j . On peut remarquer que les régions R_{18} et R_{22} sont nettement plus contraignantes que les régions R_{10} et R_{14} . Cela est lié en premier lieu aux contraintes relatives aux distances aux têtes humérales et fémorales. Cette contrainte est plus forte pour ces dernières, car elles sont plus proches de la vessie que les têtes humérales ne le sont du point P_5 . De plus, comme nous l'avons souligné dans la section dédiée à la détection des poumons, le point P_5 peut être situé plus ou moins haut le long de la ligne centrale du canal rachidien, ce qui peut engendrer une surestimation de ces distances, mais aussi rendre les mesures des angles $\alpha_{A,10}^j$ et $\alpha_{A,14}^j$ plus variables. Cela est également vrai pour le point P_9 , en fonction du remplissage de la vessie, mais dans une moindre mesure. Enfin, on peut constater que les contraintes sur α_S^v et α_C^v sont souples (figure 5.56 (d)) pour la détection des têtes humérales. Cela est dû au fait que les orientations S et C ne sont pas suffisamment cohérentes dans les images, ce qui engendre une importante variabilité des $\alpha_{S,10}^j$ et $\alpha_{C,10}^j$ utilisés pour définir $f_{\alpha_S,10}$ et $f_{\alpha_C,10}$. Cela montre donc que le processus d'extraction de l'orientation \vec{C}_h à partir du point P_6 est source d'incertitude.

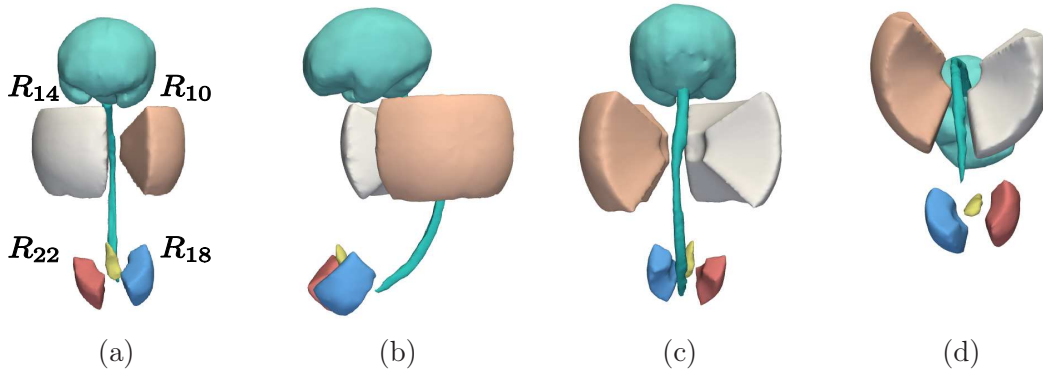


FIG. 5.56 – Régions de l'image correspondant aux ensembles de voxels de degré d'appartenance égal à 1 dans les régions R_{10} (en chair), R_{14} (en blanc), R_{18} (en bleu) et R_{22} (en rouge). Le CBC (en vert), le canal rachidien (en vert) et la vessie (en jaune) sont également représentés. Les régions sont présentées dans les vues antérieure (a), latérale gauche (b), postérieure (c) et inférieure (d).

Sélection du meilleur couple. Nous exploitons une nouvelle fois la carte de 3CN générée pour la détection des yeux. En effet, le 3CN des centres des têtes humérales et fémorales est élevé pour deux raisons. D'une part, les diamètres moyens des têtes humérales et fémorales, mesurés manuellement dans les images, sont de 13,9 mm et 14,6 mm respectivement. Ces valeurs sont très proches du diamètre moyen des yeux $\mu_d = 13,6$ mm. D'autre part, les têtes humérales et fémorales sont constituées de cartilage, qui est un tissu plus clair que les tissus mous qui les entourent. Le modèle d'apparence construit pour la détection des yeux modélise donc correctement ces objets.

Nous utilisons ici un procédé semblable à celui qui a été utilisé pour la détection des centres oculaires. Nous ne le décrivons donc que succinctement et on pourra se référer à la section 5.3.1.1 pour plus de détails. On extrait les composantes connexes du résultat d'un seuillage de l'image des 3CN. On constitue l'ensemble $\{X_i^{CT}\}$ des centres de têtes fémorales et humérales potentiels, en identifiant le voxel de 3CN maximum, noté $3CN_i$ dans chaque composante connexe. Nous étudions alors les couples de centres potentiels $\{X_i^{CT}, X_j^{CT}\}$ et sélectionnons deux couples, le premier correspondant aux têtes humérales et le second aux

têtes fémorales. Les centres des têtes fémorales et humérales sont séparés dans les images des distances D_{TH} et D_{TF} respectivement, que nous avons mesurées manuellement. Comme on l'a réalisé pour les yeux, on construit des fonctions d'appartenance $f_{D_{TH}}$ et $f_{D_{TF}}$ pour éliminer les couples séparés d'une distance anatomiquement non plausible.

On calcule finalement pour chaque couple deux scores conjonctifs s_{ij}^{TH} et s_{ij}^{TF} , pour les têtes humérales et fémorales respectivement. Ces scores tiennent compte de l'adéquation au modèle d'apparence de chaque élément (avec $3CN_i$ et $3CN_j$), du degré d'appartenance aux régions R_{10} , R_{14} , R_{18} et R_{22} (avec f_{10} , f_{14} , f_{18} et f_{22}) et de la distance D_{ij} séparant ces éléments (avec $f_{D_{TH}}$ et $f_{D_{TF}}$) :

$$\begin{cases} s_{ij}^{TH} = 3CN_i \cdot 3CN_j \cdot f_{10}(X_i^{CT}) \cdot f_{14}(X_j^{CT}) \cdot f_{D_{TH}}(D_{ij}), \\ s_{ij}^{TF} = 3CN_i \cdot 3CN_j \cdot f_{18}(X_i^{CT}) \cdot f_{22}(X_j^{CT}) \cdot f_{D_{TF}}(D_{ij}). \end{cases}$$

Les centres des têtes humérales (fémorales respectivement) dans les images correspondent au couple de s_{ij}^{TH} maximum (s_{ij}^{TF} respectivement). Les deux têtes humérales ont été correctement détectées dans 77% des images et les deux têtes fémorales dans 89% des images. La précision de la localisation est satisfaisante pour les cas où la détection est couronnée de succès, les distances moyennes séparant les centres détectés automatiquement et manuellement étant alors de 2,4 mm (têtes humérales) et 2,7 mm (têtes fémorales).

Les résultats sont meilleurs pour les têtes fémorales car les fonctions d'appartenance f_{18} et f_{22} sont très restrictives, ce qui permet de ne considérer que peu de X_i^{CT} (approximativement trois en moyenne par région). De plus, le $3CN_i$ du X_i^{CT} localisé dans ces têtes est le plus élevé dans 83% des cas. Dans les cas d'échec, l'objet détecté est le grand trochanter, qui correspond à l'excroissance osseuse située à droite de la tête fémorale dans la figure 5.52. Le taux de détection est plus faible pour les têtes humérales car les régions R_{10} et R_{14} sont étendues et peuvent inclure des faux positifs. Le X_i^{CT} situé dans le coude du fœtus en est un exemple, car cette articulation est également constituée de cartilage et d'une forme approximativement sphérique. Nous avons corrigé les erreurs en sélectionnant manuellement la composante connexe dans laquelle est située la tête humérale/fémorale non détectée, et en extrayant le point X_i^{CT} associé à cette composante connexe.

Extraction de P_{10} , P_{14} , P_{18} et P_{22} . Les régions d'intérêt de chaque point étant connues, l'extraction des différents points est immédiate. Si l'on considère par exemple les têtes humérales et le couple de score s_{ij}^{TH} maximum, nous avons $P_{10} = X_i^{CT}$ et $P_{14} = X_j^{CT}$. La figure 5.57 présente cette dernière étape d'extraction automatique de points caractéristiques.

5.3.1.7 Détection manuelle des P_j dans les membres inférieurs et supérieurs.

Les points caractéristiques P_{11} , P_{12} et P_{13} (P_{15} , P_{16} et P_{17} respectivement) situés dans le membre supérieur gauche (droit respectivement) et les points P_{19} , P_{20} et P_{21} (P_{23} , P_{24} et P_{25} respectivement) situés dans le membre inférieur gauche (droit respectivement) ont été détectés manuellement dans les images. La détection est réalisée en désignant un point central dans chaque structure et en s'appuyant sur les plans reconstruits dans les trois orientations orthogonales du repère de l'image originale. Les coudes (P_{11} et P_{15}), les genoux (P_{19} et P_{23}) et les chevilles (P_{20} et P_{24}) sont aisément identifiables car ce sont des articulations constituées de cartilage intense et de taille importante, comme on le montre dans la figure 5.58. L'identification des poignets (P_{12} et P_{16}), des métacarpes (P_{13} et P_{17}) et des métatarses (P_{21} et P_{25}) est plus délicate. Les os qui les constituent sont fins et donc difficiles à distinguer à cause de l'effet de volume partiel. De plus, la position des pieds

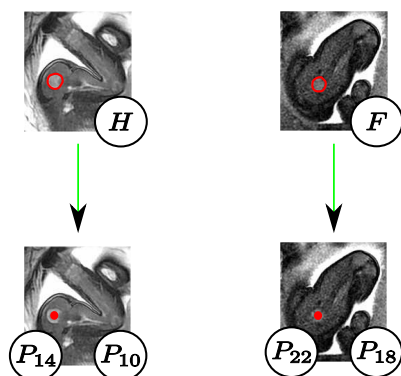


FIG. 5.57 – Extraction de P_{10} , P_{14} , P_{18} et P_{22} .

et des mains peut être complexe à reconstruire mentalement en 3D à partir de coupes reconstruites.

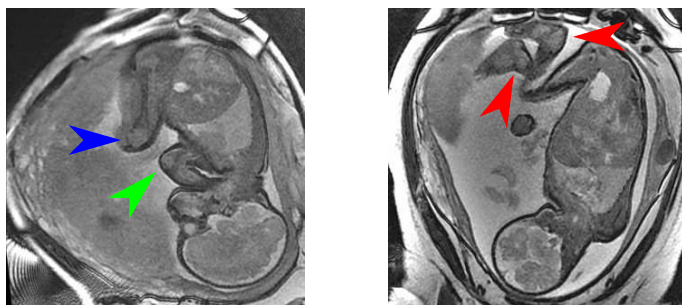


FIG. 5.58 – Aspect des coudes (flèche verte), des genoux (flèche bleue) et des chevilles (flèches rouges) dans les images. Le cartilage constituant ces articulations facilite leur reconnaissance.

Une expérience simple a consisté à sélectionner ces points et à évaluer le temps nécessaire à leur placement par un utilisateur. Pour la sélection des points de chaque membre supérieur (inférieur respectivement), les coupes orthogonales initiales contiennent la tête humérale (fémorale respectivement) correspondante. Il suffit donc alors d'évoluer le long du membre et de définir les points caractéristiques des articulations : celui du coude (genou respectivement), puis celui du poignet (cheville respectivement) et enfin celui de la métacarpe (métatarses respectivement). Cette expérience a été réalisée à deux reprises par le même utilisateur sur l'ensemble des images et le temps moyen de sélection des différents points a été mesuré. La table 5.6 récapitule ces temps et l'on s'aperçoit sans surprise que plus l'articulation est facile à identifier, plus sa sélection est rapide. Le temps moyen de sélection des points sur une image est supérieur à trois minutes.

Articulation	Coude	Poignet	Métacarpe	Genou	Cheville	Métatarses
Temps (s)	11	18	25	9	14	19

TAB. 5.6 – Temps moyen de sélection des points caractéristiques des membres.

La variabilité intra-utilisateur a ensuite été calculée entre ces deux expériences. Les

distances moyennes sont présentées dans la table 5.7. Ces distances sont similaires pour toutes les articulations et sont relativement élevées. La plus élevée est obtenue pour le genou. Cela est lié au fait que le genou est une articulation volumineuse et présente sur plusieurs coupes, dont il est difficile de définir précisément le centre.

Articulation	Coude	Poignet	Métacarpe	Genou	Cheville	Métatarse
Distance (mm)	3,8	4,7	4,9	7,2	5,1	5,7

TAB. 5.7 – Variabilité intra-utilisateur observée lors de la sélection des points caractéristiques des membres.

Les tables 5.6 et 5.7 montrent que la sélection des points est d'une part coûteuse en temps et d'autre part source d'incertitudes. Il serait donc nécessaire de proposer des approches semi-automatiques ou automatiques pour faciliter et rendre plus robuste la détection des points. Le contraste entre le cartilage et les tissus mous pourrait être exploité avantageusement pour segmenter les coudes, genoux et chevilles. On pourrait également modéliser la forme de ces articulations et définir des contraintes spatiales, comme nous l'avons fait à de multiples reprises.

5.3.2 Définition de la position globale du fœtus

La position de l'ensemble des points caractéristiques \mathcal{P} a été établie dans la section précédente. Ces points permettent de connaître la position globale du fœtus, en instanciant le modèle de squelette que nous avons proposé dans les images. Pour cela, nous allons définir la position (localisation, longueur et orientation) de chaque pseudo-os O_i , qui caractérise indirectement la position et les déformations de leur sous-partie anatomique associée A_i . La position d'un pseudo-os $O_i = (P_j, P_k)$ est caractérisée par l'emplacement de son origine P_j , et sa longueur par la distance $|P_j P_k|$. L'orientation de O_i est définie par une base orthonormée de sens direct $\mathcal{B}_i = (\vec{o}_{i,1}, \vec{o}_{i,2}, \vec{o}_{i,3})$. Le premier élément $\vec{o}_{i,1}$ correspond à la direction de l'axe du pseudo-os et caractérise l'orientation principale de A_i . Le rôle de $\vec{o}_{i,2}$ est alors de caractériser le roulis autour de l'axe du pseudo-os, et donc les torsions des tissus mous de A_i . Enfin, le vecteur $\vec{o}_{i,3}$ n'a qu'un rôle passif et est déterminé par le produit vectoriel de $\vec{o}_{i,1}$ et $\vec{o}_{i,2}$. Nous avons ainsi :

$$\mathcal{B}_i = (\vec{o}_{i,1}, \vec{o}_{i,2}, \vec{o}_{i,3}), \text{ avec } \begin{cases} \vec{o}_{i,1} = \frac{\overrightarrow{P_j P_k}}{\|\overrightarrow{P_j P_k}\|} & \text{(direction de l'axe du pseudo-os),} \\ \vec{o}_{i,2} & \text{(roulis autour de l'axe du pseudo-os),} \\ \vec{o}_{i,3} = \vec{o}_{i,1} \wedge \vec{o}_{i,2} & \text{(rôle passif).} \end{cases}$$

Comme $\vec{o}_{i,1}$ est déterminé par P_j et P_k , il suffit de définir $\vec{o}_{i,2}$ pour caractériser entièrement les positions des O_i . Cela est réalisé avec l'approche utilisée pour établir les orientations anatomiques du thorax et de l'abdomen, qui consiste à exploiter un troisième point caractéristique P_l . Nous définissons ainsi $\vec{o}_{i,2} = \frac{\overrightarrow{P_l P_l'}}{\|\overrightarrow{P_l P_l'}\|}$, P_l' correspondant au projeté orthogonal de P_l sur la droite (P_j, P_k) . La table 5.8 présente la liste des points P_l auxiliaires utilisés pour les différents pseudo-os.

Nous présentons dans la suite la construction de certains vecteurs $\vec{o}_{i,2}$, grâce à des illustrations exploitant un individu adulte pour plus de clarté, mais qui demeurent représentatives de ce que l'on observerait chez le fœtus. On montre dans la figure 5.59 la construction de \mathcal{B}_1 , grâce à O_1 et O_M (milieu du segment $[P_1, P_2]$, pour rappel), pour dif-

O_i	(P_j, P_k)	P_l
O_1	(P_1, P_4)	O_M
O_2	(P_4, P_5)	P_6
O_3	(P_5, P_7)	P_6
O_4	(P_7, P_8)	P_9
O_5, O_9	$(P_5, P_{10}), (P_5, P_{14})$	P_6, P_6
O_6, O_{10}	$(P_{10}, P_{11}), (P_{14}, P_{15})$	P_{12}, P_{16}
O_7, O_{11}	$(P_{11}, P_{12}), (P_{15}, P_{16})$	P_{13}, P_{17}
O_8, O_{12}	$(P_{12}, P_{13}), (P_{16}, P_{17})$	P_{11}, P_{15}
O_{13}, O_{17}	$(P_8, P_{18}), (P_8, P_{22})$	P_9, P_9
O_{14}, O_{18}	$(P_{18}, P_{19}), (P_{22}, P_{23})$	P_{20}, P_{24}
O_{15}, O_{19}	$(P_{19}, P_{20}), (P_{23}, P_{24})$	P_{18}, P_{22}
O_{16}, O_{20}	$(P_{20}, P_{21}), (P_{24}, P_{25})$	P_{19}, P_{23}

TAB. 5.8 – Points caractéristiques complémentaires P_l utilisés pour définir les vecteurs $o_{i,2}$ de chaque pseudo-os $O_i = (P_j, P_k)$ et caractériser entièrement leur orientation.

férents positionnements de la tête. L'utilisation de O_M permet visiblement et d'orienter la tête osseuse et les tissus mous qui lui sont associés dans ces différentes situations.

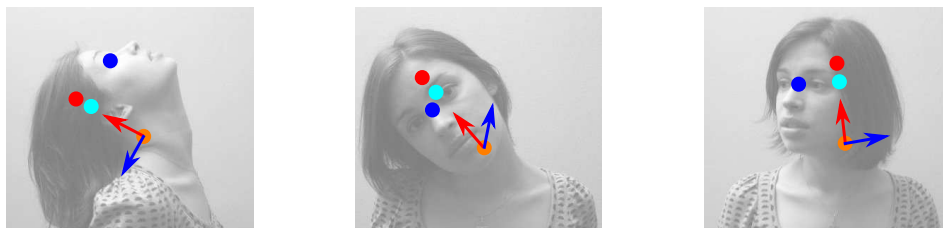


FIG. 5.59 – Caractérisation de différents positionnements de la tête, avec les orientations $o_{1,1}$ (en rouge) et $o_{1,2}$ (en bleu). L'orientation $o_{1,1}$ est construite avec les points P_4 (en orange) et P_3 (en rouge), et $o_{1,2}$ avec O_M (en bleu) et O'_M (en cyan).

Les bases \mathcal{B}_3 et \mathcal{B}_4 correspondent exactement aux bases construites pour définir les orientations anatomiques thoracique et abdominale, et ne sont donc pas présentées. Nous allons décrire à présent les bases \mathcal{B}_5 , \mathcal{B}_6 , \mathcal{B}_7 et \mathcal{B}_8 , qui caractérisent le positionnement de l'épaule, du bras, de l'avant-bras et de la main du membre supérieur gauche. On pourra, par analogie, en déduire le mode de construction des bases du membre supérieur droit et des membres inférieurs.

La figure 5.60 montre comment le point P_6 est utilisé pour définir la base \mathcal{B}_5 . Par construction, on voit que l'orientation de $\vec{o}_{5,2}$ (en bleu) est coronale par rapport à l'épaule, quel que soit le positionnement de l'individu, ce qui est l'objectif recherché. Combiné à $\vec{o}_{5,1}$, qui définit la direction droite-gauche, l'orientation de l'épaule est entièrement déterminée.

L'épaule est une articulation qui permet d'effectuer des rotations autour de trois axes. Les deux premières sont caractérisées par le vecteur $\vec{o}_{6,1}$, mais le roulis reste à déterminer. On utilise P_{12} , qui correspond au poignet, pour définir $\vec{o}_{6,2}$. En effet, le coude ne dispose que d'un unique axe de rotation, et la position du poignet permet de déduire le roulis autour du bras. Cela est visible sur la figure 5.61, où un trait noir a été dessiné sur le bras, ce qui permet d'observer que les déformations du biceps de l'individu dépendent de




FIG. 5.60 – Caractérisation de différents positionnements de l'épaule gauche, avec les orientations $o_{5,1}$ (en rouge) et $o_{5,2}$ (en bleu). L'orientation $o_{5,1}$ est construite avec les points P_5 (en orange) et P_{10} (en rouge), et $o_{5,2}$ avec P_6 (en bleu) et P'_6 (en cyan).

la localisation du poignet. Dans l'image de gauche, le trait est rectiligne et horizontal en l'absence de torsion, alors que ce n'est plus le cas dans l'image de droite. La localisation du poignet engendre une inversion du sens de $\vec{o}_{6,2}$ et modélise l'importante torsion des tissus mous. Il faut noter que nous nous trouverions dans un cas indéterminé si l'individu avait le bras tendu et que les points P_{10} , P_{11} et P_{12} étaient alignés (vecteur $\vec{o}_{6,2}$ nul). Toutefois, cette situation ne se présente pas dans les images, le fœtus ayant systématiquement les bras pliés.

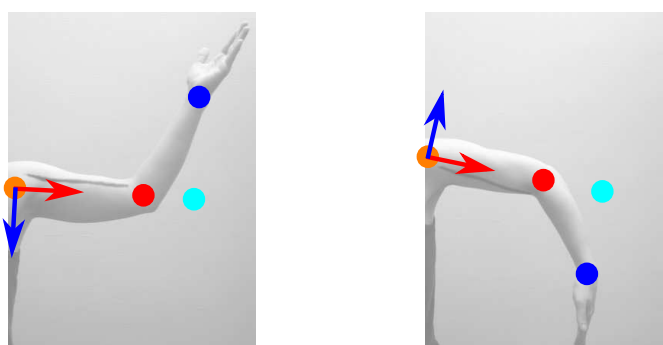


FIG. 5.61 – Caractérisation de différents positionnements du bras gauche, avec les orientations $o_{6,1}$ (en rouge) et $o_{6,2}$ (en bleu). L'orientation $o_{6,1}$ est construite avec les points P_{10} (en orange) et P_{11} (en rouge), et $o_{6,2}$ avec P_{12} (en bleu) et P'_{12} (en cyan).

A l'instar de l'épaule, le poignet peut effectuer des rotations autour de trois axes. Ainsi, des torsions des tissus mous de l'avant-bras sont engendrées par le placement de la main comme on le voit sur la figure 5.62. C'est pourquoi nous avons utilisé P_{13} pour définir le roulis $\vec{o}_{7,2}$ autour du pseudo-os O_7 de l'avant-bras. Aucune torsion de l'avant-bras n'est observée sur l'image de gauche (trait vertical et rectiligne), alors qu'une torsion marquée est visible sur l'image du centre (trait courbé, partiellement visible). Une fois encore, cette méthode pourrait être mise en défaut chez l'adulte, si la main était déployée comme on le voit dans l'illustration de droite. Dans ce cas, le positionnement déduit est similaire à celui de l'image du centre, alors qu'il n'y a aucune torsion de l'avant-bras. Cependant, nous n'avons pas observé un tel positionnement de la main du fœtus, qui est toujours recroquevillée dans les images.

Finalement, le vecteur $\vec{o}_{8,2}$ est déterminé grâce au point P_{11} , ce qui permet de définir l'orientation de la paume comme on le montre dans la figure 5.63. Les remarques faites ci-dessus sont également valables : d'une part, l'alignement des points mènerait à une si-

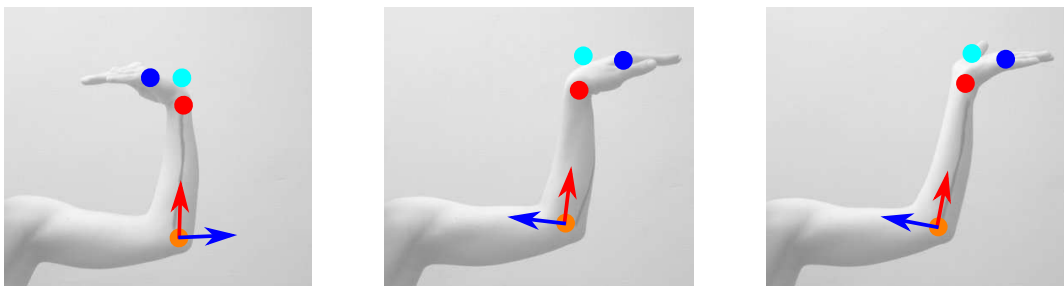


FIG. 5.62 – Caractérisation de différents positionnements de l’avant-bras gauche, avec les orientations $o_{7,1}$ (en rouge) et $o_{7,2}$ (en bleu). L’orientation $o_{7,1}$ est construite avec les points P_{11} (en orange) et P_{12} (en rouge), et $o_{7,2}$ avec P_{13} (en bleu) et P'_{13} (en cyan).

tuation indéterminée, d’autre part les orientations caractérisées dans les images du centre et de droite sont identiques, alors qu’elles correspondent à deux positionnements différents de la main. Cette situation ne se présentant pas dans les images de notre base, cela n’est toutefois pas problématique. La modélisation du positionnement de la main est relativement approximative, car son orientation est complexe et dépend du positionnement des doigts. Toutefois, la main est une structure de petite taille et fine. Une erreur sur son positionnement n’aura qu’une influence réduite dans le processus de segmentation que nous allons décrire dans la section suivante.

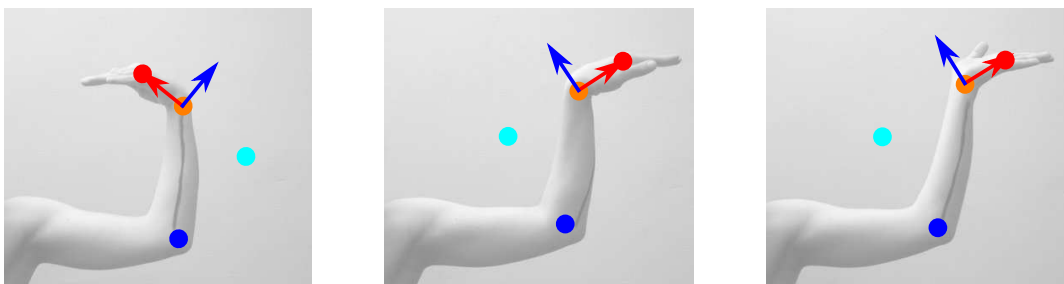


FIG. 5.63 – Caractérisation de différents positionnements de la main gauche, avec les orientations $o_{8,1}$ (en rouge) et $o_{8,2}$ (en bleu). L’orientation $o_{8,1}$ est construite avec les points P_{12} (en orange) et P_{13} (en rouge), et $o_{8,2}$ avec P_{11} (en bleu) et P'_{11} (en cyan).

5.4 Segmentation de l’enveloppe du fœtus

Nous présentons dans cette section une méthode pour segmenter l’enveloppe du fœtus à partir d’un modèle de forme. Les approches de segmentation par recalage de modèles de formes ont été étudiées pour de multiples applications en imagerie médicale, telles que la segmentation du ventricule gauche en ultrasons ou en IRM [Staib and Duncan, 1996], la segmentation de structures internes du cerveau sur IRM [Duta and Sonka, 1998], ou la segmentation de structures osseuses [Behiels et al., 2002]. Des modèles actifs d’apparence, combinant des informations sur la forme et sur l’apparence radiométriques de structures d’intérêt ont été également étudiés pour ces mêmes applications (on peut citer par exemple [Yang and Duncan, 2004] qui illustre l’exploitation de ces modèles pour la segmentation de

structures cardiaques et cérébrales). Un état de l'art complet sur les modèles de formes et d'apparence pour l'imagerie médicale est disponible dans [Heimann and Meinzer, 2009]. Le processus de segmentation est initialisé en positionnant le modèle de forme dans le volume d'images.

Dans notre cas, nous exploitons un modèle de fœtus articulé avec un squelette. L'initialisation du processus de segmentation est effectué par la mise en correspondance de ce squelette avec les points caractéristiques extraits dans les images, permettant de définir un ensemble de transformations affines, qui sont combinées pour recalibrer le modèle (section 5.4.1). Celui-ci est ensuite ajusté en appliquant la méthode de segmentation par coupure de graphe dans une bande étroite, que nous avons utilisée à plusieurs reprises pour l'identification des structures anatomiques fœtales (section 5.4.2).

5.4.1 Recalage d'un modèle articulé dans les images

5.4.1.1 Construction du modèle de fœtus

Le modèle de fœtus que nous avons élaboré a été construit à partir d'une image particulière. Pour s'assurer de la représentativité du modèle, nous avons considéré deux critères : d'une part ses proportions anatomiques et d'autre part son positionnement. Nous avons ainsi choisi l'image d'un fœtus de 31 SA, ce qui correspond à l'âge gestationnel moyen des fœtus dans notre base IRM. Ce fœtus adopte un positionnement fœtal typique : tête légèrement rentrée en avant, bras repliés devant la tête et jambes « en tailleur ».

L'enveloppe du fœtus a été segmentée manuellement dans cette image que l'on note J_m . Six étiquettes différentes ont été considérées pour les tissus restants. Ces étiquettes correspondent aux régions anatomiques suivantes : la tête, le torse, les membres supérieurs et les membres inférieurs. Cette distinction est utile pour la manipulation de ce modèle comme on le verra plus loin. Nous illustrons dans la figure 5.64 une coupe de l'image considérée (a) et les segmentations des régions anatomiques (b).

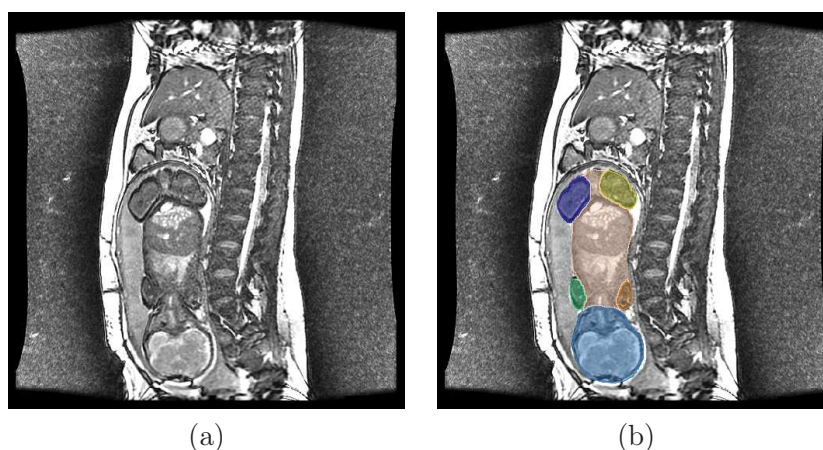


FIG. 5.64 – (a) Coupe de l'image utilisée pour construire le modèle de fœtus. (b) Segmentation des six régions anatomiques dans cette coupe : tête (bleu), torse (rose pâle), membres supérieurs (marron et vert) et membres inférieurs (jaune et violet).

Des modèles surfaciques de chacune des six régions anatomiques ont été reconstruits avec la méthode que l'on présentera dans le chapitre 6. Cette méthode permet d'obtenir des objets lisses, assurant le réalisme anatomique des modèles obtenus, mais également celui

des déformations engendrées par le processus de recalage. On illustre dans la figure 5.65 le modèle de fœtus complet.




FIG. 5.65 – Modèle du fœtus, en orientations coronale (a,c) et sagittale (b,d). On présente une représentation maillée (a,b) et une représentation texturée (c,d) des six régions anatomiques.

5.4.1.2 Articulation du modèle

Afin de déformer le modèle obtenu, nous avons employé une méthode utilisée dans le domaine de la réalité virtuelle pour animer des avatars. Avec cette méthode, on considère un maillage $\mathcal{M} = \{S, F\}$, où $S = \{s_i\}$ est l'ensemble des sommets et F l'ensemble des faces, que l'on dote d'un squelette simplifié appelé armature. Cette armature est constituée de N pseudo-os b_i , que l'on associe aux sommets s_j lors du « skinning » du maillage. Pour un sommet s_j donné, ce processus consiste à établir N poids $w_{i,j}$, qui définissent l'asservissement du sommet aux différents b_i . Ainsi, plus le poids est élevé, plus l'asservissement est fort. La somme des poids est normalisée ($\sum_{i=1}^N w_{i,j} = 1$).

On peut alors déformer \mathcal{M} en définissant une transformation T_i pour chaque b_i . Le maillage déformé $\mathcal{M}' = \{T(S), F\}$ est déterminé par l'ensemble $T(S) = \{T(s_j)\}$, l'ensemble des faces F étant topologiquement inchangé. On obtient $T(S)$ en appliquant une transformation pondérée à chacun des s_j dépendant de la transformation des b_i : $T(s_j) = \sum_{i=1}^N w_{i,j} T_i(s_j)$. On présente un exemple simple de déformation dans la figure 5.66, où un maillage cylindrique est doté de deux pseudo-os (à gauche). On procède alors au « skinning » (au centre). Les poids associés au pseudo-os inférieur sont nuls alors que les poids du pseudo-os supérieur sont visualisés avec un code de couleurs simple. Ces poids sont fonction de la distance entre les sommets et le pseudo-os : ils sont unitaires à proximité du pseudo-os (en rouge), décroissent à mesure que la distance grandit et sont nuls (en bleu) lorsque la distance dépasse un certain seuil. A droite, on montre le maillage déformé, lorsque l'on applique une rotation au pseudo-os supérieur.

L'articulation du maillage a été réalisée dans le logiciel Blender (www.blender.org), solution libre dans le domaine de la réalité virtuelle. Nous avons construit le modèle de squelette du fœtus \mathcal{O}_m en générant un pseudo-os pour chacun des O_i de l'image modèle J_m . Chaque O_i est positionné automatiquement en appliquant une transformation T_i^m , définie à partir des position, échelle et orientation établies dans la section 5.3.2. Nous présentons le modèle articulé complet dans la figure 5.67 (a). Le « skinning » est réalisé avec la méthode proposée dans [Baran and Popović, 2007], où les poids sont fonction de la distance aux pseudo-os, ce qui permet d'obtenir des transitions douces des pondérations des sommets situés à proximité des articulations. Cela permet de modéliser le fait que si deux pseudo-os O_{i_1} et O_{i_2} partagent une articulation commune, le positionnement de O_{i_1} a une influence

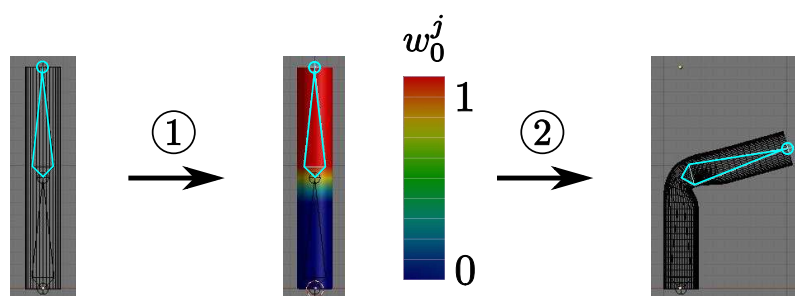


FIG. 5.66 – Déformation d’un maillage cylindrique avec un pseudo-os O_0 . (1) Etape de « skinning », les poids associés au pseudo-os étant fonction de la distance séparant les sommets du pseudo-os. (2) Déformation du maillage engendrée par une rotation du pseudo-os.

sur la torsion des muscles et de la peau de la sous-partie anatomique A_{i_2} , et inversement. On illustre cela sur la figure 5.67 (b,c), dans laquelle on montre les pondérations des sommets du maillage du membre supérieur gauche, relativement aux pseudo-os du bras gauche O_6 et de l’avant-bras gauche O_7 . Les $w_{6,j}$ (respectivement $w_{7,j}$) sont unitaires pour les sommets situés dans le bras (respectivement l’avant-bras) et décroissent progressivement dans le coude, articulation commune aux deux pseudo-os.

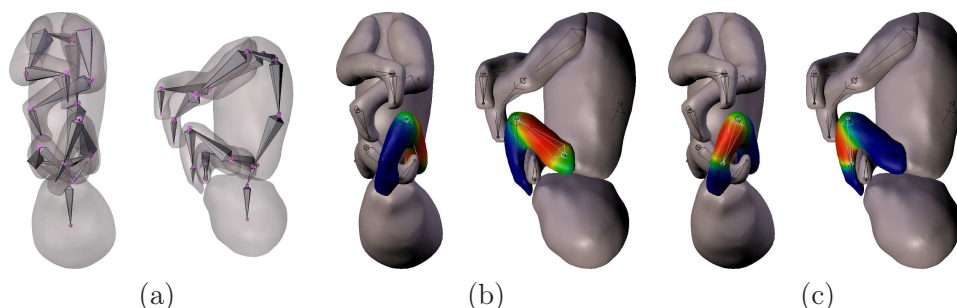


FIG. 5.67 – Modèle articulé complet du fœtus (a) et « skinning » du maillage, illustré sur le membre supérieur gauche (b,c). Les pondérations $w_{6,j}$ (respectivement $w_{7,j}$) définissant l’asservissement des sommets du maillage au pseudo-os O_6 du bras (respectivement O_7 de l’avant-bras) sont illustrées en (b) (respectivement en (c)). On peut observer une transition douce des pondérations dans la région du coude.

Le positionnement du fœtus peut cependant poser certains problèmes lors de l’application de cette méthode. Par exemple, son avant-bras gauche est en contact avec sa tête. Certains sommets du maillage de la tête appartiennent donc à la zone d’influence du pseudo-os de l’avant-bras O_7 et leurs poids $w_{7,j}$ sont non-nuls. Cela constitue une erreur : le positionnement de O_7 ne doit pas engendrer une déformation du maillage de la tête. Nous avons corrigé ces erreurs dans Blender, qui permet de définir aisément des poids nuls entre les sommets d’un maillage et un pseudo-os donné. Nous exploitons ici avantageusement le fait que notre modèle soit composé de six maillages distincts. Si on considère par exemple les sommets du maillage du membre supérieur gauche, on définit des $w_{i,j}$ nuls relativement à tous les O_i qui ne sont pas situés dans ce membre (à l’exception du pseudo-os de l’épaule O_5 qui partage une articulation avec O_6). Il faut toutefois noter que cette modélisation avec six maillages distincts présente également un inconvénient. On observe en effet des

saignées à proximité des articulations localisées à l'interface entre ces maillages, ce qui nuit au réalisme du modèle (cf figure 5.65 (c,d)).

5.4.1.3 Recalage par mise en correspondance des modèles de squelette

Pour recalcer le modèle de fœtus articulé dans une nouvelle image J_j , nous mettons en correspondance le modèle de squelette \mathcal{O}_m avec celui qui est défini dans cette image. Soit T_i^j la transformation caractérisant le positionnement du pseudo-os O_i dans une image J_j (T_i^m correspondant à la transformation dans l'image modèle J_m , pour rappel). On obtient le nouveau positionnement de O_i de la manière suivante : $O'_i = T_i^j \circ (T_i^m)^{-1}(O_i)$. Grâce à l'opération de skinning, cette transformation est appliquée indirectement aux sommets des maillages associés à O_i . On montre dans la figure 5.68 le résultat du recalage obtenu par ce processus.

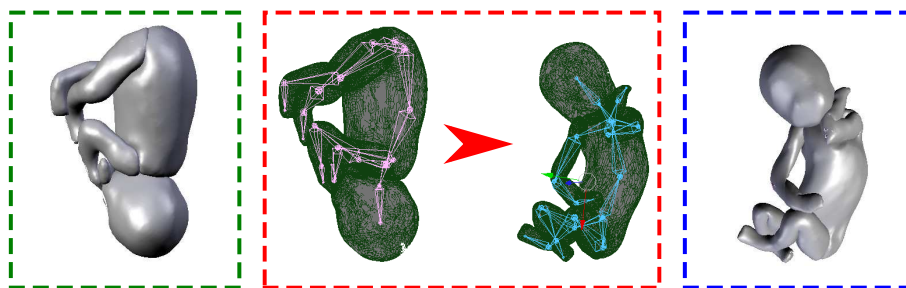


FIG. 5.68 – Recalage du modèle de fœtus (cadre vert) dans une image, par mise en correspondance des squelettes (cadre rouge). Le résultat final figure dans le cadre bleu.

Nous présentons dans la figure 5.69 une comparaison entre le modèle articulé recalé dans l'image J_1 et une reconstruction 3D du résultat de la segmentation manuelle de l'enveloppe du fœtus dans cette image. Nous avons considéré cet exemple car ce fœtus a un positionnement différent du modèle, ce qui met en exergue les erreurs engendrées par des déformations importantes.

Le recalage du modèle articulé est globalement satisfaisant. Aucune aberration n'est à noter et le positionnement du fœtus est correctement reproduit. Toutefois, on peut observer deux erreurs. La première concerne la région du fessier, qui est atrophiée dans le modèle recalé. Cela est dû à l'utilisation de trois maillages distincts pour le tronc et les membres inférieurs. Les saignées observées dans le modèle dans sa position d'origine sont accentuées après déformation. Cela aurait pu être amélioré par un skinning fin. En effet, les résultats obtenus avec des méthodes assistées, comme celle de [Baran and Popović, 2007], sont fréquemment améliorés manuellement dans la communauté de la réalité virtuelle. Cependant, cela n'a pas été réalisé lors de la construction du modèle, au cours de laquelle seules les erreurs de pondération les plus flagrantes ont été corrigées. Les corrections manuelles sont en effet très délicates dans notre contexte, car le positionnement du fœtus est complexe (membres croisés, torsion du tronc...), contrairement aux avatars construits en réalité virtuelle qui sont initialement positionnés debout, membres supérieurs et inférieurs écartés.

La deuxième erreur concerne la tête du modèle recalé, qui est notablement plus volumineuse que celle du fœtus. Cet état de fait s'explique, d'une part, par la morphologie du fœtus dans l'image J_m (qui possède une tête particulièrement grosse), d'autre part par la mise à échelle de la tête du modèle. Cette mise à échelle est déterminée par le rapport des

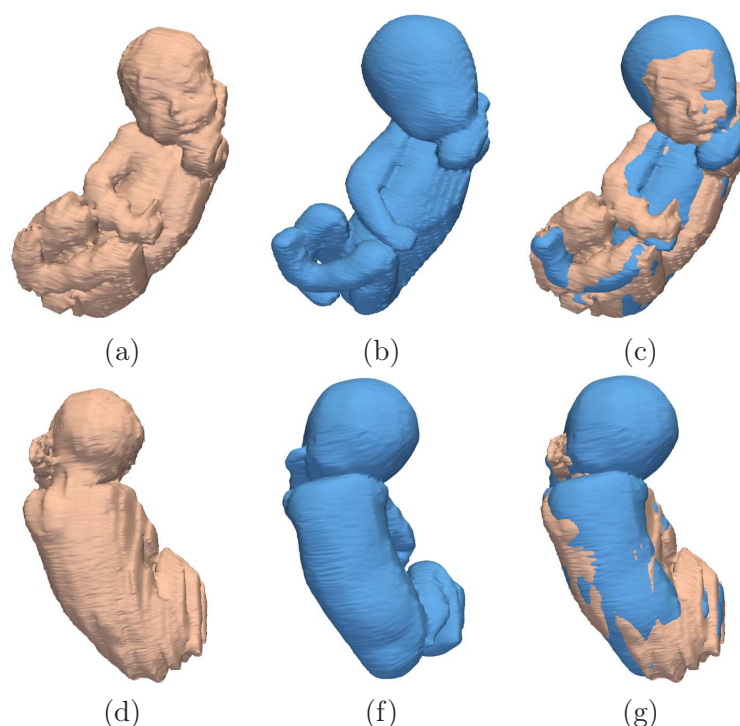


FIG. 5.69 – Comparaison entre une reconstruction 3D de la segmentation de l’enveloppe du fœtus dans l’image J_1 (a,d) et le modèle recalé (b,e). On présente le résultat de la superposition des modèles dans (c,g).

longueurs des pseudo-os de la tête $r_1 = \frac{|O_1^1|}{|O_1^m|}$ (O_1^1 et O_1^m correspondent respectivement au pseudo-os O_1 dans J_1 et J_m). La longueur du pseudo-os O_1 est égale à la distance séparant ses deux extrémités P_1 et P_4 . Le premier correspond au centre de gravité du CBC, alors que le deuxième correspond au point « le plus inférieur », dans l’ensemble des voxels postérieurs à P_1 de la segmentation du CBC. L’extraction de P_1 est obtenue à partir d’un volume important : les erreurs de segmentations locales n’ont donc qu’une faible influence sur sa position. Au contraire, l’extraction de P_4 est moins précise. Cela est dû au fait que la pénétration dans le canal rachidien du résultat de la segmentation du CBC est variable entre les images, laquelle induit une localisation de P_4 dans la base du canal rachidien à des profondeurs différentes. Cette approximation se répercute ensuite sur la longueur de O_1 . Après analyse des images et des reconstructions 3D des fœtus, nous avons observé que O_1^m était obtenu avec un point P_4 peu profond, à l’inverse de O_1^1 . Ainsi, la longueur de O_1^m est surévaluée et celle de O_1^1 sousévaluée. La combinaison de ces biais engendre une surévaluation de r_1 , qui explique la taille excessive de la tête du modèle recalé.

Nous allons utiliser les surfaces obtenues pour définir une bande étroite, dans laquelle est réalisée la segmentation par coupure de graphe. Nous présentons dans la table 5.9 une comparaison quantitative des volumes définis par les surfaces recalées et des résultats de segmentation manuelle sur quatre cas. Les volumes obtenus sont globalement similaires aux segmentations manuelles, comme le montrent les valeurs des distances moyennes et des mesures de recouvrement. Les modèles recalés fournissent donc une initialisation satisfaisante pour la segmentation de l’enveloppe du fœtus. Certaines zones présentent toutefois de grosses différences, comme en témoignent les valeurs de la distance de Hausdorff. Cela va nécessiter de définir attentivement la bande étroite dans laquelle est réalisée la segmen-

tation.

	J_1	J_5	J_{13}	J_{14}	Moyenne
Distance de Hausdorff (mm)	23,7	18,5	20,4	21,2	20,9
Distance moyenne (mm)	4,3	3,4	3,7	4,3	3,9
Recouvrement (%)	76	75	74	72	74

TAB. 5.9 – Evaluation quantitative des résultats de recalage du modèle sur les images J_1 , J_5 , J_{13} et J_{14} .

5.4.2 Segmentation par coupure graphe dans une bande étroite

Tout d’abord, nous décrivons ci-dessous les pondérations des arcs utilisées lors de la construction du graphe. Ensuite, nous étudions les résultats obtenus lorsque la segmentation est réalisée dans une bande étroite définie naïvement. Les résultats obtenus n’étant pas satisfaisants, nous présentons alors une méthode pour construire des régions incluses dans le fœtus et incluant le fœtus plus adaptées. Cela est réalisé en combinant le résultat de recalage du modèle articulé et les segmentations des organes générées lors de la collecte des points caractéristiques. Finalement, nous décrivons les résultats obtenus dans une dernière section.

5.4.2.1 Pondérations des arcs du graphe

La construction du graphe est similaire à celle que nous avons présentée dans la section 5.3.1.2. Toutefois, nous allons identifier le fœtus en recherchant l’interface entre son épiderme et son environnement, constitué de la paroi utérine et/ou du liquide amniotique. L’épiderme étant plus sombre que la paroi utérine et le liquide amniotique dans les images, nous allons définir des pondérations différentes de celles que nous avons utilisées jusqu’alors. En effet, les voxels intérieurs à l’interface recherchée étaient plus clairs que les voxels extérieurs à cette interface pour toutes les structures segmentées jusqu’ici.

Soient p et q deux nœuds du graphe correspondant à deux pixels voisins d’intensités I_p et I_q . Le poids de l’arc allant depuis p vers q est défini par $w_{pq} = e^{-(I_p - I_q)^2 / 2\sigma^2} / \text{dist}(p, q)$, si $I_p \leq I_q$, et $w_{pq} = 1$, si $I_p > I_q$. Ainsi :

- le poids des arcs liant les voxels de l’épiderme aux voxels du liquide amniotique ou de la paroi utérine est faible,
- le poids des arcs liant des voxels situés dans une région homogène est proche de 1,
- le poids des arcs liant des voxels clairs à des voxels sombres est égal à 1, quelle que soit l’amplitude de cette variation.

5.4.2.2 Utilisation d’une bande étroite naïve

L’extraction de la surface minimale a jusqu’à présent été réalisée dans des bandes étroites définies avec des opérations de morphologie mathématique simples, appliquées sur une forme approchée des objets à segmenter. Les régions incluse dans l’objet R_i et incluant l’objet R_e ont été respectivement obtenues par érosion et dilatation de cette forme avec des boules pour éléments structurants. La bande étroite correspond finalement à $R_e \setminus R_i$.

Nous avons réalisé des tests préliminaires, en appliquant l’algorithme de segmentation par coupure de graphe dans des bandes étroites obtenue en appliquant cette méthode sur le masque binaire défini par la surface du modèle. Nous avons utilisé des boules de 25 mm

de diamètre comme élément structurant, pour s'assurer que les régions R_i (par érosion) et R_e (par dilatation) respectant les critères d'appartenance et d'inclusion relativement aux fœtus à segmenter. Ces diamètres importants sont nécessaires car les distances de Hausdorff sont grandes entre le modèle articulé recalé et le fœtus à segmenter, comme rapporté dans la table 5.9.

Nous présentons dans la figure 5.70 les régions R_i et R_e générées pour l'image J_5 , ainsi que le meilleur résultat de segmentation, obtenu avec $\sigma = 10$, et le résultat de segmentation manuelle.

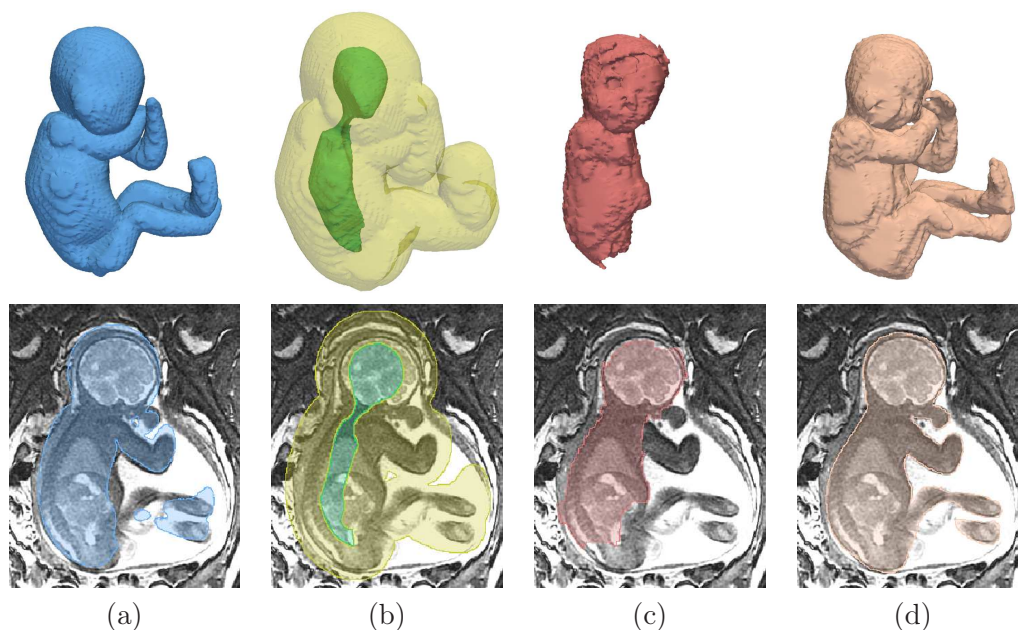


FIG. 5.70 – Segmentation du fœtus avec une bande étroite naïve. (a) Modèle articulé recalé. (b) Régions R_i (vert) et R_e (jaune translucide) utilisées pour construire la bande étroite. Résultats de segmentation obtenus avec la méthode par coupure de graphe (c) et manuellement (d).

Le résultat obtenu présente trois imperfections majeures. D'une part, la segmentation n'inclut pas les membres du fœtus. Cela est dû au fait que la méthode de segmentation par coupure de graphe que nous avons implantée peut générer des résultats tronqués et n'incluant pas ce type de structures fines et allongées, à cause de l'effet de raccourci lié à l'optimisation d'un critère de surface minimale. Pour éviter ce phénomène indésirable, il est nécessaire que R_i pénètre profondément dans les membres, ce qui n'est pas le cas lorsque l'on considère la méthode de génération de R_i utilisée dans ces tests. L'érosion est en effet pratiquée avec une boule de diamètre important, ce qui engendre la disparition quasi-complète des membres en raison de leur finesse.

D'autre part, des tissus maternels sont agrégés à la tête du fœtus, en raison de la position céphalique de ce fœtus dans l'image. La tête étant en contact avec la paroi utérine, le contraste entre l'épiderme crânien et son environnement est faible. Au contraire, ce contraste est très marqué à l'interface entre la vessie et l'urine maternelle. Ainsi, la surface minimale obtenue par coupure de graphe inclut de manière préférentielle cette dernière interface. Afin de remédier à ce problème, il conviendrait d'exclure la vessie maternelle de R_e .

Finalement, on remarque que l'œil droit du fœtus n'est pas inclus dans le résultat de la

segmentation, qui comprend par erreur l'interface entre les muscles oculaires et l'œil, car les premiers sont plus sombres que le deuxième. Cette erreur peut également être observée dans la région cérébrale sur d'autres images, la frontière entre le cerveau et le liquide céphalo-rachidien ayant parfois un contraste plus marqué que celui que l'on observe entre l'épiderme crânien et son environnement.

Ces résultats obtenus avec une définition naïve de la bande étroite étant peu satisfaisants, nous proposons donc des méthodes de construction de R_i et R_e différentes pour la segmentation du fœtus.

5.4.2.3 Construction d'une bande étroite améliorée

Pour remédier au problème de troncature des membres du fœtus, nous avons inclus dans R_i le modèle de squelette du fœtus à segmenter. Chaque pseudo-os est représenté par un cylindre de 5 mm de diamètre, ce diamètre étant suffisamment réduit pour que tous les pseudo-os soient inclus dans le fœtus, même dans les sous-parties anatomiques les plus fines, comme les mains et les pieds. De plus, les organes déjà segmentés (les yeux, le CBC, le canal rachidien et la vessie) ont été intégrés dans la région, afin d'éviter la sous-segmentation du fœtus dans ces organes.

La région R_e a ensuite été modifiée, afin d'éviter l'agrégation de structures maternelles à la tête du fœtus. Cette région résulte toujours de la dilatation du masque binaire du modèle articulé recalé (la localisation des erreurs de recalage étant inconnue a priori, nous avons également considéré une boule comme élément structurant), à ceci près que nous la tronquons au-dessus de la tête du fœtus. Pour cela, nous exploitons la partie supérieure de la segmentation du CBC, dont la frontière est proche de celle de la tête du fœtus. Nous avons ainsi mesuré une distance moyenne de 4 mm entre ces deux frontières dans les images, lorsque l'on se situe au-dessus du plan axial passant par le centre de gravité du CBC. L'ensemble des voxels localisés au dessus de ce plan axial et distants de plus de 8 mm de la segmentation du CBC a été supprimé du dilaté du modèle recalé. Nous avons considéré le double de la distance moyenne mesurée dans les images pour le critère de distance, afin de prendre en compte la variabilité des épaisseurs crâniennes ou cutanées importantes. Nous illustrons le résultat de cette opération dans la figure 5.71.

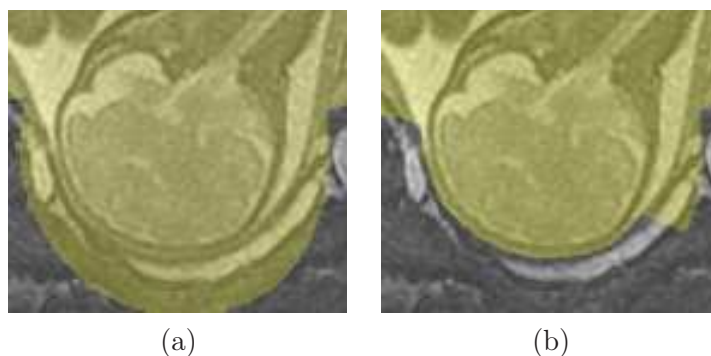


FIG. 5.71 – Troncature du dilaté du modèle recalé au-dessus de la tête fœtale : situation originale en (a) et résultat de l'opération en (b).

Nous présentons dans la figure 5.72 le résultat obtenu lorsque l'on construit les régions R_i et R_e avec cette méthode. On peut remarquer une nette amélioration, en comparaison avec celui de la figure 5.70 : les membres et l'œil droit sont correctement segmentés, et la sur-segmentation de la tête est limitée. Toutefois, la région située entre le bras et la tête

du fœtus est incluse dans la segmentation comme on le voit en (c), alors qu'elle contient du liquide amniotique. Cette erreur est due à l'inclusion totale de cette région dans R_e , ce qui résulte du diamètre élevé de l'élément structurant utilisé pour la dilatation du modèle recalé. Pour éviter ce phénomène, il faudrait qu'une partie de cette région ne soit pas incluse dans R_e . Cela serait possible si le modèle de fœtus recalé était plus proche du fœtus à segmenter, ce qui permettrait de considérer un élément structurant de diamètre inférieur lors de la dilatation.

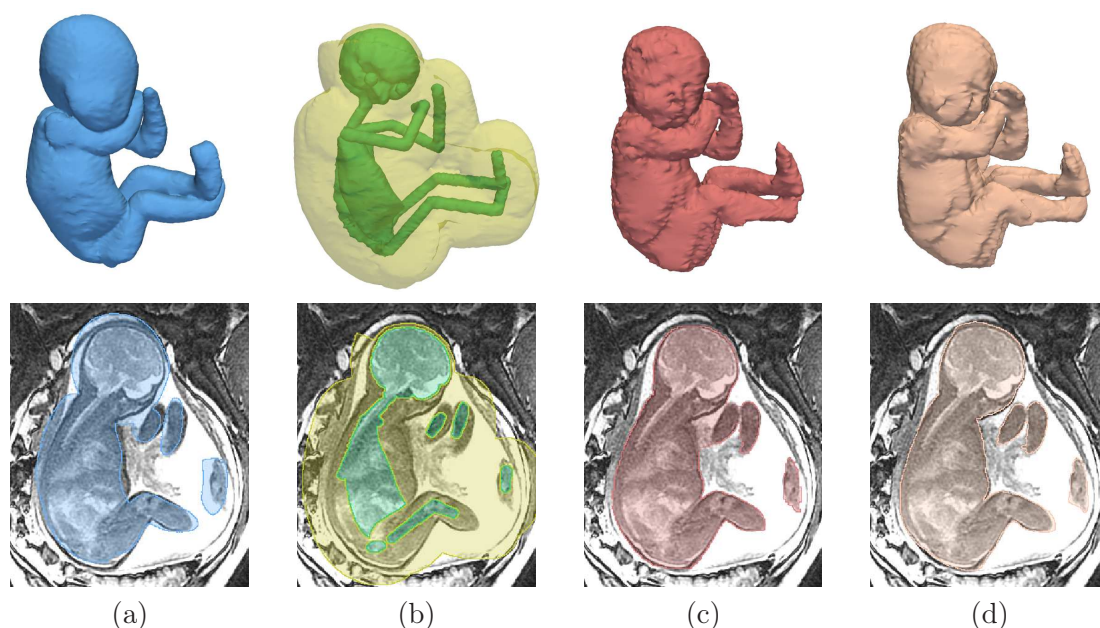


FIG. 5.72 – Segmentation du fœtus avec une bande étroite satisfaisante. (a) Modèle articulé recalé. (b) Régions R_i (vert) et R_e (jaune translucide) utilisées pour construire la bande étroite. Résultats de segmentation obtenus avec la méthode par coupure de graphe (c) et manuellement (d).

5.4.2.4 Evaluation des résultats de segmentations

L'influence du choix de la valeur du paramètre σ utilisé pour la pondération des arcs du graphe a été étudiée et est présentée dans la figure 5.73. Nous avons évalué les résultats pour $\sigma \in [1, 30]$, ceux-ci se dégradant pour des valeurs plus élevées. Cette étape de validation ne concernant que quatre images, nous avons tracé les évaluations pour chacune des images : J_1 (en rouge), J_5 (en vert), J_{13} (en cyan) et J_{14} (en noir). Les meilleurs résultats sont obtenus pour $\sigma \in [10, 15]$.

Nous récapitulons les valeurs des critères d'évaluation lorsque $\sigma = 12,5$ (valeur moyenne de l'intervalle dans lequel les meilleurs résultats sont obtenus) dans la table 5.10. La distance moyenne et le recouvrement sont sensiblement meilleurs que ceux que l'on a mesurés après le recalage du modèle articulé (cf table 5.9). Toutefois, les distances de Hausdorff restent comparables et avoisinent toujours les 20 mm.

Pour comprendre l'origine de ces erreurs, nous présentons les résultats obtenus sur les images J_1 , J_{13} et J_{14} dans la figure 5.74. On notera S_{man}^j et S_{auto}^j les résultats de segmentation manuelle et automatique obtenus sur l'image J_j . Bien que la segmentation de J_1 soit satisfaisante, tant visuellement que quantitativement, on peut remarquer une sur-

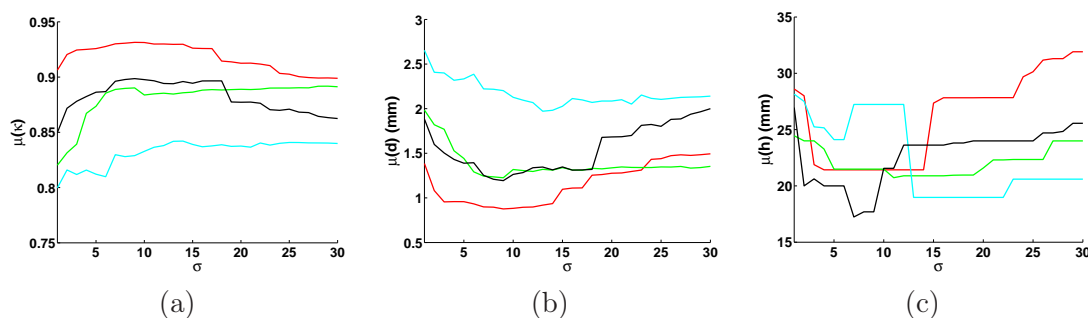


FIG. 5.73 – Evaluation des valeurs moyennes du recouvrement $\bar{\kappa}$, de la distance moyenne \bar{d} et de la distance de Hausdorff \bar{h} entre les segmentations obtenues et les segmentations manuelles, pour des valeurs de σ comprises entre 1 et 30 (pas unitaire). Ces valeurs ont été calculées pour J_1 (en rouge), J_5 (en vert), J_{13} (en cyan) et J_{14} (en noir).

	J_1	J_5	J_{13}	J_{14}	Moyenne
Distance de Hausdorff (mm)	21	21	19	24	21
Distance moyenne (mm)	0,9	1,3	2,0	1,3	1,4
Recouvrement (%)	93	88	84	89	89

TAB. 5.10 – Evaluation quantitative des résultats de segmentation sur les images J_1 , J_5 , J_{13} et J_{14} .

segmentation de la main gauche du fœtus dans S_{auto}^1 , qui suffit à expliquer la distance de Hausdorff élevée pour cette image. De plus, la tête est également sur-segmentée. Cependant, la frontière de la tête est floue à cause de l'effet de volume partiel, comme on peut le voir sur les images de droite de la ligne (b). Dans ces circonstances, la segmentation supervisée est une tâche ardue et il est délicat d'affirmer fermement que S_{man}^1 est meilleur que S_{auto}^1 .

Le plus mauvais résultat est obtenu pour l'image J_{13} (lignes (c) et (d)). La sub-optimalité du résultat s'explique par une sur-segmentation flagrante du flanc du fœtus. En effet, la segmentation inclut une partie de la paroi utérine et des muscles maternels. Cela s'explique par le très fort contraste entre ces tissus (sombres) et la graisse maternelle (claire). Pour éviter une telle fuite dans la segmentation, il serait nécessaire d'exclure la graisse maternelle de la bande étroite. Pour cela, il faudrait que l'initialisation soit excellente, tant la distance entre le fœtus et l'interface muscle/graisse maternels est réduite. Une autre solution consisterait à identifier la graisse maternelle par un pré-traitement, pour la supprimer de la bande étroite.

Les valeurs des critères d'évaluation pour l'image J_{14} sont très similaires aux moyennes de ces valeurs sur l'ensemble des quatre images. Le résultat est satisfaisant, mise à part l'agrégation de tissus maternels à la tête du fœtus, qui n'a pu être évitée malgré la méthode de définition de la région R_e que nous avons proposée. Cette méthode pourrait en effet être améliorée : nous éliminons du dilaté de la tête du modèle recalé les voxels situés au-dessus du plan axial incluant le centre de gravité du CBC. Après analyse des résultats, il apparaît qu'un point inférieur à ce centre de gravité pourrait être considéré, pour exclure d'avantage de points. De plus, nous avons seulement considéré le dessus du crâne, car la contrainte sur la distance séparant le CBC de l'épiderme de la tête du fœtus n'est plus valable sur sa face. Toutefois, cette contrainte demeure satisfaisante dans la région de l'occiput, et il serait donc possible de tronquer d'avantage le dilaté de la tête recalée dans cette région.

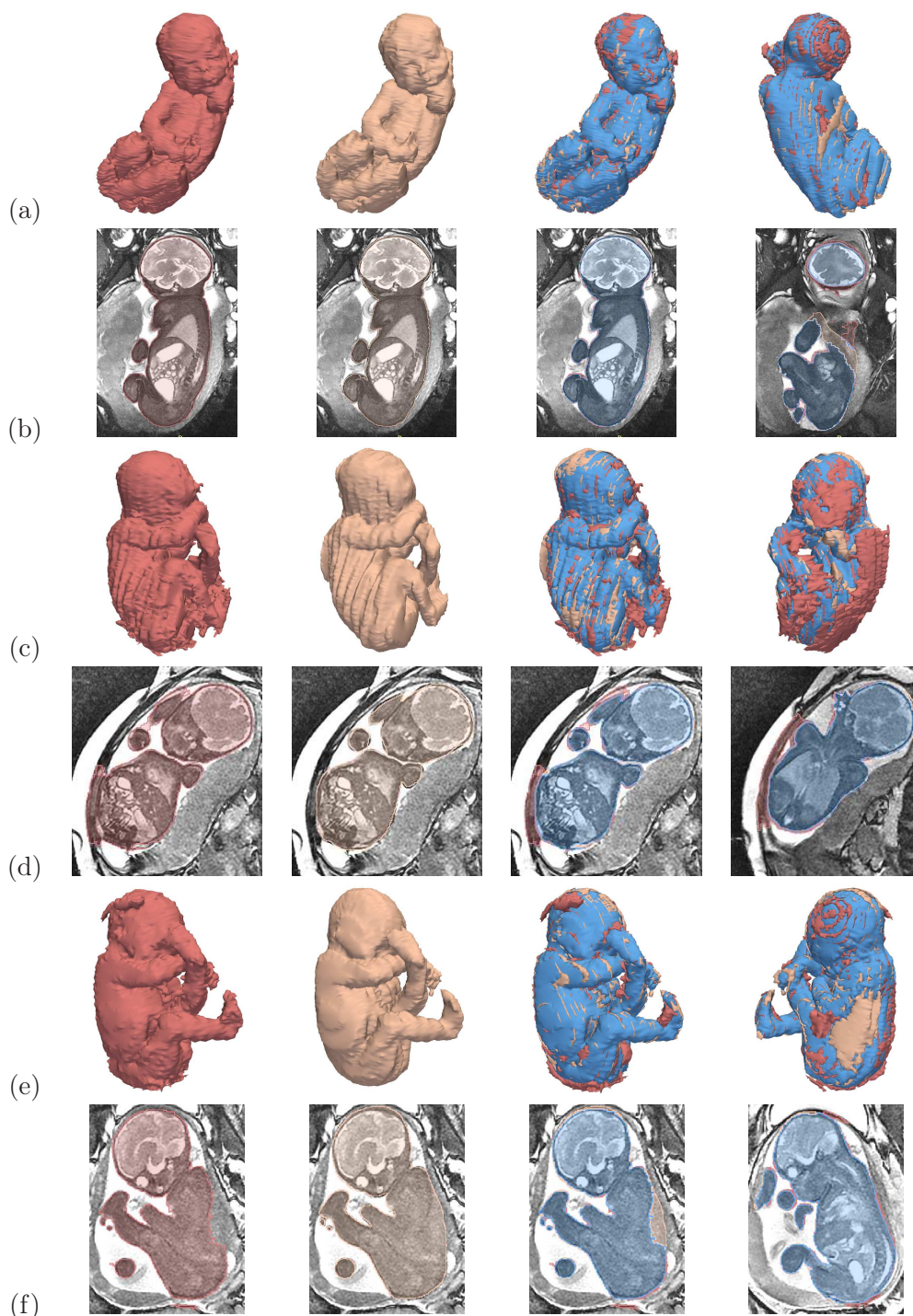


FIG. 5.74 – Comparaison des résultats de segmentation manuelle (S_{man}) et automatique (S_{auto}), pour les images J_1 (a,b), J_{13} (c,d) et J_{14} (e,f). Pour chaque J_j , on présente de gauche à droite : S_{auto} , S_{man} , puis deux visualisations 3D des différences entre les surfaces. Sur ces images de différence, on distingue trois régions : $S_{man} \cap S_{auto}$ (en bleu), $S_{man} \setminus S_{auto}$ (en rouge) et $S_{auto} \setminus S_{man}$ (en chair).

On pourrait pour cela utiliser notre connaissance de l'orientation coronale de la tête du fœtus.

Nous avons également testé la méthode de segmentation sur six des sept images acquises avec la séquence SSFP3D, une image n'ayant pas été traitée car les pieds du fœtus n'étaient pas inclus intégralement dans l'image. Des résultats très précis ont été obtenus pour cinq des six images, également avec $\sigma = 12,5$. Cependant, ne disposant pas de segmentation manuelle pour ces images, nous n'avons pas pu les évaluer quantitativement. Ces résultats sont illustrés dans la figure 5.75. Globalement, les reconstructions sont beaucoup plus lisses que celles que l'on extrait des images acquises avec des séquences 2D (cf figure 5.74), grâce à la résolution de ces images. De plus, le niveau de détail des reconstructions est nettement supérieur. On peut ainsi distinguer précisément la face du fœtus (nez, bouche, oreilles). Les membres et leurs extrémités sont identifiables, bien que les doigts soient parfois incomplètement segmentés.

Certaines erreurs sont également visibles. La segmentation la moins satisfaisante est obtenue pour l'image J_{39} (c), qui inclut de nombreux tissus maternels. Cela résulte de la proximité de la graisse maternelle, particulièrement saturée dans cette image, mais aussi de la présence d'une anomalie utérine, sous la forme d'une excroissance, visible dans les images IRM (images de droite).

Des erreurs moins prononcées affectent également les résultats obtenus sur les autres images. Une partie du cordon ombilical est incluse dans la segmentation de J_{38} (b), car il entoure le fœtus et présente une intensité faible dans les images acquises avec la séquence SSFP3D. Cette erreur mise à part, le résultat est très satisfaisant. Les images J_{40} et J_{41} partagent une même caractéristique : l'artéfact de décalage chimique, qui peut être observé dans ce type d'images, renforce le signal de la graisse sous-cutanée du fœtus. Cela entraîne des sous-segmentations de la face dans J_{40} (d), ainsi que de la tête et du bras gauche dans J_{41} (e) : l'interface entre les muscles et la graisse sous-cutanée est identifiée à la place de l'interface entre l'épiderme et l'environnement du fœtus. Finalement, on peut observer certaines fuites minimales liées à la proximité des tissus maternels, comme sur le fessier de J_{42} (f).

5.5 Conclusion

Nous avons abordé dans ce chapitre une problématique nouvelle, en proposant pour la première fois une méthode adaptée à la segmentation du fœtus dans les images IRM. Une validation étendue pour les organes fœtaux mais succincte pour son enveloppe a permis de montrer que des résultats précis pouvaient être obtenus dans certaines images. Les axes d'amélioration de la méthode sont toutefois nombreux.

Tout d'abord, plusieurs points caractéristiques osseux sont encore détectés manuellement, localisés dans certaines articulations des membres inférieurs (genoux, chevilles, tarse) et supérieurs (coudes, poignet, carpe), ainsi que l'extrémité inférieure du canal rachidien. Les articulations des membres étant constituées de cartilage plus intense que les tissus qui les entourent (os et tissus mous), une information a priori sur le contraste pourrait être utilisée, ainsi que des modélisations de leur forme comme nous l'avons proposé à plusieurs reprises. Le canal rachidien pourrait être segmenté en exploitant l'image des coefficients de corrélation croisée normalisée (3CN) générée pour la détection des yeux du fœtus, car ces coefficients sont plus élevés dans le canal rachidien que dans les tissus qui l'entourent. Initialisé à son extrémité supérieure, qui correspond au point caractéristique P_4 , le processus de segmentation consisterait à progresser pas à pas dans le canal en déterminant localement la direction de propagation qui maximise le 3CN. Une approche par program-

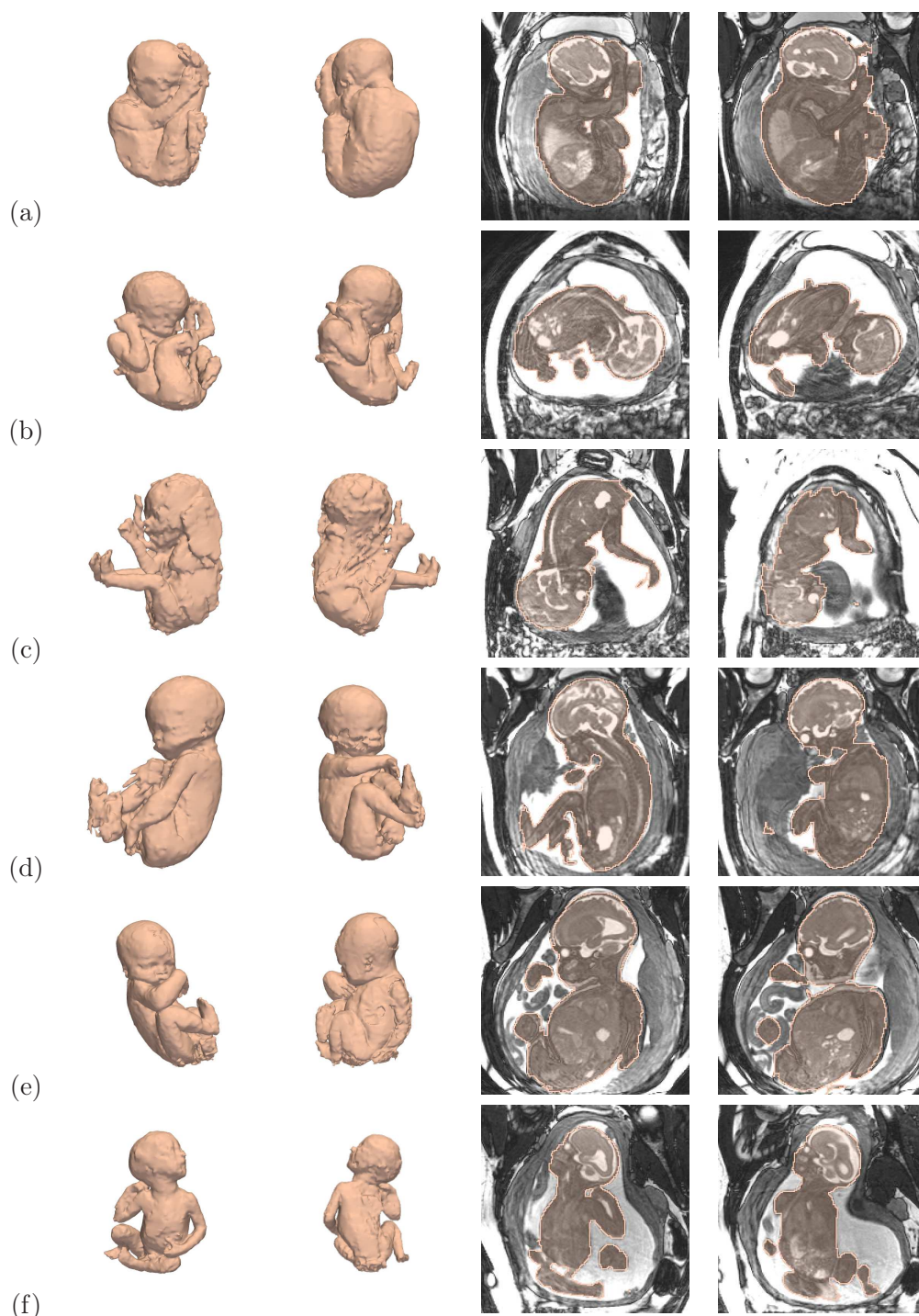


FIG. 5.75 – (a) à (f) Résultats obtenus pour les images J_{37} à J_{42} , acquises avec la séquence SSFP3D.

mation dynamique pourrait être utilisée. La direction de propagation initiale pourrait être déterminée grâce à la connaissance de l'orientation anatomique de la tête fœtale. Un critère d'arrêt pourrait être formulé en exploitant la diminution du 3CN dans la partie inférieure du canal rachidien, située dans le coccyx du fœtus.

Par ailleurs, l'exploration de l'anatomie fœtale est un processus séquentiel, où la détection d'un organe à une étape donnée est utilisée pour guider la segmentation de l'organe à segmenter à l'étape suivante. Ce processus est donc voué à l'échec dès lors qu'un résultat intermédiaire n'est pas satisfaisant. C'est pourquoi nous avons systématiquement proposé des méthodes permettant de corriger les éventuelles erreurs, en définissant des initialisations favorables au bon déroulement des différents algorithmes proposés :

- **Yeux.** Lorsque la localisation des yeux est erronée, on peut définir le centre de chaque œil approximativement. Un processus d'optimisation local permet alors de les segmenter précisément.
- **CBC dans la coupe sagittale médiane.** Si la segmentation n'est pas satisfaisante, il est possible de définir manuellement les régions R_e et R_i utilisées pour construire la bande étroite contraignante.
- **CBC 3D.** Une bonne segmentation du CBC dans la coupe sagittale médiane permet de définir une bande étroite très contraignante pour la segmentation tridimensionnelle du CBC. Nous n'avons donc pas observé d'erreurs majeures dans les résultats, qui nécessiteraient une correction manuelle.
- **Canal rachidien.** La ligne centrale recherchée peut s'écarter du canal rachidien, si on considère uniquement ses points initial et terminal. Il est dans ce cas possible de définir des points de passage intermédiaires pour contraindre davantage l'espace de recherche du chemin minimal désiré. La segmentation par coupure de graphe qui est ensuite réalisée pour segmenter le canal rachidien pourrait être plus précise. Néanmoins, elle n'est pas raffinée car elle n'induit pas d'erreur sur la suite du processus exploratoire.
- **Jonction pulmonaire.** Il suffit de sélectionner le point approprié manuellement.
- **Vessie.** Si la composante connexe extraite de la carte de 3CN n'est pas incluse dans la vessie, il suffit d'identifier manuellement la composante désirée. L'urine présentant un fort contraste avec la vessie, les résultats de segmentation que l'on obtient à partir d'une initialisation correcte sont très précis et ne nécessitent pas de correction.
- **Articulations.** Il est possible d'utiliser la méthode utilisée pour la segmentation des yeux, en définissant approximativement le centre des articulations.

Cependant, chacune de ces étapes de correction est supervisée et l'utilisabilité de la méthode est donc sujette à caution. A chaque étape, l'utilisateur doit en effet attendre que le résultat de segmentation automatique soit généré, pour contrôler sa validité, avant d'éventuellement procéder à une correction. Devant cet état de fait, l'accroissement de l'interactivité avec l'utilisateur rendrait la méthode plus utilisable, en définissant systématiquement les initialisations favorables décrites ci-dessus. Les temps de traitement par étape seraient réduits de manière importante car c'est précisément la génération automatique de ces initialisations qui est coûteuse en temps de calcul. La détection des yeux nécessite par exemple de calculer une carte de 3CN sur l'image entière, puis d'éliminer un nombre important de faux positifs.

Nous avons par ailleurs constaté que l'extraction des points caractéristiques pouvait être imprécise et introduire une certaine variabilité de la taille des pseudo-os du modèle de squelette. Cette variabilité pénalise la qualité du recalage du modèle articulé, en engendrant des disproportions de certaines zones anatomiques comme on l'a vu dans la section 5.4.1.3. On observe notamment une telle imprécision dans la localisation des points P_4 (ra-

cine du canal rachidien) et P_8 (extrémité du canal rachidien), qui définissent implicitement la taille des pseudo-os O_1 à O_4 . Ces pseudo-os caractérisent le positionnement de la tête, du cou, du thorax et de l'abdomen, et jouent donc un rôle important dans les proportions globales du fœtus. L'imprécision est due au caractère local de l'information utilisée pour extraire ces points. P_4 correspond à l'extremum inférieur de la partie postérieure de la segmentation du CBC et la variabilité de sa localisation dans les images est liée aux différences de pénétration du CBC dans le canal rachidien. Une solution potentielle consisterait à réaliser l'extraction à partir d'une version régularisée du CBC. Le point P_8 est placé manuellement à l'entrée du sacrum et non à son extrémité, car les 3CN ne sont plus assez élevés dans le sacrum pour garantir l'extraction d'une ligne centrale correcte (cf 5.3.1.3). L'entrée du sacrum est caractérisée par une réduction du diamètre du canal rachidien. Le caractère progressif de la décroissance de ce diamètre rend délicat la localisation précise de cette région. Il conviendrait plutôt de rechercher P_8 dans un voisinage du point défini manuellement, et d'intégrer un critère d'échelle dans le poids des transitions considérées lors de la résolution de l'algorithme d'extraction du plus court chemin. On a finalement remarqué que l'identification manuelle des points caractéristiques du positionnement des membres était imprécise et que le développement d'approches automatisées ou assistées était souhaitable.

La qualité de la segmentation du fœtus est conditionnée par l'étendue de la bande étroite dans laquelle est réalisée la segmentation : plus la bande étroite est étendue, plus elle contient des structures parasites pouvant être incluses par erreur dans le résultat final. La précision du recalage du modèle articulé a donc une influence importante puisque la distance séparant le modèle recalé du fœtus à segmenter détermine le diamètre des éléments structurants utilisés pour la définition de la bande étroite. Or, les premières évaluations ont montré que ce recalage pouvait être amélioré. Nous avons évoqué précédemment la possibilité d'améliorer la qualité des jointures et les problèmes associés, comme la position fœtale qui rend la retouche manuelle des maillages délicate. Une autre solution pourrait consister à définir un ensemble de modèles articulés, à des âges gestationnels différents, pour disposer d'une plus grande représentativité des variabilités anatomique et positionnelle. On pourrait alors déterminer le modèle le plus similaire au fœtus à segmenter, en définissant une distance entre le modèle de squelette instancié dans cette image et ceux des modèles articulés. Cela permettrait ainsi de minimiser les déformations appliquées au modèle articulé lors du recalage et d'obtenir des résultats plus précis. Par ailleurs, nous pourrions étudier la localisation des erreurs de recalage pour rendre les régions R_i et R_e plus contraignantes. Nous pourrions alors réaliser les opérations de morphologie mathématique en considérant des éléments structurants de différents rayons ou de différentes formes dans chacune des six sous-parties anatomiques du modèle de fœtus recalé.

Nous soulignons par ailleurs que des résultats de segmentation du fœtus prometteurs ont été obtenus sur les images acquises avec les données SSFP3D, bien qu'une validation quantitative demeure nécessaire. De plus, les différentes méthodes appliquées pour la segmentation des organes fœtaux appliquées sur ces données lors de l'exploration de l'anatomie fœtale ont fourni des résultats précis. Cela s'explique simplement par la finesse de la résolution de ces images, qui réduit le flou associé à l'effet de volume partiel. Etant donné le développement continu des séquences IRM, il est prévisible que la qualité des images acquises en obstétrique continue à s'améliorer, proposant un terrain toujours plus favorable à l'application de méthodes de traitement tri-dimensionnelles automatisées. De telles méthodes seront probablement nécessaires à l'avenir en raison de la constante augmentation du nombre d'exams et d'applications diagnostiques de l'IRM fœtale.

Chapitre 6

Modélisation de la femme enceinte et dosimétrie

Dans le chapitre 1, nous avons étudié les modèles existants de femme enceinte utilisés pour la dosimétrie. Cette analyse a permis de mettre en évidence certaines lacunes des modèles de l'unité utéro-placento-foetale (UUPF). Parmi les cinq modèles, deux manquent intrinsèquement de réalisme en raison de l'utilisation d'une représentation stylisée ou hybride. Les trois autres sont des modèles voxelisés (construits à partir d'images médicales) mais sont peu détaillés, six types de tissus étant au plus distingués. En outre, ils peuvent comporter des singularités importantes qui biaisent les études de dosimétrie. Finalement, la couverture de la grossesse est critiquable, les différents stades de grossesse étant obtenus par mise à échelle d'un modèle de référence. Nous décrivons dans ce chapitre une méthodologie pour construire un ensemble de modèles de femme enceinte, qui incluent des modèles de l'UUPF détaillées, régulières et reflétant de manière réaliste plusieurs stades de la grossesse. Ces derniers sont donc plus satisfaisants que ce qui existe actuellement dans la littérature. Nous présentons schématiquement les principales étapes de cette méthodologie dans la figure 6.1.

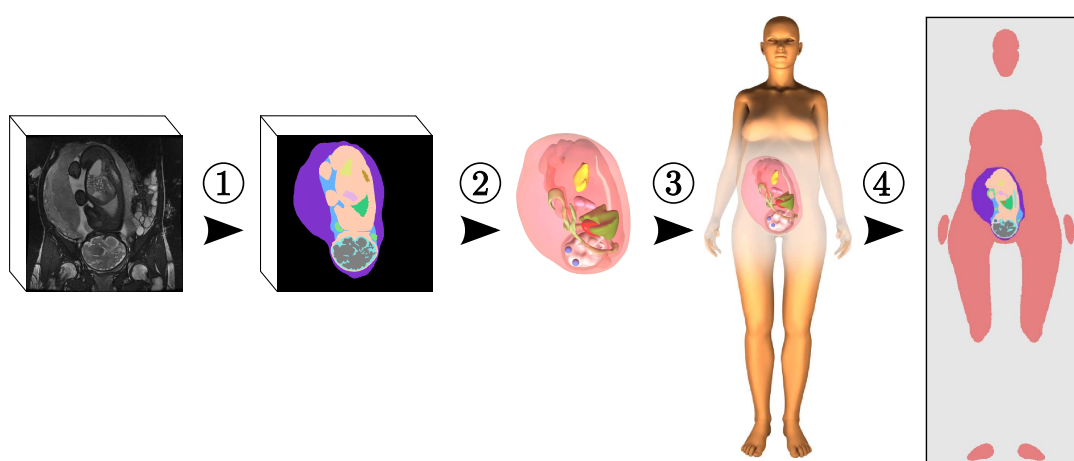


FIG. 6.1 – Approche proposée. (1) Segmentation des images ultrasonores et IRM. (2) Reconstruction des surfaces des structures anatomiques de l'UUPF, à partir de leur segmentation dans les images. (3) Insertion des modèles obtenus dans un modèle de femme synthétique pour obtenir le modèle de femme enceinte. (4) Rasterisation du modèle de femme enceinte dans une grille de 2 mm^3 pour la dosimétrie.

A partir des segmentations des images ultrasonores et IRM, nous générons tout d'abord un modèle de l'UUPF constitué des enveloppes des structures anatomiques qu'elle comprend (section 6.1). Nous exploitons pour cela une approche couramment utilisée dans le domaine de la synthèse d'image, qui permet de produire des surfaces lisses à partir des points de contour d'une structure. Nous insérons ensuite le modèle de l'UUPF dans un modèle de femme synthétique non gravide (section 6.2), qui est déformé pour s'adapter à la taille de l'UUPF si nécessaire. Nous rasterisons finalement les modèles et décrivons les résultats préliminaires de dosimétrie obtenus, ainsi que les améliorations à apporter aux modèles pour accroître leur utilisabilité (section 6.3).

Les résultats présentés dans ce chapitre sont le fruit de collaborations multiples. La génération des modèles de femme enceinte a été réalisée avec deux membres du département Traitement du Signal et des Images de Télécom ParisTech, Tamy Boubekeur (maître de conférences) et Lazar Bibin (post-doctorant). Les simulations de dosimétrie sont l'œuvre de l'équipe dirigée par Joe Wiart au sein de Orange Labs R&D.

6.1 Génération des modèles de l'UUPF

Dans cette section, nous présentons les données utilisées pour générer les modèles de l'UUPF. Nous décrivons ensuite la méthode employée pour reconstruire les surfaces des différentes structures anatomiques.

6.1.1 Données considérées

Les bases d'images dont nous disposons comportent un nombre important d'éléments et nous n'avons pu en considérer qu'une partie, définie avec soin pour s'assurer de sa représentativité. Nous avons ainsi exploité quatre images ultrasonores et cinq images IRM tri-dimensionnelles, en respectant certains critères. Nous avons sélectionné uniquement des images incluant l'intégralité de l'UUPF et cohérentes tri-dimensionnellement (absence de mouvements fœtaux durant l'acquisition). Pour les images ultrasonores, nous avons cherché à couvrir au mieux le premier trimestre de grossesse et avons extrait de la base des images acquises à 8, 9, 10 et 13 SA.

Lorsque nous avons commencé à traiter les images IRM, la base n'incluait pas l'image acquise avec la séquence SSFP3D à 26 SA et nous ne disposions alors que d'images acquises entre 30 et 34 SA avec la séquence SSFP. Nous avons couvert cette période temporelle et avons sélectionné des images représentatives de la diversité des positions fœtales. Nous avons ainsi choisi des images comportant des fœtus en position céphalique, transverse et en siège. Nous avons également inclus une image dans laquelle la vessie maternelle était pleine, car cette configuration surélève l'utérus de façon non négligeable. Les âges gestationnels des fœtus dans ces images sont de 30, 32 (2), 33 et 34 SA.

Pour générer les modèles de l'UUPF à partir des images ultrasonores, nous avons exploité les résultats de segmentation manuelle décrits dans le chapitre 2 (cf figure 2.9). Les résultats obtenus automatiquement sur les images IRM avec la méthode proposée dans le chapitre précédent ont été vérifiés et corrigés manuellement si nécessaire, et des organes supplémentaires ont été identifiés. On distingue ainsi pour chacune des modalités :

- Données ultrasonores : le trophoblaste/placenta, le liquide amniotique, le cordon ombilical et le fœtus.
- Données IRM : un ensemble constitué de la paroi utérine et du placenta, le liquide amniotique, le cordon ombilical et le fœtus, pour lequel nous avons différencié les

yeux, le cerveau, le liquide céphalo-rachidien, les poumons, le cœur, l'estomac et la vessie.

Grâce à ces données segmentées, nous répondons d'ores et déjà à deux des limites des modèles de l'UUPF de la littérature. Nous pouvons ainsi construire des modèles à plusieurs stades de grossesse à partir de différentes images et sans les modifier. Cela permet de ne pas introduire le biais engendré par la mise à échelle d'un modèle unique obtenu à partir d'une seule image. De plus, de nombreuses structures ont été segmentées, jusqu'à onze dans les images IRM, et nous pouvons ainsi générer des modèles plus détaillés que les modèles existants. Nous allons voir ci-dessous comment répondre à la dernière limite, en extrayant des surfaces lisses à partir des points de contour des structures de l'UUPF.

6.1.2 Reconstruction de surface

Pour construire des maillages à partir des résultats de segmentation, les méthodes de reconstruction de surface naïves, comme les « marching cubes » [Lorenson and Cline, 1987], ne sont pas adaptées au traitement de données fortement anisotropes, ce qui est une caractéristique des données IRM acquises avec des séquences 2D. Ces méthodes engendrent des effets de « marches d'escalier » dans les maillages qu'elles génèrent, comme on peut le voir dans la figure 6.2 sur une reconstruction de l'enveloppe du fœtus. Nous avons donc utilisé une approche utilisée dans la domaine de la réalité virtuelle, qui permet d'obtenir des maillages triangulaires de haute qualité et lisses. On montre le résultat obtenu avec cette méthode dans la figure 6.2

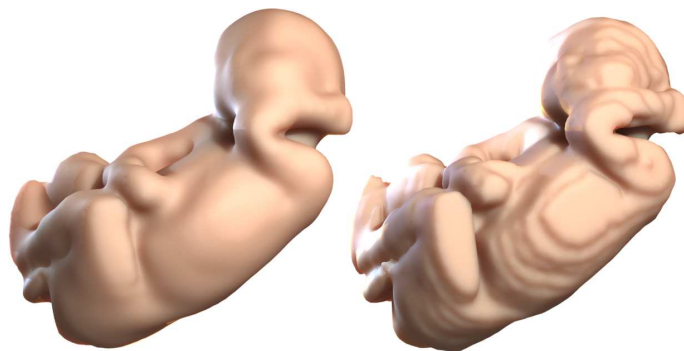


FIG. 6.2 – Reconstruction de la surface du fœtus avec l'approche proposée (gauche) et avec les marching cubes (droite).

La méthode présentée consiste à approcher l'ensemble des points de contours d'une structure donnée par une surface lisse, que l'on échantillonne ensuite pour obtenir un maillage. Ce processus s'articule en trois étapes, illustrées dans la figure 6.3 et décrites ci-dessous.

6.1.2.1 Estimation de la normale des points de contour

Soit $P = \{n_0, \dots, n_m\}$ l'ensemble des points de contours extraits de la segmentation d'une structure anatomique. Pour approcher cet ensemble de points par une surface, nous commençons par estimer la normale n_i pour chaque p_i , afin de constituer l'ensemble $P^N = \{\{p_0, n_0\}, \dots, \{p_m, n_m\}\}$.

Les normales sont approchées grâce à une analyse en composantes principales en 3D [Hoppe et al., 1995], avant d'être orientées vers l'extérieur de la structure (cf figure 6.4).

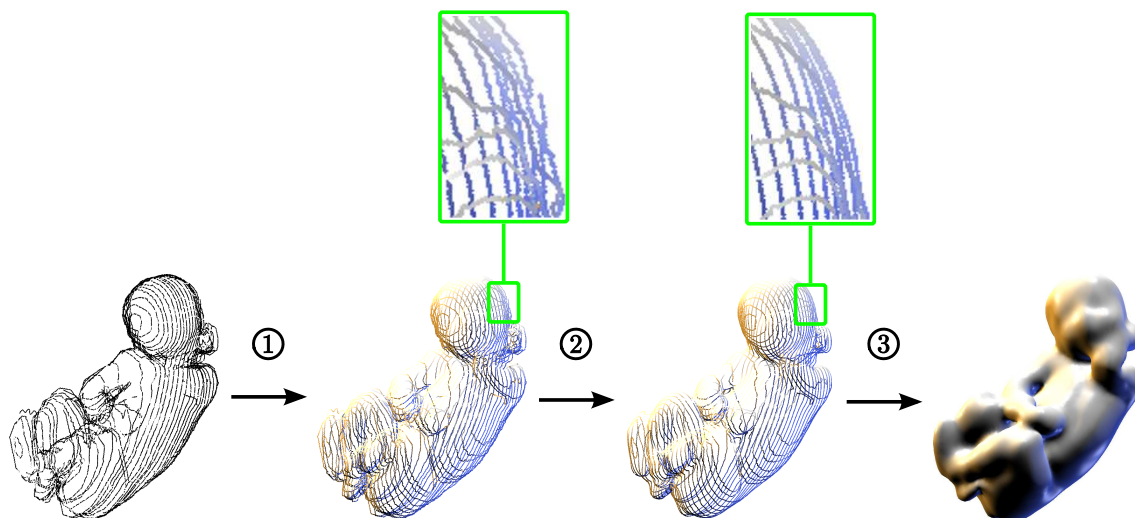


FIG. 6.3 – Etapes successives de l’algorithme de reconstruction de surfaces, à partir des points de contours extraits de la segmentation de l’enveloppe du fœtus : (1) extraction de la normale des points de contour, (2) filtrage des points de contour et de leur normale, (3) génération du maillage.

Plus précisément, on extrait le vecteur propre u_i de plus petite valeur propre de la matrice de covariance des positions des k plus proches voisins de chaque p_i ($k \approx 100$ en pratique). Nous générons ensuite pour chaque p_i un vecteur $a_i = \overrightarrow{p_i p_i^d}$, où p_i^d est le point de contour du dilaté de la structure considéré le plus proche de p_i . Ce vecteur est par construction orienté de l’intérieur vers l’extérieur de la structure et est utilisé pour orienter n_i :

$$n_i = \frac{\overline{n}_i}{\|\overline{n}_i\|} \text{ with } \overline{n}_i = \begin{cases} u_i & \text{si } u_i \cdot a_i > 0 \\ -u_i & \text{sinon} \end{cases} .$$

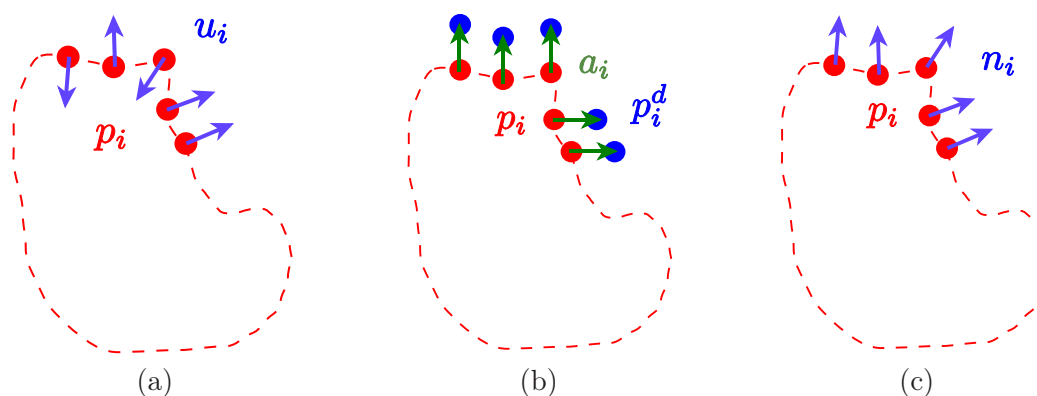


FIG. 6.4 – Construction des u_i (a) et des a_i (b), pour estimer les normales n_i (c).

6.1.2.2 Opérateur des moindres carrés mobiles et filtrage

L’opérateur de projection des moindres carrés mobiles (moving least square, MLS) [Levin, 1998, 2003] est une méthode largement utilisée pour approcher des données éparées par

une surface. Nous l'utilisons pour les deux dernières étapes de filtrage et de reconstruction car il permet de traiter efficacement et simplement l'ensemble P extrait des données segmentées. Nous considérons une simplification récente de l'opérateur MLS présentée dans [Alexa et al., 2004]. Soit $q \in \mathbb{R}^3$. L'opérateur MLS est défini par :

$$MLS^{P^N} : \mathbb{R}^3 \rightarrow \mathbb{R}^3, q \rightarrow \Pi^\infty(q).$$

L'opérateur s'appuie sur la projection orthogonale de q sur le plan des moindres carrés $H_q = \{c(q), n(q)\}$ (cf figure 6.5 (a)). Le projeté est noté $\Pi(q)$ et nous avons $\Pi(q) = q - \langle q - c(q), n(q) \rangle n(q)$. Les valeurs

$$c(q) = \frac{\sum_i \omega(\|q - p_i\|) p_i}{\sum_i \omega(\|q - p_i\|)} \text{ et } n(q) = \frac{\sum_i \omega(\|q - p_i\|) n_i}{\|\sum_i \omega(\|q - p_i\|) n_i\|}$$

sont définies à partir des points de P situés dans le voisinage de q et de leur normale. Nous avons exploité les valeurs de poids ω proposées dans [Wendland, 1995], qui sont couramment utilisées en synthèse d'images pour leur rapidité de calcul et leur définition d'un support compact (nous illustrons dans la figure 6.5 (b) les valeurs de $\omega(t)$ en fonction de t , pour $h = 1$) :

$$\omega(t) = \begin{cases} (1 - \frac{t}{h})^4 (\frac{4t}{h} + 1) & \text{si } 0 \leq t \leq h \\ 0 & \text{si } t > h \end{cases},$$

où h contrôle la taille du support et donc intrinsèquement le degré de lissage. En appliquant itérativement la procédure de projection, nous définissons $\Pi^{i+1}(q) = \Pi(\Pi^i(q))$ et générons une séquence de points $\{q, \Pi(q), \dots, \Pi^i(q), \dots\}$ qui converge vers un point stationnaire $\Pi^\infty(q)$ [Amenta and Kil, 2004]. L'ensemble des points de \mathbb{R}^3 stationnaires pour la projection de P^N par l'opérateur MLS est appelé la surface de points de P^N .

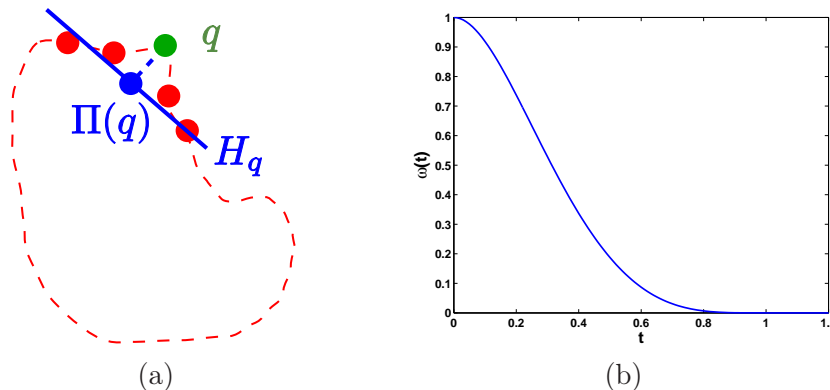


FIG. 6.5 – Filtrage avec l'opérateur MLS (a) et valeurs de ω en fonction de t , pour $h = 1$ (b).

Le résultat de la segmentation d'une structure anatomique peut présenter des irrégularités. Un filtrage de P^N est réalisé en appliquant l'opérateur MLS sur tous les points, c'est-à-dire en projetant P^N sur la surface de points qu'il définit. On obtient ainsi un nouvel ensemble $P_2^N = \{\{p'_0, n'_0\}, \dots, \{p'_m, n'_m\}\}$, avec $p'_i = \Pi^\infty(p_i)$ et $n'_i = n(p'_i)$. Ce filtrage passe bas est contrôlé par h . Dans nos expérimentations, la valeur de h dépend des dimensions de la boîte englobante de cette structure. Nous avons utilisé une valeur égale à un dixième de la longueur de la diagonale de cette boîte englobante. Le résultat présenté dans la figure 6.2 est généré pour $h = 30$ mm, qui permet d'obtenir un bon compromis entre le lissage et la conservation des détails.

6.1.2.3 Génération du maillage

Nous générons finalement le maillage \mathcal{M} à partir de P_2^N . On définit pour cela une grille tridimensionnelle de résolution arbitraire contenant P_2^N . Pour chaque sommet q , on détermine sa position par rapport à la surface de points à laquelle les éléments de P_2^N appartiennent, en évaluant :

$$f^{P_2^N} : \mathbb{R}^3 \rightarrow \mathbb{R}, q \rightarrow n(q)^\top (q - c(q)). \quad (6.1)$$

Le niveau zéro de cette fonction définit la surface de points recherchée et nous avons $f^{P_2^N}(q) < 0$ (> 0 respectivement) pour les sommets q intérieurs (extérieurs respectivement) à la surface de points. Le maillage \mathcal{M} est alors construit à partir de ces valeurs en utilisant l'algorithme des marching cubes étendus [Kobbelt et al., 2001]¹.

Nous avons utilisé des grilles isotropes contenant $256 \times 256 \times 256$ cellules, quelle que soit la structure anatomique de laquelle est extraite P_2^N . Comme les dimensions de la boîte englobante des structures anatomiques diffèrent, la résolution des maillages est propre à chaque structure et dépend de sa taille. La résolution la plus grossière est ainsi obtenue pour l'utérus, qui est la structure la plus volumineuse, avec une longueur d'arête de maille légèrement inférieure à un millimètre. Pour les structures les plus petites comme la vessie, cette longueur est inférieure à un dixième de millimètre.

6.2 Modèle de femme enceinte

6.2.1 Approche hybride considérée

Nous avons vu dans la section 1.3 que l'approche hybride consistant à fusionner des modèles voxelisés de l'UUPF et de la femme paraît être la solution la plus satisfaisante. Cependant, nous ne disposons pas de données corps entier pour la femme. Nous avons donc été contraints de considérer l'approche proposée dans [Wu et al., 2006] et d'insérer les modèles de l'UUPF dans un corps de femme synthétique. Le modèle s'appelle Victoria et est distribué librement avec le logiciel de DAZ Studio (www.daz3d.com). Victoria est utilisée par les amateurs comme par les professionnels de la synthèse d'images, pour élaborer des scènes virtuelles. Dans ce domaine, seule l'apparence extérieure des modèles présente un intérêt et Victoria ne comporte ainsi qu'un maillage, correspondant à son enveloppe extérieure. Nous avons fixé la taille de Victoria à 1,62 m, ce qui correspond à la taille moyenne des femmes en France selon la dernière étude menée par l'industrie du textile (<http://www.ifth.org>). Destiné à être déformé pour simuler différentes postures de manière réaliste, ce maillage est dense et régulier (longueur des arêtes sub-millimétrique, voire inférieure pour les structures les plus fines comme les doigts).

Les modèles de l'UUPF ont alors été insérés dans Victoria, sous la direction d'obstétriciens et radiologues expérimentés, afin de positionner correctement les modèles de l'UUPF et de définir des déformations anatomiquement plausibles de Victoria. Lors de ce processus, nous avons utilisé le logiciel libre Blender (<http://www.blender.org>), qui permet d'importer les différents maillages dans une scène 3D, d'évoluer dans cette scène de façon simple, de positionner les maillages et d'éventuellement les déformer. L'utilisation de représentations surfaciques des modèles a alors présenté tout son intérêt. Cela a en effet facilité le dialogue avec les obstétriciens, dont les directives ont pu être mises en pratique en temps réel et de manière interactive.

¹Dans certains cas rares où la surface n'était pas satisfaisante, nous avons eu recours à la méthode de reconstruction de Poisson [Kazhdan et al., 2006]

6.2.2 Insertion des modèles extraits de données ultrasonores

Pour insérer les modèles d’UUPF générés à partir d’images ultrasonores, aucune déformation n’est appliquée à Victoria. Ces données sont en effet acquises durant le premier trimestre de grossesse, période à laquelle la grossesse n’a pas encore d’incidence sur la morphologie de l’abdomen de la femme enceinte. Le positionnement correct des modèles a été défini par les obstétriciens, en appliquant des translations et des rotations successives et en exploitant la position de la vessie dans les images. Un exemple de modèle de femme enceinte obtenu avec ces images est présenté dans la figure 6.6.

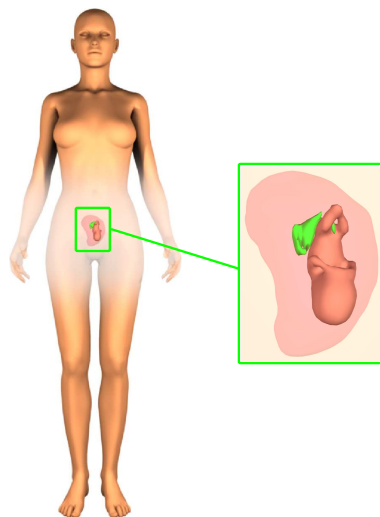


FIG. 6.6 – Modèle de femme enceinte à 13 SA obtenu à partir d’une image ultrasonore 3D.

6.2.3 Insertion des modèles extraits de données IRM

En revanche, il est nécessaire d’appliquer des déformations à Victoria lorsque l’on insère des modèles acquis en IRM, ces données étant obtenues au troisième trimestre. Pour obtenir des déformations réalistes, nous avons utilisé un outil de Blender permettant d’appliquer interactivement des déformations de forme libre (FFD) [Sederberg and Parry, 1986], comme cela est illustré dans la figure 6.7. Le modèle de l’UUPF et une surface correspondant à l’enveloppe maternelle visible dans les images IRM sont tout d’abord positionnés correctement par les obstétriciens dans Victoria (figure 6.7 (b)). On associe alors une « cage FFD » pour déformer le maillage de son buste (figure 6.7 (c)). Cela est réalisé en manipulant les points de contrôles interactivement (en bleu dans la figure 6.7 (d)), de façon à ce que le buste épouse l’enveloppe maternelle.

Nous présentons dans la figure 6.8 un modèle de femme enceinte construit avec un modèle de l’UUPF extrait de données IRM acquises à 35 SA.

6.3 Résultats préliminaires de dosimétrie

Pour les études de dosimétrie, nos partenaires de Orange Labs R&D utilisent la méthode de différences finies dans le domaine temporel (Finite Difference Time Domain), décrite dans le chapitre 1. Ces études sont réalisées dans un domaine de simulation constitué de voxels de 2 mm^3 et nous avons donc dû rasteriser les modèles de femme enceinte dans celui-ci. La résolution des différents maillages constituant les modèles étant sub-millimétrique,

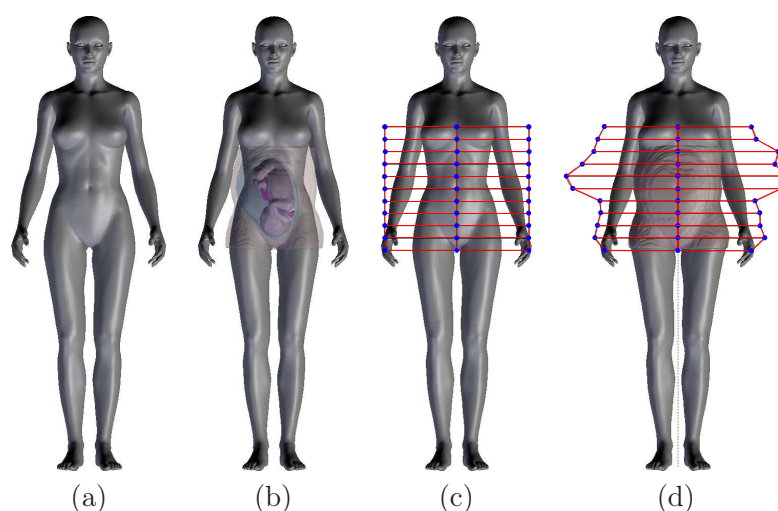


FIG. 6.7 – Insertion des modèles de l’UUPF acquis en IRM dans Victoria : (a) Victoria originale, (b) définition de la position de l’enveloppe maternelle et du modèle de l’UUPF, (c) création d’une cage FFD pour déformer Victoria, (d) résultat de la déformation.

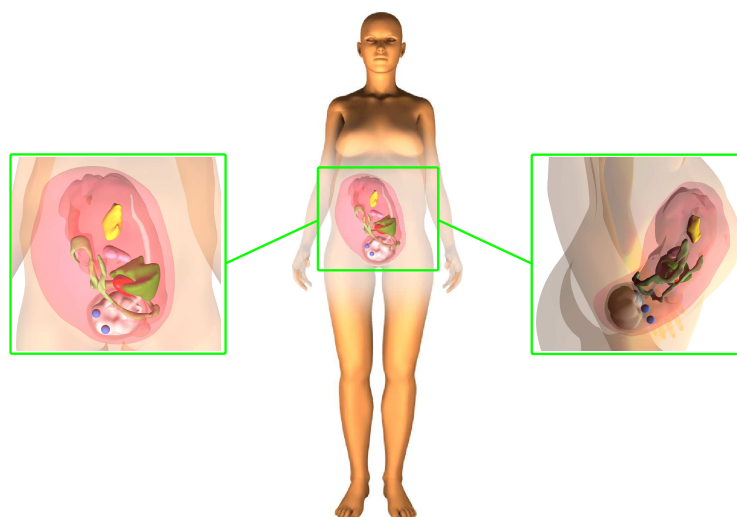


FIG. 6.8 – Modèle de femme enceinte à 35 SA obtenu à partir d’une image IRM 3D.

la régularité des structures anatomiques est préservée après passage sous forme de volume de voxels.

Les modèles de femme enceinte rasterisés ont été utilisés récemment par nos partenaires. Les premières expérimentations réalisées ont mis en évidence l’influence de la position du fœtus sur les mesures de Débit d’Absorption Spécifique (DAS) obtenues dans les tissus fœtaux. Des simulations complémentaires suggèrent aussi que la simplicité du modèle de femme, qui n’est constitué que d’un unique tissu, engendre une surévaluation du DAS dans les tissus fœtaux. Cela met en évidence la nécessité d’améliorer ce modèle, en détaillant davantage son anatomie.

6.3.1 Influence de la position fœtale

Une première étude a consisté à évaluer l’influence la position fœtale sur les valeurs du DAS observées dans les tissus des modèles de la femme enceinte et du fœtus. Un champ

électromagnétique provenant d'une source lointaine et émis à 900 MHz a été simulé, ce qui correspond à mesurer l'exposition engendrée par une station de base utilisée dans le réseau de téléphonie mobile déployé par nos partenaires.

Cette étude a été réalisée au troisième trimestre de grossesse, en ne considérant donc que les cinq modèles incluant des UUPF générées à partir d'images IRM, notés V1 à V5. Pour chacun de ces modèles, le DAS moyen sur le corps entier a été calculé dans la mère et le fœtus, ainsi que le DAS maximum sur 10 grammes de tissus. Ces valeurs sont récapitulées dans la table 6.1 pour un champ incident de 1 V/m. Sont également indiquées les valeurs obtenues avec les modèles M2, M3 et M5, décrits dans le chapitre 1. Ces valeurs sont extraites des résultats présentés dans [Dimbylow et al., 2009]. Dans ces travaux, différents âges gestationnels du fœtus sont étudiés. Pour rendre la comparaison possible avec les résultats obtenus avec nos modèles, les versions de ces modèles construites à 38 SA sont considérées, sauf pour le modèle M5 puisque seule la version à 26 SA existait lorsque ces travaux ont été publiés.

Modèle	V1	V2	V3	V4	V5	M2	M3	M5
Age Gestationnel (SA)	30	32	32	33	34	38	38	26
DAS corps entier - fœtus ($\mu\text{W}/\text{kg}$)	2,5	4	5,5	2,5	3	3,5	6	2
DAS corps entier - mère ($\mu\text{W}/\text{kg}$)	17	17	17	14	16	20	18	21
DAS 10 g maximum - fœtus ($\mu\text{W}/\text{kg}$)	15	21	28	21	16	20	38	7
DAS 10 g maximum - mère ($\mu\text{W}/\text{kg}$)	591	739	676	651	658	-	-	-

TAB. 6.1 – Evaluation du DAS moyen corps entier et du DAS maximum sur 10 grammes de tissus dans le fœtus et la mère. Le champ électromagnétique provient d'une source lointaine, orientée face aux modèles. Le champ est de 1 V/m et est émis à 900 MHz. V1 à V5 correspondent aux modèles de femme enceinte au troisième trimestre, obtenus en insérant des UUPF construits à partir d'IRM dans Victoria. Les modèles M2, M3 et M5 ont été décrits dans le chapitre 1.

Les mesures de DAS obtenues avec les modèles que nous avons élaborés sont comparables à celles qui ont été publiées dans la littérature. Les valeurs du DAS moyen corps entier et du DAS maximum sur 10 grammes de tissus dans le fœtus sont en effet comprises entre les extrema du DAS obtenu dans les modèles M2, M3 et M5. Les valeurs du DAS observées dans le fœtus sont inférieures à celles de la mère, ce qui est similaire aux résultats exposés dans [Dimbylow et al., 2009].

Les modèles V1 à V5 permettent d'étudier l'influence de l'âge gestationnel sur l'exposition du fœtus. Les résultats laissent à penser que l'exposition n'augmente pas avec l'âge du fœtus. Les modèles V2 et V3 construits à 32 SA présentent en effet un DAS supérieur à celui des modèles V4 et V5, élaborés à 33 et 34 SA.

L'analyse des résultats décrits dans le chapitre 1 montre que la valeur du DAS est fonction de la distance qui sépare le fœtus de l'enveloppe maternelle. Cela est dû au fait que l'absorption du champ électromagnétique est superficielle à 900 MHz, comme illustré dans la figure 6.9. Par conséquent, plus le fœtus est proche de cette enveloppe, plus il est exposé. La position du fœtus, sa morphologie et l'agencement spatial des éléments de l'UUPF, notamment du placenta, ont donc potentiellement une influence sur son exposition. Les résultats obtenus sur les modèles V1 et V3 vont dans ce sens. La distance du fœtus qui sépare le fœtus de l'enveloppe maternelle est plus élevée dans V1, en raison d'une insertion antérieure du placenta, comme on le voit dans la figure 6.10. Cela pourrait expliquer le fait que les mesures de DAS sont deux fois plus faibles dans V1, que ce soit sur le corps entier

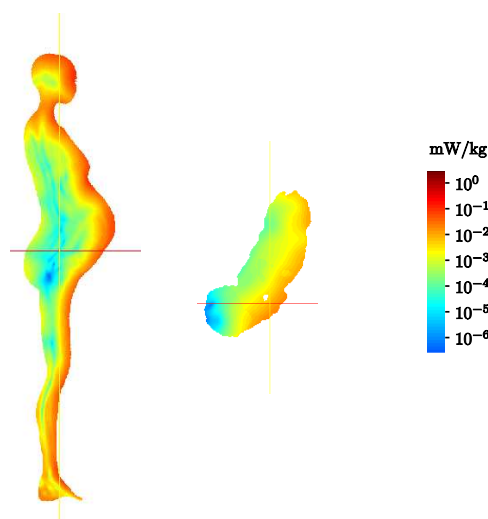


FIG. 6.9 – Evaluation du DAS dans le modèle V5. Le fœtus est séparé du modèle de mère pour plus de clarté.

ou sur 10 grammes de tissus.

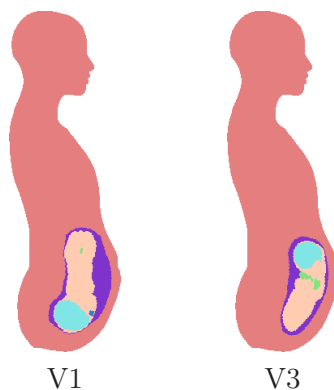


FIG. 6.10 – Influence de la position du fœtus et de l'agencement spatial des éléments de l'UUPF sur la distance séparant le fœtus de l'enveloppe maternelle. Cette distance est plus importante dans V1 en raison de l'implantation antérieure du placenta.

6.3.2 Influence de la modélisation choisie

Les valeurs du DAS moyen corps entier dans les modèles de femme enceinte que nous avons élaborés sont légèrement inférieures à celles qui sont mesurées dans les modèles M2, M3 et M5 (cf table 6.1). Cela pourrait être dû au fait que nous exploitons un modèle de femme homogène, alors que des modèles plus détaillés sont utilisés dans la littérature. Des différences dans la répartition du DAS sont en effet observées en fonction de la modélisation de la femme considérée, comme cela est illustré sur la figure 6.11.

La fréquence du champ électrique diffère dans les deux expérimentations et les résultats ne sont donc pas strictement comparables. Toutefois, l'absorption est superficielle à ces fréquences et cette figure montre que la distribution du DAS est complexe dans un modèle voxelisé, avec des pics d'absorption locaux, alors qu'elle est progressive avec un modèle homogène.

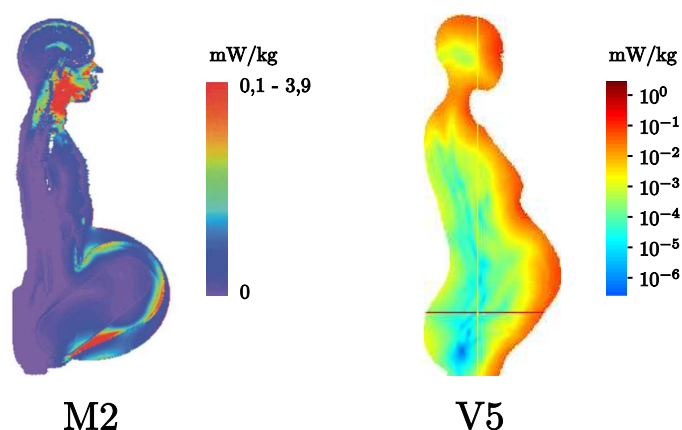


FIG. 6.11 – Comparaison de la distribution du DAS dans M2 à 400 MHz (source [Dimbylow, 2007]) et dans V5 à 900 MHz. L'utilisation d'un modèle de femme voxelisé détaillé engendre des pics locaux de DAS, alors que l'absorption est progressive dans toute l'anatomie avec un modèle homogène.

Lorsqu'un modèle homogène est utilisé, il est nécessaire de définir les propriétés caractéristiques du tissu qui le constitue pour calculer le DAS (permittivité, conductivité, perméabilité et densité comme on l'a vu dans le chapitre 1). Celles-ci modélisent les propriétés d'un ensemble hétérogène de tissus et constituent une approximation. Des valeurs classiques ont été considérées dans les expérimentations [IEC, 2005].

Nos partenaires ont utilisé le modèle voxelisé corps entier construit à partir des données du Visible Human Project², pour étudier l'influence de l'homogénéité du modèle. Le modèle de fœtus de V5 à 34 SA a été placé approximativement dans l'abdomen du modèle du « visible human » (VH), afin de simuler une grossesse. Deux régions ont alors été définies, R_F et $R_{VH \setminus F}$, qui correspondent respectivement aux voxels inclus à l'intérieur de la surface du modèle de fœtus et au complémentaire du modèle de fœtus dans VH. Trois situations distinctes ont été considérées et sont illustrées dans la figure 6.12 :

- les tissus dans R_F et $R_{VH \setminus F}$ sont ceux de VH (a),
- les tissus dans R_F sont ceux de VH et $R_{VH \setminus F}$ contient le tissu moyen (b),
- les tissus dans R_F sont ceux du fœtus de V5 et $R_{VH \setminus F}$ contient le tissu moyen (c),

Pour chaque cas de figure, le DAS moyen a été calculé dans VH (R_F incluse) et dans R_F , en se plaçant dans les mêmes conditions expérimentales que précédemment. Les valeurs obtenues sont décrites dans la table 6.2. Le DAS moyen de VH est légèrement inférieur lorsque une modélisation homogène de $R_{VH \setminus F}$ est considérée, mais l'utilisation d'un tissu moyen permet toutefois de modéliser de manière satisfaisante le phénomène d'absorption que l'on observe dans un modèle hétérogène d'un point de vue global. En revanche, de fortes variations sont observées dans le DAS moyen dans R_F , ce qui suggère que les fluctuations locales du phénomène d'absorption ne sont pas correctement modélisées. Le DAS dans R_F étant plus faible dans les situations (b) et (c), l'utilisation d'un modèle de femme homogène aurait donc tendance à sous-estimer le DAS mesuré dans les tissus fœtaux.

²http://www.nlm.nih.gov/research/visible/visible_human.html

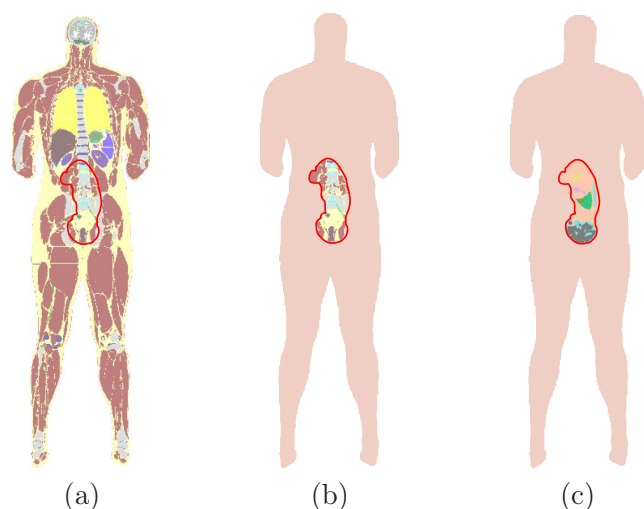


FIG. 6.12 – Modélisation de la grossesse dans le modèle du « visible human » (VH) pour étudier l'influence de l'utilisation d'un modèle de femme homogène. Le fœtus de V5 est inséré pour définir une région R_F (en rouge). Trois situations distinctes sont proposées, dans lesquelles le contenu tissulaire de R_F varie, ainsi que celui de la région $R_{VH \setminus F}$, qui correspond au complémentaire du modèle de fœtus dans VH.

	DAS moyen dans VH ($\mu\text{W}/\text{kg}$)	DAS moyen dans R_F ($\mu\text{W}/\text{kg}$)	Ratio
Situation (a)	7,6	2,7	36%
Situation (b)	6,2	0,8	13%
Situation (c)	6,1	0,8	13%

TAB. 6.2 – DAS moyen dans VH et R_F , et ratio entre ces deux valeurs, pour les situations décrites dans la figure 6.12.

6.4 Conclusion

Nous avons présenté dans ce chapitre une méthodologie pour construire des modèles de la femme enceinte. Un ensemble de neuf modèles est d'ores et déjà disponible, obtenu en traitant les données IRM et ultrasonores que nous avons collectées et segmentées. Nous avons généré des modèles de l'unité utéro-placentofœtale, en reconstruisant des surfaces régulières de chacun de ses constituants. Nous avons ensuite inséré ces modèles dans un modèle de femme non gravide, représenté par son enveloppe extérieure, en interagissant avec des obstétriciens pour s'assurer du réalisme anatomique de l'opération. Nous avons alors rasterisé les modèles de femme enceinte dans une grille isotrope, ce qui a permis de réaliser des études préliminaires de dosimétrie. L'influence de l'agencement des structures de l'unité utéro-placentofœtale et de la position du fœtus sur son exposition aux champs électromagnétiques a pu être analysée pour la première fois sur un ensemble de modèles construits avec la même méthodologie et donc cohérent.

Une proportion importante des images IRM et ultrasonores dont nous disposons n'a toutefois pas été exploitée. Il est donc nécessaire de poursuivre le traitement des données, pour offrir une plus grande variabilité de morphologie et de position du fœtus dans les modèles. Nous avons proposé plusieurs modèles au premier et au troisième trimestre de

grossesse, mais aucun au deuxième trimestre. Afin de combler ce fossé temporel, six images acquises avec la séquence SSFP3D sont actuellement en cours de traitement, dont une a été acquise à 26 SA. Grâce à la finesse de la résolution de ces données, des modèles de l'unité utéro-placento-fœtal très détaillés pourront être obtenus.

L'insertion des modèles de l'unité utéro-placento-fœtale est actuellement réalisée avec la surface maternelle pour seul repère anatomique. L'utérus épousant le rachis et le bassin maternels, l'ajout de cette partie du squelette dans le modèle permettrait de fiabiliser le processus d'insertion et de faciliter l'interaction avec le personnel hospitalier. Une approche automatisée pourrait également être adoptée pour les images IRM, en développant des algorithmes de segmentation de ces deux structures osseuses dans les images et en les recalant sur celles du modèle. Il est par ailleurs également envisageable de mettre en correspondance automatiquement la surface abdominale de Victoria avec la surface maternelle extraite des images IRM.

Les perspectives d'utilisation des modèles pour la dosimétrie sont nombreuses. Actuellement, seul l'exposition aux champs électromagnétiques lointains a été étudiée. Les modèles développés présenteraient un intérêt pour analyser l'exposition engendrée en champ proche, associée par exemple au port d'un téléphone portable à la ceinture ou à l'utilisation d'une plaque à induction. Ces sources engendrent en effet des champs très locaux et la position fœtale pourrait alors conditionner les mesures de débit d'absorption spécifique dans les modèles [Togashi et al., 2008]. Les modèles de femme enceinte construits au premier trimestre de grossesse n'ont pas encore été exploités pour le moment. Certains enseignements importants pourrait être extraits des résultats obtenus, à ce stade crucial du développement embryo-fœtal. Avant toute chose, il est cependant nécessaire d'analyser profondément l'impact de l'utilisation d'un modèle de femme homogène. Dans le contexte de la téléphonie mobile, l'absorption est superficielle et implique principalement la peau, la graisse et les muscles. L'ajout de ces trois couches va faire prochainement l'objet d'une étude, pour déterminer si cela suffirait à fiabiliser les mesures.

Chapitre 7

Conclusion

7.1 Récapitulatif des contributions

Pour élaborer les modèles de femme enceinte numériques pour la dosimétrie, nous avons été confrontés à des problématiques propres à des domaines variés, dans lesquels différentes contributions ont été apportées. En partenariat avec différents hôpitaux parisiens, nous avons ainsi constitué une base d'images tri-dimensionnelles ultrasonores et IRM acquises en obstétrique, pour générer des modèles de l'unité utéro-placento-fœtale (UUPF) détaillés, réalistes et représentatifs de la variabilité anatomique. Dans un contexte clinique, l'analyse des images acquises avec ces deux modalités d'imagerie est presque toujours bi-dimensionnelle, et peu de traitements tri-dimensionnels de ces images existent dans la littérature. C'est dans ce contexte applicatif original que s'inscrivent ces travaux de thèse.

Nous détaillons ci-dessous les principales contributions : d'une part la modélisation et la segmentation des images ultrasonores, d'autre part la segmentation du fœtus dans les images IRM et enfin la construction d'une ensemble de modèles de la femme enceinte.

7.1.1 Modélisation et segmentation des images ultrasonores

La segmentation des images ultrasonores tri-dimensionnelles acquises en obstétrique est une problématique encore marginale. De plus, les méthodes développées dans les quelques travaux qui en traitent ne font l'objet que d'une validation limitée (analyse d'au plus deux images à notre connaissance). L'apport principal de cette thèse est d'avoir proposé une méthode dédiée à la segmentation de ces images et d'avoir en outre étudié les résultats obtenus sur une base d'images comprenant dix-neuf éléments. Nous avons également proposé une modélisation appropriée des distributions statistiques des intensités dans le liquide amniotique et les tissus maternels et fœtaux. Plusieurs modèles statistiques ont été évalués, jusque-là utilisés dans d'autres spécialités (cardiologie) ou d'autres domaines (imagerie radar). Ces modèles permettent de traiter les images saturées ou non, alors que les images saturées sont généralement rejetées dans les travaux existants. Nous avons développé une approche de segmentation automatique par modèle déformable implicite incluant cette modélisation statistique qui est robuste aux conditions d'initialisation et qui fournit des résultats précis sur l'ensemble de la base d'images (mesure de recouvrement avoisinant les 90% sur la base d'images).

7.1.2 Segmentation du fœtus dans les images IRM

Alors que les quelques travaux qui visent à segmenter ce type d'images se concentrent exclusivement sur le cerveau, nous nous sommes intéressés à un ensemble anatomique différent dans le cadre de nos travaux, l'UUPF, et avons développé une méthode de segmentation

du fœtus. Nous avons analysé les caractéristiques des images acquises avec les séquences disponibles de nos jours en IRM anténatale, pour déterminer celle qui se conforme le mieux aux contraintes spécifiques à cette problématique. Il est nécessaire que le temps d'acquisition de cette séquence soit court, le fœtus étant volumineux et mobile, et que l'on puisse distinguer son enveloppe et son anatomie dans les images. La séquence SSFP a été identifiée comme la plus satisfaisante vis-à-vis de ces contraintes. La version 3D de cette séquence paraît très prometteuse, car elle offre des contrastes similaires et des données finement résolues, permettant ainsi de visualiser précisément l'anatomie. Nous avons constitué une base conséquente d'images acquises avec les séquences SSFP, SSFP3D et SSFSE, comportant quarante-trois images. Les radiologues avec lesquels nous avons collaboré ont également bénéficié de cette étude pour déterminer la séquence se prêtant le mieux à l'étude du placenta et des poumons fœtaux. De plus, le paramétrage des systèmes d'acquisition a été modifié pour certaines séquences, car des images de qualité sous-optimale étaient obtenues, en comparaison avec celles qui étaient présentées dans la littérature avec un matériel identique.

La segmentation automatique du fœtus dans les images IRM est une problématique nouvelle, dont nous avons démontré la faisabilité. Nous avons proposé une approche originale, consistant à instancier un modèle de squelette dans les images, pour caractériser la position du fœtus. Pour réaliser cette instanciation, nous avons mis au point un processus exploratoire de l'anatomie fœtale, durant lequel des organes sont segmentés pour identifier des points caractéristiques osseux. La segmentation des organes est contrainte par des connaissances biométriques et des informations a priori sur leur contraste ou leur forme. En raison de la complexité de la position fœtale (non connue a priori) et de la souplesse du corps du fœtus, les contraintes spatiales sur l'agencement des organes que l'on peut définir sur un individu allongé peuvent ne pas être valables. Nous extrayons donc au cours de l'exploration fœtale des informations pour déterminer les orientations de trois sous-parties anatomiques (la tête, le torse et l'abdomen) et les exploitons pour contraindre la segmentation des structures desquelles sont extraits les points caractéristiques. L'originalité de l'approche est donc d'apprendre la position du fœtus et la position relative de ses différentes parties au fur et à mesure du processus de reconnaissance et de segmentation.

L'ensemble des points caractéristiques est utilisé pour déterminer la position fœtale. Nous tirons parti de cette connaissance pour recalculer un modèle articulé de fœtus dans les images et obtenir une initialisation de qualité pour la segmentation finale du fœtus. Nous avons défini une bande étroite autour du modèle recalculé, ce qui permet de considérer un domaine de recherche restreint. Le fœtus est finalement segmenté par l'obtention d'une surface minimale dans la bande étroite. Des résultats précis et robustes ont été obtenus pour les segmentations de la majorité des structures anatomiques identifiées lors de l'exploration de l'anatomie fœtale (yeux, contenu de la boîte crânienne, canal rachidien, vessie, têtes humérales et fémorales), sur l'ensemble de la base d'images. Les yeux sont par exemple extraits dans toutes les images et l'erreur de localisation de leur centre est de 2,1 mm. Des résultats prometteurs ont également été obtenus pour la segmentation de l'enveloppe du fœtus.

7.1.3 Modélisation numérique de la femme enceinte

A partir des données médicales segmentées, nous avons reconstruit des surfaces pour chacune des structures de l'UUPF. Les études de dosimétrie étant biaisées par les singularités, nous avons considéré une méthode utilisée en synthèse d'image pour obtenir des surfaces régulières. Les modèles de l'UUPF obtenus ont été insérés dans un modèle de

femme non gravide appelé Victoria. Pour garantir leur positionnement correct et donc le réalisme anatomique des modèles de femme enceinte, ces opérations ont été contrôlées par des obstétriciens et des radiologues expérimentés. Au cours de cette tâche, l'utilisation de représentations surfaciques a facilité l'interaction avec le corps médical. Nous avons produit un ensemble de neuf modèles de femme enceinte, quatre au premier trimestre de grossesse (données ultrasonores) et cinq au troisième trimestre (données IRM), intégrant des modèles de l'UUPF dépassant les limites des modèles existants. Nous avons distingué jusqu'à onze organes dans l'UUPF pour fournir un meilleur niveau de détail. Construits à partir d'images médicales différentes, les modèles sont directement insérés, sans modification préalable qui puisse nuire à leur conformité anatomique. C'est notamment la première fois à notre connaissance qu'un modèle anthropomorphique de la femme enceinte intègre une UUPF extraite de données médicales acquises au premier trimestre. Plusieurs modèles étant obtenus à des stades de la grossesse rapprochés, ils permettent d'étudier l'influence de la position fœtale sur l'exposition du fœtus. Des résultats préliminaires ont d'ailleurs permis de vérifier cette hypothèse, l'exposition des tissus fœtaux pouvant doubler d'un modèle à l'autre.

7.2 Perspectives

7.2.1 Vers des résultats de segmentation détaillés dans les images ultrasonores

La méthode de segmentation des images ultrasonores permet d'obtenir une image binaire dans laquelle le liquide amniotique est distingué des tissus maternels et fœtaux. Toutefois aucun objet n'est explicitement identifié, notamment le fœtus qui est connexe au trophoblaste (futur placenta) et qui ne peut en être séparé par des traitements simples. Dans les images acquises à des stades suffisamment avancés de la grossesse pour que l'ossification du fœtus soit en cours, nous pourrions raffiner la segmentation en considérant une nouvelle classe de tissus correspondant aux os du fœtus, qui se distinguent fortement des tissus mous en raison de leur hyperintensité. Cela pourrait être réalisé avec l'approche de segmentation par modèle déformable implicite, en proposant une modélisation adéquate de la distribution des intensités dans les os. Parmi les objets appartenant à cette dernière classe de tissus, des critères biométriques et de forme pourraient alors être utilisés pour reconnaître certains éléments remarquables du squelette comme les fémurs, le rachis et le crâne (des méthodes exploitant une transformée de Hough [Lu et al., 2005] ont permis de le segmenter avec succès dans des images bi-dimensionnelles). Une méthode similaire à celle que nous avons proposée pour le traitement des images IRM pourrait alors être utilisée, pour recalibrer un modèle de fœtus articulé et faciliter l'identification de l'interface entre le fœtus et le trophoblaste.

7.2.2 Automatisation du processus de segmentation des images IRM

L'approche que nous avons développée pour traiter les images IRM permet d'extraire l'enveloppe du fœtus. La segmentation de l'anatomie fœtale est en revanche peu détaillée, et il conviendrait d'identifier d'autres organes. Nous avons obtenu des résultats préliminaires intéressants de segmentation du cerveau dans les images acquises avec la séquence SSFP3D, en combinant un simple seuillage d'Otsu réalisé dans le contenu de la boîte crânienne et des opérations de morphologie mathématique (cf figure 7.1). Il paraît toutefois fastidieux de se pencher sur chaque organe indépendamment. Une approche de segmentation globale serait plus appropriée, en considérant par exemple des méthodes de recalage

d'atlas. Il conviendrait d'appliquer ce type de méthodes dans la région de l'image délimitée par l'enveloppe fœtale, pour que la qualité du recalage ne soit pas affectée par les structures situées dans le voisinage du fœtus, dont la localisation est variable dans les images.

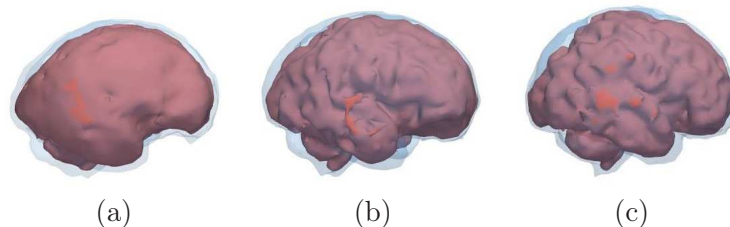


FIG. 7.1 – Segmentation du cerveau dans des images acquises à 23 SA (a), 30 SA (b) et 32 SA (c). La surface du cerveau est montrée en rouge et celle du contenu de la boîte crânienne, en bleu translucide.

Nous avons proposé une méthode de segmentation qui s'appuie sur une exploration séquentielle de l'anatomie du fœtus pour caractériser sa position. Au cours de l'exploration, la détection d'un organe à une étape donnée est utilisée pour guider la segmentation de l'organe à segmenter à l'étape suivante. Ce processus peut donc échouer lorsque l'une des étapes du processus ne fournit pas le résultat attendu. Une approche semi-supervisée permettrait d'accroître sa fiabilité, tout en réduisant le temps de traitement. Une approche d'extraction globale des points caractéristiques, dans laquelle l'ensemble des contraintes spatiales et biométriques seraient considérées simultanément serait plus appropriée dans un contexte de segmentation entièrement automatisée. On pourrait par exemple utiliser le cadre proposé dans [Nempont, 2009], où les contraintes spatiales définies entre les structures à détecter sont propagées dans l'image, pour définir leur domaine de recherche. Au terme du processus de propagation, le domaine de recherche de chaque structure est caractérisé par une région incluante et une région incluse, qui permettrait de définir une bande étroite et d'appliquer finalement l'algorithme de segmentation par coupure de graphe.

7.2.3 Applications médicales

Nous avons développé cette méthode de segmentation des images IRM dans le but de traiter une base d'images contenant un nombre important d'éléments et pour automatiser la construction des modèles de l'unité utéro-placento-fœtale. Les résultats de segmentation obtenus pourraient également avoir des applications médicales. En 2001, Levine pensait que les travaux de recherche menés en IRM durant les années 2000 permettraient de caractériser le développement conforme ou anormal du fœtus, à partir de l'information tri-dimensionnelle disponible dans les images [Levine, 2001]. Elle avait identifié trois défis à relever pour atteindre cet objectif. Il fallait tout d'abord que des progrès matériels permettent de réduire les temps d'acquisition, afin d'obtenir des images du fœtus entier cohérentes. Ensuite, des méthodes de segmentation automatisées du fœtus devaient être développées. Il était finalement nécessaire d'étudier le moyen de déduire une évaluation du poids et de la maturité du fœtus à partir des volumes segmentés. Si les progrès des systèmes d'acquisition ont permis de résoudre le premier de ces défis dans une certaine mesure (cf chapitre 4), aucune réponse n'a encore été apportée aux deux autres à notre connaissance, et l'approche que nous avons proposée permettrait donc pour la première fois de les aborder. Son degré d'automatisation la rend compatible avec une utilisation clinique. En segmentant les organes les plus volumineux et en tenant compte de leur densité, il serait

possible d'estimer le poids du fœtus. Il faudrait toutefois définir cette densité pour un tissu foetal composite, incluant l'ensemble des organes et structures qui n'ont pas été identifiés (muscles, peau, poumons, intestins...).

Le développement du fœtus pourrait également être caractérisé à partir d'une information partielle, constituée par exemple de la segmentation du contenu de la boîte crânienne, de la longueur du canal rachidien et de la largeur des épaules du fœtus. Le contenu de la boîte crânienne permettrait en effet d'estimer le volume de la tête du fœtus, laquelle prend une part importante dans le poids global du fœtus. La longueur cranio-caudale, indicateur de développement foetal classique, pourrait être estimée à partir des segmentations du contenu de la boîte crânienne et du canal rachidien. La largeur des épaules a déjà montré son utilité dans [Tukeva et al., 2001] pour identifier les fœtus anormalement gros (macrosomes).

Un autre apport de ces travaux pourrait être de réduire le nombre de séquence utilisées dans les protocoles IRM, en s'appuyant notamment sur des images acquises avec la séquence SSFP3D. Actuellement, lorsque plusieurs organes situés dans des régions anatomiques distinctes sont investigués par les radiologues, trois acquisitions dans les orientations anatomiques standard sont réalisées dans chacune de ces régions. Lors du processus d'exploration de l'anatomie foetale, nous avons identifié ces orientations pour la tête, le thorax et l'abdomen. Il serait donc possible, à partir d'une unique acquisition tri-dimensionnelle, de reconstruire des images de coupes suivant ces orientations dans ces trois régions. Cela réduirait de façon importante la durée des examens, tout en contribuant à réduire l'exposition du fœtus.

7.2.4 Amélioration du modèle de femme enceinte

Si les modèles de l'UUPF que nous avons élaborés sont détaillés, il n'en va pas de même du modèle de femme que nous exploitons. Ce modèle est réduit à son enveloppe extérieure et ne comporte aucun organe. Les études préliminaires de dosimétrie montrent que l'homogénéité des modèles a une influence sur les résultats et qu'elle pourrait biaiser l'évaluation de l'exposition du fœtus. Il conviendrait donc d'utiliser des modèles de femme plus réalistes. Idéalement, il faudrait considérer un modèle voxelisé, construit à partir d'images médicales. La génération de ces modèles nécessitant un travail colossal, les laboratoires qui en disposent ne les mettent pas à disposition de la communauté scientifique sans contrepartie financière. Devant cet état de fait, nous pourrions recourir à une solution hybride plus élaborée, en combinant par exemple nos modèles de l'UUPF, Victoria et les modèles de l'abdomen proposés par [Angel et al., 2008]. Pour une évaluation de l'exposition aux fréquences utilisées en téléphonie mobile, nous pourrions nous contenter d'ajouter des couches de muscle, de graisse et de peau à Victoria, car ces couches superficielles absorbent la majorité de l'énergie des champs électromagnétiques à ces fréquences.

Les modèles de fœtus et de femme enceinte pourraient être articulés, pour simuler différentes positions d'un même fœtus et analyser l'influence de cette variable sur la dosimétrie. L'articulation du modèle de femme permettrait d'étudier l'exposition associée à une activité professionnelle.

7.3 Publications

- **J. Anquez**, E. Angelini, I. Bloch, V. Merzoug, A. Bellaïche-Millischer and C. Adamsbaum. Interest of the Steady State Free Precession (SSFP) Sequence for 3D Modeling of the Whole Fetus. In Engineering in Medicine and Biology Conference (EMBC), pages 771-774, Lyon, France, 2007.
-

-
- **J. Anquez**, E. Angelini and I. Bloch. Segmentation of Fetal 3D Ultrasound Images based on Statistical Prior and Deformable Model. In International Symposium on Biomedical Imaging (ISBI), pages 17-20, Paris, France, 2008.
 - **J. Anquez**, E. Angelini, I. Bloch, V. Merzoug, A. Bellaïche-Millischer and C. Adamsbaum. In Vivo 3D Modeling of the Fetus with MRI. Annual Meeting of the European Society of Paediatric Radiology (ESPR), Edinburgh, Scotland, June 4-7, 2008.
 - D. Ghorbel, **J. Anquez**, V. Merzoug, C. Falip, E. Angelini, I. Bloch, and C. Adamsbaum. Quelle Séquence T2 pour le Poumon fœtal? Dans les actes des Journées Française de Radiologie, Paris, France, 2008.
 - **J. Anquez**, E. Angelini and I. Bloch. Automatic Segmentation of Head Structures on Fetal MRI. In International Symposium on Biomedical Imaging (ISBI), Boston, USA, 2009.
 - L. Bibin, **J. Anquez**, E. Angelini and I. Bloch. Hybrid 3D Modeling of Mother and Fetus from Medical Imaging for Dosimetry Studies. In International Congress and Exhibition on Computer Assisted Radiology and Surgery (CARS), pages 378-379, Berlin, Germany, 2009.
 - L. Bibin, **J. Anquez**, E. Angelini and I. Bloch. Hybrid 3D Pregnant Woman and Fetus Modeling from Medical Imaging for Dosimetry Studies. To appear in International Journal of Computer Assisted Radiology and Surgery.
 - **J. Anquez**, T. Boubekour, L. Bibin, E. Angelini and I. Bloch. Utero-fetal Unit and Pregnant Woman Modeling Using a Computer Graphics Approach for Dosimetry Studies. In International Conference on Medical Image Computing and Computer Assisted Intervention (MICCAI), London, UK, 2009.
 - L. Bibin, **J. Anquez**, A. Hadjem, E. Angelini, J. Wiart, and I. Bloch. Dosimetry Studies on a Fetus Model Combining Medical Image Information and Synthetic Woman Body. In World Congress on Medical Physics and Biomedical Engineering (WC), Munich, Germany, 2009.
-

Annexe A

Minimisation de l'énergie E en fonction de ϕ

Afin de minimiser l'énergie E en fonction de ϕ , nous déterminons l'équation d'Euler-Lagrange pour ϕ en utilisant la dérivée de Gâteaux de E , en gardant les θ_e et θ_i fixes. L'expression de E est la suivante :

$$E(\phi, \theta_i, \theta_e) = E_{reg}(\phi) + E_e(\phi, \theta_e) + E_i(\phi, \theta_i)$$

$$\text{avec } \begin{cases} E_{reg}(\phi) = \nu \int_{x \in \Omega} \delta(\phi(x)) |\nabla \phi(x)| dx, \\ E_e(\phi, \theta_e) = - \int_{x \in \Omega} H(\phi(x)) \log(p_e(I(x), \theta_e)) dx, \\ E_i(\phi, \theta_i) = - \int_{x \in \Omega} (1 - H(\phi(x))) \log(p_i(I(x), \theta_i)) dx. \end{cases}$$

E est Gâteaux différentiable en fonction de $\phi \in X$ si l'application $\psi \mapsto E'(\phi, \psi) = \lim_{t \rightarrow 0} \frac{1}{t} (E(\phi + t\psi) - E(\phi))$ est définie pour tout ψ et si elle est linéaire et continue.

Nous devons considérer H_ϵ et δ_ϵ , toute version régularisée et appartenant à $C^2(\Omega)$ de H et δ . H_ϵ et δ_ϵ sont telles que :

$$\lim_{\epsilon \rightarrow 0} H_\epsilon = H \text{ and } \lim_{\epsilon \rightarrow 0} \delta_\epsilon = \delta.$$

Nous allons traiter chaque terme de E'_ϕ indépendamment, car nous avons :

$$E'_\phi(\psi) = E'_{reg_\phi}(\psi) + E'_{e_\phi}(\psi, \theta_e) + E'_{i_\phi}(\psi, \theta_i) \quad (\text{A.1})$$

Nous dérivons E_{reg} en suivant les travaux de [Chan and Vese, 2001]. La dérivée de Gâteaux E_{reg} vaut :

$$\begin{aligned} E'_{reg_\phi}(\psi) &= \lim_{t \rightarrow 0} \frac{1}{t} (E_{reg}(\phi + t\psi) - E_{reg}(\phi)) \\ &= \nu \lim_{t \rightarrow 0} \frac{1}{t} \int_{x \in \Omega} \delta_\epsilon(\phi(x) + t\psi(x)) |\nabla(\phi(x) + t\psi(x))| - \delta_\epsilon(\phi(x)) |\nabla \phi(x)| dx \\ &= \nu \lim_{t \rightarrow 0} \frac{1}{t} \int_{x \in \Omega} \delta_\epsilon(\phi(x) + t\psi(x)) |\nabla \phi(x) + t \nabla \psi(x)| - \delta_\epsilon(\phi(x)) |\nabla \phi(x)| dx \end{aligned} \quad (\text{A.2})$$

Nous approchons le terme $|\nabla(\phi(x)) + t\nabla(\psi(x))|$:

$$\begin{aligned}
|\nabla\phi(x) + t\nabla\psi(x)|^2 &= \sum_{i=1}^N (\phi_{x_i}(x) + t\psi_{x_i}(x))^2 \\
&= \sum_{i=1}^N (\phi_{x_i}^2(x) + 2t\phi_{x_i}(x)\psi_{x_i}(x) + t^2\psi_{x_i}^2(x)) \\
&= \sum_{i=1}^N \phi_{x_i}^2(x) + 2t \sum_{i=1}^N \phi_{x_i}(x)\psi_{x_i}(x) + t^2 \sum_{i=1}^N \psi_{x_i}^2(x) \\
&= |\nabla\phi(x)|^2 + 2t\nabla\phi(x)\nabla\psi(x) + t^2|\nabla\psi(x)|^2 \\
&= |\nabla\phi(x)|^2 \left(1 + \frac{2t\nabla\phi(x)\nabla\psi(x)}{|\nabla\phi(x)|^2} + \frac{t^2|\nabla\psi(x)|^2}{|\nabla\phi(x)|^2}\right) \\
&= |\nabla\phi(x)|^2 \left(1 + \frac{2t\nabla\phi(x)\nabla\psi(x)}{|\nabla\phi(x)|^2}\right),
\end{aligned}$$

le dernier terme de la somme étant négligeable.

On obtient finalement :

$$\begin{aligned}
|\nabla\phi(x) + t\nabla\psi(x)| &= |\nabla\phi(x)| \left(1 + \frac{2t\nabla\phi(x)\nabla\psi(x)}{|\nabla\phi(x)|^2}\right)^{\frac{1}{2}} \\
&= |\nabla\phi(x)| \left(1 + \frac{t\nabla\phi(x)\nabla\psi(x)}{|\nabla\phi(x)|^2}\right) \text{ as } (1+x)^\alpha = 1 + \alpha x \quad (\text{A.3}) \\
&= |\nabla\phi(x)| + \frac{t\nabla\phi(x)\nabla\psi(x)}{|\nabla\phi(x)|}
\end{aligned}$$

Nous réintroduisons l'équation A.3 dans l'équation A.2 et il vient :

$$\begin{aligned}
E'_{reg_\phi}(\psi) &= \nu \lim_{t \rightarrow 0} \frac{1}{t} \int_{x \in \Omega} \delta_\epsilon(\phi(x) + t\psi(x)) \left(|\nabla\phi(x)| + \frac{t\nabla\phi(x)\nabla\psi(x)}{|\nabla\phi(x)|} \right) \\
&\quad - \delta_\epsilon(\phi(x)) |\nabla\phi(x)| dx \\
&= \nu \lim_{t \rightarrow 0} \frac{1}{t} \int_{x \in \Omega} (\delta_\epsilon(\phi(x) + t\psi(x)) - \delta_\epsilon(\phi(x))) |\nabla\phi(x)| dx \\
&\quad + \nu \lim_{t \rightarrow 0} \int_{x \in \Omega} \delta_\epsilon(\phi(x) + t\psi(x)) \frac{\nabla\phi(x)\nabla\psi(x)}{|\nabla\phi(x)|} dx \\
&= \nu \int_{x \in \Omega} (\lim_{t \rightarrow 0} \frac{1}{t} (\delta_\epsilon(\phi(x) + t\psi(x)) - \delta_\epsilon(\phi(x)))) |\nabla\phi(x)| dx \\
&\quad + \nu \int_{x \in \Omega} \delta_\epsilon(\phi(x)) \frac{\nabla\phi(x)\nabla\psi(x)}{|\nabla\phi(x)|} dx \\
&= \int_{x \in \Omega} \nu \delta'_\epsilon(\phi(x)) \psi |\nabla\phi(x)| dx + \int_{x \in \Omega} \nu \delta_\epsilon(\phi(x)) \frac{\nabla\phi(x)\nabla\psi(x)}{|\nabla\phi(x)|} dx
\end{aligned}$$

Nous intégrons par parties le deuxième terme, en considérant $u(x) = \delta_\epsilon(\phi(x)) \frac{\nabla\phi(x)}{|\nabla\phi(x)|}$ et $\nabla v(x) = \nabla\psi(x)$. Nous obtenons :

$$\begin{aligned}
E'_{reg_\phi}(\psi) &= \int_{x \in \Omega} \nu \delta'_\epsilon(\phi(x)) |\nabla\phi(x)| \psi dx + \int_{x \in \partial\Omega} \nu \frac{\delta_\epsilon(\phi(x))}{|\nabla\phi(x)|} \frac{\partial\phi(x)}{\partial n} \psi ds \\
&\quad - \int_{x \in \Omega} \nu \nabla \cdot \left(\delta_\epsilon(\phi(x)) \frac{\nabla\phi(x)}{|\nabla\phi(x)|} \right) \psi dx
\end{aligned}$$

En développant l'opérateur de divergence dans le troisième terme, il vient :

$$\begin{aligned}
E'_{reg_\phi}(\psi) &= \int_{x \in \Omega} \nu \delta'_\epsilon(\phi(x)) |\nabla \phi(x)| \psi dx + \int_{x \in \partial\Omega} \nu \frac{\delta_\epsilon(\phi(x))}{|\nabla \phi(x)|} \frac{\partial \phi(x)}{\partial n} \psi ds \\
&\quad - \int_{x \in \Omega} \nu \nabla \delta_\epsilon(\phi(x)) \cdot \frac{\nabla \phi(x)}{|\nabla \phi(x)|} \psi dx - \int_{x \in \Omega} \nu \delta_\epsilon(\phi(x)) \nabla \cdot \frac{\nabla \phi(x)}{|\nabla \phi(x)|} \psi dx \\
&= \int_{x \in \Omega} \nu \delta'_\epsilon(\phi(x)) |\nabla \phi(x)| \psi dx + \int_{x \in \partial\Omega} \nu \frac{\delta_\epsilon(\phi(x))}{|\nabla \phi(x)|} \frac{\partial \phi(x)}{\partial n} \psi ds \\
&\quad - \int_{x \in \Omega} \nu \delta'_\epsilon(\phi(x)) \nabla \phi(x) \cdot \frac{\nabla \phi(x)}{|\nabla \phi(x)|} \psi dx - \int_{x \in \Omega} \nu \delta_\epsilon(\phi(x)) \nabla \cdot \frac{\nabla \phi(x)}{|\nabla \phi(x)|} \psi dx \\
&= \int_{x \in \partial\Omega} \nu \frac{\delta_\epsilon(\phi(x))}{|\nabla \phi(x)|} \frac{\partial \phi(x)}{\partial n} \psi ds - \int_{x \in \Omega} \nu \delta_\epsilon(\phi(x)) \nabla \cdot \frac{\nabla \phi(x)}{|\nabla \phi(x)|} \psi dx \\
&= \int_{x \in \partial\Omega} \nu \frac{\delta_\epsilon(\phi(x))}{|\nabla \phi(x)|} \frac{\partial \phi(x)}{\partial n} \psi ds - \int_{\Omega} \nu \delta_\epsilon(\phi) \operatorname{div} \left(\frac{\nabla \phi}{|\nabla \phi|} \right) \psi dx
\end{aligned}$$

Nous dérivons à présent $E_e(\phi, \theta_e)$:

$$\begin{aligned}
E'_{e_\phi}(\psi, \theta_e) &= \lim_{t \rightarrow 0} \frac{1}{t} \left(- \int_{x \in \Omega} H_\epsilon(\phi(x) + t\psi(x)) \log(f_e(I(x), \theta_e)) dx \right. \\
&\quad \left. - \left(- \int_{x \in \Omega} H_\epsilon(\phi(x)) \log(f_e(I(x), \theta_e)) dx \right) \right) \\
&= - \lim_{t \rightarrow 0} \frac{1}{t} \left(\int_{x \in \Omega} H_\epsilon(\phi(x) + t\psi(x)) \log(f_e(I(x), \theta_e)) dx \right. \\
&\quad \left. - \int_{x \in \Omega} H_\epsilon(\phi(x)) \log(f_e(I(x), \theta_e)) dx \right) \\
&= - \lim_{t \rightarrow 0} \frac{1}{t} \left(\int_{x \in \Omega} H_\epsilon(\phi(x) + t\psi(x)) \log(f_e(I(x), \theta_e)) \right. \\
&\quad \left. - H_\epsilon(\phi(x)) \log(f_e(I(x), \theta_e)) dx \right) \\
&= - \lim_{t \rightarrow 0} \frac{1}{t} \left(\int_{x \in \Omega} (H_\epsilon(\phi(x) + t\psi(x)) - H_\epsilon(\phi(x))) \log(f_e(I(x), \theta_e)) dx \right) \\
&= - \int_{x \in \Omega} \lim_{t \rightarrow 0} \frac{1}{t} (H_\epsilon(\phi(x) + t\psi(x)) - H_\epsilon(\phi(x))) \log(f_e(I(x), \theta_e)) dx,
\end{aligned}$$

l'intégrande étant C^2

$$\begin{aligned}
&= - \int_{x \in \Omega} H_{\epsilon_\phi}(\psi(x))' \log(f_e(I(x), \theta_e)) dx \\
&= - \int_{x \in \Omega} \delta_\epsilon(\phi(x)) \psi(x) \log(f_e(I(x), \theta_e)) dx,
\end{aligned}$$

H_ϵ étant Gâteaux différentiable et $H_\epsilon(\phi(x))' = \delta_\epsilon(\phi(x))$
d'après le théorème de Riesz.

(A.4)

Nous obtenons de manière similaire :

$$E'_{i_\phi}(\psi, \theta_i) = \int_{x \in \Omega} \delta_\epsilon(\phi(x)) \psi(x) \log(f_i(I(x), \theta_i)) dx \quad (\text{A.5})$$

En introduisant les équations A.2, A.4 et A.5 dans A.1, on obtient finalement :

$$\begin{aligned}
E'_\phi(\psi) &= \int_{\Omega} \delta_\epsilon(\phi(x)) \left(-\nu \operatorname{div} \left(\frac{\nabla \phi(x)}{|\nabla \phi(x)|} \right) - \log(f_e(I(x), \theta_e)) \right) \psi + \log(f_i(I(x), \theta_i)) dx \\
&\quad + \int_{x \in \partial\Omega} \nu \frac{\delta_\epsilon(\phi(x))}{|\nabla \phi(x)|} \frac{\partial \phi(x)}{\partial n} \psi ds
\end{aligned}$$

Cette expression doit s'annuler pour tout ψ afin de satisfaire l'équation d'Euler-Lagrange. Ainsi, les solutions ϕ minimisant E en fonction de ϕ vérifient :

$$\delta_\epsilon(\phi(x))(-\nu \operatorname{div}\left(\frac{\nabla\phi(x)}{|\nabla\phi(x)|}\right) - \log(f_e(I(x), \theta_e)) + \log(f_i(I(x), \theta_i))) = 0, \quad (\text{A.6})$$

avec les conditions aux bords :

$$\frac{\delta_\epsilon(\phi(x))}{|\nabla\phi(x)|} \frac{\partial\phi(x)}{\partial n} = 0, \quad x \in \partial\Omega.$$

Bibliographie

- Guidelines for limiting exposure to time-varying electric, magnetic, and electromagnetic fields (up to 300 GHz). *Health Physics*, 74(4) :494–522, 1998.
- Reference man : Anatomical, Physiological and Metabolic Characteristics. *ICRP Publication*, 23.
- C. Adamsbaum. *Atlas d'IRM du cerveau foetal guide d'interprétation des aspects normaux Imagerie médicale, atlas*. Masson, 2001.
- C. Adamsbaum, C. Garel, and J. Legros. Imagerie par résonance magnétique foetale : évaluation du vécu des patientes et implications pratiques. *Journal de Radiologie*, 89 (6) :791–796, 2008.
- A. Ahlbom, A. Green, L. Kheifets, D. Savitz, A. Swerdlow, et al. Epidemiology of health effects of radiofrequency exposure. *Environmental health perspectives*, 112(17) :1741–1754, 2004.
- R. Aitken, L. Bennetts, D. Sawyer, A. Wiklendt, and B. King. Impact of radio frequency electromagnetic radiation on DNA integrity in the male germline. *International Journal of Andrology*, 28(3) :171–179, 2005.
- M. Alexa, M. Gross, M. Pauly, H. Pfister, M. Stamminger, and M. Zwicker. Point-based computer graphics. In *ACM SIGGRAPH Course Notes*, 2004.
- N. Amenta and Y. Kil. Defining point-set surfaces. In *ACM SIGGRAPH*, pages 264–270, 2004.
- E. Angel, C. Wellnitz, M. Goodsitt, N. Yaghmai, J. DeMarco, C. Cagnon, J. Sayre, D. Cody, D. Stevens, A. Primak, et al. Radiation Dose to the Fetus for Pregnant Patients Undergoing Multidetector CT Imaging : Monte Carlo Simulations Estimating Fetal Dose for a Range of Gestational Age and Patient Size. *Radiology*, 249(1) :220–227, 2008.
- A. Aurengo, T. Petitclerc, and F. Grémy. *Biophysique*. Flammarion Medecine-Sciences, 2006.
- I. Ayed, A. Mitiche, and Z. Belhadj. Multiregion Level-Set Partitioning of Synthetic Aperture Radar Images. *IEEE Transactions on Pattern Analysis and Machine Intelligence*, 27(5) :793–800, 2005.
- P. N. Baker, I. R. Johnson, P. A. Gowland, J. Hykin, P. R. Harvey, A. Freeman, V. Adams, B. S. Worthington, and P. Mansfield. Fetal weight estimation by echo-planar magnetic resonance imaging. *Lancet*, 343(8898) :644–645, 1994.
-

- I. Baran and J. Popović. Automatic rigging and animation of 3d characters. In *Proceedings of the 2007 SIGGRAPH conference*, 2007.
- J. Becker, M. Zankl, U. Fill, and C. Hoeschen. Katja - the 24 th week of virtual pregnancy for dosimetric calculations. *Polish Journal of Medical Physics And Engineering*, 14(1) : 13–20, 2008.
- G. Behiels, F. Maes, D. Vandermeulen, and P. Suetens. Evaluation of image features and search strategies for segmentation of bone structures in radiographs using active shape models. *Medical Image Analysis*, 6(1) :47 – 62, 2002.
- J. Besag. Statistical analysis of dirty pictures. *Journal of Applied Statistics*, 20(5) :63–87, 1993.
- H. Blaas, P. Taipale, H. Torp, and S. Eik-Nes. Three-dimensional ultrasound volume calculations of human embryos and young fetuses : a study on the volumetry of compound structures and its reproducibility. *Ultrasound in Obstetrics and Gynecology*, 27(6) :640–646, 2006.
- Y. Boykov and G. Funka-Lea. Graph Cuts and Efficient ND Image Segmentation. *International Journal of Computer Vision*, 70(2) :109–131, 2006.
- Y. Boykov, O. Veksler, and R. Zabih. Fast Approximate Energy Minimization via Graph Cuts. *IEEE Transactions on Pattern Analysis and Machine Intelligence*, 23(11) :1222–1239, 2001.
- M. Basseur-Daudruy, V. Ickowicz, and D. Eurin. Fetal MRI : indications, limits and dangers. *Gynécologie Obstétrique & Fertilité*, 35(7-8) :678–683, 2007.
- P. C. Brugger, C. Mittermayer, and D. Prayer. A new look at the fetus : thick-slab T2-weighted sequences in fetal MRI. *European Journal of Radiology*, 57(2) :182–186, 2006a.
- P. C. Brugger, F. Stuhr, C. Lindner, and D. Prayer. Methods of fetal MR : beyond T2-weighted imaging. *European Journal of Radiology*, 57(2) :172–181, 2006b.
- C. Burckhardt. Speckle in Ultrasound B-Mode Scans. *IEEE Transactions on Sonics and Ultrasonics*, 25(1) :1–6, 1978.
- J. Bushberg, J. Seibert, E. Leidholdt, and J. Boone. *The Essential Physics of Medical Imaging*. Lippincott Williams and Wilkins, 2002.
- K. Busing, A. Kilian, T. Schaible, A. Debus, C. Weiss, and K. Neff. Reliability and Validity of MR Image Lung Volume Measurement in Fetuses with Congenital Diaphragmatic Hernia and in Vitro Lung Models. *Radiology*, 246(2) :553–561, 2007.
- A. Cachia. *Modèles statistiques morphométriques et structurels du cortex pour l'étude du développement cérébral*. Thèse de doctorat, Ecole Nationale Supérieure des Télécommunications, 2003.
- A. Cachia, J. F. Mangin, D. Riviere, F. Kherif, N. Boddaert, A. Andrade, D. Papadopoulos-Orfanos, J. B. Poline, I. Bloch, and M. Zilbovicius. A primal sketch of the cortex mean curvature : a morphogenesis based approach to study the variability of the folding patterns. *IEEE Transactions on Medical Imaging*, 22(6) :754–765, 2003.
-

-
- P. Callen. *Ultrasonography in obstetrics and gynecology*. W.B. Saunders CBS Educ. and Professional Publ., 1988.
- M. Cannie, J. Jani, F. Keyzer, R. Devlieger, D. Schoubroeck, I. Witters, G. Marchal, S. Dymarkowski, and J. Deprest. Fetal Body Volume : Use at MR Imaging to Quantify Relative Lung Volume in Fetuses Suspected of Having Pulmonary Hypoplasia. *Radiology*, 241(3) :847–853, 2006.
- M. Caon. Voxel-based computational models of real human anatomy : a review. *Radiation and environmental biophysics*, 42(4) :229–235, 2004.
- G. Carneiro, B. Georgescu, S. Good, and D. Comaniciu. Detection and Measurement of Fetal Anatomies from Ultrasound Images using a Constrained Probabilistic Boosting Tree. *IEEE Transactions on Medical Imaging*, 27(9) :1342–1355, 2008.
- R. Cech, N. Leitgeb, and M. Padiaditis. Fetal exposure to low frequency electric and magnetic fields. *Physics in Medicine and Biology*, 52(4) :879–888, 2007.
- V. Chalana, T. Winter 3rd, D. Cyr, D. Haynor, and Y. Kim. Automatic fetal head measurements from sonographic images. *Academic Radiology*, 3(8) :628–635, 1996.
- T. Chan and L. Vese. Active contours without edges. *IEEE Transactions on Image Processing*, 10(2) :266–277, 2001.
- G. Chavhan, P. Babyn, B. Jankharia, H. Cheng, and M. Shroff. Steady-State MR Imaging Sequences : Physics, Classification, and Clinical Applications 1. *RadioGraphics*, 28(4) :1147–1160, 2008.
- J. Chen. Mathematical models of the embryo and fetus for use in radiological protection. *Health Physics*, 86(3) :285–295, 2004.
- Q. Chen and D. Levine. Fast fetal magnetic resonance imaging techniques. *Topics in Magnetic Resonance Imaging*, 12(1) :67–79, 2001.
- S. Choi and R. Wette. Maximum likelihood estimation of the parameters of the gamma distribution and their bias. *Technometrics*, 11(4) :683–690, 1969.
- H. W. Chung, C. Y. Chen, R. A. Zimmerman, K. W. Lee, C. C. Lee, and S. C. Chin. T2-weighted fast MR imaging with true FISP versus HASTE : comparative efficacy in the evaluation of normal fetal brain maturation. *American Journal Roentgenology*, 175(5) :1375–1380, 2000.
- I. Claude, J. Daire, and G. Sebag. Fetal brain MRI : segmentation and biometric analysis of the posterior fossa. *IEEE Transactions on Biomedical Engineering*, 51(4) :617–626, 2004.
- D. Cremers, M. Rousson, and R. Deriche. A Review of Statistical Approaches to Level Set Segmentation : Integrating Color, Texture, Motion and Shape. *International Journal of Computer Vision*, 72(2) :195–215, 2007.
- F. Daffos, F. Forestier, J. Mac Aleese, C. Aufrant, L. Mandelbrot, E. Cabanis, M. Iba-Zizen, J. Alfonso, and J. Tamraz. Fetal curarization for prenatal magnetic resonance imaging. *Prenatal Diagnosis*, 8(4) :312–314, 1988.
-

- J. De Wilde, A. Rivers, and D. Price. A review of the current use of magnetic resonance imaging in pregnancy and safety implications for the fetus. *Progress in Biophysics and Molecular Biology*, 87(2-3) :335–353, 2005.
- V. Deshpande, S. Shea, G. Laub, O. Simonetti, J. Finn, and D. Li. 3D Magnetization-Prepared True-FISP : A New Technique for Imaging Coronary Arteries. *Magnetic Resonance in Medicine*, 46(3) :494–502, 2001.
- E. Dijkstra. A Note on Two Problems in Connexion with Graphs. *Numerische Mathematik*, 50 :269–271, 1959.
- P. Dimbylow. FDTD calculations of the whole-body averaged SAR in an anatomically realistic voxel model of the human body from 1 MHz to 1 GHz. *Physics in Medicine and Biology*, 42(3) :479–490, 1997.
- P. Dimbylow. Development of pregnant female, hybrid voxel-mathematical models and their application to the dosimetry of applied magnetic and electric fields at 50 Hz. *Physics in Medicine and Biology*, 51(10) :2383–2394, 2006.
- P. Dimbylow. SAR in the mother and foetus for RF plane wave irradiation. *Physics in Medicine and Biology*, 52(13) :3791–3802, 2007.
- P. Dimbylow, T. Nagaoka, and X. Xu. A comparison of foetal SAR in three sets of pregnant female models. *Physics in Medicine and Biology*, 54(9) :2755–2767, 2009.
- I. Dindoyal, T. Lambrou, J. Deng, C. Ruff, A. Linney, and A. Todd-Pokropek. Level set segmentation of the foetal heart. In *Functional Imaging and Modeling of the Heart Proceedings*, pages 201–221. Springer, 2005.
- N. Dudley. A systematic review of the ultrasound estimation of fetal weight. *Ultrasound in Obstetrics and Gynecology*, 25(1) :80–89, 2005.
- J. Duerk, J. Lewin, M. Wendt, and C. Petersilge. Remember True FISP? A High SNR, Near 1-Second Imaging Method for T2-Like Contrast in Interventional MRI at 0.2 T. *Journal of Magnetic Resonance Imaging*, 8 :203–208, 1998.
- K. Duncan. Fetal and Placental Volumetric and Functional Analysis Using Echo-Planar Imaging. *Topics in Magnetic Resonance Imaging*, 12(1) :52, 2001.
- J. Durbin and M. Knott. Components of Cramer-von Mises statistics. I. *Journal of the Royal Statistical Society, Series B*, 34 :290–307, 1972.
- N. Duta and M. Sonka. Segmentation and interpretation of MR brain images. An improved active shape model. *IEEE Transactions on Medical Imaging*, 17(6) :1049–1062, Dec. 1998.
- A. Ego, D. Subtil, G. Grange, O. Thiebaugeorges, M. Senat, C. Vayssiere, and J. Zeitlin. Customized versus population-based birth weight standards for identifying growth restricted infants : A French multicenter study. *American Journal of Obstetrics and Gynecology*, 194(4) :1042–1049, 2006.
- F. Encha-Razavi and E. Escudier. *Embryologie humaine*. Elsevier Masson, 2008.
- L. Endres. Reliability and validity of three-dimensional fetal brain volumes. *Journal of Ultrasound in Medicine*, 20(12) :1265–1269, 2001.
-

-
- B. Ertl-Wagner, A. Lienemann, A. Strauss, and M. Reiser. Fetal magnetic resonance imaging : indications, technique, anatomical considerations and a review of fetal abnormalities. *European Radiology*, 12(8) :1931–1940, 2002.
- D. Eurin, F. Narcy, M. Le Merrer, and P. Maroteaux. *Atlas radiographique du squelette foetal normal*. Flammarion Médecine-Sciences, 1993.
- A. Falcão, J. Udupa, S. Samarasekera, S. Sharma, B. Hirsch, and R. Lotufo. User-Steered Image Segmentation Paradigms : Live Wire and Live Lane. *Graphical Models and Image Processing*, 60(4) :233–260, 1998.
- O. Falcon, C. Peralta, P. Cavoretto, S. Faiola, and K. Nicolaides. Fetal trunk and head volume measured by three-dimensional ultrasound at 11+ 0 to 13+ 6 weeks of gestation in chromosomally normal pregnancies. *Ultrasound in Obstetrics and Gynecology*, 26(3) : 263–266, 2005.
- A. Fenster, D. Downey, and H. Cardinal. Three dimensional ultrasound imaging. *Physics in Medicine and Biology*, 46(1) :457–475, 2001.
- C. Garel, H. Brisse, G. Sebag, M. Elmaleh, J. F. Oury, and M. Hassan. Magnetic resonance imaging of the fetus. *Pediatric Radiology*, 28(4) :201–211, 1998.
- C. Garel, E. Chantrel, G. Sebag, H. Brisse, M. Elmaleh, and M. Hassan. *Le développement du cerveau foetal : atlas IRM et biométrie*. Sauramps médical, 2000.
- C. Garel, E. Chantrel, M. Elmaleh, H. Brisse, and G. Sebag. Fetal MRI : normal gestational landmarks for cerebral biometry, gyration and myelination. *Child's Nervous System*, 19 (7-8) :422–425, 2003.
- L. Goncalves, W. Lee, J. Espinoza, and R. Romero. Three and 4-Dimensional Ultrasound in Obstetric Practice Does It Help ? *Journal of Ultrasound in Medicine*, 24(12) :1599–1624, 2005.
- G. Gorincour, B. Bourlière-Najean, B. Bonello, A. Fraisse, N. Philip, A. Potier, B. Kreitmann, and P. Petit. Feasibility of fetal cardiac magnetic resonance imaging : preliminary experience. *Ultrasound in Obstetrics and Gynecology*, 29(1) :105–108, 2007.
- G. Grange, E. Pannier, F. Goffinet, D. Cabrol, and J. Zorn. Dating biometry during the first trimester : accuracy of an every-day practice. *European Journal of Obstetrics and Gynecology*, 88(1) :61–64, 2000.
- G. Grange, J. Tantau, E. Pannier, M. Aubry, G. Viot, C. Fallet-Bianco, G. Terrasse, and D. Cabrol. Prenatal diagnosis of fetal tail and postabortum anatomical description. *Ultrasound in Obstetrics and Gynecology*, 18(5) :531–533, 2001.
- H. Gray and S. Standring. *Gray's anatomy : the anatomical basis of clinical practice*. Churchill Livingstone, 2005.
- W. Guo, S. Ono, S. Oi, S. Shen, T. Wong, H. Chung, and J. Hung. Dynamic motion analysis of fetuses with central nervous system disorders by cine magnetic resonance imaging using fast imaging employing steady-state acquisition and parallel imaging : a preliminary result. *Journal of Neurosurgery : Pediatrics*, 105(2) :94–100, 2006.
- W. Y. Guo and T. T. Wong. Screening of fetal CNS anomalies by MR imaging. *Child's Nervous System*, 19(7-8) :410–414, 2003.
-

- Y. Guo and B. Luo. The state of the art of fetal magnetic resonance imaging. *Chinese Medical Journal (English)*, 119(15) :1294–1299, 2006.
- E. Haacke, P. Wielopolski, J. Tkach, and M. Modic. Steady-state free precession imaging in the presence of motion : application for improved visualization of the cerebrospinal fluid. *Radiology*, 175(2) :545–552, 1990.
- P. Habas, K. Kim, F. Rousseau, O. Glenn, A. Barkovich, and C. Studholme. Atlas-based segmentation of the germinal matrix from in utero clinical MRI of the fetal brain. In *Proceedings of the 11th international conference on Medical Image Computing and Computer-Assisted Intervention*, volume 5241 of *Lecture Notes in Computer Science*, pages 351–358. Springer, 2008.
- M. Hansen, J. Moller, and F. Tøgersen. Bayesian contour detection in a time series of ultrasound images through dynamic deformable template models. *Biostatistics*, 3(2) : 213–228, 2002.
- J. Hartigan and M. Wong. A k-Means clustering algorithm. *Applied Statistics*, 28(1) : 100–108, 1979.
- S. Hassibi, N. Farhataziz, M. Zaretsky, D. McIntire, and D. Twickler. Optimization of Fetal Weight Estimates Using MRI : Comparison of Acquisitions. *American Journal of Roentgenology*, 183(2) :487–492, 2004.
- A. Heerschap, R. Kok, and P. van den Berg. Antenatal proton MR spectroscopy of the human brain in vivo. *Child's Nervous System*, 19(7) :418–421, 2003.
- T. Heimann and H.-P. Meinzer. Statistical shape models for 3d medical image segmentation : A review. *Medical Image Analysis*, In Press, Corrected Proof :–, 2009. ISSN 1361-8415. doi : DOI:10.1016/j.media.2009.05.004. URL <http://www.sciencedirect.com/science/article/B6W6Y-4WCTWYK-1/2/6a73aeae392af39f0f56fd02ed2accff>.
- L. Heynick, S. Johnston, and P. Mason. Radio frequency electromagnetic fields : Cancer, mutagenesis, and genotoxicity. *Bioelectromagnetics*, 24, 2003.
- H. Hoppe, T. DeRose, T. Duchamp, J. McDonald, and W. Stuetzle. Surface reconstruction from unorganized points. In *ACM SIGGRAPH*, 1995.
- T. A. Huisman, E. Martin, R. Kubik-Huch, and B. Marincek. Fetal magnetic resonance imaging of the brain : technical considerations and normal brain development. *European Radiology*, 12(8) :1941–1951, 2002.
- IEC. Human exposure to radio frequency fields from hand-held and body-mounted wireless communication devices-human models, instrumentation, and procedures-part 1 : Procedure to determine the specific absorption rate (sar) for hand-held devices used in close proximity to the ear (frequency range of 300 mhz to 3 ghz). *International Electrotechnical Commission*, 2005.
- S. Jardim and M. Figueiredo. Segmentation of fetal ultrasound images. *Ultrasound in Medicine and Biology*, 31(2) :243–250, 2005.
- R. Jardri, D. Pins, V. Houfflin-Debarge, C. Chaffiotte, N. Rocourt, J. Pruvo, M. Steinling, P. Delion, and P. Thomas. Fetal cortical activation to sound at 33 weeks of gestation : A functional MRI study. *Neuroimage*, 42(1) :10–18, 2008.
-

-
- S. Jiang, H. Xue, S. Counsell, M. Anjari, J. Allsop, M. Rutherford, D. Rueckert, and J. Hajnal. In-utero three dimension high resolution fetal brain diffusion tensor imaging. In *Proceedings of the 10th international conference on Medical Image Computing and Computer-Assisted Intervention*, volume 4791 of *Lecture Notes in Computer Science*, pages 18–26. Springer, 2007a.
- S. Jiang, H. Xue, A. Glover, M. Rutherford, D. Rueckert, and J. Hajnal. MRI of Moving Subjects Using Multislice Snapshot Images With Volume Reconstruction (SVR) : Application to Fetal, Neonatal, and Adult Brain Studies. *IEEE Transactions on Medical Imaging*, 26(7) :967–980, 2007b.
- I. Johnson, E. Symonds, D. Kean, B. Worthington, F. Pipkin, R. Hawkes, and M. Gyngell. Imaging the pregnant human uterus with nuclear magnetic resonance. *American Journal of Obstetrics & Gynecology*, 148(8) :1136–1139, 1984.
- J. Juutilainen. Developmental effects of electromagnetic fields. *Bioelectromagnetics*, 26, 2005.
- M. Kass, A. Witkin, and D. Terzopoulos. Snakes : Active contour models. *International Journal of Computer Vision*, 1(4) :321–331, 1988.
- B. Kastler, D. Vetter, Z. Patay, and P. Germain. *Comprendre l'IRM*. Masson, 2006.
- M. Kazhdan, M. Bolitho, and H. Hoppe. Poisson surface reconstruction. In *Symposium on Geometry Processing*, pages 61–70, 2006.
- T. M. Keller, A. Rake, S. C. Michel, B. Seifert, J. Wisser, B. Marincek, and R. A. Kubik-Huch. MR assessment of fetal lung development using lung volumes and signal intensities. *European Radiology*, 14(6) :984–989, 2004.
- K. Kim, M. Hansen, P. Habas, F. Rousseau, O. Glenn, A. Barkovich, and C. Studholme. Intersection based registration of slice stacks to form 3D images of the human fetal brain. In *5th IEEE International Symposium on Biomedical Imaging : From Nano to Macro, 2008. ISBI 2008*, pages 1167–1170, 2008.
- B. M. Kline-Fath, M. A. Calvo-Garcia, S. M. O'Hara, and J. M. Racadio. Water imaging (hydrography) in the fetus : the value of a heavily T2-weighted sequence. *Pediatric Radiology*, 37(2) :133–140, 2007.
- L. Kobbelt, M. Botsch, U. Schwanecke, and H.-P. Seidel. Feature sensitive surface extraction from volume data. In *ACM SIGGRAPH*, pages 57–66, 2001.
- H. Kressel, Q. Chen, P. Prasad, and H. Hataba. Magnetic resonance imaging. *Clinical Urography*, pages 433–455, 1990.
- R. A. Kubik-Huch, S. Wildermuth, L. Cettuzzi, A. Rake, B. Seifert, R. Chaoui, and B. Marincek. Fetus and uteroplacental unit : fast MR imaging with three-dimensional reconstruction and volumetry—feasibility study. *Radiology*, 219(2) :567–573, 2001.
- J. Kusanovic, J. Nien, L. Gonçalves, J. Espinoza, W. Lee, M. Balasubramaniam, E. Soto, O. Erez, and R. Romero. The use of inversion mode and 3D manual segmentation in volume measurement of fetal fluid-filled structures : comparison with virtual organ computer-aided analysis (VOCAL). *Ultrasound in Obstetrics and Gynecology*, 31(2) : 177–186, 2008.
-

- W. Lee, R. Deter, B. McNie, M. Powell, M. Balasubramaniam, L. Goncalves, J. Espinoza, and R. Romero. Quantitative and morphological assessment of early gestational sacs using three-dimensional ultrasonography. *Ultrasound in Obstetrics and Gynecology*, 28(3) :255–260, 2006.
- A. Lemosquet, L. de Carlan, and I. Clairand. Voxel anthropomorphic phantoms : review of models used for ionising radiation dosimetry. *Radioprotection*, 38(4) :509–528, 2003.
- D. Levin. The approximation power of moving least-squares. *Mathematics of Computation*, 67(224) :1517–1531, 1998.
- D. Levin. Mesh-independent surface interpolation. *Geometric Modeling for Scientific Visualization*, 3, 2003.
- D. Levine. Three-dimensional fetal MR imaging : will it fulfill its promise? *Radiology*, 219(2) :313–315, 2001.
- D. Levine, H. Hatabu, J. Gaa, M. Atkinson, and R. Edelman. Fetal anatomy revealed with fast MR sequences. *American Journal of Roentgenology*, 167(4) :905–908, 1996.
- D. Levine, P. D. Barnes, S. Sher, R. C. Semelka, W. Li, C. R. McArdle, S. Worawattanakul, and R. R. Edelman. Fetal fast MR imaging : reproducibility, technical quality, and conspicuity of anatomy. *Radiology*, 206(2) :549–554, 1998.
- W. Lorensen and H. Cline. Marching cubes : A high resolution 3D surface construction algorithm. In *Computer Graphics and Interactive Techniques*, pages 163–169. ACM New York, NY, USA, 1987.
- W. Lu, J. Tan, and R. Floyd. Automated fetal head detection and measurement in ultrasound images by iterative randomized hough transform. *Ultrasound in medicine & biology*, 31(7) :929–936, 2005.
- K. Mangels, N. Tulipan, L. Tsao, J. Alarcon, and J. Bruner. Fetal MRI in the evaluation of intrauterine myelomeningocele. *Pediatric neurosurgery*, 32(3) :124–131, 2000.
- P. Mansfield, M. Stehling, R. Ordidge, R. Coxon, B. Chapman, A. Blamire, P. Gibbs, I. Johnson, E. Symonds, and B. Worthington. Echo planar imaging of the human fetus in utero at 0.5 T. *British Journal of Radiology*, 63(755) :833–841, 1990.
- G. Matsopoulos and S. Marshall. Use of morphological image processing techniques for the measurement of a fetal head from ultrasound images. *Pattern Recognition*, 27(10) :1317–1324, 1994.
- S. McCarthy, R. Filly, D. Stark, H. Hricak, M. Brant-Zawadzki, P. Callen, and C. Higgins. Obstetrical magnetic resonance imaging : fetal anatomy. *Radiology*, 154(2) :427–432, 1985.
- L. Merce, M. Barco, and S. Bau. Three-Dimensional Volume Sonographic Study of Fetal Anatomy : Intraobserver Reproducibility and Effect of Examiner Experience. *Journal of Ultrasound in Medicine*, 27(7) :1053–1063, 2008.
- K. Moore, T. Persaud, and M. Torchia. *The developing human : clinically oriented embryology*. Saunders, 1998.
-

-
- D. Mumford and J. Shah. Optimal approximations by piecewise smooth functions and associated variational problems. *Communications on Pure and Applied Mathematics*, 42(5) :577–685, 1989.
- T. Nagaoka, K. Sakurai, E. Kunieda, K. Ogawa, K. Konokawa, K. Kubota, M. Taki, and S. Watanabe. The development of whole-body high-resolution voxel models of the average Japanese adult male and female. *Transactions of the Japanese Society for Medical and Biological Engineering*, 40(4) :239–246, 2002.
- T. Nagaoka, T. Togashi, K. Saito, M. Takahashi, K. Ito, and S. Watanabe. An anatomically realistic whole-body pregnant-woman model and specific absorption rates for pregnant-woman exposure to electromagnetic plane waves from 10 MHz to 2 GHz. *Physics in Medicine and Biology*, 52(22) :6731–6743, 2007.
- T. Nagaoka, K. Saito, M. Takahashi, K. Ito, and S. Watanabe. Anatomically realistic reference models of pregnant women for gestation ages of 13, 18, and 26 weeks. In *Engineering in Medicine and Biology Society, 2008. EMBS 2008. 30th Annual International Conference of the IEEE*, pages 2817–2820, 2008.
- E. Navarro, J. Segura, M. Portolés, and C. de Mateo. The microwave syndrome : a preliminary study in Spain. *Electromagnetic biology and medicine*, 22(2) :161–169, 2003.
- T. Nelson and D. Pretorius. Three-Dimensional Ultrasound Imaging. *Ultrasound in Medicine and Biology*, 24 :1243–1270, 1998.
- O. Nempont. *Modèles structurels flous et propagation de contraintes pour la segmentation et la reconnaissance d’objets dans les images. Application aux structures normales et pathologiques du cerveau en IRM*. Thèse de doctorat, Télécom ParisTech, 2009.
- W. R. Nitz. Fast and ultrafast non-echo-planar MR imaging techniques. *European Radiology*, 12(12) :2866–2682, 2002.
- J. Noble and D. Boukerroui. Ultrasound Image Segmentation : A Survey. *IEEE Transactions on Medical Imaging*, 25(8) :987–1010, 2006.
- M. Odeh, Y. Hirsh, S. Degani, V. Grinin, E. Ofir, and J. Bornstein. Three-Dimensional Sonographic Volumetry of the Gestational Sac and the Amniotic Sac in the First Trimester. *Journal of Ultrasound in Medicine*, 27(3) :373–378, 2008.
- S. Osher and N. Paragios. *Geometric Level Set Methods in Imaging, Vision, and Graphics*. Springer, 2003.
- S. Osher and J. Sethian. *Fronts Propagating with Curvature Dependent Speed : Algorithms Based on Hamilton-Jacobi Formulations*. National Aeronautics and Space Administration, Langley Research Center, 1987.
- N. Otsu. A threshold selection method from gray-level histograms. *Automatica*, 11 :285–296, 1975.
- N. Paragios, M. Jolly, M. Taron, and R. Ramaraj. Active shape models and segmentation of the left ventricle in echocardiography. In *Proceedings of the International Conference on Scale Space Theories PDEs Methods Computer Vision*, pages 131–142. Springer, 2005.
- M. Padiaditis, N. Leitgeb, and R. Cech. RF-EMF exposure of fetus and mother during magnetic resonance imaging. *Physics in Medicine and Biology*, 53(24) :7187–7195, 2008.
-

- C. Peralta, P. Cavoretto, B. Csapo, O. Falcon, and K. Nicolaides. Lung and heart volumes by three-dimensional ultrasound in normal fetuses at 12-32 weeks gestation. *Ultrasound in Obstetrics and Gynecology*, 27(2) :128–133, 2006.
- M. Powell, B. Worthington, J. Buckley, and E. Symonds. Magnetic resonance imaging (MRI) in obstetrics. II. Fetal anatomy. *BJOG : An International Journal of Obstetrics & Gynaecology*, 95(1) :38–46, 1988.
- D. Prayer and P. C. Brugger. Investigation of normal organ development with fetal MRI. *European Radiology*, 17(10) :2458–2471, 2007.
- D. Prayer, P. C. Brugger, and L. Prayer. Fetal MRI : techniques and protocols. *Pediatric Radiology*, 34(9) :685–693, 2004.
- N. Raine-Fenning, J. Clewes, N. Kendall, A. Bunkheila, B. Campbell, and I. Johnson. The interobserver reliability and validity of volume calculation from three-dimensional ultrasound datasets in the in vitro setting. *Ultrasound in Obstetrics and Gynecology*, 21(3) :283–291, 2003.
- R. Rankin, A. Fenster, D. Downey, P. Munk, M. Levin, and A. Vellet. Three-dimensional sonographic reconstruction : techniques and diagnostic applications. *American Journal of Roentgenology*, 161(4) :695–702, 1993.
- M. Reeves, E. Whitby, M. Paley, and P. Griffiths. The current role of fetal magnetic resonance imaging. *Fetal and Maternal Medicine Review*, 19(01) :33–60, 2008.
- M. Revel, J. Pons, C. Lelaidier, P. Fournet, M. Vial, D. Musset, M. Labrune, and R. Frydman. Magnetic resonance imaging of the fetus : a study of 20 cases performed without curarization. *Prenatal Diagnosis*, 13(9) :775–799, 1993.
- Y. Robert, V. Cuilleret, P. Vaast, L. Devisme, P. Mestdagh, C. Boyer, and L. Storme. IRM thoracique foetale. *Archives de Pédiatrie*, 10(4) :340–346, 2003.
- N. Roberts and B. Thilaganathan. The role of ultrasound in obstetrics. *Obstetrics, Gynaecology & Reproductive Medicine*, 17(3) :79–85, 2007.
- P. Roth, A. Roth, F. Clerc-Bertin, J. Sommerhalder, and R. Maillet. Mesures échographiques antenatales de l’oeil et de la distance interorbitaire. *Journal de gynécologie obstétrique et biologie de la reproduction*, 28(4) :343–351, 1999.
- F. Rousseau, O. Glenn, B. Iordanova, C. Rodriguez-Carranza, D. Vigneron, J. Barkovich, and C. Studholme. Registration-based approach for reconstruction of high-resolution in utero fetal MR brain images. *Academic radiology*, 13(9) :1072–1081, 2006.
- M. Rousson and R. Deriche. A variational framework for active and adaptative segmentation of vector valued images. In *IEEE Workshop on Motion and Video Computing*, pages 56–62, 2002.
- M. Rousson, T. Brox, R. Deriche, I. Projet Odyssee, and F. Sophia-Antipolis. Active unsupervised texture segmentation on a diffusion based feature space. In *Proceedings of the IEEE Computer Society Conference on Computer Vision and Pattern Recognition*, volume 2, 2003.
-

-
- E. Rubesova, C. Vance, S. Ringertz, and R. Barth. Three-dimensional MRI volumetric measurements of the normal fetal colon. *American Journal of Roentgenology*, 192(1) : 761–765, 2009.
- A. Sarti, R. Malladi, and J. Sethian. Subjective Surfaces : A Geometric Model for Boundary Completion. *International Journal of Computer Vision*, 46(3) :201–221, 2002.
- A. Sarti, C. Corsi, E. Mazzini, and C. Lamberti. Maximum likelihood segmentation of ultrasound images with Rayleigh distribution. *IEEE Transactions on Ultrasonics, Ferroelectrics and Frequency Control*, 52(6) :947–960, 2005.
- B. Schmitz, T. Hagen, and W. Reith. Three-dimensional true FISP for high-resolution imaging of the whole brain. *European Radiology*, 13(7) :1577–1582, 2003.
- T. Sederberg and S. Parry. Free-form deformation of solid geometric models. *ACM Transactions on Computer Graphics*, 20(4) :151–160, 1986.
- F. Shao, K. Ling, and W. Ng. Automatic 3-D prostate surface detection from TRUS with level sets. *International Journal of Image and Graphics*, 4(3) :385–403, 2004.
- S. Shen, W. Guo, and J. Hung. Two-dimensional fast imaging employing steady-state acquisition (FIESTA) cine acquisition of fetal non-central nervous system abnormalities. *Journal of Magnetic Resonance Imaging*, 26(3) :672–677, 2007.
- C. Shi and X. Xu. Development of a 30-week-pregnant female tomographic model from computed tomography (CT) images for Monte Carlo organ dose calculations. *Medical Physics*, 31 :2491–2497, 2004.
- F. Smith, A. Adam, and W. Phillips. NMR imaging in pregnancy. *Lancet*, 1(8314-5) : 61–62, 1983.
- W. Snyder, M. Ford, G. Warner, and S. Watson. A tabulation of dose equivalent per microcurie-day for source and target organs of an adult for various radionuclides : Part I. *Oak Ridge National Laboratory Report ORNL-5000*, 1974.
- M. Stabin, E. Watson, M. Cristy, J. Ryman, K. Eckerman, J. Davis, D. Marshall, and M. Gehlen. Mathematical Models and Specific Absorbed Fractions of Photon Energy in the Nonpregnant Adult Females and at the End of Each Trimester of Pregnancy. *Oak Ridge National Laboratory Report ORNL/TM-12907*, 1995.
- L. Staib and J. Duncan. Model-based deformable surface finding for medical images. *IEEE Transactions on Medical Imaging*, 15(5) :720–731, Oct 1996.
- Z. Tao and H. Tagare. Tunneling descent level set segmentation of ultrasound images. In *Proceedings of the 20th international conference on Information Processing in Medical Imaging*, volume 3565 of *Lecture Notes in Computer Science*, pages 750–761. Springer, 2005.
- Z. Tao, H. Tagare, and J. Beaty. Evaluation of Four Probability Distribution Models for Speckle in Clinical Cardiac Ultrasound Images. *IEEE Transactions on Medical Imaging*, 25(11) :1483–1491, 2006.
- J. Thomas, R. Petters, and P. Jeanty. Automatic segmentation of ultrasound images using morphological operators. *IEEE Transactions on Medical Imaging*, 10(2) :180–186, 1991.
-

- T. Togashi, T. Nagaoka, S. Kikuchi, K. Saito, S. Watanabe, M. Takahashi, and K. Ito. FDTD Calculations of Specific Absorption Rate in Fetus Caused by Electromagnetic Waves From Mobile Radio Terminal Using Pregnant Woman Model. *IEEE Transactions on Microwave Theory and Techniques*, 56(2) :554–559, 2008.
- T. Tukeva, H. Salmi, V. Poutanen, P. Karjalainen, T. Hytinantti, J. Paavonen, K. Teramo, and H. Aronen. Fetal shoulder measurements by fast and ultrafast MRI techniques. *Journal of Magnetic Resonance Imaging*, 13(6) :938–942, 2001.
- J. Valentin. Basic anatomical and physiological data for use in radiological protection : reference values ICRP Publication 89. *Annals of the ICRP*, 32(3-4) :1–277, 2002.
- L. Vese and T. Chan. A Multiphase Level Set Framework for Image Segmentation Using the Mumford and Shah Model. *International Journal of Computer Vision*, 50(3) :271–293, 2002.
- R. Wagner, S. Smith, J. Sandrik, and H. Lopez. Statistics of Speckle in Ultrasound B-Scans. *IEEE Transactions on Sonics and Ultrasonics*, 30(3) :156–163, 1983.
- P. Wang, A. DeNunzio, P. Okunieff, and W. O’Dell. Lung metastases detection in CT images using 3D template matching. *Medical Physics*, 34 :915, 2007.
- J. Weinreb, T. Lowe, J. Cohen, and M. Kutler. Human Fetal Anatomy : MR Imaging. *Radiology*, 157 :715–720, 1985.
- H. Wendland. Piecewise polynomial, positive definite and compactly supported radial functions of minimal degree. *Advances in Computational Mathematics*, 4(4) :389–396, 1995.
- M. Wolff-Quenot and H. Sick. *Atlas d’embryologie clinique : anatomie sectionnelle et imagerie de l’embryon et du fœtus*. De Boeck Université, 1997.
- D. Wu, S. Shamsi, J. Chen, and W. Kainz. Evaluations of specific absorption rate and temperature increase within pregnant female models in magnetic resonance imaging bird-cage coils. *IEEE Transactions on Microwave Theory and Techniques*, 54(12 Part 2) :4472–4478, 2006.
- D. Wu, R. Qiang, J. Chen, S. Seidman, D. Witters, and W. Kainz. Possible overexposure of pregnant women to emissions from a walk through metal detector. *Physics in Medicine and Biology*, 52(19) :5735–5748, 2007.
- X. Xu, T. Chao, and A. Bozkurt. VIP-Man : an image-based whole-body adult male model constructed from color photographs of the Visible Human Project for multi-particle Monte Carlo calculations. *Health Physics*, 78(5) :476–486, 2000.
- X. Xu, V. Taranenko, J. Zhang, and C. Shi. A boundary-representation method for designing whole-body radiation dosimetry models : pregnant females at the ends of three gestational periods—RPI-P3,-P6 and-P9. *Physics in Medicine and Biology*, 52(23) :7023–7044, 2007.
- Y. Yamashita, T. Namimoto, Y. Abe, M. Takahashi, J. Iwamasa, K. Miyazaki, and H. Okamura. MR imaging of the fetus by a HASTE sequence. *American Journal Roentgenology*, 168(2) :513–519, 1997.
-

- J. Yang and J. S. Duncan. 3d image segmentation of deformable objects with joint shape-intensity prior models using level sets. *Medical Image Analysis*, 8 (3) :285 – 294, 2004. ISSN 1361-8415. doi : DOI:10.1016/j.media.2004.06.008. URL <http://www.sciencedirect.com/science/article/B6W6Y-4D04PDH-3/2/8c8d000bf5f2533e2a0e3b4167d372ea>. Medical Image Computing and Computer-Assisted Intervention - MICCAI 2003.
- M. Zaretsky, D. McIntire, T. Reichel, and D. Twickler. Correlation of measured amniotic fluid volume to sonographic and magnetic resonance predictions. *American Journal of Obstetrics and Gynecology*, 191(6) :2148–2153, 2004.
-