



HAL
open science

Analyse tridimensionnelle de la correction des scolioses idiopathiques de l'adolescent par translation postéromédiale

Brice Ilharreborde

► **To cite this version:**

Brice Ilharreborde. Analyse tridimensionnelle de la correction des scolioses idiopathiques de l'adolescent par translation postéromédiale. Biomécanique [physics.med-ph]. Arts et Métiers Paris-Tech, 2012. Français. NNT : 2012ENAM0020 . pastel-00736755

HAL Id: pastel-00736755

<https://pastel.hal.science/pastel-00736755v1>

Submitted on 29 Sep 2012

HAL is a multi-disciplinary open access archive for the deposit and dissemination of scientific research documents, whether they are published or not. The documents may come from teaching and research institutions in France or abroad, or from public or private research centers.

L'archive ouverte pluridisciplinaire **HAL**, est destinée au dépôt et à la diffusion de documents scientifiques de niveau recherche, publiés ou non, émanant des établissements d'enseignement et de recherche français ou étrangers, des laboratoires publics ou privés.

École doctorale n° 432 : Sciences des Métiers de l'Ingénieur

Doctorat ParisTech

THÈSE

pour obtenir le grade de docteur délivré par
l'École Nationale Supérieure d'Arts et Métiers
Spécialité “ **Biomécanique et Ingénierie pour la Santé** ”

présentée et soutenue publiquement par

Brice ILHARREBORDE

le 28 Juin 2012

Analyse tridimensionnelle de la correction des scolioses idiopathiques de l'adolescent par translation postéromédiale

Directeur de thèse : **Wafa SKALLI**
Co-directeur de la thèse : **Keyvan MAZDA**

M. Jérôme SALES DE GAUZY, Professeur, Service de chirurgie infantile, Hôpital des enfants, Toulouse
M. David MITTON, Directeur de recherche IFSTTAR, LBMC, Université Lyon 1
M. Pierre GUIGUI, Professeur, Service de chirurgie orthopédique, CHU Beaujon (APHP), Paris
Mme Virginie LAFAGE, Docteur, NYU Hospital for Joint Diseases, New York, Etats-Unis
M. Clayton ADAM, PhD, Assistant Professor, Queensland University of Technology, Brisbane, Australie
Chercheur invité à Arts et Métiers ParisTech
M. Keyvan MAZDA, Professeur, Service de chirurgie infantile, CHU Robert Debré (APHP), Paris
Mme Wafa SKALLI, Professeur, LBM, Arts et Métiers ParisTech
M. Jean DUBOUSSET, Professeur émérite, Académie Nationale de Médecine

Rapporteur
Rapporteur
Examineur
Examineur

Examineur
Examineur
Examineur
Invité

T
H
È
S
E

Remerciements

Je voudrais remercier le Professeur Wafa Skalli, directrice du Laboratoire de Biomécanique (LBM) Arts et Métiers ParisTech, qui a codirigé mes travaux de thèse. Merci de m'avoir accueilli au sein de votre laboratoire, pour y effectuer dans un premier temps mon master de recherche, puis de m'avoir permis par la suite de poursuivre mes travaux sur l'analyse tridimensionnelle des déformations scoliotiques. Vos encouragements, votre enthousiasme, mais aussi vos critiques pertinentes ont été d'une grande aide au cours de ces trois années.

Je tiens également à remercier particulièrement le Professeur Keyvan Mazda, Chef de Service de Chirurgie Infantile à orientation Orthopédique à l'Hôpital Robert Debré (Université Paris VII), qui a codirigé cette thèse. Vous m'avez donné goût, dès notre première rencontre au cours de mon internat, à la chirurgie de la déformation rachidienne, et j'apprécie chaque jour la chance d'avoir votre confiance et de faire partie de votre équipe. Merci pour vos précieux conseils, qui m'ont permis de mettre en valeur le travail réalisé au cours de cette thèse.

J'adresse également mes remerciements à tous les membres du jury, pour m'avoir fait l'honneur d'évaluer cette thèse, et plus particulièrement au Professeur Pierre Guigui, Chef de Service de Chirurgie Orthopédique à l'Hôpital Beaujon (Université Paris VII), dont l'honnêteté, la force de travail et le sens du détail m'ont orienté dès mon externat vers la chirurgie rachidienne.

Je remercie également Marie Meynadier, PDG de la société EOS imaging (Paris, France), de m'avoir assuré un soutien matériel et humain durant ces années. Merci également à toute l'équipe d'Eos imaging, et en particulier Christophe Gomes, pour l'aide à la collection et l'analyse des données.

Je remercie le pôle de compétence MEDICEN Paris Région pour son soutien financier au Laboratoire de Biomécanique.

Je souhaite également adresser mes remerciements au Professeur Guy Sebag, Chef de Service de Radiologie de l'Hôpital Robert Debré (Université Paris VII), ainsi qu'à tous les manipulateurs de son service, pour m'avoir permis de mener mes travaux au cours de ces années.

Je tiens à remercier tous les doctorants et étudiants du LBM, qui m'ont aidé sans réserve tout au long de cette thèse. Un grand merci à Jean Sebastien Steffen et Aurélien Courvoisier, avec lesquels j'ai eu la chance de collaborer, mais aussi à Benjamin Aubert, qui m'a permis de me familiariser et de progresser avec chaque nouvelle version du logiciel d'analyse.

Je souhaite également remercier mes collègues chirurgiens de l'hôpital Robert Debré, et en particulier Cindy Mallet et Estelle Litzelmann, qui m'ont permis de me libérer régulièrement afin de consacrer du temps à ce travail.

Un grand merci aux secrétaires, qui ont facilité le déroulement et la coopération entre les différents acteurs de cette thèse, et plus particulièrement à Marine du LBM, dont l'aide a été précieuse.

Je remercie enfin ma famille, et tout particulièrement Katie, qui m'a soutenu et supporté toutes ces années.

TABLE DES MATIERES

I. INTRODUCTION GENERALE	1
II. RAPPELS ANATOMIQUES ET CONTEXTE CLINIQUE	4
II.1 La colonne vertébrale	4
II.1.1 La vertèbre	4
II.1.2 Courbures physiologiques	6
II.2 La cage thoracique	7
II.3 La scoliose idiopathique	8
II.3.1 Définition	8
II.3.2 Diagnostic clinique et radiologique	9
II.3.3 Classification	11
II.4 Stratégie chirurgicale	15
II.4.1 Voie d'abord	15
II.4.2 Implants et techniques de réduction	16
II.5 Le clamp universel	18
III. REVUE DE LA LITTERATURE : METHODES D'ANALYSE DE LA DEFORMATION RACHIDIENNE	20
III.1 Analyse de l'équilibre postural	20
III.1.1 Plan frontal	20
III.1.2 Plan sagittal	20
III.2 Retentissement respiratoire dans la scoliose idiopathique	25
III.3 Analyse quantitative des résultats chirurgicaux	26
III.4 Stéréoradiographie et système EOS	27
III.5 Synthèse	30
IV. VALIDATION COMPLEMENTAIRE DES OUTILS DE RECONSTRUCTION	33
IV.1 Déformation scoliotique sévère et rachis instrumenté	33
IV.1.1 Matériels et méthodes	34
IV.1.2 Résultats	39
IV.1.3 Discussion	43
IV.1.4 Conclusion	48
IV.2 Cage thoracique	48
IV.2.1 Matériels et méthodes	49
IV.2.2 Résultats	53
IV.2.3 Discussion	55
IV.2.4 Conclusion	55

V. ANALYSE TRIDIMENSIONNELLE DU RACHIS INSTRUMENTE APRES CORRECTION DES SCOLIOSES IDIOPATHIQUES DE L'ADOLESCENT PAR TRANSLATION POSTEROMEDIALE **57**

V.1 Matériels et méthodes	58
V.1.1 Patients	58
V.1.2 Intervention chirurgicale	58
V.1.3 Modélisation 3D et paramètres mesurés	59
V.1.4 Analyse statistique	60
V.2 Résultats	61
V.2.1 Données relatives aux patients et aux interventions	61
V.2.2 Analyse 3D quantitative	61
V.2.3 Complications mécaniques	64
V.3 Discussion	65
V.3.1 Intérêt de la stéréoradiographie basse dose	65
V.3.2 Analyse quantitative de la correction chirurgicale	67
V.3.3 CHVA et appréciation de l'équilibre postural	69
V.3.4 Limites de l'étude	70
V.4 Conclusion	71

VI. ANALYSE DESCRIPTIVE ET QUANTITATIVE PAR STEREO RADIOGRAPHIE DE L'INDEX DE PENETRATION RACHIDIENNE DANS LES SCOLIOSES IDIOPATHIQUES DE L'ADOLESCENT **73**

VI.1 Matériels et méthodes	74
VI.1.1 Patients	74
VI.1.2 Protocole d'imagerie et de reconstruction	75
VI.1.3 Paramètres thoraciques	77
VI.1.4 Paramètres rachidiens	79
VI.1.5 Epreuves fonctionnelles respiratoires	79
VI.1.6 Analyse statistique	79
VI.2 Résultats	79
VI.2.1 Données démographiques et temps de reconstruction	79
VI.2.2 Paramètres rachidiens et thoraciques	80
VI.2.3 Epreuves fonctionnelles respiratoires	82
VI.3 Discussion	83
VI.3.1 Analyse 3D de la cage dans la littérature	83
VI.3.2 Index de pénétration rachidienne	84
VI.3.3 Fonction respiratoire	85
VI.3.4 Volume thoracique	86
VI.3.5 Limites de l'étude	86
VI.4 Conclusion	87

VII. MODIFICATION DES PARAMETRES THORACIQUES APRES CORRECTION DES SCOLIOSES IDIOPATHIQUES DE L'ADOLESCENT PAR TRANSLATION POSTEROMEDIALE **88**

VII.1 Matériels et méthodes	88
VII.1.1 Patients et interventions chirurgicales	88

VII.1.2 Stéréoradiographie EOS et paramètres étudiés	89
VII.1.3 Analyse statistique	89
VII.2 Résultats	89
VII.2.1 Données démographiques	89
VII.2.2 Paramètres rachidiens et thoraciques	89
VII.3 Discussion	91
VII.3.1 Evaluation fonctionnelle des résultats postopératoires	91
VII.3.2 Evaluation morphologique des résultats postopératoires	92
VII.3.3 Limites de l'étude	94
VII.4 Conclusion	94
VIII. MODIFICATION DE L'ALIGNEMENT SAGITTAL DU RACHIS CERVICAL APRES CORRECTION DES SCOLIOSES IDIOPATHIQUES DE L'ADOLESCENT PAR TRANSLATION POSTEROMEDIALE	96
VIII.1 Matériels et méthodes	97
VIII.1.1 Patients	97
VIII.1.2 Intervention chirurgicale	97
VIII.1.3 Stéréoradiographie basse dose et paramètres d'analyse	98
VIII.1.4 Analyse statistique	100
VIII.2 Résultats	100
VIII.2.1 Données relatives aux patients et aux interventions	100
VIII.2.2 CSA et cyphose thoracique	100
VIII.2.3 Paramètres sagittaux lombo-pelviens	103
VIII.2.4 Equilibre sagittal global	104
VIII.3 Discussion	104
VIII.3.1 Alignement sagittal cervical préopératoire	104
VIII.3.2 Analyse quantitative des modifications postopératoires	105
VIII.3.3 Inclusion du rachis cervical dans l'analyse globale	107
VIII.3.4 Limites de l'étude	108
VIII.4 Conclusion	109
IX. CONCLUSION GENERALE	110
X. REFERENCES BIBLIOGRAPHIQUES	113

I. INTRODUCTION GENERALE

La scoliose idiopathique de l'adolescent est une déformation tridimensionnelle du rachis et du tronc, avec des répercussions fonctionnelles, cosmétiques, mais également respiratoires en cas de courbures thoraciques (Weinstein et al. 1981, Ascani et al. 1986, Pehrsson et al. 1992). Le but du traitement chirurgical est de corriger la déformation rachidienne et d'obtenir une masse de fusion solide, bien équilibrée et centrée sur le pelvis, tout en tentant d'inclure le moins de vertèbres possible afin de conserver la plus grande mobilité résiduelle. Il existe une relation étroite entre les zones fusionnées et libres, et l'arthrodèse doit donc être réglée en bonne position afin d'éviter le vieillissement prématuré du rachis non opéré. Les premiers résultats de la chirurgie instrumentée ont été rapportés au début des années 1960 avec l'instrumentation de Harrington, et de nombreuses techniques ont été développées depuis (Harrington 1963, Luque 1982, Moe et al. 1983, Cotrel et al. 1988, Hamill et al. 1996, Liljenqvist et al. 1997, Arlet et al. 1998, Suk et al. 1999). L'évaluation clinique, fonctionnelle et radiologique des résultats opératoires a toujours été la préoccupation principale des cliniciens afin d'évaluer et améliorer leurs méthodes de traitement (Danielsson et al. 2001a et b, Helenius et al. 2003, Benli et al. 2007, Violas et al. 2007, Takayama et al. 2009, Green et al. 2011, Akazawa et al. 2012). Malgré des progrès constants dans la prise en charge chirurgicale, les taux de reprise à moyen et long terme varient de 3,9% à 12,9% dans la littérature (Luhmann et al. 2009, Campos et al. 2011). Les principales causes de réintervention sont les infections (0,4 à 3%), les pseudarthroses, les gibbosités résiduelles gênantes sur le plan cosmétique, les mobilisations précoces de matériel, les douleurs liées à

l'instrumentation, et la progression des courbures au niveau du rachis adjacent non instrumenté (Rihn et al. 2008, Cahill et al. 2010). L'analyse quantitative des résultats chirurgicaux a permis récemment d'isoler des facteurs prédictifs de dégradation à long terme des zones non instrumentées, qui ont par la suite fait modifier les méthodes de planification ou d'instrumentation (Lowe et al. 2006, Kim et al. 2007, Helgeson et al. 2010, Wang et al. 2010, Kim et al. 2011, Wang et al. 2011). La translation postéromédiale est une technique chirurgicale développée par Marc Asher (instrumentation Isola), qui a démontré des capacités de correction dans les trois plans de l'espace (Asher et al. 2004). Reposant initialement sur l'utilisation combinée de vis pédiculaires, de crochets et de fils métalliques, la méthode a ensuite été modifiée par l'utilisation de bandes sous-lamaires, dans le but d'améliorer la correction sagittale des courbures thoraciques (Mazda et al. 2009, Ilharreborde et al. 2010). La stéréoradiographie basse dose (EOS Imaging, Paris, France) est un nouvel outil d'imagerie, disponible depuis peu en clinique, offrant de nouvelles perspectives dans l'analyse en trois dimensions des déformations rachidiennes (Dubousset et al. 2005, Deschênes et al. 2010).

L'objectif de ce travail est d'effectuer, dans un contexte de routine clinique, une analyse quantitative par stéréoradiographie basse dose des résultats chirurgicaux des scolioses idiopathiques de l'adolescent traitées par translation postéromédiale. Nous nous intéresserons tout particulièrement à l'effet de la chirurgie sur la cage thoracique et le segment cervical non instrumenté. La première partie concernera l'évaluation de la fiabilité des mesures rachidiennes 3D sur les scolioses sévères et les rachis instrumentés, puis nous évaluerons la précision et la reproductibilité des modélisations du thorax chez les patients scoliotiques. Les outils seront ensuite appliqués à une cohorte de patients opérés, pour caractériser et quantifier les

corrections du tronc, incluant le rachis thoracolombaire instrumenté et la cage thoracique. La dernière partie sera consacrée à l'évaluation du rachis cervical, adjacent à la zone d'arthrodèse, dont dépend en partie le pronostic fonctionnel à long terme.

II. RAPPELS ANATOMIQUES ET CONTEXTE CLINIQUE

II.1 La colonne vertébrale

La colonne vertébrale, ou rachis, est un axe flexible composé par l'empilement de 24 vertèbres rigides articulées. Elle est composée de proximal en distal par sept vertèbres cervicales (C1 à C7), douze thoraciques (T1 à T12) et cinq lombaires (L1 à L5). Elle repose sur un socle, le pelvis, et supporte le poids de la tête. Elle permet également de transmettre le poids du corps jusqu'aux articulations de la hanche.

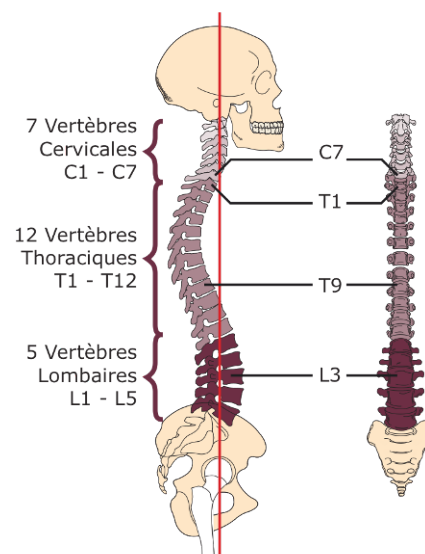


Figure 1 : Représentation frontale et sagittale du rachis

II.1.1 La vertèbre

Chaque vertèbre présente une architecture globale similaire et est composée du corps vertébral, limité en haut et en bas, par le plateau vertébral (Figures 2 et 3). En arrière du corps vertébral se situe l'arc postérieur formé par la réunion des pédicules vertébraux et des lames vertébrales. Il forme un canal qui permet le passage de la moelle épinière. Les deux processus transverses et le processus épineux complètent l'anatomie de l'arc postérieur. A l'étage thoracique, les deux côtes s'articulent sur les deux processus transverses et le corps vertébral.

Les vertèbres s'articulent entre elles en avant via le disque intervertébral situé entre les deux plateaux vertébraux et en arrière par les facettes articulaires supérieures et inférieures situées sur l'arc postérieur.

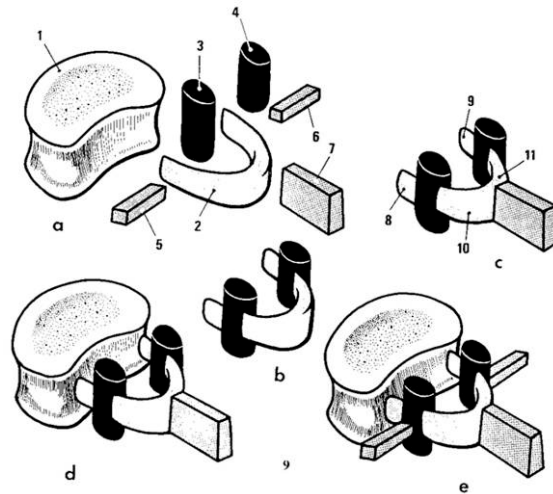


Figure 2 : Représentation schématique d'une vertèbre (a=corps vertébral, b= arc postérieur, 1=plateau vertébral, 3=facette articulaire, 5=processus transverse, 7=processus épineux, 8=pédicule, 10=lame)

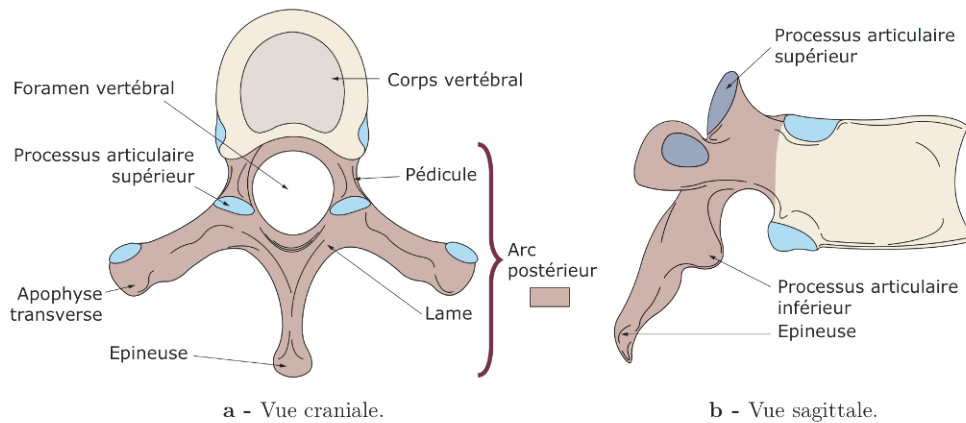


Figure 3 : Vues crâniale et sagittale d'une vertèbre thoracique

La stabilité ostéo-articulaire du rachis est également assurée par un ensemble capsulo-ligamentaire (Figure 4).

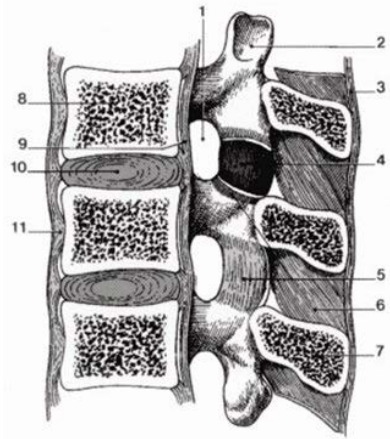


Figure 4 : Système capsulo-ligamentaire rachidien (4=capsule articulaire postérieure, 6=ligament interépineux, 9=ligament intervertébral postérieur, 10=disque intervertébral, 11=ligament intervertébral antérieur)

II.1.2 Courbures physiologiques

Dans le plan frontal, le rachis sain est parfaitement vertical. En revanche, il existe dans le plan sagittal de l'adolescent ou adulte asymptomatique une série de courbures physiologiques apparues au cours du développement moteur de l'enfant en croissance (Figure 5) (Stagnara et al. 1982, Bernhardt et al. 1989) :

- lordose cervicale (concavité postérieure), apparaissant vers 3 mois lors de l'acquisition du port de tête
- cyphose thoracique (convexité postérieure), apparaissant lors de la station assise
- lordose lombaire, se développant à l'âge de la verticalisation, en conséquence de l'antéversion du bassin.

Il existe une importante variabilité interpersonnelle au niveau de ces courbures rachidiennes, mais l'objectif est de placer les conduits auditifs externes à l'aplomb du barycentre des milieux des têtes fémorales et d'obtenir un regard horizontal (Gangnet et al. 2003).



Figure 5 : Apparition des courbures rachidiennes physiologiques

II.2 La cage thoracique

La cage thoracique est une structure anatomique constituée par (Figure 6):

- le rachis thoracique en arrière, sur la ligne médiane
- les côtes en arrière, latéralement et en avant. Il existe douze paires de côtes
- le sternum en avant, sur la ligne médiane

Elle abrite notamment le cœur et les poumons.

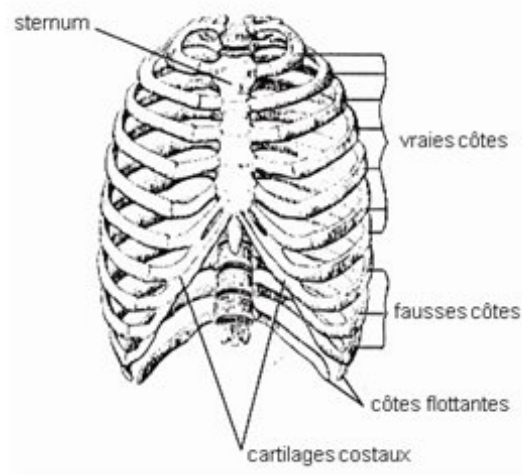


Figure 6 : cage thoracique de face

Il existe au niveau thoracique une relation étroite entre les vertèbres et les côtes, ces dernières venant s'articuler sur la partie postérolatérale des corps vertébraux et s'appuyer sur les processus transverses (Figures 7 et 8).

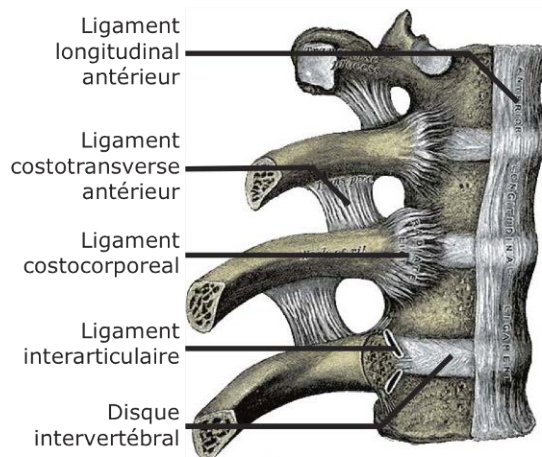


Figure 7 : Vue antérolatérale de l'articulation costo-vertébrale au niveau thoracique

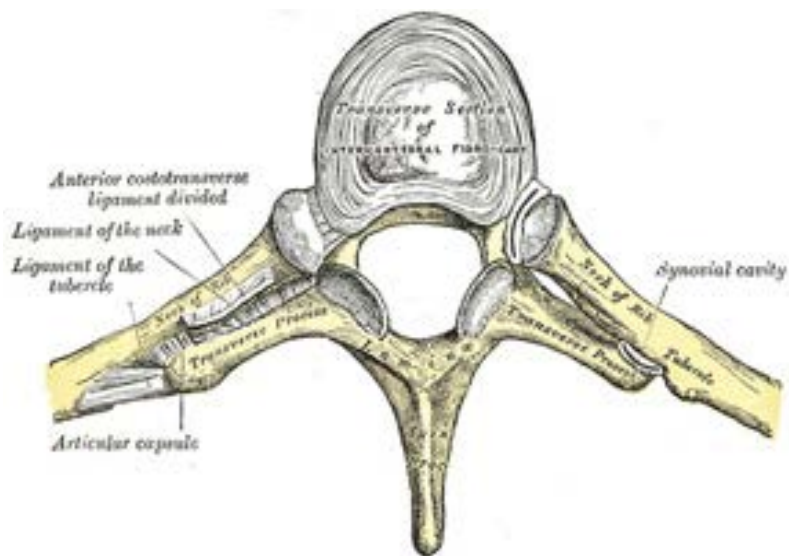


Figure 8 : Vue supérieure de l'articulation costo-vertébrale

II.3 La scoliose idiopathique

II.3.1 Définition

La scoliose est une déformation rachidienne consistant en un déplacement relatif progressif d'un élément constitutif (vertèbre) par rapport à son adjacent, se produisant

dans les trois plans de l'espace, sans perte de la continuité ostéo-ligamentaire et se développant sur le tout ou sur une partie de la colonne vertébrale, essentiellement pendant la période de croissance (Dubousset 1999). Caractérisée mécaniquement par une torsion, elle touche environ 1 à 3% des enfants âgés de 10 à 16 ans, avec une prédominance féminine (Weinstein et al. 2008). La scoliose est dite idiopathique lorsqu'aucune cause inductrice connue n'a pu être mise en évidence.

II.3.2 Diagnostic clinique et radiologique

II.3.2.1 Clinique

Le diagnostic clinique repose sur la mise en évidence d'une gibbosité (Figure 9), traduisant la rotation des vertèbres dans le plan axial, et permettant ainsi de distinguer une scoliose structuralisée d'une attitude scoliotique, simple déséquilibre rachidien dans le plan frontal, le plus souvent causé par une inégalité des membres inférieurs.

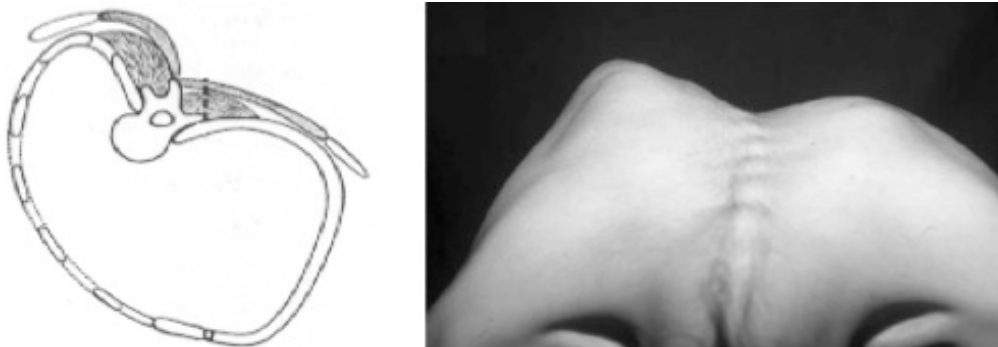


Figure 9 : Gibbosité thoracique droite

Un examen de qualité doit être effectué sur un patient torse nu, pieds à plat après avoir pris soin de corriger une éventuelle inégalité de longueur. L'inspection s'effectue d'abord de dos en position debout, puis fléchi vers l'avant afin de mettre en

évidence et mesurer la ou les gibbosités. L'examen du rachis de profil permet ensuite d'apprécier les flèches sagittales.

II.3.2.1 Radiologie

Le diagnostic radiologique repose sur les clichés du rachis entier, réalisés debout de face et de profil, montrant dans l'idéal les conduits auditifs externes en haut et le tiers proximal des deux fémurs en bas. Chaque courbure scoliothique est caractérisée par trois vertèbres principales d'intérêt. Les deux vertèbres limites (supérieure et inférieure) correspondent aux vertèbres les plus inclinées dans le plan frontal et permettent le calcul de l'angle de Cobb, tandis que la vertèbre apicale est définie par la vertèbre la plus éloignée dans le plan frontal de la ligne médiane (Figure 10). Cette vertèbre est également celle qui présente dans le plan axial le maximum de rotation au niveau de la courbure. Pour la société de recherche sur les scolioses (Scoliosis Research Society), le diagnostic est porté lorsqu'il existe sur la radiographie de face une courbure rachidienne de plus de 10°.

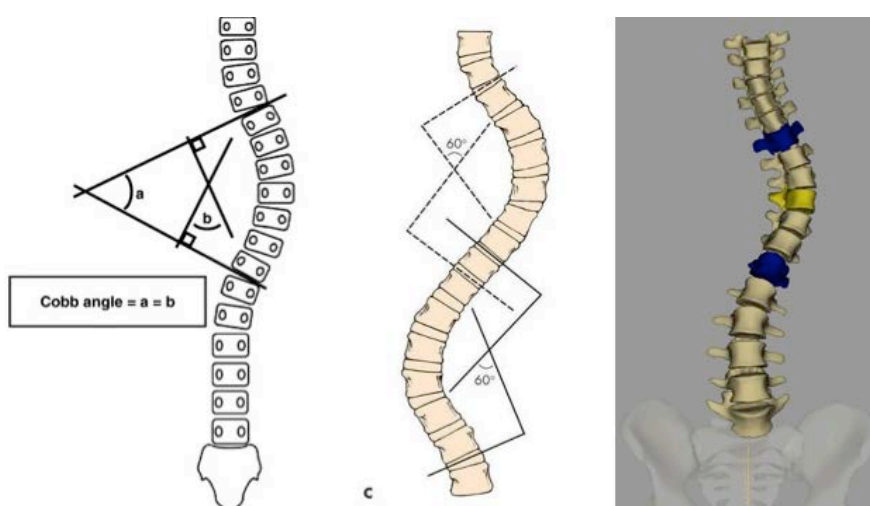


Figure 10 : Mesure de l'angle de Cobb, avec visualisation des vertèbres limites (en bleu) et de la vertèbre apicale (en jaune).

II.3.3 Classification

Les courbures scoliotiques sont tout d'abord décrites et classées en fonction de la localisation de leur vertèbre apicale (ou vertèbre sommet). Ainsi sont distinguées les courbures:

- cervico-thoraciques, dont le sommet se situe au niveau de C7 ou T1
- thoraciques, ayant un apex localisé entre T2 et T11
- thoracolombaires, dont le sommet correspond aux vertèbres T12 ou L1
- lombaires, avec une vertèbre apicale située entre L2 et L5

Par définition, le côté de la scoliose, droit ou gauche, correspond à l'emplacement de la convexité dans la courbure rachidienne (Figure 11).

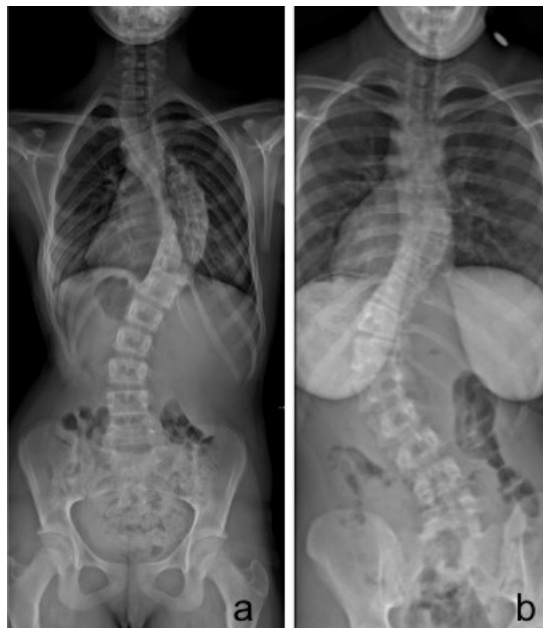

Figure 11 : Exemples d'une courbure thoracique droite chez une jeune fille de 13 ans (a) et d'une courbure thoracolombaire gauche chez une adolescente de 15 ans (b)

En plus de la caractérisation de chaque courbure par son côté et sa localisation, les cliniciens se sont aperçus de l'association fréquente de certains types de courbes, ce qui les a conduit à proposer des classifications plus fonctionnelles.

II.3.3.1 Classification de King

En 1983, King et al. ont défini une classification des scolioses idiopathiques en cinq types, afin de déterminer les niveaux de fusion pour l'instrumentation de Harrington, avec laquelle la correction était obtenue par distraction pure (Figure 12) (King et al. 1983) :

- **King type I** : Déformation en S dans laquelle les deux courbures, thoracique et lombaire, traversent la ligne médiane, avec une courbure lombaire plus importante et plus rigide que la thoracique.
- **King type II** : Déformation en S dans laquelle les deux courbures, thoracique et lombaire, traversent la ligne médiane, avec une courbure thoracique prédominante.
- **King type III** : Courbure thoracique principale avec une contre-courbure lombaire ne dépassant pas la ligne médiane.
- **King type IV** : Longue courbure thoracique dans laquelle L5 est centrée sur le sacrum, mais avec une vertèbre L4 incluse et inclinée dans le sens de la courbure thoracique.
- **King type V** : Double courbure thoracique, dans laquelle T1 est inclinée du côté de la convexité de la courbure thoracique principale

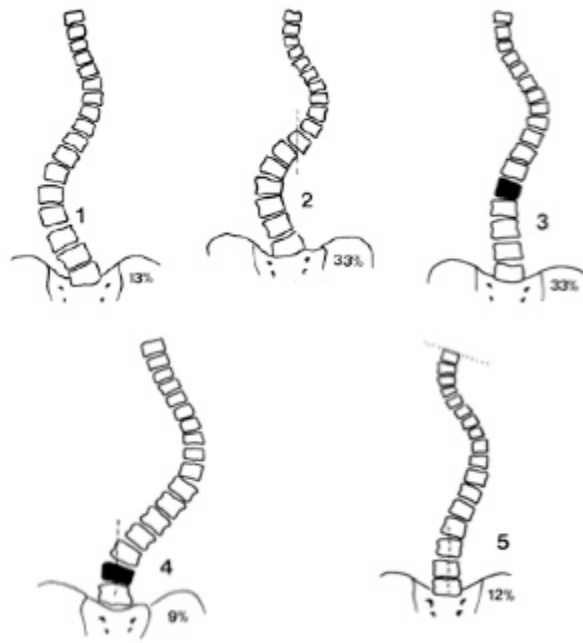

















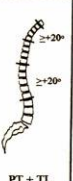


Figure 12 : Classification de King

Le principal inconvénient de cette classification était qu'elle ne reposait que sur la radiographie de face, et que l'équilibre sagittal du rachis n'était pas pris en compte. Par conséquent, des pertes de lordoses responsables de dos plat (flat back syndrome) ainsi que des déséquilibres dans le plan sagittal ont été fréquemment rapportés en postopératoire (Aaro et al. 1983, Cochran et al. 1983, Fabry et al. 1989). Cette classification n'est presque plus utilisée du fait de ses limites et de l'avènement de nouveaux types d'instrumentation.

II.3.3.1 Classification de Lenke

Lenke et al. proposèrent en 1998 une nouvelle classification fondée sur l'analyse de la face et du profil, distinguant six types de courbures, un modificateur lombaire (A, B ou C) et un modificateur thoracique (-, N ou +) (Figure 13) (Lenke et al. 1998).

Lumbar Spine Modifier	Curve Type (1 - 6)					
	Type 1 (Main Thoracic)	Type 2 (Double Thoracic)	Type 3 (Double Major)	Type 4 (Triple Major)	Type 5 (TL/L)	Type 6 (TLL - MT)
A (No to Minimal Curve)	 1A*	 2A*	 3A*	 4A*		
B (Moderate Curve)	 1B*	 2B*	 3B*	 4B*		
C (Large Curve)	 1C*	 2C*	 3C*	 4C*	 5C*	 6C*
Possible Sagittal structural criteria (To determine specific curve type)	 Normal	 PT Kyphosis ≥20°	 TL Kyphosis ≥20°	 PT + TL Kyphosis ≥20°		

- : <10°
* T5-12 sagittal alignment modifier: -, N, or + N : 10-40°
+ : >40°

Figure 13 : Classification de Lenke

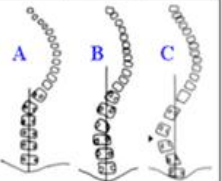
Son principal défaut est le nombre élevé de sous-types de courbures (42 au total), et donc son utilisation difficile en pratique courante (Figure 14). Elle demeure toutefois la classification la plus utilisée actuellement par les chirurgiens du rachis, notamment dans le monde anglo-saxon.

CURVE TYPE				
Type	Proximal Thoracic	Main Thoracic	Thoracolumbar/Lumbar	Description
1	Non-Structural	Structural (Major)*	Non-Structural	Main Thoracic (MT)
2	Structural	Structural (Major)*	Non-Structural	Double Thoracic (DT)
3	Non-Structural	Structural (Major)*	Structural	Double Major (DM)
4	Structural	Structural (Major)*	Structural (Major)*	Triple Major (TM) [‡]
5	Non-Structural	Non-Structural	Structural (Major)*	Thoracolumbar/Lumbar (TL/L)
6	Non-Structural	Structural	Structural (Major)*	Thoracolumbar/Lumbar-Main Thoracic (TL/L-MT)

<p>STRUCTURAL CRITERIA (Minor Curves)</p> <p>Proximal Thoracic - Side Bending Cobb $\geq 25^\circ$ - T2-T5 Kyphosis $\geq +20^\circ$</p> <p>Main Thoracic - Side Bending Cobb $\geq 25^\circ$ - T10-L2 Kyphosis $\geq +20^\circ$</p> <p>Thoracolumbar/Lumbar - Side Bending Cobb $\geq 25^\circ$ - T10-L2 Kyphosis $\geq +20^\circ$</p>	<p>*Major = Largest Cobb measurement, always structural Minor = All other curves with structural criteria applied [‡]Type 4 - MT or TL/L can be major curve</p> <p>LOCATION OF APEX (SRS Definition)</p> <table border="0"> <tr> <td>CURVE</td> <td>APEX</td> </tr> <tr> <td>Thoracic</td> <td>T2-T11/12 Disc</td> </tr> <tr> <td>Thoracolumbar</td> <td>T12-L1</td> </tr> <tr> <td>Thoracolumbar/Lumbar</td> <td>L1/2 Disc-L4</td> </tr> </table>	CURVE	APEX	Thoracic	T2-T11/12 Disc	Thoracolumbar	T12-L1	Thoracolumbar/Lumbar	L1/2 Disc-L4
CURVE	APEX								
Thoracic	T2-T11/12 Disc								
Thoracolumbar	T12-L1								
Thoracolumbar/Lumbar	L1/2 Disc-L4								

Modifiers

Lumbar Spine Modifier	CSVL to Lumbar Apex
A	CSVL between pedicles
B	CSVL touches apical body(ies)
C	CSVL completely medial



Thoracic Sagittal Profile T5-T12	
- (Hypo)	< 10°
N (Normal)	10° - 40°
+ (Hyper)	> 40°

Curve Type (1-6) + Lumbar Spine Modifier (A, B, C) + Thoracic Sagittal Modifier (-, N, +)
Classification (e.g. 1B⁺): _____

Figure 14 : Classification de Lenke

II.4 Stratégie chirurgicale

Même si aucune étude contrôlée prospective n'a démontré clairement à ce jour l'avantage de la chirurgie par rapport à l'histoire naturelle dans la scoliose idiopathique de l'adolescent (Westrick et al. 2011), l'indication d'une correction chirurgicale est généralement discutée lorsque l'angle de Cobb de la déformation principale dépasse 45°, d'autant plus qu'il existe des éléments associés de mauvais pronostic, tel un déséquilibre global du tronc dans le plan frontal ou une altération du profil.

II.4.1 Voie d'abord

Le principe de l'intervention chirurgicale est de corriger au maximum la déformation rachidienne dans les trois plans de l'espace (frontal, sagittal et axial), tout en laissant

le plus grand nombre possible de niveaux vertébraux mobiles. L'objectif est d'obtenir une masse de fusion solide, équilibrée et centrée sur le socle que constitue le bassin. Les conséquences secondaires sont une amélioration de la mécanique respiratoire et de l'image corporelle. En effet, une part importante de la satisfaction des patients et de leur famille en postopératoire est liée à l'aspect cosmétique des flancs et à l'équilibre des épaules (Misterska et al. 2011, Carreon et al. 2011, Zhang et al. 2011). En fonction de la localisation des courbures à corriger, l'intervention peut être pratiquée par voie antérieure (lombotomie, thoracophréno-lombotomie ou thoracotomie) ou postérieure (abord médian), sans qu'aucune approche n'ait montré de façon consensuelle son avantage dans les différentes études comparatives de la littérature récente (Potter et al. 2005, Patel et al. 2008, Wang et al. 2008, Geck et al. 2009).

II.4.2 Implants et techniques de réduction

Les principaux types d'implants utilisés dans la chirurgie de la scoliose par voie postérieure, qui est celle qui sera étudiée dans la suite de ce travail, sont les crochets, les fils sous-lamaires et les vis pédiculaires.

Les crochets ont été développés dans l'instrumentation de Harrington, puis améliorés dans l'instrumentation de Cotrel et Dubousset (Harrington 1983, Cotrel et al. 1988). Ils peuvent être implantés au dessus ou en dessous de la lame, mais aussi impactés sous le pédicule vertébral. Une fois connectés à la tige, ils permettent d'effectuer une correction de la déformation rachidienne par dérotation, distraction/contraction ou cintrage in situ.

Les fils sous-lamaires ont été développés par Luque au début des années 1980 (Luque 1982). Passés sous la lame vertébrale de façon uni ou bilatérale, ils permettent au

cours de leur mise en tension manuelle d'obtenir une translation postéromédiale de la colonne, progressivement rapprochée des tiges. Cette technique est encore largement utilisée, notamment dans les scolioses neuromusculaires, mais sa principale limite est la tension applicable à chaque niveau vertébral, avec un risque de fracture de lame en cas d'effort trop important. Il existe par ailleurs un risque de brèche durale et de complication neurologique, lors de la mise en place et à l'ablation de ces implants (Thompson et al. 1985, Dove 1989).

Au cours des quinze dernières années, les vis pédiculaires n'ont cessé de gagner en popularité, sous l'impulsion notamment de certains chirurgiens américains et sud-coréens (Cheng et al. 2005, Ledonio et al. 2011). Pour ces derniers, les vis pédiculaires permettent de diminuer le nombre de niveaux instrumentés, tout en améliorant la correction dans les plans frontal et axial. Les vis ont tout d'abord été utilisées en association avec d'autres implants au sein de montages hybrides, comme dans la technique de translation postéromédiale Isola décrite par Asher et al. (Asher et al. 2004). Elles ont ensuite été employées seules, et la méthode de correction la plus récente est la dérotation vertébrale directe (Suk et al. 2012, Hwang et al. 2012). L'intérêt pour les vis n'est toutefois pas partagé par tous les auteurs, qui pensent que l'insertion d'implants pédiculaires est dangereuse au niveau thoracique, du fait notamment des modifications anatomiques observées chez les patients scoliotiques (Hicks et al. 2010). De plus, la correction supplémentaire de quelques degrés observée avec les vis n'apporte pas pour eux d'avantages significatifs par rapport à celle obtenue avec les autres implants (Winter et al. 2007, Imrie et al. 2011). La difficulté de corriger la déformation dans le plan sagittal est également un inconvénient à leur utilisation, de plus en plus fréquemment rapporté dans la littérature (Mladenov et al. 2011, Schmidt et al. 2011).

II.5 Le clamp universel

Le clamp universel (Zimmer Spine, Bordeaux, France) est un implant sous-lamaire, utilisé en pratique clinique depuis 2003, dérivé du fil métallique de Luque (Mazda et al. 2009). Il s'agit d'une bande tressée en polyester, dont le passage sous la lame vertébrale est facilitée par la présence d'un insert métallique sur les premiers centimètres, malléable et précintré par le chirurgien en fonction de l'étage à instrumenter à la manière du Luque.

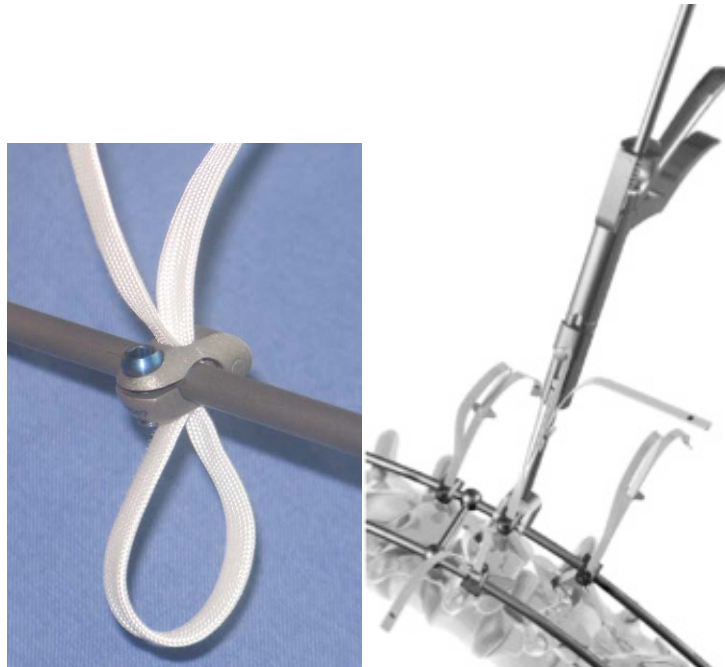


Figure 15 : Clamp universel et pistolet permettant sa mise en tension

Une fois le passage sous-lamaire effectué, la bande est connectée aux tiges de réduction à l'aide d'une mâchoire en titane ou acier. La mise en tension des clamps est ensuite effectuée à l'aide d'un ancillaire dédié (Figure 15), permettant de corriger les déformations scoliotiques par translation postéromédiale. L'avantage principal de cette bande par rapport au fil de Luque est une surface accrue de contact entre l'os et l'implant, limitant les contraintes et permettant ainsi d'appliquer davantage de forces

de correction. Cette supériorité par rapport au fil de Luque a été démontrée dans des études biomécaniques in vitro réalisées sur des vertèbres humaines thoraciques et lombaires. Les tests ont par ailleurs montré que la résistance en arrachement n'était pas corrélée à la densité minérale osseuse des vertèbres, contrairement à celle des vis pédiculaires (Figure 16), soulignant ainsi l'intérêt de cet implant sur les patients ayant un os fragile ou pathologique (Ilharreborde et al. 2007, Hongo et al. 2009). Le clamp universel est désormais utilisé au sein de montages hybrides, dont le choix des implants est guidé par la correction désirée dans le plan sagittal. Les vis pédiculaires sont ainsi privilégiées en lombaire pour leur effet lordosant, tandis que les bandes sous-lamaires, outil de correction cyphosant, sont préférées en thoracique.

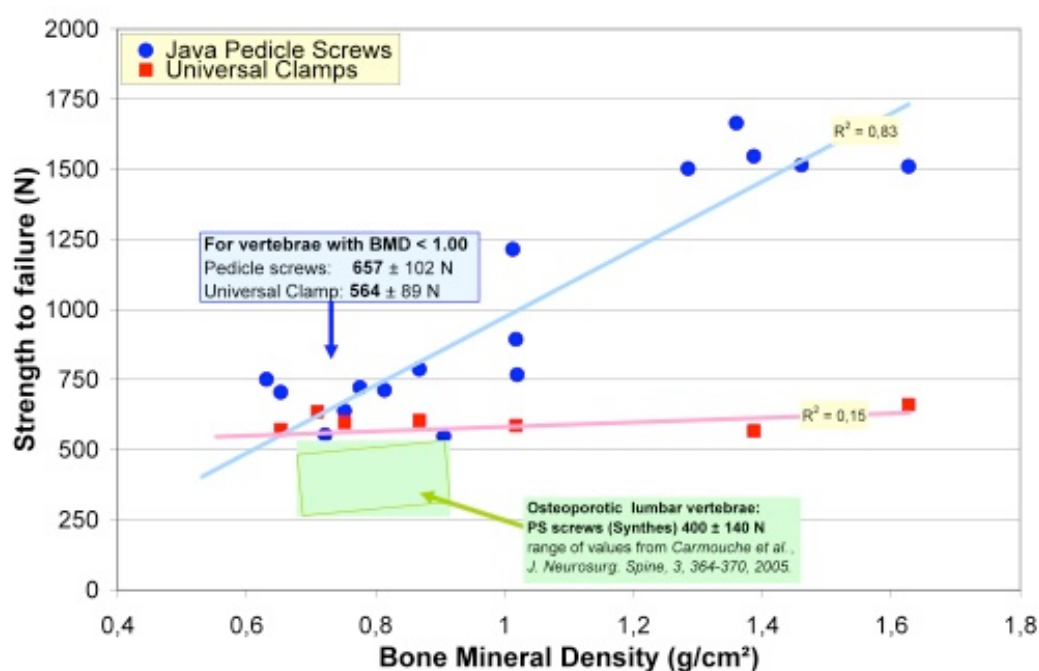


Figure 16 : Résistance à l'arrachement des clamps universels et des vis pédiculaires Java au niveau lombaire, en fonction de la densité minérale osseuse, d'après Ilharreborde et al. 2007

III. REVUE DE LA LITTÉRATURE : METHODES D'ANALYSE DE LA DEFORMATION RACHIDIENNE

III.1 Analyse de l'équilibre postural

L'analyse globale du squelette en position debout, ainsi que la caractérisation quantitative de ses paramètres d'équilibre, s'est développée récemment avec les progrès de la radiographie. Il existe désormais différentes mesures accessibles en routine clinique, ainsi que des valeurs de références disponibles pour la population saine et dans certains cas pour les patients atteints de scoliose idiopathique de l'adolescent.

III.1.1 Plan frontal

Chez le sujet sain, la colonne vertébrale s'écarte peu de l'axe vertical. Les patients scoliotiques présentent au contraire une ou plusieurs déviations dans le plan coronal, quantifiées par la mesure de l'angle de Cobb, qui présente une reproductibilité inter et intraobservateur comprise entre 3° et 7° (Morrissey et al. 1990). L'équilibre global du tronc est apprécié par le décalage entre une verticale abaissée de C7 (ou T1) et le centre du plateau sacré ou le milieu de l'axe joignant les deux têtes fémorales. Dans la littérature, les patients sont généralement considérés comme équilibrés si ce décalage est inférieur à deux centimètres (Ilharreborde et al. 2008, Trobisch et al. 2011).

III.1.2 Plan sagittal

La compréhension et les méthodes d'analyse de l'équilibre dans le plan sagittal se sont considérablement améliorées depuis l'utilisation récente quasi-systématique des clichés de face et de profil dans le suivi des pathologies rachidiennes. Les limites de

certaines techniques chirurgicales, jusque là méconnues, ont ainsi été mises en évidence, et l'alignement sagittal du complexe pelvi-rachidien est désormais indispensable dans l'évaluation posturale des patients scoliotiques (de Jonge et al. 2002, Potter et al. 2004).

III.1.2.1 Paramètres rachidiens

De la même façon que dans le plan coronal, les mesures sagittales s'effectuent en calculant l'angle de Cobb entre les tangentes aux plateaux de niveaux prédéfinis (Mac-Thiong et al. 2010). Les principaux paramètres d'intérêt sont la *lordose cervicale*, calculée entre le plateau inférieur de C2 et le plateau inférieur de C6 (Hilibrand et al. 1995, Canavese et al. 2011), la *cyphose thoracique*, mesurée entre le plateau supérieur de T4 et le plateau inférieur de T12, et la *lordose lombaire*, entre le plateau supérieur de L1 et le plateau supérieur de S1.

Ces limites sont les plus fréquemment utilisées, mais certains auteurs considèrent également T1, T2 ou T5 comme limite proximale de la cyphose thoracique (Voutsinas et al. 1986, Legaye et al. 1998). En distal, la lordose lombaire peut également être calculée entre L1 et L5 (Gelb et al. 1995).

Une autre méthode d'analyse, plus récente, consiste à ne pas se limiter à l'anatomie et identifier une vertèbre transitionnelle, siège de l'inversion de courbure entre les segments thoracique et lombaire, puis à considérer la *cyphose thoracique maximale*, mesurée entre T4 et cette dernière, puis la *lordose lombaire maximale*, entre cette dernière et le plateau de S1 (Lafage et al. 2011). Ces valeurs ont l'intérêt d'être moins influencées par la grande variabilité interindividuelle rapportée en pédiatrie par Voutsinas et MacEwen (Voutsinas et al. 1986).

III.1.2.2 Paramètres pelviens

Les principaux paramètres pelviens décrits dans la littérature sont l'incidence pelvienne, la pente sacrée et la version pelvienne (Figure 17). Ces paramètres morphologiques descriptifs ont fait l'objet de nombreuses études, sur sujets sains et pathologiques, afin de tenter de définir leurs valeurs physiologiques et donc de fixer des objectifs chirurgicaux (Vialle et al. 2005, Mac-Thiong et al. 2011). Stagnara et al. ont montré que la pente sacrée (angle entre le plateau sacré et l'horizontale) variait beaucoup selon les individus, mais que sa mesure était liée à la lordose lombaire (Stagnara et al. 1982). Duval-Beaupère et Legaye ont donc proposé d'inclure la forme du bassin dans l'analyse des courbures rachidiennes, et ont décrit l'incidence pelvienne, angle fixe pour un individu créé par l'intersection d'une ligne tracée du centre des têtes fémorales jusqu'au milieu du plateau sacré et une autre ligne perpendiculaire au milieu du plateau sacré (Legaye et al. 1998).

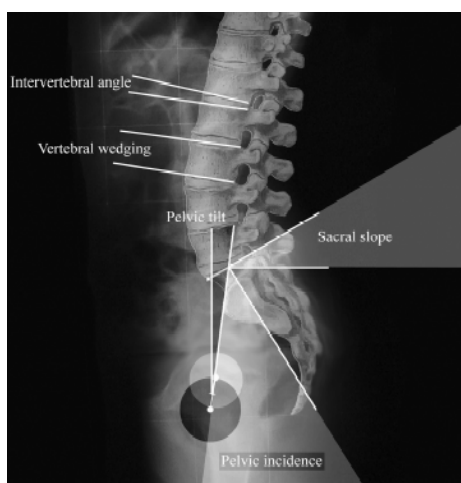


Figure 17 : Mesure des différents paramètres pelviens de l'équilibre sagittal

La version pelvienne correspond à l'angle entre la verticale et une ligne joignant le centre des têtes fémorales au centre du plateau sacré. Ces trois paramètres sont liés de la façon suivante: incidence pelvienne = version pelvienne + pente sacrée

L'incidence pelvienne est constante et propre à chaque individu, et est considérée pour certains comme un indicateur de la forme fonctionnelle du rachis.

III.1.2.3 Equilibre global

L'équilibre sagittal global du patient, représenté par un axe tête-rachis-bassin, est quantifié grâce à la caractérisation de la position relative de certains repères anatomiques. La *gîte de T9* et la *Sagittal Vertical Axis (SVA)* sont les paramètres les plus fréquemment utilisés dans la littérature (Gelb et al. 1995, Boulay et al. 2006).

La *gîte de T9* correspond à l'angle entre une verticale abaissée au milieu des centres des deux têtes fémorales et une ligne joignant le milieu des têtes fémorales au centre du corps vertébral de T9. Sa valeur est constante (entre -8° et -12°) chez le sujet sain asymptomatique (Vialle et al. 2005). La SVA est la distance mesurée entre la verticale passant par le milieu de C7 et le coin postéro-supérieur du sacrum. Sa valeur est généralement considérée comme normale entre +2,5 et -2,5 cm (Lafage et al. 2008). Toutefois, les valeurs varient fréquemment dans la littérature, du fait notamment de l'influence de la position des bras dans cette mesure (Marks et al. 2009).

La position actuellement recommandée par la Scoliosis Research Society est celle décrite par Faro et al. (Faro et al. 2004), avec les poings du patients placés sur les clavicules, mais la position "malaire", décrite par Steffen, a également prouvé son excellente reproductibilité (Figure 18) (Steffen 2011).

D'autres paramètres ont également été proposés, telle la *gîte de T1* (Schwab et al. 2006), *l'angle sagittal de T1* (Knott et al. 2010) ou encore une modification de la mesure de la SVA, s'abaissant cette fois-ci jusqu'au milieu des têtes fémorales (Jackson et al. 1998), mais leur utilisation demeure anecdotique.



Figure 18 : Position "poings sur clavicules", décrite par Faro et al. et recommandée par la SRS

La principale limite de ces mesures d'équilibre global est qu'elles n'évaluent que le secteur thoraco-lombo-pelvien, et que la position de la tête et celle du rachis cervical ne sont pas prises en compte. Il existe pourtant un repère anatomique identifiable au niveau céphalique, constitué par le milieu des conduits auditifs externes. Skalli et al. ont donc proposé de caractériser *l'inclinaison globale*, définie comme l'inclinaison par rapport à la verticale de l'axe moyen (au sens des moindres carrés) du centre des conduits auditifs, des centres vertébraux de C7 à L5, de S1 et du milieu des centres des têtes fémorales (Skalli et al. 2007). Cette mesure a ensuite été simplifiée et réduite au calcul de la *gîte CAM-HA*, définie comme l'inclinaison de l'axe reliant conduit auditifs externes et milieu du centre des têtes fémorales, par rapport à la verticale (Steffen et al. 2010). Dans les scolioses idiopathiques de l'adolescent, l'équilibre sagittal est le plus souvent considéré comme compensé, c'est-à-dire que le sujet s'adapte à la déformation pour maintenir une posture économique (Vital et al. 2008)

III.2 Retentissement respiratoire dans la scoliose idiopathique

Des perturbations de la fonction respiratoire, principalement restrictives, sont classiquement décrites dans les scolioses idiopathiques de l'adolescent pour les courbures thoraciques sévères dépassant les 100° (Weinstein et al. 1999). L'origine principale de ces troubles est une altération de la fonction mécanique du diaphragme et de la paroi thoracique du fait de la déformation tridimensionnelle du thorax. Plusieurs études récentes ont toutefois souligné le fait que le retentissement respiratoire avait probablement été sous-estimé jusqu'à présent, avec des perturbations cliniquement significatives retrouvées chez des patients pourtant porteurs de scolioses modérées (Kearon et al. 1993, Newton et al. 2005). En effet, des valeurs de capacité vitale forcée (CVF) et de volume d'expiration maximale forcée (VEMS) inférieures à 65% des valeurs théoriques, traduisant selon la Société Américaine du Thorax une insuffisance respiratoire modérée, ont été rapportées dans 20% à 41% des patients (Newton et al. 2005, Kim et al. 2007). Les principaux paramètres cliniques associés à l'atteinte respiratoire sont un angle de Cobb supérieur à 70° et une hypocyphose thoracique inférieure à 10° (Sakic et al. 1992, Pehrsson et al. 1992, Kearon et al. 1993, Johnston et al. 2011). La présence d'une courbure thoracique proximale associée de plus de 30°, ou d'un index de masse corporelle diminué, inférieur à 20, ont également été suggérés (Johnston et al. 2011). L'atteinte respiratoire dans la scoliose idiopathique de l'adolescent ne doit donc plus être considérée comme bénigne, et une perturbation modérée des épreuves fonctionnelles (<65% de la théorique) peut à elle seule faire discuter d'une indication chirurgicale, compte tenu de la dégradation naturelle de près de 50% à prévoir au cours de la vie adulte.

III.3 Analyse quantitative des résultats chirurgicaux

L'évaluation des résultats chirurgicaux des scolioses idiopathiques s'est longtemps limitée à l'analyse du plan frontal sur la radiographie, dans le but notamment de limiter l'irradiation de sujets. L'appréciation de face a cependant rapidement montré ses limites, ne dévoilant pas par exemple les perturbations du profil induites par certaines méthodes de correction, et l'analyse du plan sagittal est devenue indispensable (Kim et al. 2007). Perdriolle a introduit en 1979 la notion de plan axial et proposé une mesure indirecte de la rotation vertébrale, à l'aide d'un torsiomètre, encore utilisée de nos jours (Perdriolle 1979, Perdriolle 1991). Ses travaux ont constitué la base de l'intérêt pour l'analyse tridimensionnelle de la déformation scoliothique, relayé en France par Graf et Dubousset, qui n'a cessé de croître depuis (Graf et al. 1983, Dansereau and Stokes 1988, Nowak et al. 2002, Dubousset et al. 2003, Kadoury et al. 2009, Sangole et al. 2010).

Le scanner est à ce jour l'examen de routine le plus utilisé pour analyser en 3D la scoliose, mais il présente l'inconvénient d'être réalisé en position couchée, et demeure par ailleurs très irradiant, limitant les études cliniques (Takahashi et al. 2007). Plusieurs auteurs ont ensuite utilisé la modélisation en éléments finis (Lafage et al. 2002, Drevelle et al. 2008), puis Lafon et al. ont rapporté une méthode reposant sur cette modélisation, développée à partir de radiographies calibrées et de clichés de réduction, pour simuler en 3D la correction par dérotation CD et celle du cintrage in situ (Lafon et al. 2009, Lafon et al. 2010). Les résultats de plusieurs techniques chirurgicales ont ainsi été étudiés et comparés, mais l'analyse quantitative 3D de la correction des courbures thoraciques par translation postéromédiale, à l'aide des clamps universels sous-lamaires, n'a jamais été rapportée. Plusieurs auteurs ont insisté sur l'intérêt de l'analyse de la cage thoracique dans la scoliose idiopathique, puisqu'il

s'agit d'une déformation globale du tronc, en rapportant notamment de fréquentes altérations de la fonction respiratoire (Jonhston et al. 2011). La tomodensitométrie est une nouvelle fois l'outil de choix dans les rares travaux portant sur la morphologie de la cage, mais avec les mêmes inconvénients que pour l'analyse rachidienne (Takahashi et al. 2007, Gadepalli et al. 2012).

La dernière limite de la grande majorité des travaux est qu'ils ne se sont intéressés qu'à la zone opérée, négligeant le plus souvent les niveaux adjacents. En particulier, le rachis cervical demeure très rarement inclus dans l'analyse de l'équilibre global du sujet, alors que le but de ce dernier est de positionner sa tête au dessus de son bassin. Seuls Canavese et al. et Hilibrand et al. ont exploré ce segment, mais sans caractériser précisément l'effet de la technique chirurgicale employée (Canavese et al. 2011, Hilibrand et al. 1995).

III.4 Stéréoradiographie et système EOS

La stéréoradiographie est une technique consistant à identifier les structures osseuses sur deux clichés radiologiques d'incidence différente (de préférence orthogonale) afin de connaître leur position dans l'espace. Elle peut être réalisée à l'aide d'un système de radiologie standard en faisant l'acquisition successive de deux vues (face et profil) dans un espace calibré, comme décrit par Dumas et al., ou avec le système EOS (EOS Imaging, Paris, France) (Dumas et al. 2003, Dubousset et al. 2005) (Figure 19). Ce système est le fruit de la collaboration entre Georges Charpak (prix Nobel de Physique en 1992), le Laboratoire de Biomécanique (LBM) de l'Ecole Nationale des Arts et Métiers (ParisTech, Paris), le Pr Jean Dubousset de l'hôpital Saint Vincent de Paul (Paris), le Laboratoire de recherche en Imagerie et Orthopédie (LIO) du Centre Hospitalier de l'Université de Montréal et la société EOS Imaging (Paris, France). Il

s'agit d'un système de radiographie numérique basse dose, réalisant simultanément deux vues orthogonales de face et de profil en position debout, de la tête aux pieds, et à très faible dose d'irradiation (Charpak 1996, Dubousset et al. 2005, Dubousset et al. 2008).



Figure 19 : Cabine EOS

La dose est réduite d'un facteur 6 à 9 par rapport à des radiographies conventionnelles, grâce à des collimations multiples et à l'utilisation de détecteurs gazeux à micropistes (Deschênes et al. 2010). L'acquisition s'effectue par un balayage effectué en quelques secondes, évitant ainsi l'effet d'agrandissement lié à la distance source-récepteur (Figure 20).

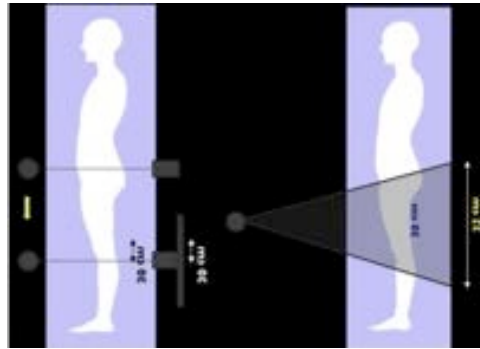


Figure 20 : Schéma du balayage lors de l'acquisition, limitant l'effet d'agrandissement

Le LBM et le LIO travaillent depuis 15 ans sur les algorithmes de reconstructions des différentes structures osseuses à partir de données stéréoradiographiques, qui permettent aujourd'hui d'obtenir par modélisation une reconstruction 3D d'éléments du squelette. Les recherches effectuées autorisent aujourd'hui la reconstruction tridimensionnelle du rachis thoracolombaire (T1 à L5) et du bassin (Figure 21), mais des travaux sont en cours pour les autres structures osseuses, notamment les membres inférieurs et le rachis cervical (Schlatterer et al. 2009, Than et al. 2011, Lazenec et al. 2011). L'un des avantages de la stéréoradiographie appliquée à la scoliose, outre la qualité d'image, est de fournir au clinicien de nouvelles informations et outils d'analyse, comme par exemple les vues de dessus (top view). Des travaux préliminaires ont été effectués sur la reconstruction de la cage thoracique, mais la méthode n'a à ce jour pas été validée pour les scolioses sévères, limitant son utilité en routine clinique (Sabourin et al. 2010).

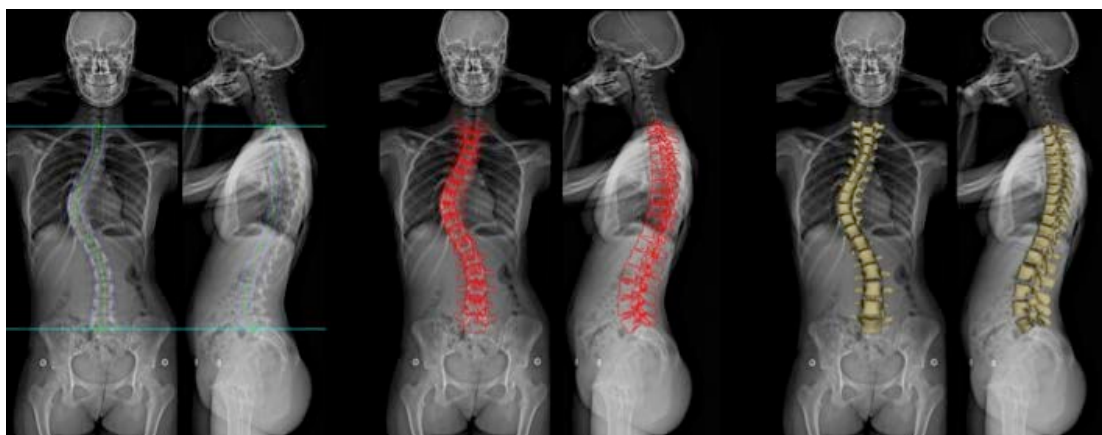

Figure 21 : Différentes étapes de reconstructions 3D d'une scoliose thoracique

La méthode permet également le calcul automatisé d'indices cliniques, résumés ensuite dans une fiche patient fournie par le logiciel d'analyse (SterEOS ou IdefX). Si la précision et l'incertitude des reconstructions rachidiennes ont déjà été explorées chez les patients sains et scoliotiques, non opérés, les modélisations personnalisées n'ont à ce jour jamais été évaluées chez les sujets présentant des déformations rachidiennes majeures, nécessitant une prise en charge chirurgicale (Gille et al. 2007, Humbert et al. 2009). Delorme et al. puis Dumas et al. ont été les premiers à tenter d'apprécier les résultats chirurgicaux par stéréoradiographie (Delorme et al. 1999, Dumas et al. 2002). Dumas et al. ont ainsi démontré sur un petit groupe de 10 patients que le cintrage in situ améliorait de 60% la rotation axiale de la vertèbre apicale. Même si ces travaux ont été réalisés à partir de radiographie conventionnelle et que la reproductibilité des mesures n'avait pas été évaluée, ils ont ouvert la voie à l'utilisation du système EOS pour l'analyse postopératoire.

III.5 Synthèse

La déformation scoliotique du tronc doit donc être considérée dans sa globalité, et les analyses de la cage thoracique et du rachis semblent indissociables pour évaluer les

résultats chirurgicaux. La méthode de correction par translation postéromédiale, effectuée à l'aide de bandes sous-lamaires, est une technique chirurgicale récente ayant démontré des résultats encourageants en 2D, notamment dans la restauration de l'alignement sagittal. Cependant, le devenir des niveaux adjacents demeure l'enjeu essentiel à long terme, et l'analyse ne peut se limiter aux segments instrumentés thoraciques et lombaires (Tableau 1). Le développement d'une méthode d'imagerie 3D fiable, utilisable en routine clinique et permettant d'intégrer l'ensemble du squelette en position debout, permettra d'améliorer la compréhension et l'analyse quantitative des résultats opératoires. A ce jour, l'incertitude de mesure des paramètres rachidiens dans les scolioses sévères, ainsi que l'influence de l'instrumentation sur les reconstructions, demeurent inconnues. De même, la modélisation du thorax n'a jamais été évaluée dans les scolioses idiopathiques. La validation complémentaire des outils d'analyse sera donc l'objet de la première partie de ce travail. Dans un second temps, la méthode de reconstruction sera appliquée à une cohorte de patients opérés, afin de déterminer la correction globale du tronc obtenue par la chirurgie. Nous intégrerons dans l'analyse non seulement le rachis thoracolombaire instrumenté mais aussi la cage thoracique, caractérisée par de nouveaux paramètres jusqu'ici uniquement mesurables à partir de tomodensitométrie en position couchée. La dernière partie de l'étude sera consacrée aux modifications postopératoires, induites par la translation postéromédiale, sur le rachis cervical adjacent. Son alignement reste en effet très peu étudié à ce jour, alors qu'il constitue un facteur pronostic fonctionnel essentiel à long terme.

Tableau 1 : synthèse des différentes analyses quantitatives des résultats chirurgicaux

Auteurs	Nombre de patients	Technique chirurgicale	Type d'analyse	Analyse quantitative			
				Rachis thoracolombaire	Rachis cervical	Equilibre global	Cage thoracique
Mazda et al. 2009	75	Translation postéromédiale (UC)	2D - radiographie standard	X		X	
Jouve et al. 2009	32	Translation postéromédiale (UC)	2D - radiographie standard	X			
Clément et al. 2011	24	Translation postéromédiale (ST2R)	2D - radiographie standard	X			
Hilibrand et al. 1995	28	Cotrel-Dubousset / Harrington	2D - radiographie standard	X	X	X	
Canavese et al. 2011	32	Cotrel-Dubousset	2D - radiographie standard	X	X		
Gadepalli et al. 2012	26	VEPTR	2D - radiographie standard 3D - scanner	X			X
Dubousset et al. 2003	18	Cotrel-Dubousset	2D - radiographie standard 3D - scanner	X			X
Nowak et al. 2002	61	Cotrel-Dubousset	3D - scanner	X			X
Hwang et al. 2011	22	Dérotation vertébrale directe	2D - radiographie standard	X	X	X	
Delorme et al. 1999	29	Cotrel-Dubousset / Colorado / TSRH	3D - stéréoradiographie avec radiologie conventionnelle	X			X
Kadoury et al. 2009	128	Harrington / Cotrel-Dubousset / Dérotation vertébrale directe	3D - stéréoradiographie avec radiologie conventionnelle	X			
FU et al. 2009	106	Crochets / fils sous-lamaïres / vis pédiculaires	2D - radiographie standard 3D - scanner	X			

IV. VALIDATION COMPLEMENTAIRE DES OUTILS DE RECONSTRUCTION

La stéréoradiographie basse dose permet d'envisager une analyse tridimensionnelle pré et postopératoire des déformations scoliotiques et de leur retentissement sur le tronc. Cependant, la précision des reconstructions rachidiennes n'a à ce jour été étudiée que pour des scolioses modérées. De même, la modélisation de la cage thoracique avec le système EOS n'a été appliquée que chez des patients sains. Par conséquent, la première étape de ce travail a été d'évaluer la reproductibilité des reconstructions de la colonne vertébrale chez des patients porteurs de courbures sévères, nécessitant un traitement chirurgical, et d'étudier l'influence du matériel sur la précision des mesures. Dans un second temps, la fiabilité de la modélisation de la cage thoracique des patients scoliotiques a été explorée.

IV.1 Déformation scoliotique sévère et rachis instrumenté

La reproductibilité des reconstructions 3D du rachis obtenues par le système EOS a déjà été validée dans deux séries de patients atteints de scolioses modérées (Gille et al. 2007, Humbert et al. 2009). La précision des paramètres cliniques mesurés variait entre 4° et 6° pour la mesure des courbures rachidiennes, 1° et 4° pour les paramètres pelviens, et entre 2° et 4° pour les rotations vertébrales. Dans ces deux études, les angles de Cobb moyens respectifs des sujets analysés n'étaient que de 37° et 16°, c'est-à-dire nettement en dessous des angles observés chez les patients pour lesquels une indication chirurgicale est retenue. A ce jour, aucun travail n'a évalué la reproductibilité des reconstructions rachidiennes chez des patients opérés. L'influence de l'instrumentation, mais aussi celle du type d'implant employé pour la correction

demeurent également inconnues. En particulier, l'effet de l'utilisation d'un plus grand nombre d'implants thoraciques, comme c'est le cas dans les montages par vis pédiculaires, sur la visibilité des repères anatomiques mérite davantage d'investigations.

Les objectifs de cette étude étaient donc 1) d'évaluer la reproductibilité des reconstructions 3D postopératoires chez les adolescents opérés de scoliose idiopathique et 2) d'étudier l'influence de deux types d'implants thoraciques, les vis pédiculaires et les clamps universels, sur l'incertitude des mesures.

IV.1.1 Matériels et méthodes

IV.1.1.1 Patients

Vingt-quatre patients consécutifs, opérés pour des scoliose thoraciques idiopathiques de l'adolescent (Lenke 1 ou 2), ont été inclus. La cohorte était constituée de 20 filles et 4 garçons, d'un âge moyen de 15 ans (13 à 18). Les patients 1 à 12 (groupe 1) ont été opérés dans le même service hospitalier (Unité de pathologie rachidienne du Pr Vital, CHU Pellegrin, Bordeaux), à l'aide de montages entièrement constitués de vis pédiculaires (Figure 22). Les patients 13 à 24 (groupe 2) ont été pris en charge dans une autre institution (Service de Chirurgie Infantile Pédiatrique du Pr Mazda, CHU Robert Debré, Paris). Chez ces derniers, la correction chirurgicale a été effectuée par translation postéromédiale, à l'aide de montages hybrides constitués par l'association de vis pédiculaires aux étages lombaires et de clamps universels aux étages thoraciques (Mazda et al. 2009) (Figure 23).

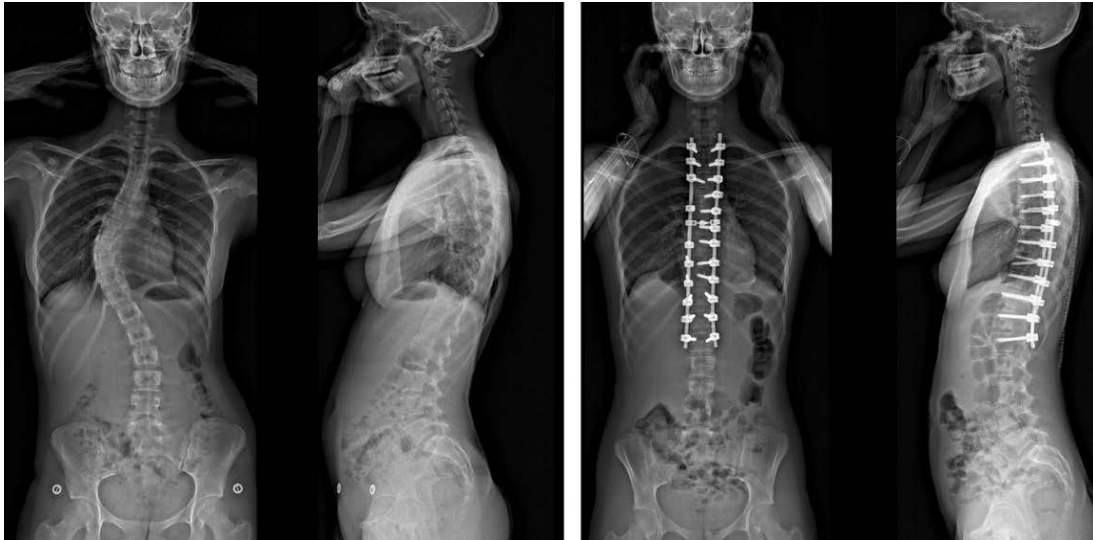


Figure 22 : Scoliose thoracique opérée à l'aide d'un montage par vis pédiculaires (groupe 1)

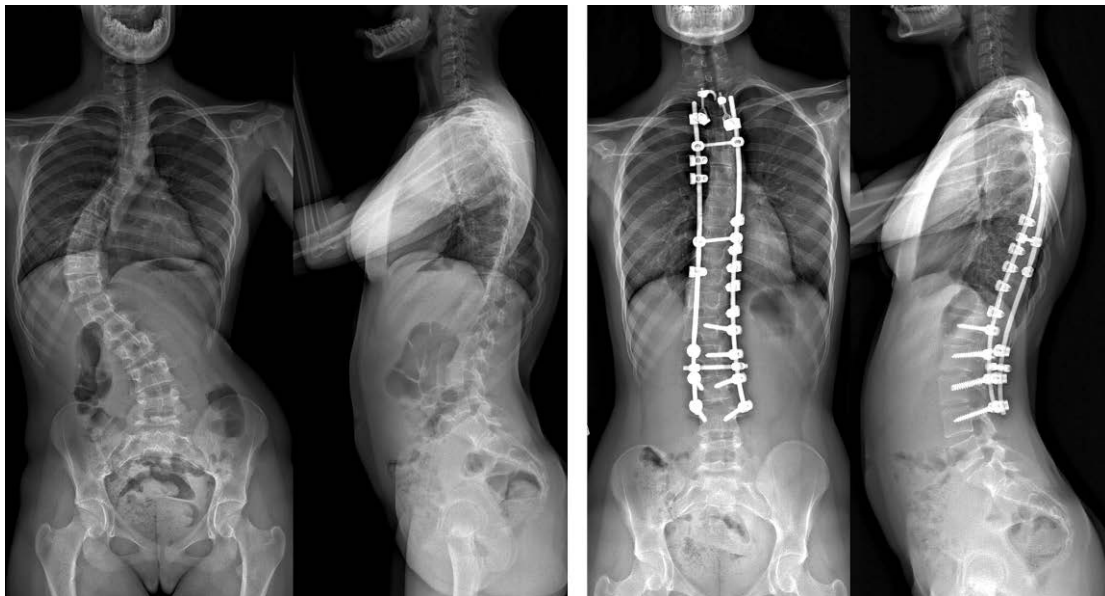


Figure 23 : Scoliose thoracique droite opérée à l'aide d'un montage hybride, combinant vis pédiculaires lombaires et clamps universels thoraciques (groupe 2)

Dans chaque groupe, un tiers des patients (n=4) avait un angle de Cobb principal thoracique moyen inférieur à 50° (courbures modérées), un autre tiers un angle compris entre 50° et 65° (courbures moyennes), et un dernier tiers un angle supérieur à 65° (courbures sévères).

IV.1.1.2 Procédure d'acquisition de la stéréoradiographie basse dose

Dans les deux institutions, tous les patients ont bénéficié d'une imagerie par stéréoradiographie basse dose EOS effectuée en routine clinique. Les patients étaient en position debout, dans une position proche de celle recommandée par la Scoliosis Research Society (SRS) (Faro et al. 2004). Sur l'un des sites, la consigne était que les mains reposent sur les clavicules tandis que dans l'autre, les bras étaient fléchis à 45° par rapport au tronc. Les paramètres d'exposition étaient 90 kV et 200 mA pour le cliché de face et 150 kV et 250 mA pour celui de profil. Toutes les images incluaient au minimum la vertèbre C7 et le pelvis. Il était demandé aux patients de retenir leur respiration pendant l'acquisition, variant de 6 à 10 secondes selon la taille du patient.

IV.1.1.3 Modélisation 3D

Les modèles 3D du rachis thoracolombaire (T1-L5) et du bassin ont été réalisés à partir des images EOS, en utilisant le logiciel commercial dédié (SterEOS, version 1.3, EOS imaging, Paris, France), dont les algorithmes sont basés sur les travaux du LBM (Paris) et du LIO (Montréal), et notamment d'Humbert (Humbert et al. 2009). Le bassin a été modélisé par deux sphères (une sur chaque acetabulum) et un plan (au niveau du plateau sacré), en utilisant le modèle de Baudoin et al. (Baudoin et al. 2006, Mitton et al. 2006). Les vertèbres limites de la courbure principale ont été déterminées sur les clichés préopératoires par consensus entre les trois opérateurs pour chacun des patients. Ces vertèbres limites ont guidé les modélisations à partir des clichés préopératoires, et permis le calcul des paramètres cliniques postopératoires.

IV.1.1.4 Evaluation de la méthode *

Le dimensionnement de l'étude a été réalisé par analogies aux études précédentes, réalisées sur des effectifs compris entre 20 et 30 patients (Gille et al. 2007, Humbert et al. 2009). Dans les deux cas, la fidélité interopérateur a été évaluée à partir de trois opérateurs effectuant chacun une seule répétition, tandis que la fidélité intraopérateur a été évaluée à partir d'un seul opérateur, qui faisait deux répétitions. Pour notre étude, trois opérateurs ont effectué chacun deux modèles 3D à partir de chaque paire de cliché préopératoire et chaque paire de cliché postopératoire. Chaque paramètre a donc été mesuré 144 fois (2 mesures x 3 opérateurs x 24 patients) en préopératoire et 144 fois en postopératoire. Parmi les trois opérateurs, l'opérateur 1 était un ingénieur avec une grande expérience de la méthode de modélisation, tandis que les opérateurs 2 et 3 étaient des orthopédistes spécialisés dans la chirurgie rachidienne depuis plusieurs années, travaillant chacun dans l'un des sites opératoires. Ces deux chirurgiens avaient reçu au préalable de la part d'EOS imaging une formation aux techniques de modélisation 3D du rachis. Les opérateurs ont enregistré la durée nécessaire à la complétion de chaque modèle personnalisé.

Les différents paramètres évalués, extraits de la fiche clinique du logiciel, étaient les cyphoses T1-T12 et T4-T12, les lordoses L1-L5 et L1-S1, les angles de Cobb et la rotation axiale de la vertèbre apicale (RVA), ainsi que les paramètres d'équilibre pelviens (incidence et version pelviennes, pente sacrée et bascule frontale du bassin). L'ensemble des paramètres a été calculé dans un repère anatomogravitaire (repère patient), cohérent avec les axes de références proposés par la SRS pour l'analyse tridimensionnelle des scolioses idiopathiques (Sangolle et al. 2010).

* Evaluation réalisée en collaboration avec JS Steffen, dans le cadre de sa thèse portant sur la modélisation tridimensionnelle globale du squelette pour l'aide au diagnostic et à la prise en charge thérapeutique des pathologies rachidiennes affectant l'équilibre postural, soutenue en 2011 au LBM

IV.1.1.5 Analyse statistique

Des t-tests de Student sur échantillons appariés ont été utilisés pour comparer les mesures pré et postopératoires. La répétabilité intraopérateur et la reproductibilité interopérateur ont été évaluées selon les recommandations de l'International Organization for Standardization (ISO), avec une taille d'effet de 1° (ISO 1994). Cette méthode repose, pour la répétabilité intraopérateur, sur le calcul de la moyenne des variances des mesures obtenues par chaque opérateur pour un patient donné. Un terme correctif quantifiant la dispersion de la valeur moyenne du paramètre chez chacun des opérateurs a ensuite été intégré pour le calcul de la répétabilité interopérateur. De plus, le coefficient de corrélation intra-classe a été calculé avec un intervalle de confiance de 95% (2DS). Ce coefficient traduit la part de la variabilité interindividuelle dans la variabilité globale. Un coefficient supérieur à 0,91, entre 0,71 et 0,91, entre 0,51 et 0,70, ou inférieur à 0,51 correspondent respectivement à des concordances très bonne, bonne, moyenne et mauvaise.

En conformité avec les recommandations de la norme ISO/5725-1 de 1994, l'identification des valeurs extrêmes au moyen d'outils graphiques inspirés de la méthode de Bland et Altman a été effectuée par consensus entre médecins et ingénieurs pour chaque paramètre (Bland et Altman 1986). Chaque opérateur a ensuite réexaminé les modèles suspects et statué sur l'aberrance de la mesure. Les mesures identifiées comme erronées suite à une erreur manifeste de l'opérateur ont été ré-effectuées tandis que celles imputables à un défaut dans la méthode de modélisation ont été conservées. Le consensus des experts était demandé en cas de doute. Les temps de modélisation pré et postopératoires ont été comparés à l'aide de t-tests de Student sur échantillons

indépendants, avec un seuil de significativité de 5% ($p < 0,05$).

IV.1.2 Résultats

IV.1.2.1 Procédure chirurgicale

Le nombre d'étages fusionnés était en moyenne de $10 \pm 1,2$ dans le groupe 1. Le nombre moyen d'implants utilisés dans les montages uniquement par vis était de 19 ± 1 (1,9 vis par vertèbre). Dans le groupe 2, le nombre moyen de niveaux vertébraux inclus dans l'arthrodèse était de $12 \pm 1,5$, avec en moyenne 14 ± 2 implants par montage (1,2 vis ou clamp par vertèbre). La vertèbre apicale de la courbure thoracique principale a été instrumentée par 2 implants (vis ou clamp) dans tous les cas.

IV.1.2.2 Paramètres rachidiens et pelviens

Les repères anatomiques étaient clairement distinguables grâce à la variation de luminosité et de contraste proposée par le logiciel d'analyse. En particulier, aucune difficulté n'a été rencontrée pour identifier le plateau supérieur de S1 et les têtes fémorales, visibles chez tous les patients. Par conséquent, l'ensemble des paramètres radiologiques a pu être évalué chez les 24 patients.

Les valeurs moyennes des différents paramètres rachidiens et pelviens sont rapportées dans le tableau 2. L'angle de Cobb principal, la RVA et les lordoses ont été modifiés de façon significative par l'intervention.

	Préopératoire (moyenne±DS)	Postopératoire (moyenne±DS)	p
Angle de Cobb	62±11°	20±13°	3.3 E-16
RVA	21±7°	16±8°	0,0014
Cyphose T1-T12	33±13°	34±10°	0,57
Cyphose T4-T12	23±13°	22±10°	0,69
Lordose L1-S1	55±9°	48±7°	0,0025
Lordose L1-L5	48±9°	42±7°	0,002
Incidence pelvienne	48±8°	48±9°	0,59
Version pelvienne	8±6°	10±7°	0,37
Bascule frontale du bassin	4±4°	4±4°	0,96
Pente sacrée	39±7°	38±7°	0,50

Tableau 2 : Valeurs moyennes des 10 paramètres radiologiques mesurés par les 3 opérateurs (24 patients). DS= déviation standard, RVA= rotation de la vertèbre apicale

IV.1.2.3 Répétabilité et reproductibilité

La répétabilité (intraopérateur) et la reproductibilité (interopérateur) des paramètres calculés à partir des modèles sont détaillées dans les tableaux 3 et 4. La reproductibilité interopérateur postopératoire était de 6,9° et 10,4° pour les deux paramètres spécifiquement liées à la scoliose (angle de Cobb at RVA).

	Répétabilité intraopérateur (N=24)	Reproductibilité interopérateur (N=24)	Humbert et al. 2009 Scolioses sévères > 40°	Coefficient de corrélation intra-classe (95% CI)
Angle de Cobb	4,8°	6,2°	3,5°	0,99
RVA	5,3°	6,1°	3,9°	0,97
Cyphose T1-T12	5,9°	7°	5,6°	0,99
Cyphose T4-T12	4,4°	5,7°	4,3°	0,99
Lordose L1-S1	5,1°	5,9°	4,2°	0,99
Lordose L1-L5	5,7°	6,7°	5,4°	0,98
Incidence pelvienne	4,6°	4,7°	3,5°	0,99
Version pelvienne	1,0°	1,4°	0,8°	1,00
Bascule frontale du bassin	1,5°	1,9°	Non évaluée	0,99
Pente sacrée	4,3°	4,3°	3,2°	0,99

Tableau 3: Répétabilité et reproductibilité préopératoires

	Total (N=24)		Groupe 1 (N=12)		Groupe 2 (N=12)		Coefficient de corrélation intra-classe (95% CI)
	Intra	Inter	Intra	Inter	Intra	Inter	
Angle de Cobb	4,6°	6,9°	5,1°	6,4°	3,9°	7,3°	0,99
RVA	7,5°	10,4°	8,8°	10,1°	5,9°	11,4°	0,94
Cyphose T1-T12	5,2°	7,7°	5,3°	8°	5,1°	7,9°	0,98
Cyphose T4-T12	4,2°	5,4°	4,4°	6°	4,0°	5,2°	0,99
Lordose L1-S1	4,4°	5,6°	4,0°	5,1°	4,8°	6,0°	0,98
Lordose L1-L5	3,8°	5,4°	3,6°	5,1°	4,0°	5,7°	0,98
Incidence pelvienne	4,5°	5,2°	4,4°	5,2°	4,5°	5,2°	0,99
Version pelvienne	1,2°	1,5°	1,5°	1,8°	0,8°	1,1°	1,00
Bascule frontale du bassin	1,3°	1,6°	1,1°	1,5°	1,4°	1,7°	0,99
Pente sacrée	4,0°	4,6°	3,8°	4,3°	4,3°	4,9°	0,98

Tableau 4 : Répétabilité et reproductibilité postopératoires

À part pour la rotation axiale de la vertèbre apicale, la différence de reproductibilité des mesures en préopératoire et postopératoire est restée inférieure au degré (Figure 24).

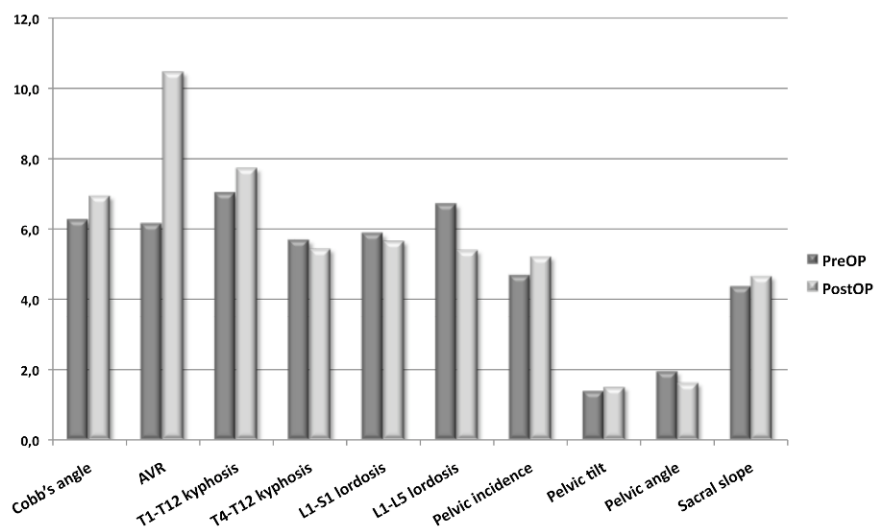


Figure 24 : Reproductibilité pré et postopératoire des différents paramètres

Le type d'implant utilisé en thoracique pour la correction n'a pas eu d'influence sur la reproductibilité postopératoire des paramètres liés à la scoliose ($p=0,8$) (Figure 25).

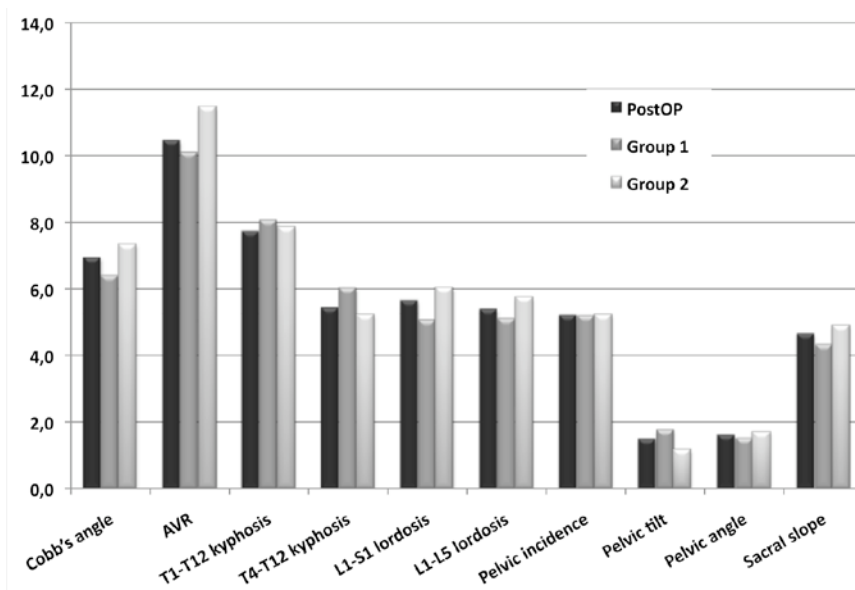


Figure 25 : Reproductibilité postopératoire des différents paramètres, en fonction du type d'instrumentation

IV.1.2.4 Temps de reconstruction

Les durées de reconstructions moyennes pour les 24 sujets sont résumées dans le tableau 5.

	Total (N=24)	Groupe 1 (N=12)	Groupe 2 (N=12)
Préopératoire	11 min 31s (±1min)	11 min 33s (±1 min 8s)	11 min 30s (±1 min)
Postopératoire	12min 50s (±50s)	13min (±45s)	12min 35s (±1min)
p	4,6 E-05 (s)	0,002 (s)	0,013 (s)

Tableau 5 : Moyenne des temps de reconstructions pour les 3 opérateurs.
s=significatif

Aucune différence n'a été retrouvée entre les groupes en préopératoire ($p=0,9$). Les reconstructions postopératoires ont été significativement plus longues (en moyenne 1min 20s). Le type de montage utilisé pour la correction chirurgicale n'a pas démontré d'influence sur la durée des reconstructions postopératoires ($p=0,217$).

Les durées de reconstructions étaient significativement plus longues quand l'opérateur était moins expérimenté (opérateurs 2 et 3) ($p=9,3 \text{ E-}13$), avec en moyenne 2min 45s (±1min 40s) de plus que l'opérateur expérimenté (opérateur 1).

IV.1.3 Discussion

IV.1.3.1 Mesures préopératoires

De nombreux auteurs ont souligné récemment la limite des mesures radiologiques 2D, ainsi que l'intérêt clinique des données obtenues à partir des reconstructions 3D (Steib et al. 2004, Gangnet et al. 2006). Hong et al. ont récemment retrouvé des corrélations significatives entre certains paramètres 3D mesurés par tomographie, tels la

rotation vertébrale et la gibbosité, et les résultats cliniques (Hong et al. 2011). La méthode de reconstruction proposée dans notre étude permet d'obtenir, dans un contexte de routine clinique et en un temps raisonnable, une analyse morphologique fiable en 3D de la déformation scoliothique en position debout, au prix d'une faible irradiation. En effet, la dose de rayonnement ionisant est réduite d'environ 6 à 9 fois dans la région thoracoabdominale, ce qui est d'un intérêt particulier dans le suivi de patients pédiatriques (Deschênes et al. 2010).

L'incertitude des mesures avait déjà été étudiée par Gille et al. et par Humbert et al., mais chez des patients présentant des scolioses plus modérées (Gille et al. 2007, Humbert et al. 2009). Les déformations rachidiennes incluses dans ce travail étaient plus sévères, et ont toutes conduites à une intervention chirurgicale. Malgré cela, la répétabilité intraopérateur et la reproductibilité interopérateur sont restées, à un degré près, concordantes avec les valeurs rapportées dans les études précédentes. La reproductibilité des mesures des paramètres rachidiens d'équilibre sagittal était même équivalente à celle retrouvée dans la littérature avec des radiographies standards de profil chez des sujets sains asymptomatiques (Gelb et al. 1995, Vedantam et al. 1998). L'imagerie 3D présente également l'avantage d'offrir une meilleure visibilité que la radiographie conventionnelle, sur laquelle les mesures de lordose et de cyphose sont plus difficiles à effectuer en cas de scoliose, du fait de la rotation vertébrale et d'angulation des plateaux dans le plan frontal (Harrison et al. 2001).

La reproductibilité des paramètres spécifiques de la scoliose (Cobb et RVA) s'est également révélée satisfaisante, avec une incertitude comprise entre 4° et 6,5°, comparable à celle des études préalables réalisées sur des sujets atteints de scolioses moins sévères.

Récemment, Abul-Kasim et al. ont décrit une autre méthode d'imagerie, la

tomodensitométrie basse dose, permettant également d'évaluer les rotations vertébrales tout en limitant les rayonnements ionisants (20 fois moins qu'un scanner réalisé en traumatologie) (Abul-Kasim et al. 2009). L'avantage principal du système EOS par rapport à cette technologie est que les acquisitions sont réalisées en position debout, et que la mesure des paramètres cliniques s'effectue donc en position physiologique d'équilibre.

IV.1.3.2 Mesures postopératoires

La mesure des paramètres d'intérêt a été possible sans difficulté chez tous les patients, du fait notamment de la grande qualité d'image apportée par la stéréoradiographie basse dose, mais également grâce aux outils d'optimisation d'image proposés par le logiciel SterEOS. L'incertitude des mesures est restée en postopératoire comparable à celle évaluée avant l'intervention, et n'a pas été influencée par le type d'instrumentation (vis ou clamp universel) utilisé pour la correction chirurgicale. La reproductibilité de l'angle de Cobb retrouvée dans ce travail ($6,9^\circ$) est par ailleurs concordante avec les valeurs rapportées dans la littérature, comprises entre $2,8^\circ$ et 10° (Morrissy et al. 1990, Rillardon et al. 2003, Shea et al. 1998).

Le paramètre le plus affecté par la présence de matériel a été la RVA, avec une reproductibilité passant de $6,1^\circ$ en préopératoire à un peu plus de 10° après la chirurgie. Ces valeurs demeurent cependant meilleures que les valeurs de précision obtenues avec la méthode classique de Perdriolle (Barsanti et al. 1990, Richards et al. 1992). Elles sont en revanche légèrement inférieures à celles rapportées par Humbert et al., qui avaient retrouvées, avec une méthode semblable à celle utilisée dans cette étude, une incertitude de $3,9^\circ$ pour la RVA dans un groupe de patients ayant des scoliooses de plus de 40° (Humbert et al. 2009). Cette différence s'explique

principalement par la présence systématique dans notre population de deux implants au niveau de l'apex, altérant la visibilité des repères anatomiques (Figure 26). L'incertitude des mesures a été légèrement inférieure chez les patients opérés par des montages hybrides, avec des clamps universels au niveau thoracique et une moindre densité d'implant, mais la différence n'a pas atteint le seuil de significativité (répétabilité, $p=0,71$; reproductibilité, $p=0,93$).

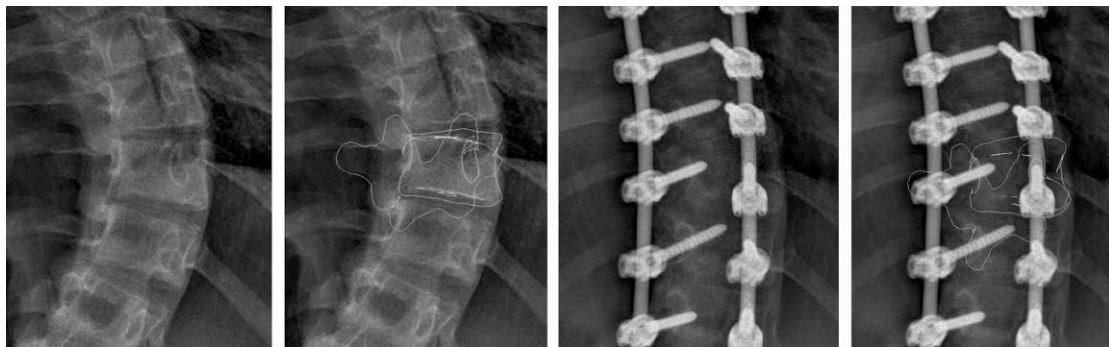

Figure 26 : Délimitation pré et postopératoire des contours de la vertèbre apicale

IV.1.3.3 Temps de reconstructions

Le temps moyen de reconstruction pour les rachis non instrumentés était de 11 minutes et 30 secondes, comparable aux durées relevées dans la série de Humbert et al. (Humbert et al. 2009). Malgré la différence de niveau d'expérience entre les 3 opérateurs, les moins entraînés (opérateurs 2 et 3) n'ont eu besoin en moyenne que d'environ 3 minutes de plus pour effectuer de façon aussi précise leurs reconstructions, ce qui souligne la facilité d'utilisation du logiciel et la rapide courbe d'apprentissage. L'identification des repères anatomiques était plus difficile en postopératoire, ce qui s'est traduit par une augmentation de la durée de la procédure d'environ 1 minute et 30 secondes, mais aucune différence n'a été retrouvée en fonction du type de montage utilisé.

IV.1.3.4 Limites de l'étude

Dans cette étude, seule la fidélité des mesures a été évaluée. En effet, il n'existe pas d'autre moyen d'obtenir in-vivo des valeurs de références quant à la forme, la position et l'orientation des vertèbres en trois dimensions. Les techniques par tomographie, outre leur caractère irradiant, ne peuvent être considérées comme une modalité de référence étant donnée que les acquisitions sont effectuées en position couchée, non physiologique. En revanche, Dumas et al. ont évalué in-vitro, par stéréoradiographie, la justesse de l'orientation des vertèbres et ont retrouvé un biais inférieur à $2,5^\circ$ dans le plan sagittal (moyenne $0,7^\circ$), et inférieur à $4,6^\circ$ dans le plan transverse (moyenne $1,4^\circ$) (Dumas et al. 2004). La justesse est donc au moins deux fois moindre dans le plan sagittal et comparable dans le plan axial aux valeurs de reproductibilité déterminées pour les vertèbres dans ce travail.

La version du logiciel utilisé dans la présente étude (SterEOS, version 1.3, EOS imaging, Paris, France) ne guidait pas l'opérateur, et il incombait à celui-ci de respecter les différentes étapes de la procédure de modélisation et de décider du nombre de retouches à effectuer. Il existe désormais de nouvelles versions du logiciel (SterEOS, version 1.4 et IdefX version 4.8), intégrant un assistant qui guide l'utilisateur et veille au respect du processus de modélisation. Par ailleurs, seule la méthode de reconstruction "full-spine" a été évaluée dans notre travail, et l'incertitude de la procédure "fast-spine", décrite par Humbert en 2008, et permettant d'obtenir un modèle 3D en 3 minutes, devra également être analysée dans le futur pour optimiser encore l'application clinique (Humbert 2008). Enfin, la reproductibilité des mesures, notamment au niveau des rotations vertébrales, nécessite encore d'être évaluée au niveau du rachis adjacent non instrumenté, dans de futures études cliniques incluant

tous les types de déformations scoliotiques (lombaire et thoracolombaire).

IV.1.4 Conclusion

La reproductibilité de la modélisation tridimensionnelle personnalisée a été évaluée sur des cas de scolioses idiopathiques thoraciques sévères, en pré et postopératoire. L'incertitude des mesures est homogène entre les images préopératoires et postopératoires, exception faite de la rotation vertébrale axiale de la vertèbre apicale. L'étendue de l'instrumentation, le type de matériel utilisé, ainsi que l'expertise des opérateurs ne semblent pas infirmer la validité de la méthode de modélisation. En conclusion, cette étude valide l'utilisation en routine clinique de la modélisation tridimensionnelle personnalisée pour l'analyse préopératoire des scolioses sévères et l'analyse postopératoire des rachis instrumentés.

IV.2 Cage thoracique *

La cage thoracique reste très peu étudiée en pratique clinique courante. Les radiographies conventionnelles ne permettent pas d'avoir des mesures directes 3D, et les autres méthodes d'imagerie telles que le scanner ou l'IRM sont réalisées en position couchée. Le développement d'EOS a permis l'élaboration récente d'une nouvelle méthode de reconstruction tridimensionnelle de la cage thoracique, validée chez les patients sains. L'objectif de ce travail a donc été de valider la méthode de modélisation du thorax chez les patients scoliotiques, afin d'obtenir des données fiables pour l'analyse des patients avant et après traitement.

* Etude réalisée en collaboration avec Aurélien Courvoisier, dans le cadre de sa thèse sur la recherche d'indicateurs cliniques tridimensionnels d'aggravation et de correction par orthèse des scolioses idiopathiques modérées, soutenue au LBM en 2012

IV.2.1 Matériels et méthodes

IV.2.1.1 Méthode de reconstruction

La première étape était l'identification, sur la vue de face, du point le plus latéral de la première à la dixième côte, en prenant en compte le milieu de chaque côte. Sur le même cliché, les extrémités des côtes 1, 4 et 10 étaient ensuite déterminées. Sur la radiographie de profil, le point le plus postérieur de chaque côte était identifié, ainsi que l'extrémité des dixièmes côtes. La dernière étape était l'identification du sternum sur la face et le profil, à l'aide de marqueurs radio-opaques disposés sur le manubrium sternal, l'angle de Louis et la xiphoïde. L'ensemble de ces points permettait la reconstruction 3D de la cage thoracique (Figure 27).

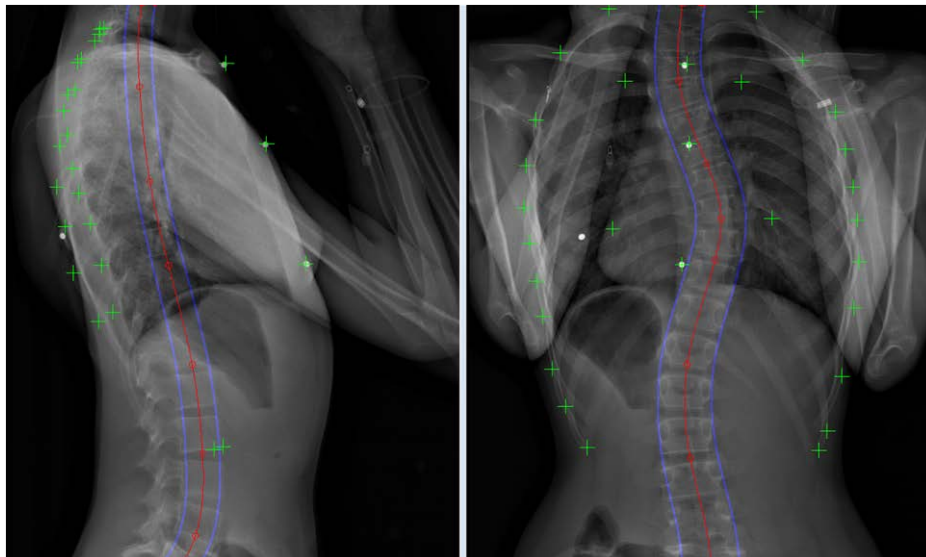


Figure 27 : Radiographies EOS de face et de profil avec identification de l'ensemble des repères anatomiques nécessaires à la reconstruction

IV.2.1.2 Précision des reconstructions

Trois scanners de patients scoliotiques réalisés pour des raisons médicales

indépendantes de l'étude ont été analysés. Afin de les comparer à la stéréoradiographie, une projection biplanaire à partir des images de scanner (pseudoradios EOS) a été réalisée et utilisée pour effectuer une reconstruction tridimensionnelle avec le logiciel IdefX (version 4.8) (Figure 28). Cette reconstruction a été effectuée trois fois par patient afin de diminuer le biais, et la moyenne des mesures a été conservée pour l'analyse.

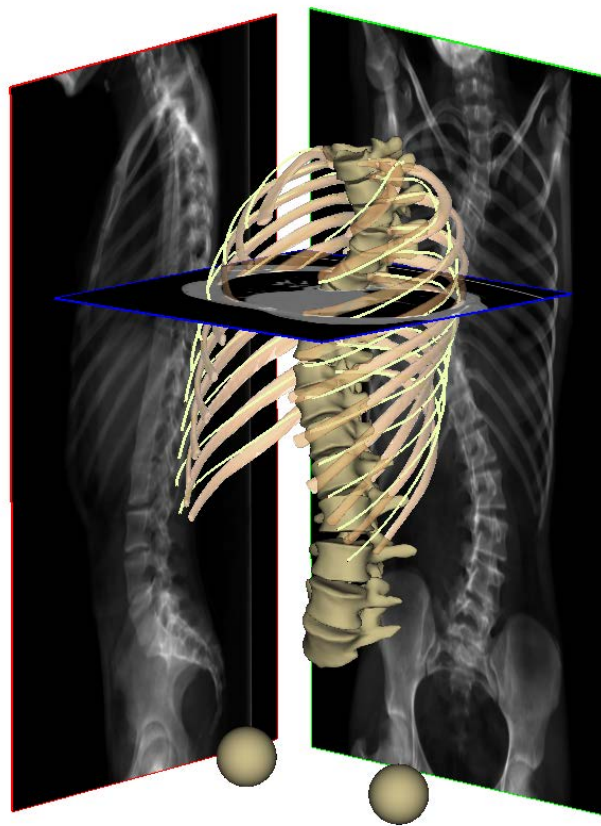


Figure 28 : Pseudo-radiographies issues du scanner

Les reconstructions 3D obtenues par IdefX (version 4.8) ont ensuite été comparées aux reconstructions 3D issues des images natives du scanner (1 seule reconstruction par patient), réalisées avec le logiciel Avizo (Mercury Computer Systems Inc, MA, USA). La moyenne des écarts points-surface a été calculée entre les deux reconstructions 3D.

IV.2.1.3 Etude de reproductibilité

Une étude de reproductibilité a été réalisée sur 22 patients scoliotiques (16 filles et 6 garçons). L'âge moyen était de 12 ans (9 à 14). L'angle de Cobb moyen était de 28° , avec des extrêmes de 17° à 45° . Les reconstructions du rachis et de la cage thoracique ont été effectuées deux fois par chacun des trois opérateurs, familiers avec la méthode de reconstruction (6 reconstructions par patient). La reproductibilité intra et inter-observateur a été calculée pour les différents paramètres cliniques. Les recommandations de la norme ISO-5725 (ISO 1994) ont été appliquées pour l'analyse de la reproductibilité inter-observateur.

IV.2.1.4 Paramètres cliniques étudiés

Chaque côte a été représentée par une ligne moyenne, constituée par trente points équirépartis, et utilisée pour le calcul de la surface de la cage thoracique (Figure 29).

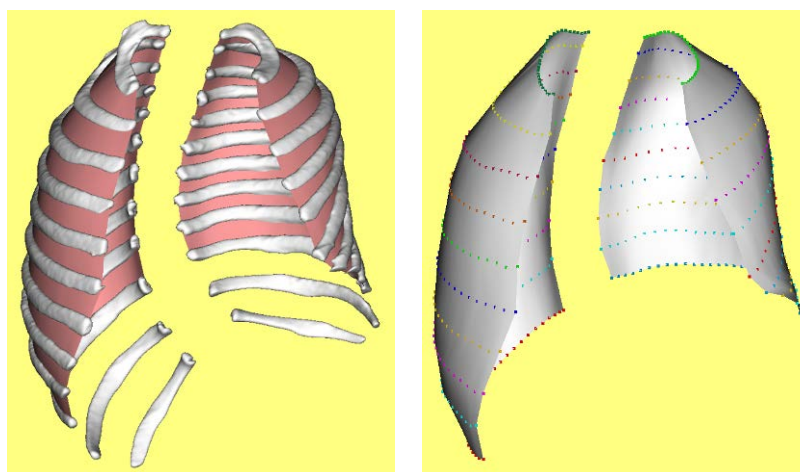


Figure 29 : Représentation des lignes moyennes utilisées pour le calcul de la surface de la cage

La cage thoracique a été coupée selon des plans horizontaux, centrés sur les centres des

corps vertébraux, pour le calcul de la largeur, l'épaisseur et la gibbosité du thorax. Des plans de coupe passant par les arcs costaux (plan des moindres carrés à partir des arcs droit et gauche) ont en revanche été utilisés pour les calculs de volume et des indices de pénétration rachidienne (Figure 30).

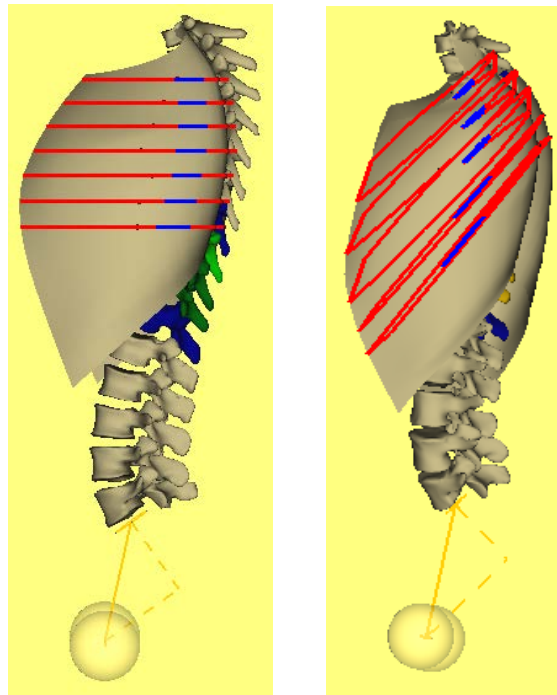


Figure 30 : Représentation des différents plans de coupe utilisés pour l'analyse des paramètres cliniques

Les différents paramètres mesurés ont été (Figure 31):

- le diamètre sagittal (I), défini par la distance entre le point de la gibbosité et sa projection orthogonale sur la droite du sternum
- le diamètre latéral (L)
- l'index thoracique, rapport entre les diamètres sagittal et frontal
- la gibbosité maximale
- le volume (en cm³), calculé grâce au maillage d'une surface fermée formée par les contours de coupes (plan des arcs) des côtes 1 à 10

- l'index de pénétration rachidienne (Figure 32)

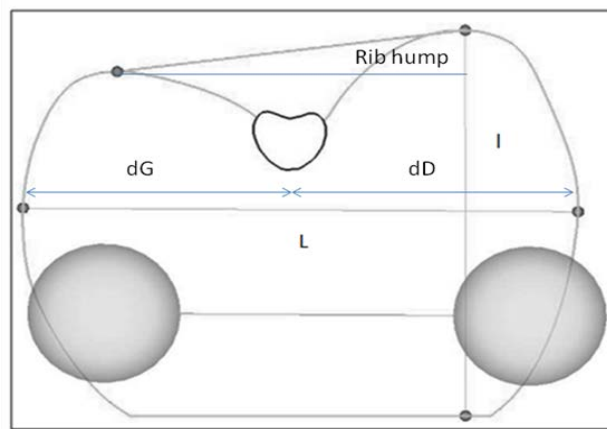


Figure 31 : Mesures des différents paramètres morphologiques




Figure 32 : Représentation de l'index de pénétration rachidienne, correspondant au volume moyen du rachis (rouge) pénétrant le volume thoracique

IV.2.2 Résultats

IV.2.2.1 Précision

La moyenne des écarts points-surface était de 4,6 mm (max 32 mm) pour la cage. La moyenne signée des écarts points-surface pour les 3 patients (moyenne des 3 reconstructions pour chacun des patients) était de -1,6 mm, soulignant le faible biais lié à la reconstruction. Les différences moyennes pour les paramètres mesurés, retrouvées entre le scanner et les reconstructions des pseudos-radios, sont résumées dans le tableau 6.

Diamètre maximal sagittal	Diamètre maximal latéral	Gibbosité maximale	Index thoracique moyen	Volume	Indice de pénétration rachidien
18 mm	5 mm	Pas de différence	Pas de différence	110 cm ³	1%

Tableau 6 : Différences moyennes entre la reconstruction scanner et celle issue des pseudo-radios

IV.2.2.2 Reproductibilité

Les résultats de l'étude de reproductibilité sont rapportés dans le tableau 7.

Paramètres	Moyenne	Ecart-type	Reproductibilité	
			Inter-obs. (95% CI)	Intra-obs.
Diamètre sagittal max (mm)	150	15	9	5
Diamètre frontal max (mm)	233	18	8,5	3
Index thoracique	0,6	0,1	0,02	0,01
Gibbosité max (°)	2	7	5	3
Volume (cm ³)	5226	1100	449	185

Index de pénétration rachidien 3D (%)	8	1,7	0,9	0,5
---------------------------------------	---	-----	-----	-----

Tableau 7 : Reproductibilité intra et inter-observateur pour les différents paramètres cliniques de la cage thoracique

IV.2.3 Discussion

Les résultats de cette étude ont démontré la fiabilité et la reproductibilité des reconstructions 3D de la cage thoracique chez les patients porteurs de scolioses idiopathiques de l'adolescent, dans le cadre d'une application en routine clinique. Les sujets étudiés présentaient des courbures variant de 17° à 45°, correspondant ainsi à des courbures modérées et sévères nécessitant un traitement. La mesure et le suivi des différents paramètres cliniques thoraciques est donc d'importance chez ce type de patient, afin de préciser l'indication thérapeutique ou d'évaluer le résultat d'un traitement. La principale limite est que la précision des mesures n'a été calculée qu'à partir de trois tomodensitométries, mais pour des raisons éthiques, ces examens très irradiants n'ont été réalisés dans le cadre du bilan que s'il existait une autre indication médicale. Le volume moyen obtenu par la méthode de reconstruction (5500 cm³) est comparable aux données de la littérature, dans laquelle les capacités pulmonaires fonctionnelles des adolescents varient de 3000 cm³ à 6000 cm³ en position debout (Quanjer et al. 1989, Stocks and Quanjer 1995). Il faut toutefois noter que le volume thoracique décrit dans cette étude n'est pas le reflet du volume pulmonaire, et qu'aucune consigne d'inspiration ou d'expiration n'a été donnée aux patients. Pour corréler des mesures morphologiques de cage thoracique aux mesures fonctionnelles respiratoires, un protocole standardisé devra être mis en place.

IV.2.4 Conclusion

Les résultats de cette étude démontrent que la méthode de modélisation thoracique est

fiable et utilisable en routine clinique chez les patients scoliotiques. Elle autorise la mesure 3D en position debout de nouveaux paramètres morphologiques, qui permettront de mieux caractériser la déformation globale du tronc observée dans les scoliose idiopathiques. La technique pourra également par la suite être appliquée pour l'analyse quantitative des résultats chirurgicaux.

V. ANALYSE TRIDIMENSIONNELLE DU RACHIS INSTRUMENTE APRES CORRECTION DES SCOLIOSES IDIOPATIQUES DE L'ADOLESCENT PAR TRANSLATION POSTEROMEDIALE

L'intérêt clinique de l'analyse tridimensionnelle des déformations scoliotiques est désormais reconnu et souligné par la Scoliosis Research Society (SRS), dont l'un des sous-comités est en train de développer une classification 3D des scolioses idiopathiques de l'adolescent. La stéréoradiographie basse dose EOS a démontré sa fiabilité en routine clinique pour l'analyse des patients, avec et sans instrumentation, et permet donc d'envisager une analyse quantitative en 3D des résultats de la chirurgie.

L'amélioration ou le maintien de l'équilibre sagittal est actuellement l'objectif le plus difficile à atteindre dans le traitement des scolioses idiopathiques (Kim et al. 2007, Winter et al. 2007, Hwang et al. 2011, Hwang et al. 2012). En effet, le développement récent de techniques chirurgicales basées sur l'utilisation de vis pédiculaires, comme la dérotation vertébrale directe, a parfois conduit à d'excellents résultats radiologiques dans le plan frontal, mais aux dépens de l'équilibre sagittal des patients (Imrie et al. 2011, Mladenov et al. 2011, Schmidt et al. 2011). Les montages hybrides, corrigeant la déformation par translation postéromédiale, ont en revanche montré un potentiel de correction supérieur dans le plan sagittal, avec une efficacité proche dans le plan frontal (Mazda et al. 2009, Ilharreborde et al. 2010). L'effet de leur correction n'a à ce jour été analysé que par radiographie conventionnelle, et l'effet obtenu dans le plan axial sur les rotations vertébrales demeure inconnu.

L'objectif de cette étude était donc d'analyser en 3D la correction du rachis instrumenté, thoracique et lombaire, après correction des scolioses idiopathiques par

translation postéromédiale.

V.1 Matériels et méthodes

V.1.1 Patients

Quarante-neuf adolescents consécutifs, opérés dans la même institution (Service de Chirurgie Infantile Pédiatrique du Pr Mazda, CHU Robert Debré, Paris) pour scoliose thoracique idiopathique (Lenke 1 à 4), ont été inclus de façon prospective. Un recul minimum de deux années a été requis. Tous les patients ont été évalués en préopératoire, postopératoire immédiat (3 premiers mois après l'intervention) et au dernier recul. Aucun patient n'avait eu d'intervention rachidienne au préalable.

V.1.2 Intervention chirurgicale

Tous les patients ont bénéficié d'une correction-arthrodèse effectuée par voie postérieure, à l'aide d'un montage hybride associant vis pédiculaires en lombaire (Java, Zimmer Spine, Bordeaux, France) et clamps universels en thoracique (Zimmer Spine, Bordeaux, France). Les niveaux de fusion ont été sélectionnés selon les mêmes règles tout au long de l'étude, et les tiges utilisées étaient en alliage de Titane avec un diamètre de 5,5mm (Ilharreborde et al. 2008). Après mise en place des différents implants, les deux tiges étaient cintrées dans le plan sagittal en fonction de la correction désirée, puis connectées par deux dispositifs transverses fermés permettant d'obtenir un cadre rigide (Figure 33).

Le premier temps de la correction était l'introduction du cadre au niveau des vis lombaires (monoaxiales du côté convexe et polyaxiales du côté concave) et la correction de la courbure lombaire. La translation postéromédiale a ensuite été la technique principale de correction au niveau des courbures thoraciques, tandis que des

manœuvres supplémentaires de distraction, compression, ou cintrage in situ ont été effectuées à la vue du cliché peropératoire afin d'améliorer l'inclinaison résiduelle des dernières vertèbres instrumentées aux extrémités du montage.

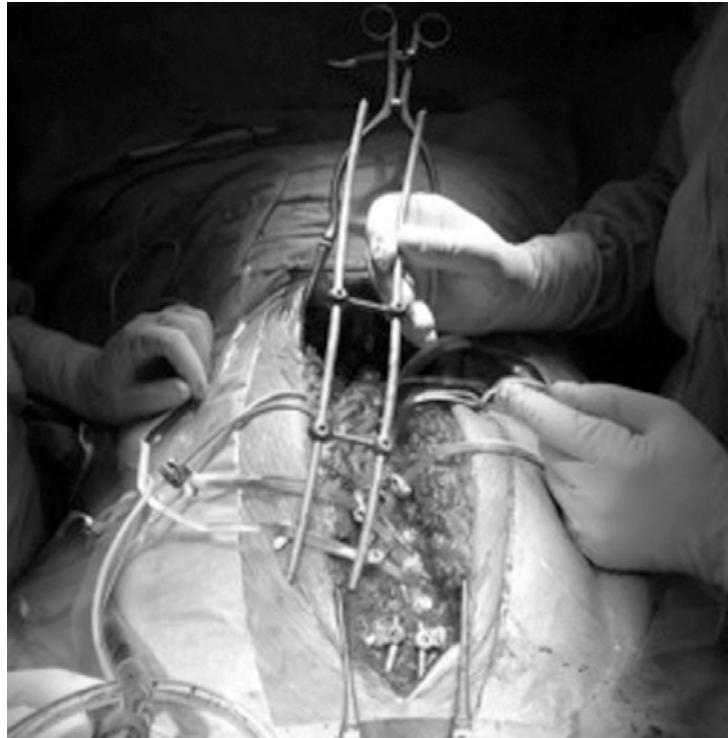

Figure 33 : Vue peropératoire du montage en cadre

Aucune libération antérieure n'a été effectuée avant l'arthrodèse postérieure. Un monitoring électrophysiologique de la fonction médullaire a été effectué au cours de chacune des interventions à l'aide de l'enregistrement des potentiels évoqués sensitifs et moteurs.

V.1.3 Modélisation 3D et paramètres mesurés

Le protocole d'acquisition de la stéréoradiographie basse dose EOS, ainsi que la méthode de reconstruction, ont été identiques à ceux décrits dans le chapitre IV.1. Toutes les modélisations (147 au total) ont été effectuées par le même opérateur,

expérimenté avec la technique et l'utilisation du logiciel de reconstruction (SterEOS version 1.4).

Les paramètres cliniques mesurés étaient identiques à ceux calculés dans l'étude de reproductibilité, avec en supplément l'index de torsion de la courbure thoracique principale (correspondant à la somme des rotations vertébrales axiales de la courbure), l'angle ilioluminaire (défini par l'angle entre le plateau supérieur de L4 et une ligne joignant la partie inférieure des articulations sacro-iliaques), et l'inclinaison résiduelle dans les plans frontal et axial de la dernière vertèbre distale instrumentée (LIV) (Ilharreborde et al. 2011).

L'axe vertical passant par le milieu des têtes fémorales (CHVA), défini et utilisé depuis plusieurs années au LBM dans le repère anatomogravitaire et désormais recommandé par le comité 3D de la SRS, a été utilisé comme axe de référence pour évaluer l'équilibre des sujets (Sangole et al. 2010). Cet axe de référence a déjà montré son intérêt dans l'analyse de l'équilibre postural dans les travaux de Steffen (Steffen 2011). L'équilibre dans les plans sagittal et frontal a été apprécié en mesurant les distances séparant les projections du centre de la vertèbre T1 sur les différents axes (x et y, respectivement) et le CHVA (valeur positive en cas de déséquilibre antérieur). Le gain en hauteur du tronc a été estimé en comparant les projections pré et postopératoire du centre de T1 sur le CHVA (coordonnée z).

V.1.4 Analyse statistique

Les mesures pré et postopératoires ont été comparées à l'aide de t-tests de Student sur échantillons appariés, avec un seuil de significativité à 5%.

V.2 Résultats

V.2.1 Données relatives aux patients et aux interventions

Quarante-cinq filles et quatre garçons, d'un âge moyen de 15 ans (13 à 17) ont été inclus dans l'étude. Le recul moyen était de 34 ± 6 mois. Le nombre moyen de niveaux vertébraux fusionnés était de 13.5 ± 1 (11 à 15), correspondant à des arthrodèses relativement étendues, dites non sélectives. La translation postéromédiale thoracique a été effectuée avec un nombre moyen de 6,8 (5 à 10) clamps universels, avec systématiquement deux clamps sous-lamaires au niveau de la vertèbre apicale thoracique. La durée opératoire moyenne a été de 215 ± 25 minutes. Aucune complication peropératoire n'a été rapportée. En particulier, aucune modification significative des potentiels n'a été enregistrée au cours de la mise en place des implants sous-lamaires ou des manoeuvres de réduction.

V.2.2 Analyse 3D quantitative

V.2.2.1 Paramètres rachidiens

La durée de modélisation était en moyenne de $12 \pm 0,8$ minutes. Comme dans l'étude de reproductibilité, aucun problème de visibilité n'a été rapporté pour les différents repères anatomiques. Les corrections obtenues dans les plans frontal et axial sont résumées dans le tableau 8. Tous les paramètres mesurés ont été améliorés de façon significative, et aucune perte de correction n'a été retrouvée au dernier recul.

Les mesures des paramètres rachidiens sagittaux sont détaillées dans le tableau 9. Vingt-neuf patients (59%) présentaient une hypocyphose thoracique ($<20^\circ$) en préopératoire. Dans ce groupe, la cyphose thoracique T4-T12 a été améliorée de façon significative par l'intervention ($18,8^\circ \pm 9$ en moyenne), sans perte de correction

secondaire au dernier recul, avec au final 94% de la cohorte considérés comme normocyphotique (20° à 40°). Aucun sujet ne présentait de cyphose thoracique inférieure à 10° lors du dernier examen.

	Préop	Postop	Recul	Correction finale	p
Courbure thoracique principale	61,2°±13°	19,5°±10°	22°±10°	64,4%±18%	1,5 E-24
RVA	19,9°±7°	11°±6°	10,2°±5°	48,3%±20%	2,5 E-17
Index de torsion	15,8±6	8,5±6	8,6±5	44%±30%	5 E-10
Courbure thoracique proximale	30°±11°	19°±9°	20°±7°	31%±10%	2,9 E-9
Courbure lombaire	42°±11°	11°±6°	13°±7°	69%±20%	1,7 E-21
Angle iliolumbinaire	11,2°±8°	3,8°±3°	4,2°±3°	56%±30%	3 E-7

Tableau 8 : Corrections 3D obtenues dans les plans frontal et axial. Les données sont présentées avec leurs écart-types, L'analyse statistique (p) porte sur la comparaison entre les valeurs initiales et celles au recul

L'inclinaison frontale de la LIV était au recul de $3,7^\circ \pm 2^\circ$. Une inclinaison résiduelle supérieure à 5°, dépassant alors l'objectif fixé lors de la planification préopératoire, a été retrouvée chez 9 patients (18%), sans toutefois qu'aucune réintervention ne soit nécessaire pour une perte d'équilibre frontal ou une courbure sous-jacente évolutive. La rotation axiale moyenne de la LIV était de $3,6^\circ \pm 2,5^\circ$ en postopératoire immédiat, et est restée sous le seuil fixé des 5° dans 79,5% des cas au recul.

	Préop	Postop	Recul	p
Cyphose T4-T12	18°±13°	28°±8°	32,4°±9°	8,9 E-13
Lordose L1-L5	47,7°±7°	48,2°±9°	48,7°±11°	0,15
Lordose L1-S1	53,7°±14°	54,3°±10°	56°±12°	0,12
Lordose du rachis instrumenté		16,5°±10°	18°±12°	

Tableau 9 : Corrections 3D obtenues dans le plan sagittal. Les données sont présentées avec leurs écart-types, l'analyse statistique (p) porte sur la comparaison entre les valeurs initiales et celles au recul

V.2.2.2 Equilibre postural

Les modifications de la position du centre de T1 par rapport au CHVA sont détaillées dans le tableau 10. Aucune modification significative n'a été retrouvée entre le postopératoire précoce et le dernier recul.

	Préop	Recul	p
Equilibre sagittal (projection sur l'axe x)	-28mm±25mm	-34mm±21mm	0,07
Equilibre frontal (projection sur l'axe y)	16mm±12mm	11mm±8mm	0,04
Hauteur (projection sur l'axe z)	475mm±30mm	504mm±27mm	1,6 ^E -17

Table 10 : Position du centre de T1 par rapport au CHVA. Les valeurs moyennes sont rapportées avec leurs écart-types

Quatre-vingt dix pour cent des sujets présentaient une situation d'équilibre postérieure par rapport à l'axe bifémoral avant l'intervention. Cette situation n'a pas été modifiée de façon significative après la chirurgie ($6,3\text{mm} \pm 21\text{mm}$ en moyenne). La balance frontale du tronc a en revanche été significativement améliorée, avec 94% des sujets considérés comme équilibrés (i.e. $<20\text{mm}$ par rapport au CHVA) au dernier recul. Le gain en hauteur du tronc a été en moyenne de $27,8\text{mm} \pm 14\text{mm}$.

V.2.2.3 Paramètres pelviens

Aucun des paramètres pelviens n'a été modifié par la procédure chirurgicale. Par ailleurs, aucune modification n'a été retrouvée entre le postopératoire précoce et le dernier recul, dont les valeurs sont rapportées dans le tableau 11.

	Préop	Recul	p
Incidence pelvienne	$54,3^\circ \pm 14^\circ$	$54,1^\circ \pm 13^\circ$	0,81
Pente sacrée	$43,3^\circ \pm 10^\circ$	$43^\circ \pm 10^\circ$	0,76
Version pelvienne	$11^\circ \pm 7^\circ$	$11,1^\circ \pm 8^\circ$	0,99
Rotation axiale du bassin	$3,4^\circ \pm 3^\circ$	$2,3^\circ \pm 4^\circ$	0,12

Tableau 11 : Mesure des paramètres pelviens. Les valeurs moyennes sont rapportées avec leurs écart-types

V.2.3 Complications mécaniques

Aucune pseudarthrose, ni perte significative de correction, n'a été observée au cours du suivi. Un patient a été réopéré au cours du premier mois postopératoire, du fait de la mobilisation précoce d'un crochet proximal supralamaire. Deux patients (4%) ont développé une cyphose jonctionnelle proximale non symptomatique, malgré une cyphose thoracique normale. L'examen plus approfondi de ces deux patients a montré

que leur équilibre avait été significativement modifié par l'arthrodèse, avec une translation vers l'arrière de 36mm et 47mm respectivement. A ce jour toutefois, aucun des deux sujets n'a nécessité de reprise chirurgicale.

V.3 Discussion

V.3.1 Intérêt de la stéréoradiographie basse dose

La stéréoradiographie basse dose EOS permet l'obtention rapide, en position debout, de modèles 3D personnalisés fiables pour chaque patient scoliotique. Certains paramètres radiologiques, comme les rotations vertébrales axiales, peuvent ainsi désormais être accessibles dans un contexte de routine clinique, et ce au prix d'une dose très faible de rayonnements ionisants. La possibilité donnée par le logiciel d'analyse (SterEOS version 1.4) de modifier et de choisir le point de vue du clinicien par rapport au modèle reconstruit permet également d'améliorer sa compréhension de la déformation scoliotique. L'analyse de l'image reconstruite peut en particulier aider à déterminer le plan de déformation maximale et donc dans certains cas influencer sur la planification opératoire (Figure 34) (Steffen 2011).

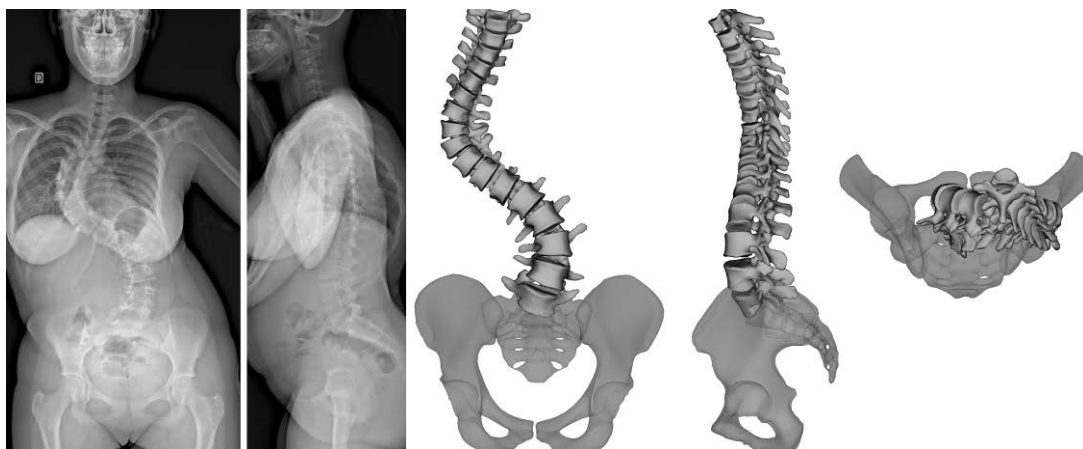


Figure 34 : Modélisation 3D d'une scoliose idiopathique thoracique droite chez une jeune fille de 14 ans

Utilisant la même procédure de reconstruction, Illes et al. ont récemment mis en évidence l'intérêt de la visualisation du rachis par le dessus (« top view »), et introduit la notion de vecteurs vertébraux (Illes et al. 2011). Ces vecteurs fournissent au clinicien une représentation visuelle schématique, claire et simple, de la déformation rachidienne à l'aide d'un code couleur. Leur position reflète en effet la distance du milieu de chaque vertèbre par rapport au CHVA, tandis que leur orientation traduit la rotation de chaque corps vertébral dans le plan axial (Figure 35).

L'analyse quantitative tridimensionnelle permet en plus de mesurer de façon précise les inclinaisons résiduelles dans les différents plans des vertèbres situées aux extrémités du montage. Wang et al. ont démontré récemment que l'inclinaison résiduelle frontale postopératoire de la LIV était un facteur pronostic majeur, influant sur le risque d'évolutivité des courbures adjacentes non instrumentées et celui de reprise chirurgicale pour extension de montage (« adding-on ») (Wang et al. 2011).

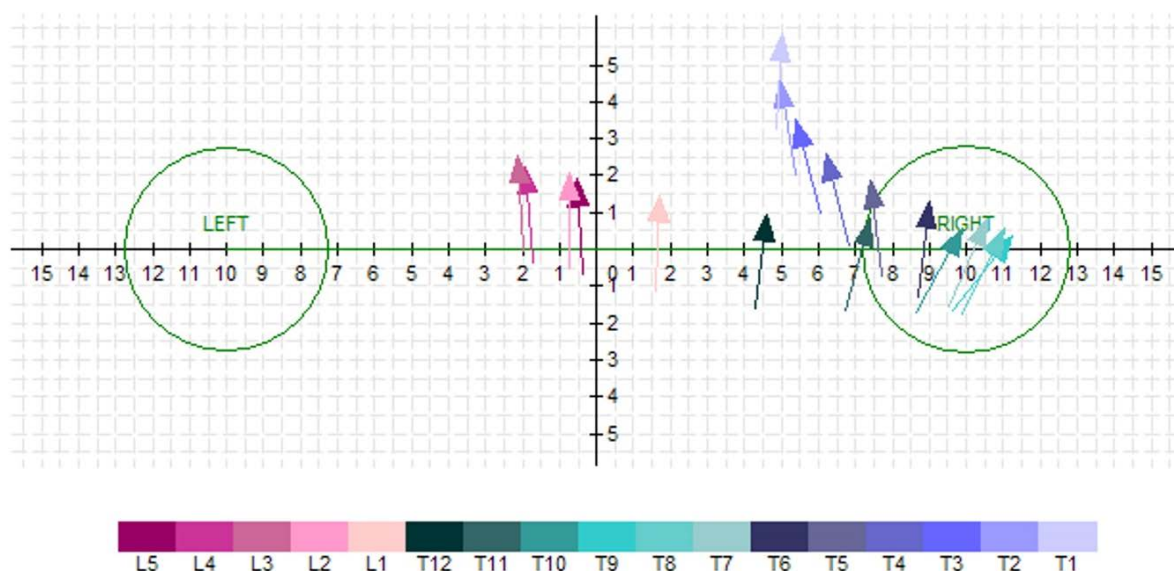


Figure 35 : Représentation selon la méthode des vecteurs de la déformation rachidienne thoracique droite (sommet T8) préopératoire de l'un des patients de la cohorte

V.3.2 Analyse quantitative de la correction chirurgicale

Les résultats de cette analyse quantitative confirment l'intérêt de la translation postéromédiale dans la correction des scolioses idiopathiques de l'adolescent. Les taux de correction des courbures principales, comprises dans le plan frontal entre 35% et 98%, confirment les données précédentes de la littérature provenant de l'analyse de radiographies conventionnelles (Mazda et al. 2009, Ilharreborde et al. 2010, Jouve et al. 2011). Cependant, comme souligné par Winter et al., le pourcentage de correction frontale n'est sans doute pas le paramètre le plus pertinent d'analyse, et l'objectif final reste l'obtention d'une masse de fusion équilibrée et centrée sur le bassin, ce qui a été le cas chez 94% des patients de cette série (Winter et al. 2007).

Cette étude rapporte également pour la première fois l'analyse quantitative de la correction obtenue dans le plan axial par translation postéromédiale. La correction de l'index de torsion de la courbure principale a atteint 44%, et celle de la RVA 48,3%, s'approchant ainsi des valeurs retrouvées dans la littérature après correction par dérotation vertébrale directe (42,5% à 60%) (Lee et al. 2004, Asghar et al. 2009). Cet effet de détorsion observé au niveau de la courbure thoracique peut s'expliquer par la technique de réduction, effectuée simultanément sur les deux tiges à l'aide d'un cadre. En effet, durant la manœuvre de réduction, le rachis est tiré en arrière sur la tige concave lors de la mise en tension progressive des clamps universels, tandis que la tige convexe pousse dans le même temps sur la lame vertébrale du côté convexe. L'effet de détorsion est particulièrement bien illustré par la représentation des vecteurs (Figure 36).

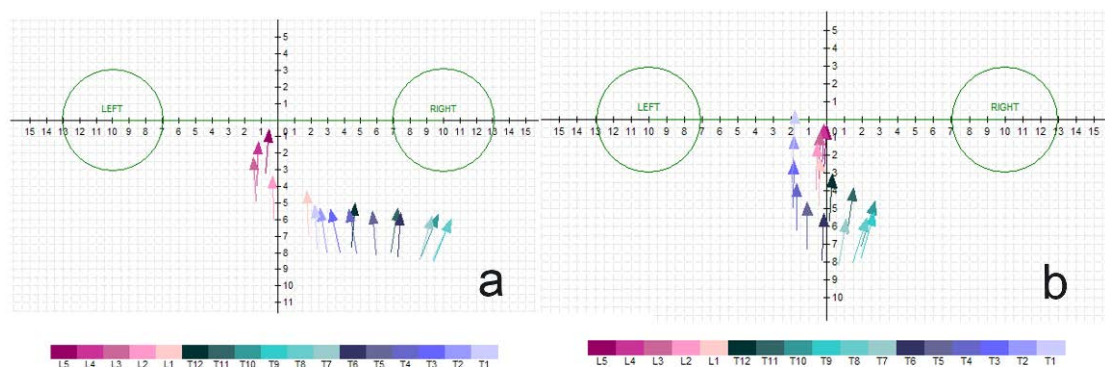


Figure 36 : Représentation selon la méthode des vecteurs de la déformation rachidienne thoracique droite de l'un des patients de la cohorte, en pré (a) et postopératoire (b)

La restauration de l'équilibre sagittal rachidien constitue aujourd'hui la difficulté majeure de la chirurgie rachidienne, et l'hypocorrection thoracique est le facteur pronostic principal du risque d'échec mécanique proximal à la jonction cervico-thoracique (Kim et al. 2007). Les résultats de cette analyse quantitative confirment l'intérêt de la translation postéromédiale pour atteindre cet objectif, avec seulement 6% des patients hypocorrigés au dernier recul. Le gain moyen de cyphose T4-T12 a été de $14,3^\circ \pm 10^\circ$, et une faible incidence de cyphose jonctionnelle proximale (4%) a été retrouvée en comparaison aux données de la littérature avec les montages uniquement constitués de vis pédiculaires (Figure 37).

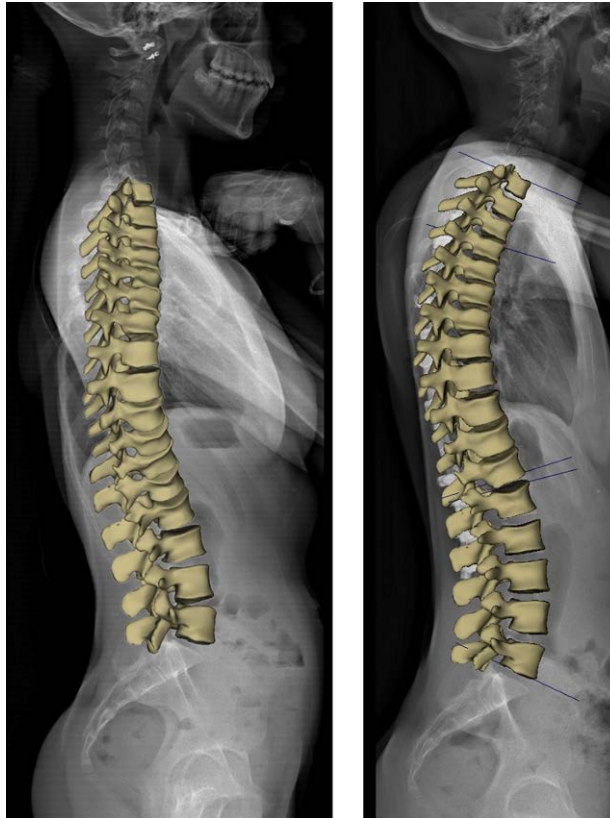


Figure 37 : Modélisations personnalisées pré et postopératoire d'une jeune fille de 15 ans, montrant l'amélioration de la cyphose thoracique

V.3.3 CHVA et appréciation de l'équilibre postural

Les valeurs des principaux paramètres de l'équilibre sagittal pelvi-rachidien, fournies par le logiciel dans la fiche patient, sont apparues dans cette étude comparables aux mesures de référence, calculées dans la littérature sur des radiographies conventionnelles (Mac-Thiong et al. 2011).

De plus, la stéréoradiographie basse dose EOS a permis d'utiliser comme axe de référence l'axe vertical abaissé au milieu du centre des têtes fémorales, défini et utilisé depuis plusieurs années au LBM et désormais recommandé par Sangole et al. dans le cadre du comité 3D de la SRS (Sangole et al. 2010, Steffen 2011). En effet, le CHVA est plus reproductible que la ligne centrale du sacrum, utilisée dans la plupart des publications jusqu'alors, et représente un axe plus physiologique pour apprécier la

posture du complexe pelvi-rachidien puisqu'il prend en compte le support des têtes fémorales. Cette série est la première à décrire l'équilibre postural d'une cohorte d'adolescents atteints de scoliose idiopathique en fonction de la CHVA. Les résultats de l'analyse quantitative 3D confirment les observations de Mac-Thiong et al., basées sur l'analyse de la C7 plumb line, selon lesquelles la partie proximale du tronc se trouve le plus souvent en arrière de l'axe bifémoral, mais qu'environ 12% des adolescents sains âgés de 10 à 18 ans sont positionnés à l'équilibre en avant de cet axe (Mac-Thiong et al. 2011). En effet, 90% des patients de notre série avaient à l'équilibre un centre de T1 en arrière du CHVA.

L'équilibre global sagittal n'a pas été significativement modifié dans la présente série, mais les deux patients ayant présenté des échecs mécaniques proximaux ont vu leur T1-CHVA translaturée vers l'arrière de plus de 3 cm, malgré la restitution dans les deux cas d'une normocyphose thoracique. Ces données suggèrent que le facteur pronostic essentiel de cyphose jonctionnelle proximale n'est peut être pas uniquement le manque de cyphose thoracique, et que l'influence des modifications postopératoires de la T1-CHVA mérite davantage d'investigations dans le futur (Kim et al. 2007).

V.3.4 Limites de l'étude

Il existe plusieurs limites dans cette étude. Tout d'abord, le recul moyen n'est que de 34 mois, ce qui est largement insuffisant pour juger des résultats fonctionnels d'une intervention chirurgicale, d'autant plus qu'elle est pratiquée dans une population pédiatrique. Le devenir des patients présentant une cyphose jonctionnelle proximale ou une inclinaison résiduelle frontale de la LIV $>5^\circ$ devra par exemple être évalué à plus long terme (Figure 38). Cependant, il est actuellement accepté que les pertes de correction surviennent majoritairement au cours de la première année postopératoire

dans la chirurgie rachidienne, et que les résultats radiologiques peuvent donc être analysés de manière fiable à deux ans de l'intervention (Remes et al. 2004). Enfin, cette étude était purement radiologique, et aucun score fonctionnel n'a été employé pour évaluer les résultats fonctionnels postopératoires.

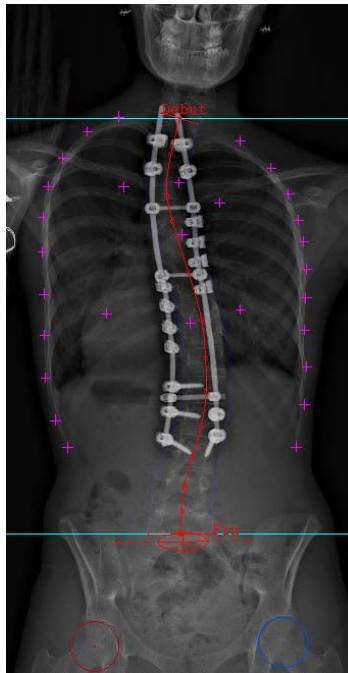


Figure 38 : Inclinaison résiduelle de la dernière vertèbre instrumentée à 8° en postopératoire

V.4 Conclusion

Les résultats de cette étude ont démontré, dans une cohorte d'adolescents opérés de scoliose idiopathique, l'intérêt de la stéréoradiographie basse dose EOS dans l'analyse quantitative de la correction du rachis instrumenté. Les modélisations 3D ont permis de mieux appréhender les déformations, notamment par la méthode des vecteurs, et de mieux analyser les modifications d'équilibre postopératoires, appréciées par rapport au nouvel axe de référence (CHVA) recommandé par le comité 3D de la SRS. La translation postéromédiale a confirmé son efficacité pour la correction dans le plan

sagittal, mais un effet de détorsion dans le plan axial jusqu'alors méconnu a également été mis en évidence. Peu d'échecs mécaniques ont été observés dans cette série, mais le recul reste faible à ce jour, et le rôle de la modification postopératoire de la distance T1-CHVA dans la survenue de cyphoses jonctionnelles devra être confirmé dans de futurs travaux.

Cette analyse du devenir du rachis thoracolombaire ne renseigne cependant pas suffisamment sur la modification postopératoire observée au niveau du tronc. La partie suivante a donc été consacrée à l'étude du thorax, avec une description des principaux paramètres morphologiques d'intérêt et leur analyse quantitative préliminaire dans une large cohorte d'adolescents scoliotiques. Ces paramètres ont ensuite été comparés aux épreuves fonctionnelles respiratoires puis utilisés dans notre population de patients opérés pour apprécier les résultats de la chirurgie.

VI. ANALYSE DESCRIPTIVE ET QUANTITATIVE PAR STEREORADIOGRAPHIE DE L'INDEX DE PENETRATION RACHIDIENNE DANS LES SCOLIOSES IDIOPATHIQUES DE L'ADOLESCENT

Il existe dans la scoliose une déformation tridimensionnelle globale du tronc entraînant, en plus des anomalies rachidiennes, des déformations structurales de la cage thoracique. Des retentissements fonctionnels respiratoires ont été rapportés, de type restrictif, du fait d'un dysfonctionnement mécanique de la paroi thoracique et du diaphragme (Johnston et al. 2011). Plusieurs études ont retrouvé des corrélations entre ces troubles respiratoires et l'angle de Cobb thoracique, le diamètre sagittal de la cage thoracique, ou encore la rotation axiale de la vertèbre apicale, soulignant l'intérêt de l'analyse morphologique du thorax, en plus de celle du rachis, chez les sujets scoliotiques (Erkula et al. 2003, Takahashi et al. 2007, Durmala et al. 2008, Qiu et al. 2010). Jean Dubousset a pour la première fois introduit le concept de la protrusion vertébrale intrathoracique chez les patients lordoscoliotiques, et décrit l'index de pénétration rachidienne (SPI) (Dubousset et al. 2002). Cet index quantifie la gibbosité endothoracique invisible mais fonctionnelle. Il reflète l'ensemble de la déformation du tronc, intégrant la déviation tridimensionnelle de la colonne ainsi que la modification morphologique de la cage thoracique, sur laquelle le chirurgien n'a pas d'effet direct (Dubousset et al. 2003). La tomodensitométrie et l'imagerie par résonance magnétique étaient jusqu'à ce jour les deux seuls examens d'imagerie permettant d'évaluer le SPI, mais leur principal inconvénient est d'être réalisé en position couchée, ce qui modifie les courbures rachidiennes et donc la morphologie thoracique (Yazici et al. 2001). De plus, le scanner demeure très irradiant, limitant son emploi en routine clinique dans la

population pédiatrique. Une méthode de reconstruction de la cage thoracique a récemment été développée avec la stéréoradiographie basse dose, et validée dans plusieurs séries sur des volontaires sains, des adolescents porteurs de scolioses idiopathiques modérées traitées par corset, et enfin des scolioses juvéniles traitées par tiges de croissance H3S2 (Mitton et al. 2008, Jolivet et al. 2010, Sabourin et al. 2010, Courvoisier 2012). Les valeurs du SPI, ainsi que leurs relations avec les autres paramètres cliniques, n'ont cependant à ce jour jamais été rapportées dans une large cohorte de sujets atteints de scoliose idiopathique. Le but de cette étude est donc de faire une analyse descriptive et quantitative du SPI, à l'aide du système EOS, dans une série consécutive d'adolescents pris en charge pour scoliose thoracique idiopathique.

VI.1 Matériels et méthodes

VI.1.1 Patients

Cinquante-quatre patients consécutifs, pris en charge pour une scoliose idiopathique thoracique de plus de 40° (Lenke 1 à 4) sur une période de deux ans, ont été inclus de façon prospective. Les patients ont été ensuite séparés en deux groupes, en fonction de la mesure de l'angle de Cobb de leur courbure principale. Le groupe 1 (22 patients) a été constitué par les sujets ayant un angle de Cobb >65°, tandis que le groupe 2 (32 patients) a inclus les courbures principales comprises entre 40° et 65°.

Les patients ont ensuite été comparés à un troisième groupe de scolioses (groupe 3, 26 patients), constitué de sujets d'âge et sexe comparables suivis pour des courbures modérées (i.e. 20°-40°). Au total, 80 adolescents ont été analysés, dont aucun n'avait subi au préalable d'intervention rachidienne ou thoracique.

VI.1.2 Protocole d'imagerie et de reconstruction

Le protocole d'acquisition de la stéréoradiographie basse dose EOS, ainsi que la méthode de reconstruction du rachis et de la cage thoracique, ont été identiques à ceux décrits dans les chapitre IV.1 et IV.2. La seule différence est que l'opérateur ne disposait pas des marqueurs radio-opaques pour identifier le sternum de face et de profil. Toutes les reconstructions ont été effectuées par le même opérateur, expérimenté avec la technique et l'utilisation du logiciel de reconstruction IdefX (version 4.8.4) (Figures 39,40,41).

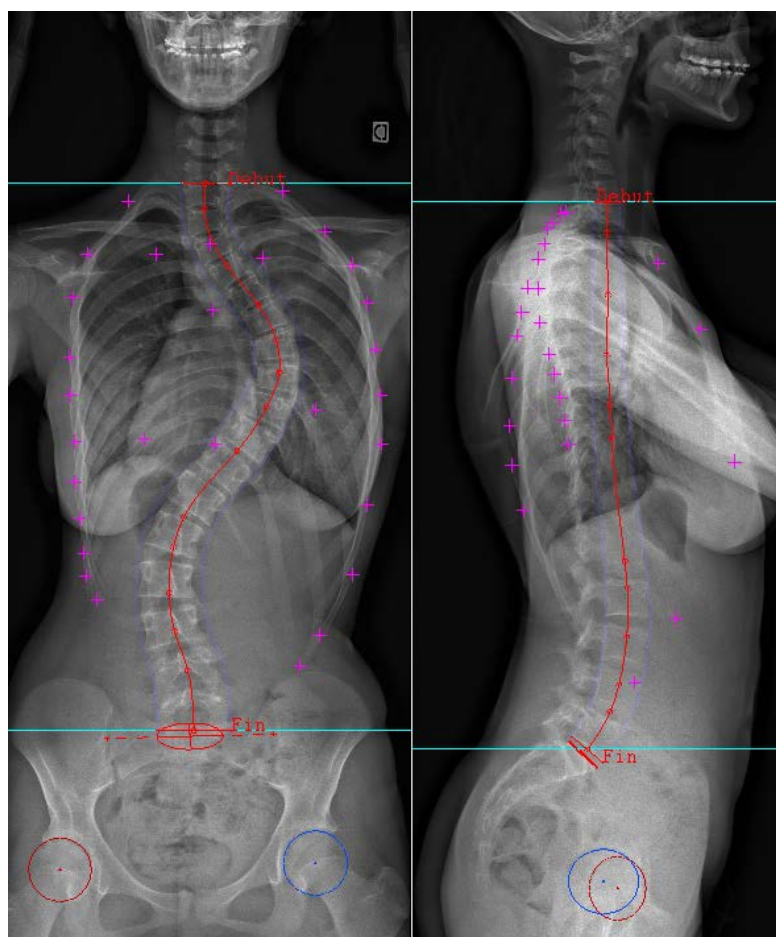


Figure 39 : Radiographies EOS de face et de profil montrant la première étape d'identification des repères anatomiques nécessaires à la reconstruction de la cage et du rachis

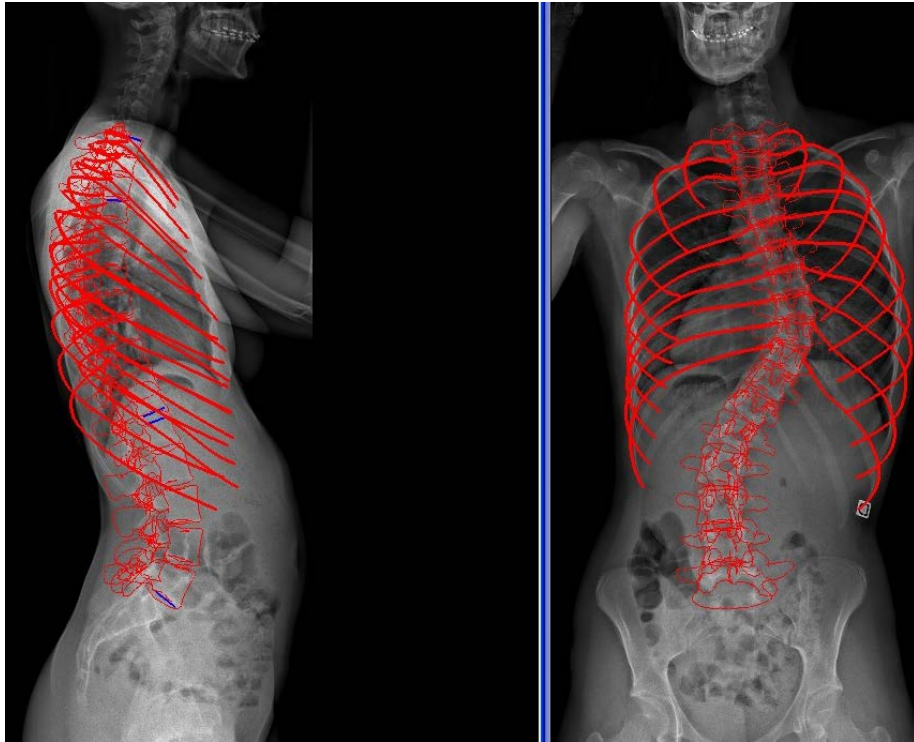


Figure 40 : Radiographies EOS de face et de profil montrant l'étape de reconstruction du rachis et de la cage

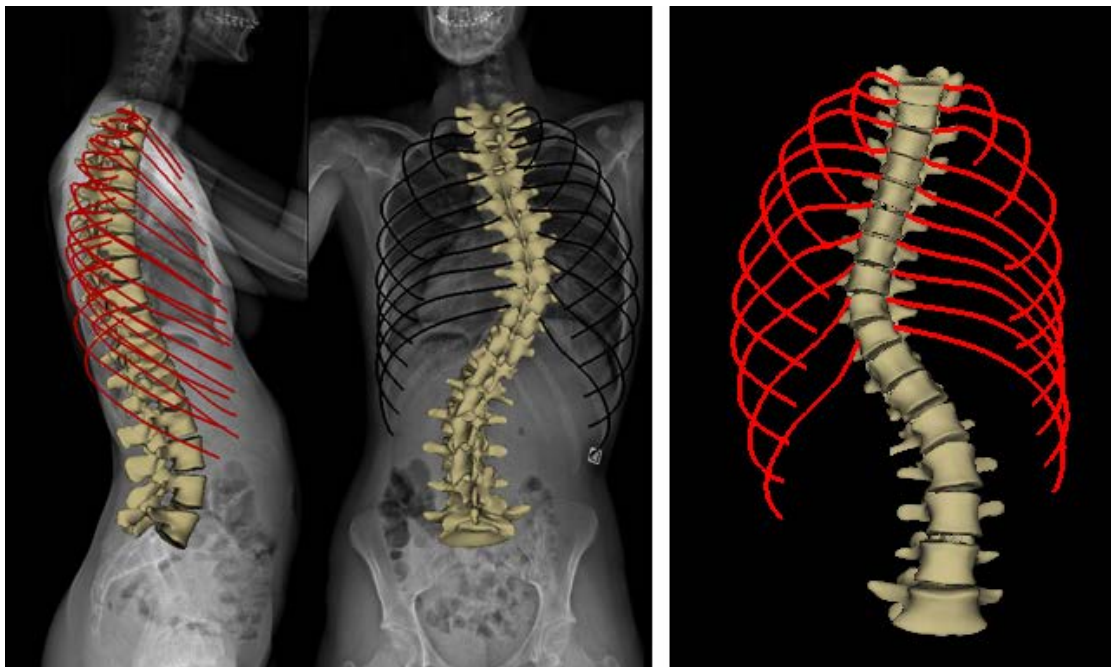


Figure 41 : Etape de modélisation de la cage et de la colonne pour la même patiente

VI.1.3 Paramètres thoraciques

Les différents paramètres thoraciques quantifiés ont été:

- **le volume global thoracique T3-T10** (en mm³), calculé grâce au maillage d'une surface fermée reliant les lignes moyennes (Figure 42).

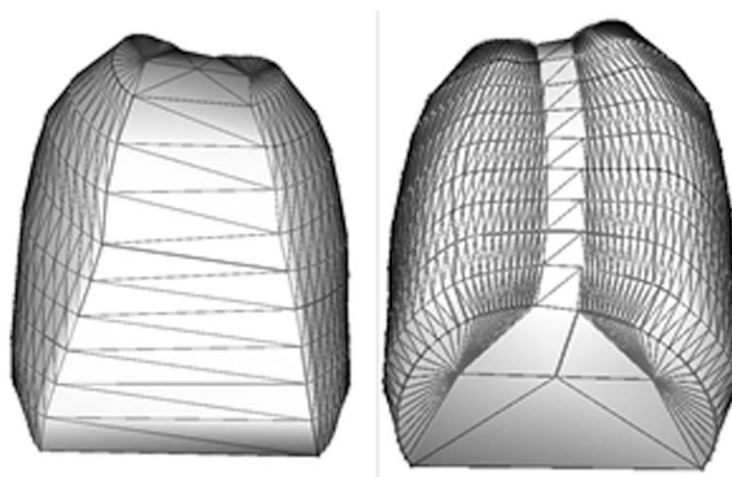


Figure 42 : Volume thoracique T3T10

- **index de pénétration rachidienne volumique (SPI_m)**, correspondant au volume moyen du rachis (en %) pénétrant le volume thoracique, calculé entre les plans des arcs des côtes 3 à 10 (Figure 43). Le SPI peut s'exprimer selon la relation:

$$\text{SPI}_m = (\text{Volume total C3C10} - \text{Volume cage}) / (\text{Volume total C3C10})$$

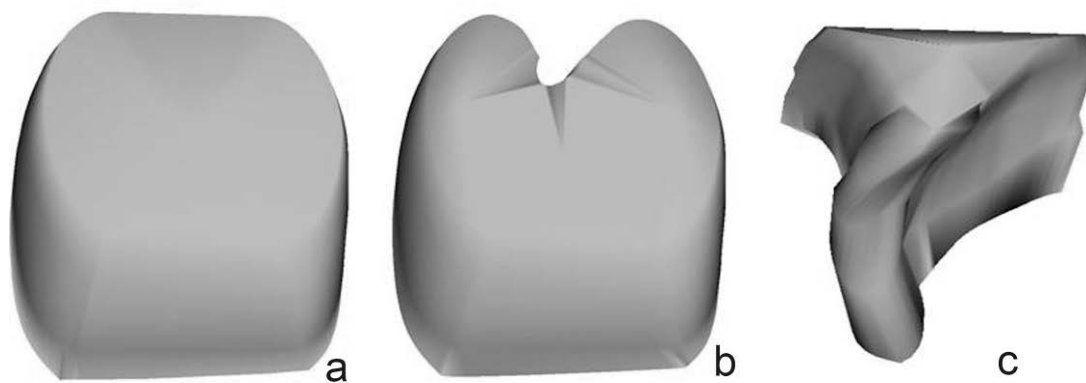


Figure 43 : Représentation du SPI_m (c), correspondant en % à (a-b)/a

- **index de pénétration rachidienne apical (SPIa)**, correspondant à la surface rachidienne (en %) pénétrant la surface de la cage thoracique selon le plan de coupe passant par les côtes à l'étage apical de la courbure thoracique principale (Figures 44,45).

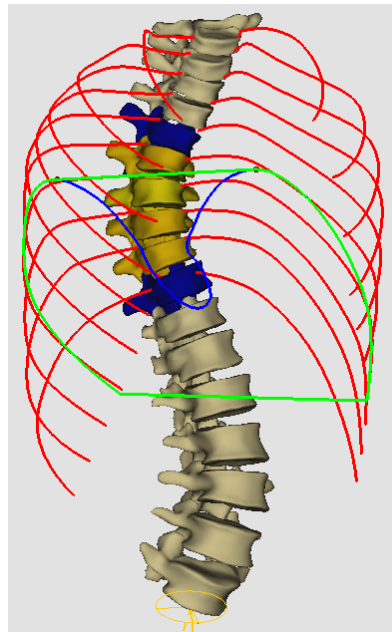


Figure 44 : index de pénétration rachidienne surfacique, passant par le plan des côtes (en vert)

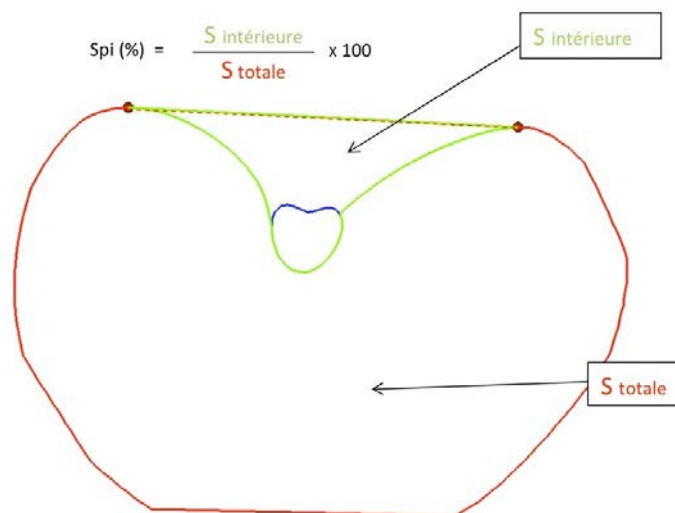


Figure 45 : Représentation de l'index de pénétration rachidienne surfacique

VI.1.4 Paramètres rachidiens

Comme décrit dans l'étude de reproductibilité (chapitre IV.2), l'angle de Cobb frontal de la courbure thoracique principale, l'angle de Cobb sagittal T4-T12, et la rotation axiale de la vertèbre apicale (RVA) ont été quantifiées et extraits de la fiche clinique patient fournie par le logiciel.

VI.1.5 Epreuves fonctionnelles respiratoires

Tous les patients ayant une courbure thoracique supérieure à 40° (groupes 1 et 2) ont bénéficié d'épreuves fonctionnelles respiratoires dans le cadre d'un bilan préopératoire. La Capacité Vitale Forcée (CVF), le Volume d'Expiration Maximal en 1 Seconde (VEMS) et la Capacité Pulmonaire Totale (CPT) ont été rapportés.

VI.1.6 Analyse statistique

Les groupes ont été comparés à l'aide de t-tests de Student sur échantillons indépendants. Les corrélations entre les indices de pénétration (SPIa et SPIm) et les paramètres cliniques et fonctionnelles ont été calculées avec des tests de Pearson, avec un seuil de significativité à 5%.

VI.2 Résultats

VI.2.1 Données démographiques et temps de reconstruction

Les données démographiques des trois groupes ainsi que les durées de reconstructions sont résumées dans le tableau 12. Aucune différence significative n'a été retrouvée entre les groupes, mais une tendance vers des reconstructions thoraciques plus rapides en cas de scolioses sévères a été observée.

	Groupe 1 (>65°, N=22)	Groupe 2 (40-65°, N=32)	Groupe 3 (20-40°, N=26)
Age	15,1 ans ± 1,5	14,6 ans ± 1,2	14,7 ans ± 0,5
Sexe ratio (F/M)	19/3	30/2	3/23
Temps de reconstruction (rachis)	11min 10s (±2min)	10min 50s (±1,5min)	10min 35s (±1,5min)
Temps de reconstruction (cage thoracique)	5min 10s (±0,5min)	5min 20s (±1min)	5min 50s (±1min)

Tableau 12 : Données démographiques et durées de reconstruction pour les 80 sujets

VI.2.2 Paramètres rachidiens et thoraciques

Les résultats de l'analyse quantitative des différents paramètres sont détaillés dans les tableaux 13 et 14. Aucune différence n'a été observée entre les groupes concernant la cyphose thoracique, le volume thoracique et les index de pénétration rachidienne. Une hypocyphose thoracique (i.e. <20°) a été rapportée chez 55% des sujets. La RVA augmentait de façon significative avec l'angle de Cobb ($r=0,804$, $p<0,0001$).

	Groupe 1 (>65°, N=22)	Groupe 2 (40-65°, N=32)	Groupe 3 (20-40°, N=26)
Cobb thoracique principal	73,8°± 9	49,2°± 8	22,6°± 5
Cyphose T4-12	17,8°± 11	16,3°± 12	21°± 13
Rotation de la vertèbre apicale	24,3°± 8	15,5°± 6	6,3°± 3

Tableau 13 : Paramètres rachidiens des 80 patients

	Groupe 1 (>65°, N=22)	Groupe 2 (40-65°, N=32)	Groupe 3 (20-40°, N=26)
Volume thoracique	5059 mm ³ ± 1023	4992 mm ³ ± 771	4936 mm ³ ± 1056
SPIa	13,6% ± 1,8	13,3% ± 1,6	12,8% ± 2,1
SPIm	8,8% ± 1,1	8,5% ± 1,3	8,1% ± 1,1

Tableau 14 : Paramètres thoraciques des 80 patients

Les variations des mesures des paramètres thoraciques, en fonction de la cyphose thoracique, sont décrites dans le tableau 15. Une corrélation significative a été retrouvée entre le volume thoracique et la cyphose T4-T12 ($r=0,31$, $p=0,006$).

	Normocyphose (N=36)	Hypocyphose (<20°, N=44)	p
Volume thoracique	5186 mm ³ ± 996	4818 mm ³ ± 829	0,09
SPIa	12,4% ± 1,9	13,8% ± 1,4	0,0004
SPIm	7,9% ± 1,1	8,9% ± 1,1	0,0009

Tableau 15 : Valeurs des paramètres thoraciques en fonction de l'analyse sagittale du rachis

Une corrélation significative a été retrouvée entre les deux index de pénétration rachidienne, volumique et surfacique, et l'alignement sagittal du rachis thoracique, mais pas avec les autres paramètres rachidiens (Tableau 16).

	Cobb principal	RVA	Cyphose T4-T12
SPIa	r=0,14 p=0,22	r=0,13 p=0,26	r=-0,51 p<0,0001
SPIIm	r=0,19 p=0,09	r=0,22 p=0,06	r=-0,52 p<0,0001

Tableau 16 : Corrélations entre paramètres rachidiens et thoraciques

VI.2.3 Epreuves fonctionnelles respiratoires

Les tests fonctionnels ont été réalisés et étaient interprétables pour tous les patients des groupes 1 et 2 (54 patients). Les valeurs moyennes de CVF et de VEMS étaient respectivement de 2.9 L ($\pm 0,63$) et de 2.5 L ($\pm 0,5$). Un syndrome obstructif modéré (i.e. VEMS<80% de la valeur prédictive) a été retrouvé chez 26 patients (48%), mais l'atteinte n'était cliniquement significative (i.e. VEMS<65% de la valeur prédictive) que chez 6 sujets (14,2%). L'angle de Cobb moyen de ces patients était de 77° (± 12), tandis que la cyphose thoracique avait une valeur moyenne de 18,8° (± 11). La CVF et le VEMS sont apparus corrélés aux mesures du volume thoracique et à la cyphose T4-T12 (Tableau 17).

En effet, ces deux paramètres fonctionnels étaient significativement diminués dans la population hypocyphotique (p=0,04 et p=0,03, respectivement). Par ailleurs, le SPIIm était significativement augmenté chez les patients ayant un syndrome obstructif (p=0,01).

	CVF	VEMS	CPT
Volume thoracique	r=0,82 p<0,0001	r=0,76 p<0,0001	r=0,80 p<0,0001
SPIa	r=0,023 p=0,88	r=-0,02 p=0,87	r=0,1 p=0,54
SPIm	r=-0,09 p=0,54	r=-0,19 p=0,22	r=0,19 p=0,23
Cobb principal	r=-0,06 p=0,66	r=-0,21 p=0,16	r=-0,14 p=0,37
RVA	r=-0,15 p=0,31	r=-0,16 p=0,28	r=-0,17 p=0,29
Cyphose T4-T12	r=0,40 p=0,008	r=0,37 p=0,017	r=0,23 p=0,14

Tableau 17 : Corrélations entre épreuves fonctionnelles respiratoires et paramètres morphologiques rachidiens et thoraciques

La CPT moyenne de la cohorte était de 3,78 L ($\pm 0,8$). Un syndrome restrictif modéré (i.e. CPT<80% de la valeur prédictive) a été observé chez 42,8% des patients, mais une atteinte cliniquement significative n'a été rapportée que dans 2 cas (4,7%). Une corrélation significative a été mise en évidence entre la mesure 3D du volume thoracique et la CPT ($r=0,8$, $p<0,0001$).

VI.3 Discussion

VI.3.1 Analyse 3D de la cage dans la littérature

Peu d'auteurs se sont intéressés dans la littérature à l'analyse tridimensionnelle de la cage thoracique. La majorité des travaux ont porté sur l'analyse des déformations costales et de la morphologie globale de la paroi thoracique, en tant que facteur de satisfaction cosmétique postopératoire (Erkula et al. 2003, Trawicki et al. 2010, Hong et al. 2011, Mao et al. 2012). Takahashi et al. ont récemment souligné l'intérêt fonctionnel de l'analyse de la déformation de la cage dans le plan axial, et ont mesuré en 2D la surface thoracique et le diamètre sagittal du thorax à tous les étages

vertébraux à partir de coupes de scanner (Takahashi et al. 2007). Une corrélation significative a été observée entre la capacité vitale pulmonaire et ces deux mesures aux étages T8 et T9. la principale limite de leur étude est l'irradiation nécessaire pour l'analyse, l'absence de quantification 3D, et la position couchée lors de l'examen, non révélatrice de la posture physiologique du sujet. La stéréoradiographie basse dose permet de pallier ces défauts, et autorise désormais une véritable analyse quantitative 3D de la morphologie thoracique des patients scoliotiques en routine clinique. La durée de reconstruction du thorax a été comprise entre 5 et 6 minutes pour un opérateur certes entraîné. Il est intéressant de noter que contrairement à ce qui avait été rapporté pour les modélisations rachidiennes, la reconstruction de la cage n'était pas plus longue ni difficile pour les patients présentant des courbures sévères (groupe 1). Au contraire, l'identification des bords postérieurs de côtes sur le profil était même facilitée du fait de la gibbosité dans les importantes déformations, sauf au niveau des trois premières côtes. (Figure 39). Des travaux sont actuellement en cours au LBM (Arts et Métiers ParisTech) pour développer un processus de reconstruction semi-automatisé qui diminuerait encore la durée de modélisation.

VI.3.2 Index de pénétration rachidienne

Jean Dubousset a pour la première fois introduit le concept du SPI chez des patients présentant des déformations lordoscoliotiques d'origine neuromusculaire, associées à une compression des voies aériennes. Deux gibbosités ont ainsi été décrites dans les courbures thoraciques: une première visible, exothoracique, gênante sur le plan esthétique, et une seconde endothoracique, invisible, mais entravant la fonction respiratoire (Dubousset et al. 2003). Le SPI fut décrit comme un paramètre clé afin d'évaluer l'influence de la scoliose sur la morphologie tridimensionnelle de la cage et

pour quantifier en 2D (SPIa) ou en 3D (SPIm) la protrusion des corps vertébraux dans le thorax (Figure 50). Notre analyse quantitative est la première à décrire en position debout les paramètres morphologiques endo et exothoraciques d'une large cohorte d'adolescents porteurs de scoliose idiopathique, et ce au prix d'une faible irradiation. Les résultats montrent que SPIm et SPIa sont corrélés à l'équilibre sagittal du rachis, et qu'ils augmentent significativement en cas d'hypocyphose ($p=0,0004$ et $p=0,0009$). Les valeurs du SPI volumique (SPIm) étaient comprises entre 6,3% et 12,8%, et étaient significativement augmentées chez les patients porteurs d'un syndrome obstructif ($p=0,01$).

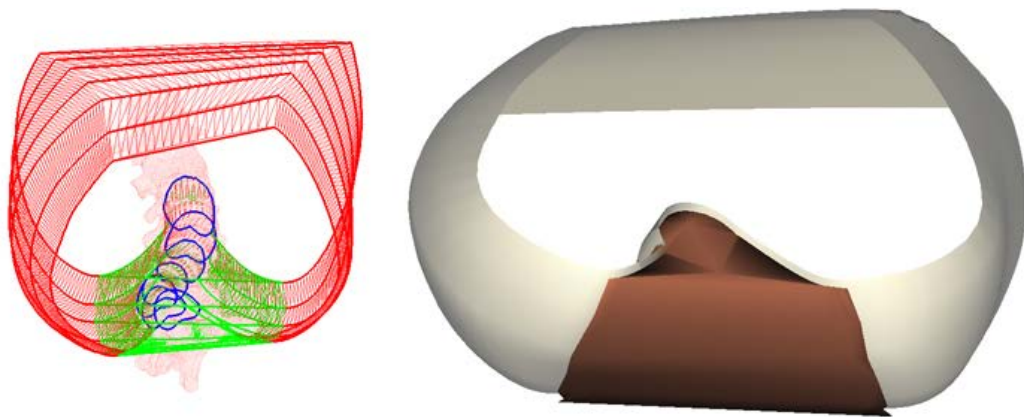


Figure 46 : Représentation en vue du dessus du SPI volumique

VI.3.3 Fonction respiratoire

Des travaux récents ont démontré que l'atteinte respiratoire était plus fréquente que précédemment rapporté dans la littérature dans les scolioses idiopathiques thoraciques. Les proportions de sujets présentant des valeurs fonctionnelles inférieures à 65% de la théorique, seuil considéré comme cliniquement significatif, varient en effet de 19% à 41% (Weinstein 1999, Newton et al. 2005, Johnston et al. 2011). Johnston et al. ont

retrouvé que l'atteinte était proportionnelle à l'angle de Cobb principale et à l'altération de l'équilibre sagittal (Johnston et al. 2011). Les résultats de notre travail sont concordants avec la littérature, avec des CVF et VEMS significativement diminuées chez les patients hypocyphotiques ($p=0,03$ et $p=0,04$). Ils soulignent également encore l'intérêt de la restauration de l'équilibre rachidien sagittal lors du traitement chirurgical. Contrairement aux conclusions de l'étude tomodensitométrique de Takahashi et al., aucune corrélation n'a été retrouvée entre les épreuves fonctionnelles et l'angle de Cobb ou la RVA, même si l'angle moyen des patients ayant une atteinte respiratoire significative (i.e. $<65\%$ de la valeur prédictive) était de 77° , c'est-à-dire au dessus du seuil limite décrit par Johnston et al. (Takahashi et al. 2007, Johnston et al. 2011).

VI.3.4 Volume thoracique

La stéréoradiographie basse dose a également permis la mesure en 3D du volume thoracique, qui est apparu corrélé aux épreuves respiratoires (tableau 17). Une forte corrélation a en particulier été retrouvée avec la CPT ($r=0,8$, $p<0,0001$), qui correspond au volume maximal d'air que contiennent les poumons en inspiration forcée. Cependant, la valeur obtenue par la modélisation n'est que morphologique, et doit bien être distinguée d'une mesure fonctionnelle, appréciant non seulement l'anatomie, mais également le fonctionnement des muscles de la paroi thoracique et du diaphragme. Comme rapporté par Takahashi et al., les patients hypocyphotiques avaient un volume thoracique moindre, sans toutefois que la différence n'atteigne le seuil de significativité (Takahashi et al. 2007).

VI.3.5 Limites de l'étude

Les principales limites de l'étude sont l'absence de groupe contrôle (patients non

scoliotiques) et de consigne respiratoire au moment de l'examen (inspiration ou expiration). En effet, la méthodologie d'acquisition devra être précisée pour les futurs travaux afin de mieux homogénéiser les mesures. Par ailleurs, la reproductibilité des tests respiratoires n'a pas été évaluée dans ce travail, alors que Jonston et al. ont souligné leur grande variabilité (Jonhston et al. 2011). Enfin, les épreuves fonctionnelles respiratoires n'ont pas été réalisées dans le groupe de scolioses modérées (20°-40°), car les sujets n'ont pas bénéficié d'un bilan préopératoire complet, et le retentissement de ces déformations moins sévères sur la fonction respiratoire reste encore à préciser.

VI.4 Conclusion

Les résultats de ce travail démontrent que le système EOS permet de réaliser, en moins de 6 minutes, une étude fiable et rapide de la morphologie thoracique. Applicable dans un contexte de routine clinique en complément de l'analyse rachidienne, la modélisation du thorax autorise une approche plus globale de la déformation du tronc. L'évaluation des index de pénétration rachidienne, quantifiés pour la première fois en position debout dans une large population de scolioses idiopathiques, a montré que la gibbosité endothoracique était d'autant plus importante que le profil était altéré, mais qu'elle n'était pas liée à l'angle de Cobb ou à la rotation axiale à l'apex de la déformation. De plus, la valeur de l'index volumique s'est avérée être un bon reflet du retentissement fonctionnel, puisque le SPI_m était significativement plus élevé chez les patients souffrant d'un syndrome obstructif. L'application de ce nouvel outil, associé à la mesure des paramètres morphologiques proposés dans cette étude préliminaire, offre la perspective d'une meilleure caractérisation de la croissance du thorax chez l'enfant, ainsi qu'une analyse quantitative fiable des effets de la chirurgie sur la cage thoracique.

VII. MODIFICATION DES PARAMETRES THORACIQUES APRES CORRECTION DES SCOLIOSES IDIOPATHIQUES DE L'ADOLESCENT PAR TRANSLATION POSTEROMEDIALE

Si des travaux rapportant les modifications rachidiennes en 3D après correction chirurgicale commencent à apparaître dans la littérature, l'étude de la cage thoracique se résume actuellement en postopératoire à l'analyse des épreuves fonctionnelles respiratoires (Dumas et al. 2002, Fu et al. 2009, Lonner et al. 2009, Bullmann et al. 2012). En effet, seule une étude a évalué la modification du volume thoracique après la procédure chirurgicale, dans une population hétérogène de jeunes enfants traités par distracteurs costaux (VEPTR). Ce travail reposait sur la tomодensitométrie, méthode d'acquisition en position couchée difficilement applicable en routine clinique à la population pédiatrique du fait des fortes doses d'irradiations délivrées (Gadepalli et al. 2012). La stéréoradiographie basse dose EOS permet de pallier ces inconvénients et d'obtenir des modélisations personnalisées fiables du thorax chez les adolescents scoliotiques. Le but de cette étude était donc d'appliquer la méthode à notre cohorte de patients opérés, pour quantifier les modifications morphologiques de la cage thoracique après correction chirurgicale par translation postéromédiale.

VII.1 Matériels et méthodes

VII.1.1 Patients et interventions chirurgicales

Les quarante-neuf patients précédemment décrits (chapitre V.1), opérés dans le Service de Chirurgie Infantile Pédiatrique du Pr Mazda (CHU Robert Debré, Paris) pour scoliose thoracique idiopathique de l'adolescent (Lenke 1 à 4) par translation postéromédiale, ont été inclus de façon prospective. Un recul minimum de deux années

a été requis. Tous les patients ont été évalués au niveau thoracique en préopératoire et au dernier recul. Aucun patient n'avait eu d'intervention rachidienne ou thoracique au préalable.

VII.1.2 Stéréoradiographie EOS et paramètres étudiés

Le protocole d'acquisition de la stéréoradiographie basse dose EOS, ainsi que la méthode de reconstruction du rachis et de la cage thoracique, ont été identiques à ceux décrits dans le chapitre VI.1.2. Toutes les reconstructions ont été effectuées par le même opérateur, expérimenté avec la technique et l'utilisation du logiciel de reconstruction IdefX (version 4.8.4). Les paramètres mesurés étaient identiques à ceux décrits dans le chapitre VI.1.3.

VII.1.3 Analyse statistique

Les mesures pré et postopératoires ont été comparées à l'aide de t-tests de Student sur échantillon appariés, avec un seuil de significativité à 5%. Des tests de Pearson ont été utilisés pour étudier les corrélations entre les modifications postopératoires des paramètres rachidiens et thoraciques.

VII.2 Résultats

VII.2.1 Données démographiques

Les données relatives aux patients et aux procédures chirurgicales ont déjà été décrites dans le chapitre V.2.1.

VII.2.2 Paramètres rachidiens et thoraciques

Les modifications postopératoires des différents paramètres rachidiens sont détaillées

dans les tableaux 8,9,10,11 du chapitre V.2.2. Les valeurs issues des modélisations thoraciques sont rapportées dans le tableau 18. Tous les paramètres ont été améliorés de façon significative. Le gain moyen de volume thoracique a été de 8,4% (± 8).

	Préopératoire	Recul	p
Volume thoracique	5056 mm ³ \pm 869	5482 mm ³ \pm 874	8,8 E-10
SPIa	13,3% \pm 1,7	12,1% \pm 1,6	0,0001
SPIm	8,7% \pm 1,2	8,3% \pm 0,9	0,005

Tableau 18 : Modifications postopératoires des paramètres thoraciques

Les corrélations entre les modifications postopératoires des différents paramètres morphologiques, rachidiens et thoraciques, sont détaillées dans le tableau 19. Le gain de volume thoracique est apparu significativement influencé par la diminution de la rotation axiale de la vertèbre apicale, mais pas par les modifications induites dans les plans frontal et sagittal. Contrairement à Johnston et al, nous n'avons pas retrouvé de différence de gain de volume chez les patients ayant gagné plus de 10° de cyphose thoracique (p=0,57) (Johnston et al. 2011).

Au niveau des index de pénétration rachidienne, la seule corrélation significative retrouvée a été entre l'amélioration de l'alignement sagittal thoracique et la gibbosité endothoracique surfacique (SPIa).

	Gain de volume thoracique	Modification du SPIa	Modification du SPIm
Gain en hauteur (T1-CHVA)	r=0,19 p=0,20	r=0,18 p=0,22	r=-0,01 p=0,94
Diminution du Cobb principal	r=0,1 p=0,48	r=0,16 p=0,27	r=0,07 p=0,61
Gain de cyphose T4-T12	r=0,16 p=0,29	r=0,32 p=0,02 (s)	r=0,13 p=0,37
Diminution de la RVA	r=0,43 p=0,003 (s)	r=0,07 p=0,62	r=0,14 p=0,33
Diminution de l'index de torsion	r=0,21 p=0,21	r=0,11 p=0,51	r=0,01 p=0,92

Tableau 19 : Corrélations entre les modifications postopératoires des paramètres quantitatifs rachidiens et thoraciques. s = significatif

VII.3 Discussion

VII.3.1 Evaluation fonctionnelle des résultats postopératoires

L'intérêt pour l'analyse de la fonction pulmonaire chez les patients scoliotiques n'est pas récent dans la littérature, mais la plupart des études se sont limitées à une évaluation fonctionnelle à l'aide des épreuves respiratoires (Vedantam et al. 2000, Kim et al. 2007, Lonner et al. 2009, Bullmann et al. 2012). De nombreux auteurs ont en effet souligné l'effet nocif de l'effraction de la cage thoracique par une thoracotomie, et ainsi recommandé l'usage de la thoracoscopie ou de la voie postérieure unique dans la prise en charge chirurgicale (Lonner et al. 2009, Bullmann et al. 2012). Kim et al. ont également démontré qu'il existait à 2 ans postopératoires une amélioration des tests respiratoires chez 22% des adolescents opérés de scoliose idiopathique par arthrodèse postérieure instrumentée par vis pédiculaires, sans toutefois de corrélation avec la correction de l'angle de Cobb (Kim et al. 2007).

VII.3.2 Evaluation morphologique des résultats postopératoires

Les données relatives à la morphologie thoracique des scolioses idiopathiques sont rares dans la littérature. Takahashi et al. ont étudié les scanners de 109 patients non opérés suivis pour scoliose idiopathique thoracique, et ont démontré que les mesures du diamètre sagittal et de la rotation vertébrale en T8 et T9 étaient significativement liées aux tests fonctionnels respiratoires (Takahashi et al. 2007). Cependant, l'angle de Cobb moyen de leur population n'était que de 37,7°, en deçà des indications chirurgicales, et l'analyse avait été effectuée en position couchée.

Dubousset et al. puis Gadepalli et al. ont ensuite cherché à évaluer en 3D les modifications postopératoires thoraciques à l'aide de la tomodensitométrie, chez des sujets atteints de scolioses neuromusculaires et de syndrome d'insuffisance thoracique, mais l'utilisation en routine clinique et à grande échelle du scanner est limitée en pédiatrie par la forte dose de rayonnements ionisants (Dubousset et al. 2003, Frush 2011, Gadepalli et al. 2012). Delorme et al. ont les premiers utilisé la stéréoradiographie, réalisée à partir de radiographies conventionnelles calibrées, pour analyser les modifications postopératoires surfaciques de la morphologie thoracique chez 29 adolescents (Delorme et al. 2001). Ils ont ainsi retrouvé une diminution de la gibbosité thoracique dans 36% des cas, mais n'ont pas exploré les volumes ni les variations de l'anatomie intrathoracique.

La méthode de modélisation par stéréoradiographie basse dose EOS a déjà été expérimentée avec succès par Sabourin et al., dans un petit groupe de patients traités par tiges de croissance (Sabourin et al. 2011). Notre étude est la première effectuée sur un large groupe de scolioses idiopathiques thoraciques, et à intégrer en plus dans l'analyse quantitative les index de pénétration rachidienne reflétant la gibbosité endothoracique (Figure 47).

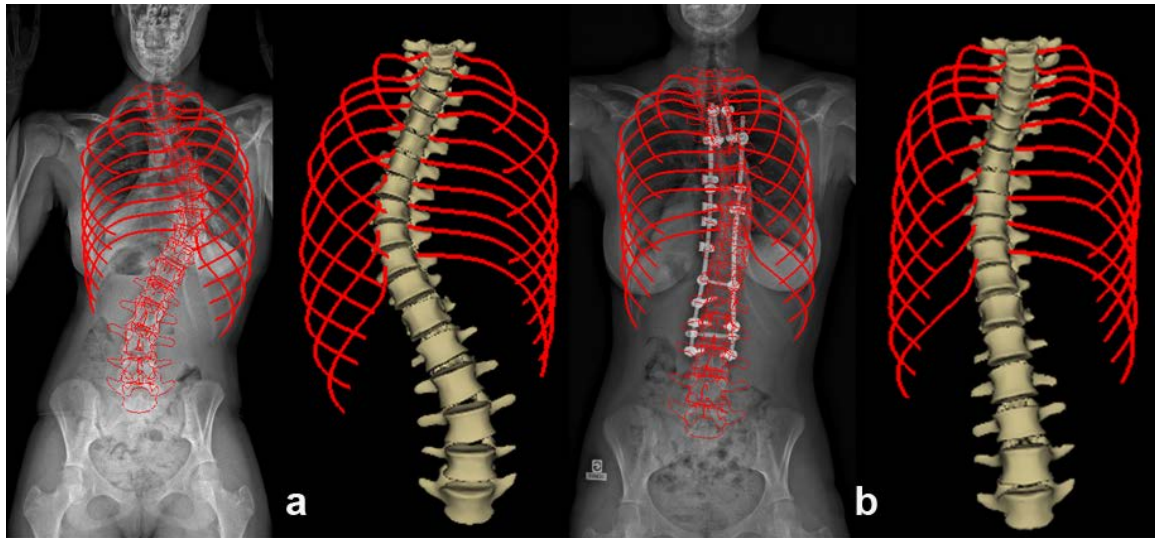


Figure 47 : Modélisations préopératoire (a) et postopératoire (b) du rachis et de la cage thoracique chez une jeune fille opérée à l'âge de 15 ans

La correction chirurgicale par translation postéromédiale a permis d'augmenter le volume thoracique de 8,4% en moyenne, et de diminuer significativement les index de pénétration rachidienne surfacique et volumique ($p < 0,0001$ et $p = 0,005$, respectivement). Le gain volumique est apparu corrélé à la correction de la rotation de la vertèbre apicale, soulignant l'intérêt de l'analyse postopératoire dans le plan axial, uniquement possible en 3D. L'amélioration du SPIa a été étroitement liée à la restauration de la cyphose thoracique, renforçant le lien entre ces deux paramètres notés en préopératoire (Tableau 16). Même si aucune corrélation n'a été retrouvée en préopératoire entre les index de pénétration et les tests respiratoires, confirmant les difficultés d'interprétation et la grande variabilité de ces derniers décrites par Johnston et al., les résultats de la présente série montrent l'intérêt de choisir une technique chirurgicale en fonction de son potentiel de correction dans le plan sagittal, ce qui est l'un des points forts de la translation postéromédiale (Mazda et al. 2009, Johnston et al. 2011).

Cette étude n'a pas permis de mettre en évidence l'avantage de l'un des index par

rapport à l'autre (SPIa ou SPIm) dans l'interprétation des résultats. Le SPIm pourrait être préféré par la suite pour évaluer le retentissement global de la déformation, tandis que le SPIa semble un facteur plus pertinent pour comparer par exemple les corrections de différentes techniques chirurgicales. Ces hypothèses préliminaires nécessitent toutefois confirmation, et il semble nécessaire pour le moment de conserver le calcul des deux paramètres, surfacique et volumique.

VII.3.3 Limites de l'étude

La principale limite de cette étude est qu'aucune consigne d'inspiration ou d'expiration n'a été donnée aux patients au moment de l'acquisition. Par conséquent, l'influence des mouvements respiratoires sur la mesure des paramètres thoraciques devra être évaluée dans de futurs travaux. La mesure de volume obtenue ici ne reflète que la morphologie globale de la cage thoracique, et ne doit pas être confondue avec le véritable volume pulmonaire. En effet, le retentissement fonctionnel de cette augmentation reste encore à évaluer, puisque les épreuves fonctionnelles à deux ans postopératoires n'étaient pas disponibles dans ce travail. Enfin, la méthode de reconstruction et de modélisation repose sur l'identification de profil du bord postérieur des côtes les plus saillantes, et ces repères anatomiques ne sont plus visibles en cas de thoracoplastie. L'incertitude des mesures de volume liée à ce geste chirurgical mérite donc d'être précisée ultérieurement.

VII.4 Conclusion

La stéréoradiographie basse dose est apparue comme un outil d'avenir pour l'analyse quantitative en routine clinique des modifications induites par la chirurgie sur la cage

thoracique. Elle permet désormais en effet d'associer les modélisations du thorax et de la colonne, afin d'aboutir à une véritable étude tridimensionnelle du tronc. Cette méthode est particulièrement intéressante dans la scoliose idiopathique, car elle est réalisée en position debout, physiologique, et ce au prix d'une faible irradiation. Certains des indices 3D proposés pourraient dans le futur représenter des facteurs pronostics de la fonction respiratoire et permettre de comparer les différentes techniques chirurgicales, mais le retentissement fonctionnel des modifications morphologiques observées reste toutefois à évaluer. En conclusion, le système EOS autorise de façon fiable et rapide la caractérisation de l'effet direct (rachis) et indirect (thorax) de la chirurgie sur le tronc. L'évaluation postopératoire est donc plus complète, mais elle ne peut toutefois pas se limiter à la zone instrumentée, et l'étude du rachis cervical adjacent laissé libre est indispensable pour déterminer le pronostic fonctionnel à long terme.

VIII. MODIFICATION DE L'ALIGNEMENT SAGITTAL DU RACHIS CERVICAL APRES CORRECTION DES SCOLIOSES IDIOPATHIQUES DE L'ADOLESCENT PAR TRANSLATION POSTEROMEDIALE

Le pronostic fonctionnel à long terme de la chirurgie est lié à la mise en bonne position, après l'arthrodèse, des segments rachidiens non fusionnés. Il existe fréquemment dans la scoliose un aplatissement des courbures sagittales, et la restauration du profil des courbures instrumentées représente donc un enjeu majeur, afin d'éviter le vieillissement prématuré du rachis adjacent laissé libre. En effet, les hypocorrections thoraciques ou lombaires ont été identifiées comme les facteurs pronostics principaux d'échec mécanique et de dégradation des niveaux jonctionnels (Kim et al. 2007, Hwang et al. 2011, Hwang et al. 2012). Si l'évolution du rachis distal non fusionné a été largement étudiée, il n'existe dans la littérature que très peu de travaux sur l'évolution postopératoire du rachis cervical (Edgar et Mehta 1988, Ofiram et al. 2009, Hwang et al. 2011). Il s'agit pourtant d'une information clinique d'importance, puisque des plaintes fonctionnelles au niveau du rachis cervical ont été rapportées lors du suivi à long terme dans 17% à 57% des cas après chirurgie de scoliose (Moskowitz et al. 1980, Katsuura et al. 2001). Par ailleurs, des corrélations entre la perte de la lordose cervicale physiologique et la survenue de douleurs axiales invalidantes ont également été retrouvées dans des contextes post-traumatiques et dégénératifs (Cochran et al. 1983, Gore et al. 1986).

Des pertes de lordose cervicale ont déjà été rapportées après correction des scolioses par tiges de Harrington, agissant par distraction, et ayant donc pour conséquence un

effet lordosant sur la zone thoracique instrumentée (Ofiram et al. 2009). De la même façon, certaines techniques modernes de correction, comme la dérotation vertébrale directe basée sur l'utilisation de vis pédiculaires à tous les étages, ont démontré un excellent potentiel de correction dans le plan frontal, mais un effet néfaste sur les courbures sagittales (Mladenov et al. 2011, Schmidt et al. 2011). La translation postéromédiale, reposant sur l'utilisation de montages hybrides, a montré précédemment des résultats encourageants au niveau de la correction sagittale thoracique (Asher et al. 2004, Mazda et al. 2009, Ilharreborde et al. 2010). Son retentissement sur le rachis cervical n'a toutefois à ce jour jamais été analysé. L'objectif de cette étude était donc de quantifier la modification postopératoire de l'alignement du rachis cervical (CSA) dans les scolioses idiopathiques de l'adolescent traitées par cette méthode de correction.

VIII.1 Matériels et méthodes

VIII.1.1 Patients

Les quarante-neuf patients consécutifs, déjà évalués au niveau du rachis thoracolombaire et du thorax, ont été analysés prospectivement avec un recul minimum de 2 ans. Tous les sujets ont été évalués en préopératoire, postopératoire immédiat (3 premiers mois après l'intervention) et au dernier recul. Aucun patient n'avait eu d'intervention rachidienne au préalable et aucun ne présentait d'antécédent de traumatisme du rachis cervical.

VIII.1.2 Intervention chirurgicale

Tous les patients ont bénéficié d'une correction-arthrodèse par voie postérieure, effectuée avec des tiges de diamètre 5,5mm en alliage de Titane, selon la même

technique chirurgicale que celle décrite précédemment dans le chapitre V.1.2. Les sujets ont été instrumentés par des montages hybrides, associant vis pédiculaires en lombaire et clamps universels en thoracique, et la méthode principale de correction au niveau thoracique était la translation postéromédiale. Le niveau proximal de fusion était situé entre T1 et T4 dans tous les cas, et aucune arthrodèse sélective n'a été effectuée.

VIII.1.3 Stéréoradiographie basse dose et paramètres d'analyse

Le protocole d'acquisition de la stéréoradiographie basse dose EOS, ainsi que la méthode de reconstruction, ont été identiques à ceux décrits dans le chapitre IV.2. Toutes les reconstructions ont été effectuées par le même opérateur, expérimenté avec la technique et l'utilisation du logiciel de reconstruction, aboutissant ainsi à 147 modélisations personnalisées étendues de T1 au bassin.

Les principaux paramètres de l'équilibre sagittal pelvi-rachidien ont été calculés à partir des reconstructions et fournis par le logiciel (SterEOS version 1.4) dans la fiche clinique du patient : cyphose T4-T12, lordose L1-S1 et incidence pelvienne (Gille et al. 2007).

Afin de suivre les recommandations du comité 3D de la SRS, l'axe vertical passant par le milieu du centre des têtes fémorales (CHVA) a été utilisé comme référence pour évaluer l'équilibre postural des sujets (Sangole et al. 2010). L'équilibre global sagittal du patient a été apprécié en mesurant la distance séparant le centre de la vertèbre T1 par rapport au CHVA (T1-CHVA), comme recommandé par Sangole et al., puis par celle séparant le coin postéro-inférieur du corps vertébral de C2 (C2-CHVA, valeur positive en cas de position antérieure par rapport au CHVA), afin d'inclure le rachis cervical dans l'évaluation globale du complexe tête-rachis-pelvis (Sangole et al. 2010).

L'analyse quantitative du rachis cervical a été effectuée à l'aide des outils d'analyse 3D fournis par le logiciel IdefX (version 4.8.4). Le CSA a été évalué en mesurant l'angle de Cobb sagittal entre le plateau inférieur de C2 et le plateau inférieur de C6, comme recommandé dans la littérature (Figure 48) (Hilibrand et al. 1995, Canavese et al. 2011).

En effet, Canavese et al. ont rapporté l'excellente reproductibilité interobservateur de la mesure de cet angle (Canavese et al. 2011). La vertèbre C6 fut choisie comme limite distale pour la mesure du CSA car cette vertèbre est généralement visible chez tous les patients, contrairement à la vertèbre C7, souvent difficile à distinguer du fait des superpositions. Par définition, une valeur négative fut donnée à la mesure du CSA en cas de lordose cervicale, tandis qu'une valeur positive correspondait à une cyphose cervicale. Un CSA compris entre -20° et -40° fut considéré comme physiologique (Propst-Proctor et Bleck 1983, Bernhardt et Bridwell 1989).

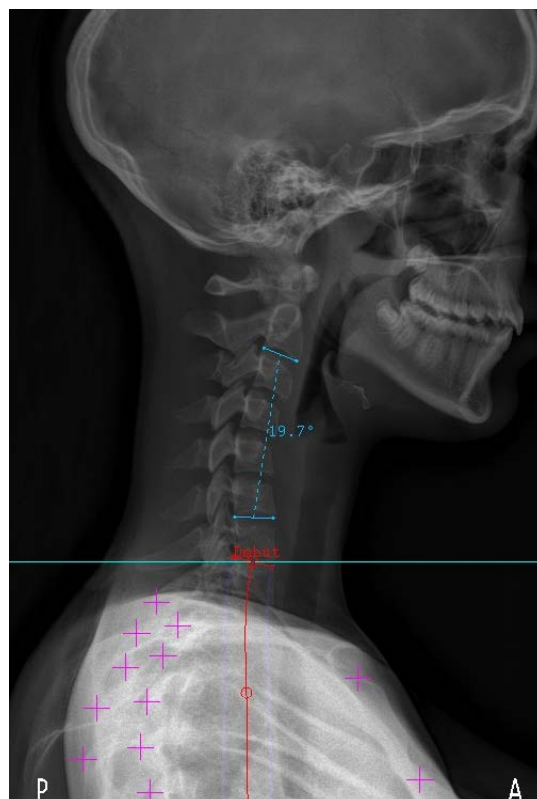


Figure 48 : Exemple d'une jeune fille de 14 ans, présentant un CSA en cyphose

VIII.1.4 Analyse statistique

Les mesures pré et postopératoires ont été comparées à l'aide de t-tests de Student sur échantillon appariés, avec un seuil de significativité à 5%. Des tests de Pearson ont été utilisés pour analyser la corrélation entre la cyphose thoracique et la lordose cervicale.

Un p inférieur à 0,05 a été considéré comme significatif.

VIII.2 Résultats

VIII.2.1 Données relatives aux patients et aux interventions

Quarante-cinq filles et quatre garçons, d'un âge moyen de 15 ans (13 à 17) ont été inclus. L'angle de Cobb thoracique principal moyen était de $61,2^\circ \pm 13^\circ$ en préopératoire. Le recul moyen était de 34 ± 6 mois. Le nombre moyen de niveaux vertébraux fusionnés était de $13,5 \pm 1$ (11 à 15). Le niveau proximal de fusion était T1 dans 2 cas, T2 dans 16 cas, T3 chez 16 patients et T4 dans 15 cas. La translation postéromédiale thoracique a été effectuée avec un nombre moyen de 6,8 (5 à 10) clamps universels, avec systématiquement deux clamps sous-lamaires au niveau de la vertèbre apicale thoracique. La durée opératoire moyenne a été de 215 ± 25 minutes. Aucune complication peropératoire n'a été rapportée. En particulier, aucune modification significative des potentiels n'a été enregistrée au cours de la mise en place des implants sous-lamaires ou des manoeuvres de correction.

VIII.2.2 CSA et cyphose thoracique

Les différentes mesures de l'alignement sagittal du rachis cervical et de la cyphose thoracique sont détaillées dans le tableau 20.

En préopératoire, 59% des sujets présentait une hypocyphose thoracique (i.e. $<20^\circ$) et 79% de la cohorte avait un rachis cervical en cyphose. Une corrélation significative a été retrouvée ($r=0,45$, $p=0,01$) en préopératoire entre cyphose thoracique et lordose cervicale.

	Préop	Postop	Recul
Cyphose T4-T12	$18^\circ \pm 13$	$28^\circ \pm 8$ $p=1,2 E-6$	$32,4^\circ \pm 9$ $p=1,5 E-12$
Angle C2-C6	$11,2^\circ \pm 15$	$0,3^\circ \pm 12$ $p=6,7 E-7$	$-7,5^\circ \pm 12$ $p=1,1 E-16$

Tableau 20 : Mesures des paramètres sagittaux cervico-thoraciques. Les valeurs sont exprimées en moyenne \pm écart-type

La cyphose thoracique a été améliorée de façon significative par l'intervention chirurgicale, avec un gain moyen de $14,3^\circ \pm 10^\circ$ dans la série globale et de $18,8^\circ \pm 9^\circ$ dans le sous-groupe des patients hypocyphotiques. Cette amélioration s'est accompagnée d'une modification significative du CSA, atteignant une moyenne de $0,3^\circ \pm 12^\circ$ en postopératoire précoce. Aucune perte de correction de cyphose thoracique n'a été observée au cours du suivi, mais une amélioration spontanée et progressive du CSA a été rapportée ($p=1,3E-07$) (Figure 49).

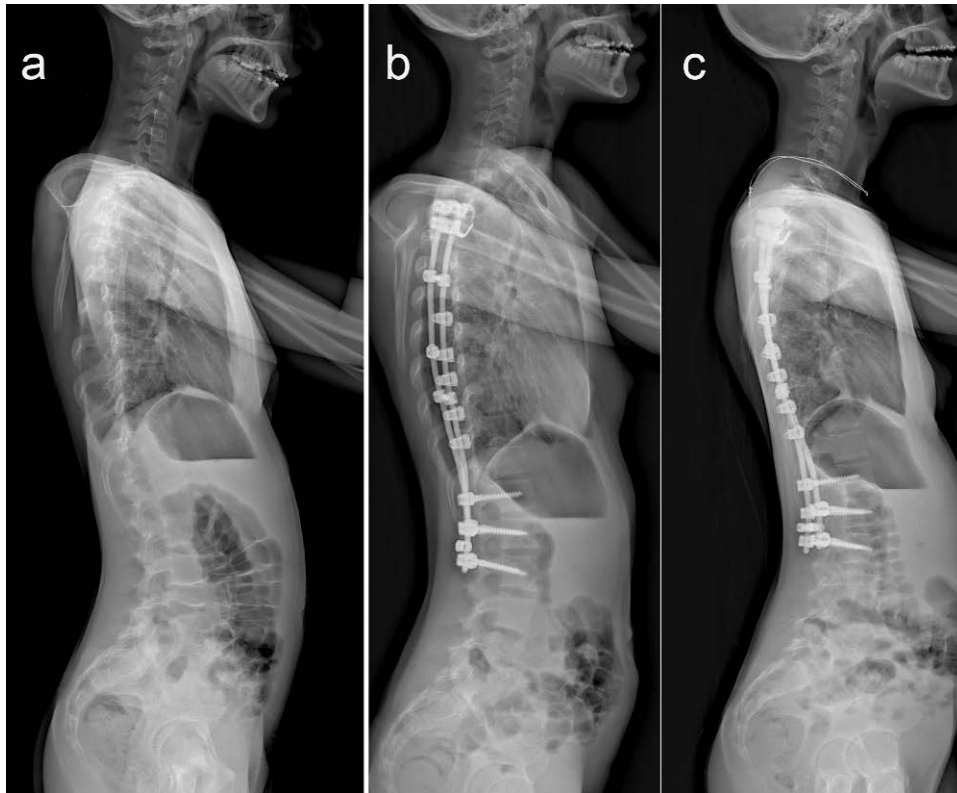


Figure 49 : Radiographies de profil préopératoire (a), postopératoire immédiate (b) et à 2 ans (c) d'une jeune fille de 16 ans opérée d'une scoliose idiopathique thoracique.

Au dernier recul, une normocyphose thoracique avait été restaurée chez 94% des sujets, et le rachis cervical avait retrouvé un alignement en lordose chez 67% des patients. L'amélioration de l'angle C2-C6 était en moyenne de $18,8^\circ \pm 10^\circ$. Cependant, les valeurs de CSA demeuraient inférieures aux mesures physiologiques, avec seulement 12 patients (24,5%) ayant une lordose cervicale supérieure à 20° (Figure 50). Les améliorations sagittales thoraciques et cervicales étaient corrélées dans l'ensemble de la cohorte ($r=0,32$, $p=0,03$), mais la significativité était encore plus forte dans le groupe des patients hypocyphotiques ($r=0,48$, $p=0,009$).

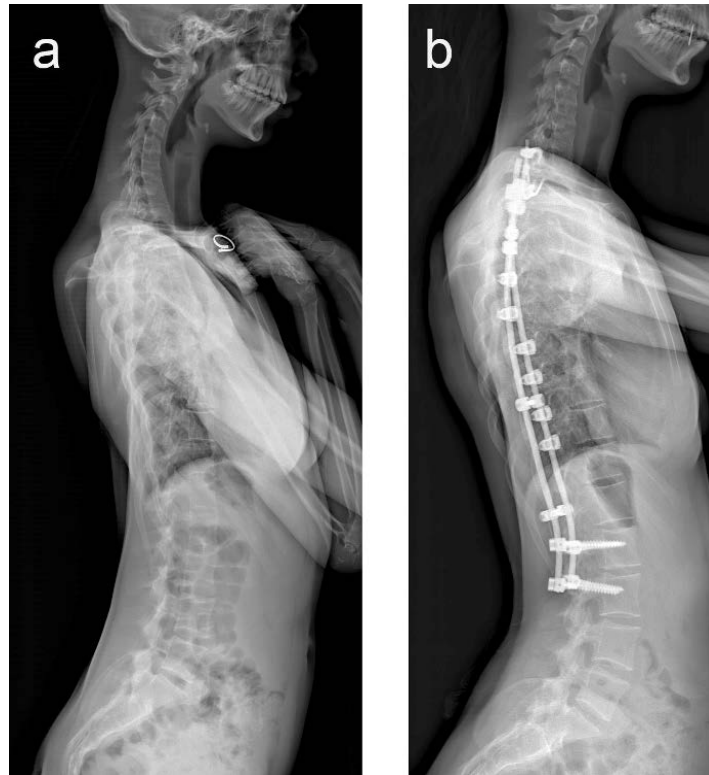


Figure 50 : Radiographies préopératoire (a) et au recul (b) d'une patiente de 17 ans, présentant une lordose thoracique initiale avec un CSA en cyphose. L'angle C2-C6 a été amélioré par l'intervention, mais demeure sous les valeurs physiologiques

VIII.2.3 Paramètres sagittaux lombo-pelviens

Les modifications postopératoires des paramètres sagittaux lombo-pelviens sont résumées dans le tableau 21. L'incidence pelvienne et la lordose lombaire n'ont pas été modifiées de façon significative par la procédure chirurgicale.

	Préop	Postop	Recul
Lordose L1-S1	53,7°±14	54,3°±10 <i>p=0,9</i>	56°±12 <i>p=0,12</i>
Incidence pelvienne	54,3°±14	54,1°±13 <i>p=0,47</i>	54°±12 <i>p=0,81</i>

Tableau 21 : Mesures des paramètres sagittaux lombo-pelviens

VIII.2.4 Equilibre sagittal global

Les différentes mesures de l'équilibre sagittal global sont rapportées dans le tableau 22. Quatre-vingt dix pour cent des sujets présentaient une situation d'équilibre postérieure par rapport au CHVA en prenant T1 comme référence, et l'équilibre sagittal global du rachis thoracique et lombaire n'a pas été significativement modifié par la correction chirurgicale ($6,3\text{mm} \pm 21$ en moyenne).

La position de la tête, reflétée par la C2-CHVA, a en revanche été considérablement modifiée en postopératoire. En effet, le rachis cervical supérieur a été translaté vers l'avant en postopératoire immédiat ($p=0,012$), avant de retrouver sa position d'équilibre initiale au dernier recul ($p=0,34$).

	Préop	Postop	Recul
T1-CHVA	-27.7mm±25	-32.2mm±18 <i>p=0.09</i>	-34mm±21 <i>p=0.07</i>
C2-CHVA	-12mm±26	1mm±21 <i>p=0.012</i>	-8mm±20 <i>p=0.34</i>

Tableau 22 : Mesures de l'équilibre sagittal global par rapport à l'axe vertical bifémoral.

VIII.3 Discussion

VIII.3.1 Alignement sagittal cervical préopératoire

L'analyse de l'alignement sagittal du rachis thoracique et lombaire dans la scoliose idiopathique de l'adolescent est un sujet largement étudié dans les publications récentes (Kim et al. 2007, Vora et al. 2007, Hwang et al. 2012, Lonner et al. 2012).

L'évaluation du segment cervical a été le plus souvent négligée, même si certains

auteurs ont déjà rapporté une tendance à l'aplatissement des courbures, comparable au niveau thoracique (Cochran et al. 1983, Hilibrand et al. 1995). Hilibrand et al. ont en effet retrouvé une perte de la lordose cervicale physiologique chez 89% de leurs patients, corrélée à la diminution de la cyphose thoracique (Hilibrand et al. 1995). Cette corrélation étroite entre les segments thoraciques et cervicaux a par la suite été confirmé par les travaux de Loder et al., sur une série de 30 patients porteurs de scoliose associée à une malformation de type Arnold-Chiari de type I (Loder et al. 2002). Les résultats de notre analyse quantitative confirment donc les données de la littérature, avec 79% de la cohorte présentant un CSA en cyphose. La perte de lordose cervicale est également apparue corrélée à la diminution de cyphose thoracique ($p=0,01$), qui était dans la présente série plus fréquente (59%) que dans les précédentes études.

VIII.3.2 Analyse quantitative des modifications postopératoires

La restauration de l'équilibre sagittal du complexe tête-rachis-pelvis a pour objectif principal de lutter contre la dégradation précoce des niveaux adjacents à l'arthrodèse et d'éviter les complications mécaniques jonctionnelles (Gheseli et al. 2004, Kim et al. 2007, Ilharreborde et al. 2009). Les relations entre paramètres rachidiens et pelviens de l'équilibre sagittal sont désormais bien caractérisées, et de nombreux auteurs ont souligné la difficulté pour corriger l'hypocyphose thoracique (Guigui et al. 2003, Imrie et al. 2011, Hwang et al. 2012). Peu d'études ont en revanche cherché à analyser et quantifier les modifications du compartiment cervical. Hilibrand et al. ont pour la première fois rapporté les modifications du CSA à l'aide de l'angle C2-C6, et montré que les instrumentations de Harrington et de Cotrel-Dubousset ne permettaient pas de corriger la cyphose cervicale préopératoire (Hilibrand et al. 1995). Dans une série de

32 adolescents opérés de scoliose idiopathique par des montages hybrides constitués de crochets et de vis pédiculaires, Canavese et al. ont également conclu que le rachis cervical était trop rigide au moment de l'arthrodèse pour espérer une éventuelle amélioration postopératoire du CSA (Canavese et al. 2011). La principale limite de leur travail est que seuls 21,9% des sujets présentaient une hypocyphose thoracique initiale, et que le gain moyen obtenu par leur technique chirurgicale ne s'élevait qu'à 1,9°. Ce faible gain thoracique explique probablement l'absence d'amélioration observée au niveau du segment cervical.

La population de notre étude était comparable en terme de déformations frontales (61,2° vs 57,8°), mais présentait une altération plus marquée de l'alignement sagittal (59% d'hypocyphotiques). Les résultats de l'analyse quantitative par stéréoradiographie EOS, particulièrement pertinents dans le sous-groupe de patients hypocyphotiques, montrent que la restauration du profil thoracique par la méthode de translation postéromédiale a eu un effet bénéfique sur l'alignement cervical ($p=0,009$) (Figure 51). Le gain moyen de lordose cervicale a été de $11,2^\circ \pm 10^\circ$ en postopératoire précoce, mais l'amélioration du CSA s'est poursuivie au cours du suivi (7,6°), afin d'aboutir à 67% de rachis cervicaux en lordose au dernier recul. Cette correction spontanée du rachis proximal non instrumenté n'avait à notre connaissance jamais été décrite.

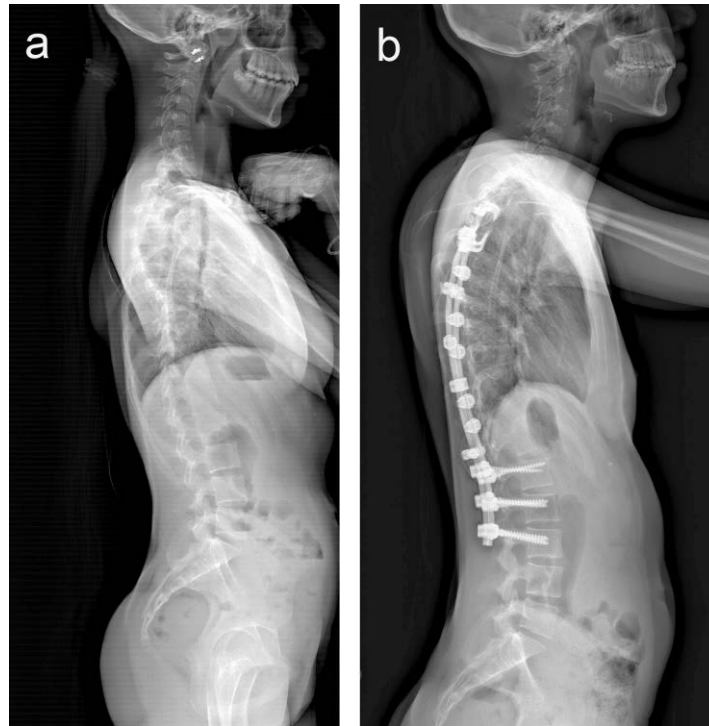


Figure 51 : Radiographies préopératoire (a) et postopératoire (b) d'une jeune fille de 15 ans et demi, montrant l'effet de la correction de l'hypocyphose thoracique sur l'alignement cervical

VIII.3.3 Inclusion du rachis cervical dans l'analyse globale

Les résultats de cette étude soulignent également l'intérêt d'étendre l'analyse de l'équilibre postural en proximal, au moins jusqu'au rachis cervical. En effet, une évaluation basée sur un critère classique, telle la distance T1-CHVA, aurait conclu à tort à l'absence d'influence de la chirurgie sur l'équilibre sagittal global du patient. Le but ultime de l'équilibre postural est de positionner la tête au dessus du bassin et d'obtenir un regard horizontal. Par conséquent, l'incorporation du rachis cervical, par le biais de la C2-CHVA, apporte davantage d'informations sur les mécanismes de compensations mis en jeu. Dans la présente série, l'analyse de l'équilibre postural a montré que la lordose lombaire n'était pas modifiée en postopératoire, mais que la cyphose thoracique était restaurée. Cette situation a abouti à une projection vers l'avant de la tête, reflétée par la C2-CHVA, du fait d'un rachis cervical probablement enraid

en cyphose ou hypolordose. Cependant, contrairement à ce que pensaient Canavese et al., il existe chez les adolescents un potentiel d'adaptation qui a permis aux sujets au cours du suivi de redonner de la lordose à leur rachis cervical afin de retrouver leur position d'équilibre initiale, probablement prédéterminée par leur incidence pelvienne (Canavese et al. 2011).

VIII.3.4 Limites de l'étude

L'une des limites de cette étude est son recul (34 mois), insuffisant pour évaluer les résultats cliniques d'une population pédiatrique, mais permettant toutefois de faire des conclusions fiables sur l'évolution radiologique (Remes et al. 2004). L'effectif de notre cohorte reste faible et aucun groupe contrôle n'a été étudié, par conséquent les conclusions relatives à l'impact de la méthode de correction sur la modification de l'alignement sagittal méritent encore davantage d'investigations. Aucun score fonctionnel n'a été employé, et les conséquences de la dégradation du CSA sur la survenue de douleurs, controversées dans la littérature, restent à évaluer. De plus, comme suggéré par Helliwell et al., la douleur et les contractures musculaires ont sans doute une influence sur le CSA en postopératoire précoce, qu'il reste à quantifier dans de futurs travaux (Helliwell et al. 1994).

Les mesures quantitatives ont été effectuées à l'aide de l'outil 3D du logiciel IdefX (version 4.8.4), dont la reproductibilité n'a pas été évaluée dans ce travail. Cependant, le développement du logiciel et des méthodes de reconstructions actuellement en cours au LBM permettra sous peu d'obtenir des modélisations personnalisées semi-automatiques plus rapides de l'ensemble du rachis, s'étendant jusqu'au bassin. Enfin, pour aller jusqu'au bout de notre logique d'investigation, l'idéal aurait été d'étendre l'analyse quantifiée jusqu'aux conduits auditifs externes, facilement visualisables en

stéréoradiographie basse dose. Ces derniers n'étaient repérables que chez 30% de nos sujets, du fait d'une fenêtre inadéquate d'acquisition corrigée par la suite, et c'est pourquoi nous nous sommes limités à la vertèbre C2 en proximal.

VIII.4 Conclusion

Les résultats de cette analyse quantitative montrent que l'aplatissement des courbures observé dans les déformations scoliotiques peut être amélioré en postopératoire, aussi bien en thoracique qu'en cervical. L'amélioration du secteur cervical non opéré reste toutefois intimement liée à la restauration du profil thoracique, et donc à la méthode de réduction employée. Si la correction du rachis thoracique instrumentée est immédiate en postopératoire, l'adaptation cervicale est plus progressive et permet au sujet de retrouver sa position d'équilibre initiale. Malgré l'amélioration de l'alignement sagittal cervical, la proportion de sujets ayant un CSA considéré comme physiologique demeure toutefois inférieure à la part de patients normocyphotiques (24,5% vs 94%). Les résultats de cette étude préliminaire, obtenus à l'aide de l'outil 3D d'IdefX, devront toutefois être confirmés par la suite lorsque la modélisation semi-automatisée des vertèbres cervicales sera disponible.

IX. CONCLUSION GENERALE

L'évaluation quantitative des scolioses idiopathiques ne peut se faire en routine que si elle est fiable et rapide. La première partie de ce travail nous a donc permis de déterminer les incertitudes de mesures dans une configuration de routine clinique, pour des patients présentant des déformations rachidiennes sévères nécessitant une prise en charge chirurgicale. La reproductibilité des paramètres spécifiques de la scoliose (Cobb et RVA) s'est révélée satisfaisante, comprise entre 4° et $6,5^\circ$, c'est-à-dire comparable à celle des études préalables réalisées sur des sujets atteints de scolioses modérées. L'influence du matériel a également été explorée pour la première fois, avec 2 types d'implant différents au niveau thoracique, mais malgré une légère augmentation de la durée de reconstruction d'environ 1 minute et demie, l'incertitude des mesures est restée, à 1° près, identique en postopératoire pour la majorité des paramètres. Seule la reproductibilité de la rotation de la vertèbre apicale a été affectée, passant de $6,1^\circ$ à $10,4^\circ$, mais demeurant toutefois meilleure que celle rapportée avec la méthode classique de Perdriolle. Ces 4° d'incertitude supplémentaire s'expliquent notamment par la présence systématique de 2 implants à l'apex, rendant plus difficile l'identification des repères anatomiques nécessaires à la reconstruction. Le type d'implant utilisé n'a en revanche pas démontré d'influence sur les reconstructions postopératoires, dont les durées n'ont jamais dépassé 14 minutes, ce qui ouvre la perspective d'une évaluation systématique et d'une comparaison fiable des différentes techniques de correction chirurgicale des scolioses.

L'analyse de la cage thoracique a également constitué un point important de cette recherche. Jusqu'alors uniquement explorée par tomodensitométrie, son étude morphologique 3D est désormais accessible en position debout chez les patients

scoliotiques, et ce au prix d'une faible irradiation. Bien que des aspects méthodologiques d'acquisition doivent encore être précisés, comme les consignes d'inspiration ou d'expiration pendant l'examen, nous avons néanmoins montré qu'en 6 minutes en moyenne il était possible d'obtenir une modélisation personnalisée du thorax, avec une appréciation du volume global cohérente avec la capacité fonctionnelle pulmonaire. Les index de pénétration rachidienne, reflets de la déformation globale du tronc, ont été rapportés pour la première fois en position debout, et sont apparus dans les scolioses idiopathiques corrélés à l'altération de l'équilibre sagittal. L'étude de leur modification en postopératoire permettra sans doute dans l'avenir d'améliorer la comparaison entre les différentes méthodes de correction.

Nous avons pu ensuite appliquer l'ensemble des outils à une cohorte relativement importante de sujets opérés de scolioses thoraciques idiopathiques, pour effectuer une analyse quantitative 3D des résultats chirurgicaux. Nos travaux ont démontré l'effet tridimensionnel de la translation postéromédiale, avec une amélioration de plus de 40% de la RVA et de l'index de torsion, ainsi qu'un gain de plus de 8% du volume global thoracique, en relation avec la correction axiale à l'apex. Les clamps universels ont été particulièrement efficaces pour restaurer les courbures sagittales, avec 94% de patients normocypnotiques au recul. Une diminution consécutive des index de pénétration rachidienne a été retrouvée, mais le retentissement fonctionnel de ces modifications morphologiques restent encore à évaluer. L'axe de référence utilisé dans le système EOS, défini au LBM comme la verticale passant par le milieu des têtes fémorales, autorise désormais une analyse pertinente de l'équilibre postural, et est depuis peu recommandé par la SRS pour les études cliniques. Les modifications postopératoires de la position du patient par rapport à cet axe semblent d'ailleurs, d'après nos résultats,

constituer un facteur prédictif d'échec mécanique qu'il faudra continuer à explorer dans de futurs travaux.

Enfin, l'analyse postopératoire a été complétée par l'intégration du rachis cervical non instrumenté dans l'appréciation de l'équilibre sagittal global du patient. Même si la reconstruction 3D des vertèbres cervicales n'est pas encore disponible et qu'il s'agit encore de résultats préliminaires, l'outil d'analyse du logiciel a permis de montrer que l'alignement sagittal du rachis cervical, dont dépend en partie le pronostic fonctionnel à long terme, était amélioré après l'intervention. La restauration de la lordose cervicale a été rendue possible grâce à la correction de la cyphose thoracique par la méthode de translation postéromédiale, et une rééquilibration sus-jacente à la zone d'arthrodèse a été observée au cours des 2 premières années postopératoires, afin de repositionner la tête au dessus du bassin et retrouver la position d'équilibre initiale.

En conclusion, les résultats de nos travaux ont démontré que la stéréoradiographie basse dose autorisait aujourd'hui en routine clinique une analyse quantitative 3D fiable, globale et rapide des déformations scoliotiques en position debout, qui permettra dans le futur de comparer les différentes méthodes de correction.

X. REFERENCES BIBLIOGRAPHIQUES

Aaro S, Ohlen G. The effect of Harrington instrumentation on the sagittal configuration and mobility of the spine in scoliosis. *Spine* 1983;8:570-575

Abul-Kasim K, Overgaard A, Maly P, Ohlin A, Gunnarsson M, Sundgren PC. Low-dose helical computed tomography (CT) in the perioperative workup of adolescent idiopathic scoliosis. *Eur Radiol.* 2009 Mar;19(3):610-8

Akazawa T, Minami S, Kotani T, Nemoto T, Koshi T, Takahashi K. Long-term clinical outcomes of surgery for adolescent idiopathic scoliosis 21 to 41 years later. *Spine (Phila Pa 1976)* 2012 Mar 1;37(5):402-5

Arlet V, Marchesi D, Aebi M. Correction of adolescent idiopathic thoracic scoliosis with a new type of offset apical instrumentation: preliminary results. *J Spinal Disord.* 1998 Oct;11(5):404-9

Ascani E, Bartolozzi P, Logroscino CA, Marchetti PG, Ponte A, Savini R, Travaglini F, Binazzi R, Di Silvestre M. Natural history of untreated idiopathic scoliosis after skeletal maturity. *Spine (Phila Pa 1976)* 1986 Oct;11(8):784-9

Asghar J, Samdani AF, Pahys JM, d'Andrea LP, Guille JT, Clements DH, Betz RR; Harms Study Group. Computed tomography evaluation of rotation correction in adolescent idiopathic scoliosis: a comparison of an all pedicle screw construct versus a hook-rod system. *Spine (Phila Pa 1976)* 2009;34:804-7

Asher M, Lai SM, Burton D, Manna B, Cooper A. Safety and efficacy of Isola instrumentation and arthrodesis for adolescent idiopathic scoliosis: two- to 12-year follow-up. *Spine (Phila Pa 1976)*. 2004 Sep 15;29(18):2013-23

Barsanti CM, de Bari A, Covino BM. The torsion meter: a critical review. *J Pediatr Orthop* 1990;10:527-31

Baudoin A, Mitton D, Skalli W. An accurate pelvis axis system using a low dose X-ray device. 6th Annual Conference of the International Society for Computer Assisted Orthopaedic Surgery. Montreal. Quebec. 2006

Benli IT, Ates B, Akalin S, Citak M, Kaya A, Alanay A. Minimum 10 years follow-up surgical results of adolescent idiopathic scoliosis patients treated with TSRH instrumentation. *Eur Spine J.* 2007 Mar;16(3):381-91

Bernhardt M, Bridwell KH. Segmental analysis of the sagittal plane alignment of the normal thoracic and lumbar spines and thoracolumbar junction. *Spine (Phila Pa 1976)* 1989 Jul;14(7):717-21

Bland JM, Altman DG. Statistical methods for assessing agreement between two methods of clinical measurement. *Lancet* 1986;1(8476):307-310

Boulay C, Tardieu C, Hecquet J, Benaim C, Mouilleseaux B, Marty C, Prat-Pradal D, Legaye J, Duval-Beaupère G, Pélissier J. Sagittal alignment of spine and pelvis regulated by pelvic incidence: standard values and prediction of lordosis. *Eur Spine J*. 2006 Apr;15(4):415-22

Bullmann V, Schulte TL, Schmidt C, Gosheger G, Osada N, Liljenqvist UR. Pulmonary function after anterior double thoracotomy approach versus posterior surgery with costectomies in idiopathic thoracic scoliosis. *Eur Spine J*. 2012 Apr 26 (Epub ahead of print)

Cahill PJ, Warnick DE, Lee MJ, Gaughan J, Vogel LE, Hammerberg KW, Sturm PF. Infection after spinal fusion for pediatric spinal deformity: thirty years of experience at a single institution. *Spine (Phila Pa 1976)*. 2010 May 20;35(12):1211-7

Campos M, Dolan L, Weinstein S. Unanticipated Revision Surgery in Adolescent Idiopathic Scoliosis. *Spine (Phila Pa 1976)*. 2011 Oct 27 (Epub ahead of print)

Canavese F, Turcot K, De Rosa V, de Coulon G, Kaelin A. Cervical spine sagittal alignment variations following posterior spinal fusion and instrumentation for adolescent idiopathic scoliosis. *Eur Spine J* 2011;20:1141-8

Carreon LY, Sanders JO, Diab M, Sturm PF, Sucato DJ, Spinal Deformity Study Group. Patient satisfaction after surgical correction of adolescent idiopathic scoliosis. *Spine (Phila Pa 1976)*. 2011 May 20;36(12):965-8

Charpak G. Prospects for the use in medicine of new detectors of ionizing radiation. *Bull Acad Natl Med* 1996;180(1): 161-8; discussion 168-9

Cheng I, Kim Y, Gupta MC, Bridwell KH, Hurford RK, Lee SS, Theerajunyaporn T, Lenke LG. Apical sublaminar wires versus pedicle screws--which provides better results for surgical correction of adolescent idiopathic scoliosis? *Spine (Phila Pa 1976)*. 2005 Sep 15;30(18):2104-12

Clément JL, Chau E, Vallade MJ, Geoffray A. Simultaneous translation on two rods is an effective method for correction of hypokyphosis in AIS: radiographic results of 24 hypokyphotic thoracic scoliosis with 2 years minimum follow-up. *Eur Spine J*. 2011 Jul;20(7):1149-56

Cochran T, Irstam L, Nachemson A. Long-term anatomic and functional changes in patients with adolescent idiopathic scoliosis treated by Harrington rod fusion. *Spine* 1983;8:576-583

Cotrel Y, Dubousset J, Guillaumat M. New universal instrumentation in spinal surgery. *Clin Orthop Relat Res*. 1988 Feb;227:10-23

Courvoisier A. Recherches d'indicateurs cliniques tridimensionnels d'aggravation et de correction par orthèse des scolioses idiopathiques modérées. Thèse de doctorat. Ecole Arts et Métiers ParisTech. 2012

Danielsson AJ, Nachemson AL. Radiologic findings and curve progression 22 years

after treatment for adolescent idiopathic scoliosis: comparison of brace and surgical treatment with matching control group of straight individuals. *Spine (Phila Pa 1976)*. 2001 Mar 1;26(5):516-25

Danielsson AJ, Wiklund I, Pehrsson K, Nachemson AL. Health-related quality of life in patients with adolescent idiopathic scoliosis: a matched follow-up at least 20 years after treatment with brace or surgery. *Eur Spine J*. 2001 Aug;10(4):278-88

Dansereau J, Stokes IA. Measurements of the three-dimensional shape of the rib cage. *J Biomech* 1988;21(11): 893-901

De Jonge T, Dubousset JF, Illés T. Sagittal plane correction in idiopathic scoliosis. *Spine (Phila Pa 1976)*. 2002 Apr 1;27(7):754-60

Delorme S, Violas P, Dansereau J, de Guise J, Aubin CE, Labelle H. Preoperative and early postoperative three dimensional changes of the rib cage after posterior instrumentation in adolescent idiopathic scoliosis. *Eur Spine J*. 2001 Apr;10(2):101-7

Delorme S, Petit Y, de Guise JA, Labelle H, Aubin CE, Dansereau J. Assessment of the 3-d reconstruction and high-resolution geometrical modeling of the human skeletal trunk from 2-D radiographic images. *IEEE Trans Biomed Eng* 2003;50(8): 989-98

Deschênes S, Charron G, Beaudoin G, Labelle H, Dubois J, Miron MC, Parent S. Diagnostic imaging of spinal deformities: reducing patients radiation dose with a new slot-scanning X-ray imager. *Spine (Phila Pa 1976)*. 2010 Apr 20;35(9):989-94

Dove J. Segmental wiring for spinal deformity. A morbidity report. *Spine (Phila Pa 1976)*. 1989 Feb;14(2):229-31

Drevelle X, Dubousset J, Lafon Y, Ebermeyer E, Skalli W. Analysis of the mechanisms of idiopathic scoliosis progression using finite element simulation. *Stud Health Technol Inform*. 2008;140:85-9

Dubousset J. Idiopathic scoliosis. Definition--pathology--classification--etiology. *Bull Acad Natl Med*. 1999;183(4):699-704

Dubousset J, Wicart P, Pomero V, Barois A, Estournet B. Thoracic scoliosis: exothoracic and endothoracic deformations and the spinal penetration index. *Rev Chir Orthop Reparatrice Appar Mot*. 2002 Feb;88(1):9-18

Dubousset J, Wicart P, Pomero V, Barois A, Estournet B. Spinal penetration index: new three-dimensional quantified reference for lordoscoliosis and other spinal deformities. *J Orthop Sci*. 2003;8(1):41-9

Dubousset J, Charpak G, Dorion I, Skalli W, Lavaste F, Deguise J, Kalifa G, Ferey S. A new 2D and 3D imaging approach to musculoskeletal physiology and pathology with low-dose radiation and the standing position: the EOS system. *Bull Acad Natl Med*. 2005 Feb;189(2):287-97

Dubousset J, Charpak G, Skalli W, de Guise J, Kalifa G, Wicart P. Skeletal and spinal imaging with EOS system. *Arch Pediatr* 2008 ;15(5): 665-6.

Dumas R, Mitton D, Steib JP, de Guise JA, Skalli W. Pre and post 3D modeling of scoliotic patients operated with in situ contouring technique. *Stud Health Technol Inform*. 2002;91:291-5

Dumas R, Mitton D, Laporte S, Dubousset J, Steib JP, Lavaste F, Skalli W. Explicit calibration method and specific device designed for stereoradiography. *J Biomech* 2003 Jun;36(6):827-34

Dumas R, Le Bras A, Champain N, Savidan M, Mitton D, Kalifa G, Steib JP, de Guise JA, Skalli W. Validation of the relative 3D orientation of vertebrae reconstructed by bi-planar radiography. *Med Eng Phys*. 2004 Jun;26(5):415-22

Durmala J, Tomalak W, Kotwicki T. Function of the respiratory system in patients with idiopathic scoliosis: reasons for impairment and methods of evaluation. *Stud Health Technol Inform* 2008;135:237-45

Edgar MA, Mehta MH. Long-term follow-up of fused and unfused idiopathic scoliosis. *J Bone Joint Surg Br* 1988;70:712-16

Erkula G, Sponseller PD, Kiter AE. Rib deformity in scoliosis. *Eur Spine J* 2003;12(3):281-7

Fabry G, Van Mekebeek J, Bock E. Back pain after Harrington rod instrumentation for idiopathic scoliosis. *Spine* 1989;14:620-24

Faro FD, Marks MC, Pawelek J, Newton PO. Evaluation of a functional position for lateral radiograph acquisition in adolescent idiopathic scoliosis. *Spine (Phila Pa 1976)* 2004;29(20):2284–2289

Frush DP. CT dose and risk estimates in children. *Pediatr Radiol*. 2011 Sep;41 Suppl 2:483-7

Fu G, Kawakami N, Goto M, Tsuji T, Ohara T, Imagama S. Comparison of vertebral rotation corrected by different techniques and anchors in surgical treatment of adolescent thoracic idiopathic scoliosis. *J Spinal Disord Tech*. 2009 May;22(3):182-9

Gadepalli SK, Hirschl RB, Tsai WC, Caird MS, Vanderhave KL, Strouse PJ, Drongowski RA, Farley FA. Vertical expandable prosthetic titanium rib device insertion: does it improve pulmonary function? *J Pediatr Surg*. 2011 Jan;46(1):77-80

Gangnet N, Pomeroy V, Dumas R, Skalli W, Vital JM. Variability of the spine and pelvis location with respect to the gravity line: a three-dimensional stereoradiographic study using a force platform. *Surg Radiol Anat*. 2003 Nov-Dec;25(5-6):424-33

Gangnet N, Dumas R, Pomeroy V, Mitulescu A, Skalli W, Vital JM. Three-dimensional spinal and pelvic alignment in an asymptomatic population. *Spine (Phila Pa 1976)* 2006;31:E507-12

Geck MJ, Rinella A, Hawthorne D, Macagno A, Koester L, Sides B, Bridwell K, Lenke L, Shufflebarger H. Comparison of surgical treatment in Lenke 5C adolescent idiopathic scoliosis: anterior dual rod versus posterior pedicle fixation surgery: a comparison of two practices. *Spine (Phila Pa 1976)*. 2009 Aug 15;34(18):1942-51

Gelb DE, Lenke LG, Bridwell KH, Blanke K, McEnery KW. An analysis of sagittal spinal alignment in 100 asymptomatic middle and older aged volunteers. *Spine (Phila Pa 1976)*. 1995 Jun 15;20(12):1351-8

Gheseli G, Wang JC, Bhatia NN, Hsu WK, Dawson EG. Adjacent segment degeneration in the lumbar spine. *J Bone Joint Surg Am* 2004;86:1497-1503

Gille O, Champain N, Benchikh-El-Fegoun A, Vital JM, Skalli W. Reliability of 3D reconstruction of the spine of mild scoliotic patients. *Spine (Phila Pa 1976)* 2007;32:568-73

Gore DR, Sepic SB, Gardner GM. Roentgenographic findings of the cervical spine in asymptomatic people. *Spine* 1986;11:521-4

Graf H, Hecquet J, Dubousset J. 3-dimensional approach to spinal deformities. Application to the study of the prognosis of pediatric scoliosis. *Rev Chir Orthop Reparatrice Appar Mot*. 1983;69(5):407-16

Green DW, Lawhorne TW 3rd, Widmann RF, Kepler CK, Ahern C, Mintz DN, Rawlins BA, Burke SW, Boachie-Adjei O. Long-term magnetic resonance imaging follow-up demonstrates minimal transitional level lumbar disc degeneration after posterior spine fusion for adolescent idiopathic scoliosis. *Spine (Phila Pa 1976)*. 2011 Nov 1;36(23):1948-54

Guigui P, Levassor N, Rillardon L, Wodecki P, Cardinne L. Physiological value of pelvic and spinal parameters of sagittal balance: analysis of 250 healthy volunteers. *Rev Chir Orthop Reparatrice Appar Mot*. 2003 Oct;89(6):496-506

Hamill CL, Lenke LG, Bridwell KH, Chapman MP, Blanke K, Baldus C. The use of pedicle screw fixation to improve correction in the lumbar spine of patients with idiopathic scoliosis. Is it warranted? *Spine (Phila Pa 1976)*. 1996 May 15;21(10):1241-9

Harrington PR. Spinal fusion in the treatment of idiopathic adolescent scoliosis. *J Tenn Med Assoc*. 1963 Dec;56:470-9

Harrison DE, Harrison DD, Cailliet R, Janik TJ, Holland B. Radiographic analysis of lumbar lordosis: centroid, Cobb, TRALL, and Harrison posterior tangent methods. *Spine (Phila Pa 1976)* 2001;26:E235-42

Helenius I, Remes V, Yrjönen T, Ylikoski M, Schlenzka D, Helenius M, Poussa M. Harrington and Cotrel-Dubousset instrumentation in adolescent idiopathic scoliosis. Long-term functional and radiographic outcomes. *J Bone Joint Surg Am*. 2003 Dec;85-A(12):2303-9

Helgeson MD, Shah SA, Newton PO, Clements DH 3rd, Betz RR, Marks MC, Bastrom T, Harms Study Group. Evaluation of proximal junctional kyphosis in adolescent idiopathic scoliosis following pedicle screw, hook, or hybrid instrumentation. *Spine (Phila Pa 1976)*. 2010 Jan 15;35(2):177-81

Helliwell PS, Evans PF, Wright V. The straight cervical spine: does it indicate muscle spasm? *J Bone Joint Surg Br* 1994;6:103-106

Hicks JM, Singla A, Shen FH, Arlet V. Complications of pedicle screw fixation in scoliosis surgery: a systematic review. *Spine (Phila Pa 1976)* 2010 May 15;35(11):E465-70

Hilibrand AS, Tannenbaum DA, Graziano GP, Loder RT, Hensinger RN. The sagittal alignment of the cervical spine in adolescent idiopathic scoliosis. *J Pediatr Orthop* 1995;8:627-32

Hong JY, Suh SW, Easwar TR, Modi HN, Yang JH, Park JH. Evaluation of the three-dimensional deformities in scoliosis surgery with computed tomography: efficacy and relationship with clinical outcomes. *Spine (Phila Pa 1976)*. 2011 Sep 1;36(19):E1259-65

Hongo M, Ilharreborde B, Gay RE, Zhao C, Zhao KD, Berglund LJ, Zobitz M, An KN. Biomechanical evaluation of a new fixation device for the thoracic spine. *Eur Spine J*. 2009 Aug;18(8):1213-9

Humbert L. Contribution a l'automatisation du traitement des radiographies du système ostéoarticulaire pour la modélisation géométrique et l'analyse clinique. Thèse de doctorat. Ecole Arts et Métiers ParisTech. 2008

Humbert L, De Guise JA, Aubert B, Godbout B, Skalli W. 3D reconstruction of the spine from biplanar X-rays using parametric models based on transversal and longitudinal inferences. *Med Eng Phys* 2009;31:681-7

Hwang SW, Samdani AF, Tantorski M, Cahill P, Nydick J, Fine A, Betz RR, Antonacci MD. Cervical sagittal plane decompensation after surgery for adolescent idiopathic scoliosis: an effect imparted by postoperative thoracic hypokyphosis. *J Neurosurg Spine* 2011;15:491-6

Hwang SW, Samdani AF, Lonner B, Miyajiri F, Stanton P, Marks MC, Bastrom T, Newton PO, Betz RR, Cahill PJ. Impact of direct vertebral body derotation on rib prominence: are preoperative factors predictive of changes in rib prominence? *Spine (Phila Pa 1976)*. 2012 Jan 15;37(2):E86-9

Hwang SW, Samdani AF, Gressot LV, Hubler K, Marks MC, Bastrom TP, Betz RR, Cahill PJ. Effect of direct vertebral body derotation on the sagittal profile in adolescent idiopathic scoliosis. *Eur Spine J* 2012;21:31-9

Ilharreborde B, Hongo M, Gay R, Zhao K, An KN, Mazda K. Universal clamp: A new method of fixation compared to pedicle screw in human lumbar vertebrae.

Communication à l'IMAST 2007 (Paradise Islands. Bahamas)

Iharreborde B, Even J, Lefevre Y, Fitoussi F, Presedo A, Souchet P, Penneçot GF, Mazda K. How to determine the upper level of instrumentation in Lenke types 1 and 2 adolescent idiopathic scoliosis: a prospective study of 132 patients. *J Pediatr Orthop*. 2008 Oct-Nov;28(7):733-9

Iharreborde B, Morel E, Mazda K, Dekutoski MB. Adjacent segment disease after instrumented fusion for idiopathic scoliosis: review of current trends and controversies. *J Spinal Disord Tech* 2009;22:530-9

Iharreborde B, Even J, Lefevre Y, Fitoussi F, Presedo A, Penneçot GF, Mazda K. Hybrid constructs for tridimensional correction of the thoracic spine in adolescent idiopathic scoliosis: a comparative analysis of universal clamps versus hooks. *Spine (Phila Pa 1976)*. 2010 Feb 1;35(3):306-14

Iharreborde B, Steffen JS, Nectoux E, Vital JM, Mazda K, Skalli W, Obeid I. Angle measurement reproducibility using EOS three-dimensional reconstructions in adolescent idiopathic scoliosis treated by posterior instrumentation. *Spine (Phila Pa 1976)* 2011;36:E1306-13

Illes T, Tunyogi-Csapo M, Somoskeoy S. Breakthrough in three-dimensional scoliosis diagnosis: significance of horizontal plane view and vertebra vectors. *Eur Spine J* 2011;20:135-43

Imrie M, Yaszay B, Bastrom TP, Wenger, DR, Newton PO. Adolescent idiopathic scoliosis: should 100% correction be the goal? *J Pediatr Orthop* 2011;31:S9-13

ISO/5725-1: Accuracy (trueness and precision) of measurement methods and results : Part 1 General Principles and Definitions. Dec 1994

ISO/5725-2: Accuracy (trueness and precision) of measurement methods and results : Part 2 Basic method for the determination of repeatability and reproducibility of a standard measurement method. Dec 1994

Jackson RP, Peterson MD, McManus AC, Hales C. Compensatory spinopelvic balance over the hip axis and better reliability in measuring lordosis to the pelvic radius on standing lateral radiographs of adult volunteers and patients. *Spine (Phila Pa 1976)* 1998 Aug 15;23(16):1750-67

Johnston CE, Richards BS, Sucato DJ, Bridwell KH, Lenke LG, Erickson M; Spinal Deformity Study Group. Correlation of preoperative deformity magnitude and pulmonary function tests in adolescent idiopathic scoliosis. *Spine (Phila Pa 1976)* 2011 Jun 15;36(14):1096-102

Jolivet E, Sandoz B, Laporte S, Mitton D, Skalli W. Fast 3D reconstruction of the rib cage from biplanar radiographs. *Med Biol Eng Comput* 2010;48(8):821-8

Jouve JL, Sales de Gauzy J, Blondel B, Launay F, Accabed F, Bollini G. Use of the Universal Clamp for deformity correction and as an adjunct to fusion: preliminary

results in scoliosis. *J Child Orthop* 2011;5:273-82

Kadoury S, Cheriet F, Beauséjour M, Stokes IA, Parent S, Labelle H. A three-dimensional retrospective analysis of the evolution of spinal instrumentation for the correction of adolescent idiopathic scoliosis. *Eur Spine J*. 2009 Jan;18(1):23-37

Katsuura A, Hukuda S, Saruhashi Y, Mori K. Kyphotic malalignment after anterior cervical fusion is one of the factors promoting the degenerative process in adjacent intervertebral levels. *Eur Spine J* 2001;10:320-4

Kearon C, Viviani GR, Kirkley A, Killian KJ. Factors determining pulmonary function in adolescent idiopathic thoracic scoliosis. *Am Rev Respir Dis*. 1993 Aug;148(2):288-94

Kim HJ, Yagi M, Nyugen J, Cunningham ME, Boachie-Adjei O. Combined Anterior-Posterior Surgery is the Most Important Risk Factor for Developing Proximal Junctional Kyphosis in Idiopathic Scoliosis. *Clin Orthop Relat Res*. 2011 Nov 16. (Epub ahead of print)

Kim YJ, Lenke LG, Bridwell KH, Kim J, Cho SK, Cheh G, Yoon J. Proximal junctional kyphosis in adolescent idiopathic scoliosis after 3 different types of posterior segmental spinal instrumentation and fusions: incidence and risk factor analysis of 410 cases. *Spine (Phila Pa 1976)*. 2007 Nov 15;32(24):2731-8

Kim YJ, Lenke LG, Bridwell KH, Cheh G, Whorton J, Sides B. Prospective pulmonary function comparison following posterior segmental spinal instrumentation and fusion of adolescent idiopathic scoliosis: is there a relationship between major thoracic curve correction and pulmonary function test improvement? *Spine (Phila Pa 1976)* 2007 Nov 15;32(24):2685-93

King HA, Moe JH, Bradford DS, Winter RB. The selection of fusion levels in thoracic idiopathic scoliosis. *J Bone Joint Surg (Am)* 1983;65:1302-13

Knott PT, Mardjetko SM, Tschy F. The use of the T1 sagittal angle in predicting overall sagittal balance of the spine. *Spine J*. 2010 Nov;10(11):994-8

Lafage V, Leborgne P, Mitulescu A, Dubousset J, Lavaste F, Skalli W. Comparison of mechanical behaviour of normal and scoliotic vertebral segment: a preliminary numerical approach. *Stud Health Technol Inform* 2002;88:340-4

Lafage V, Schwab F, Skalli W, Hawkinson N, Gagey PM, Ondra S, Farcy JP. Standing balance and sagittal plane spinal deformity: analysis of spinopelvic and gravity line parameters. *Spine (Phila Pa 1976)*. 2008 Jun 15;33(14):1572-8

Lafage V, Schwab F, Vira S, Patel A, Ungar B, Farcy JP. Spino-pelvic parameters after surgery can be predicted: a preliminary formula and validation of standing alignment. *Spine (Phila Pa 1976)*. 2011 Jun;36(13):1037-45

Lafon Y, Lafage V, Dubousset J, Skalli W. Intraoperative three-dimensional correction during rod rotation technique. *Spine* 2009;34(5):512-9

Lafon Y, Steib JP, Skalli W. Intraoperative three dimensional correction during in situ contouring surgery by using a numerical model. *Spine* 2010;35(4):453-9

Lazennec JY, Rangel A, Baudoin A, Skalli W, Catonne Y, Rousseau MA. The EOS imaging system for understanding a patellofemoral disorder following THR. *Orthop Traumatol Surg Res.* 2011 Feb;97(1):98-101

Ledonio CG, Polly DW Jr, Vitale MG, Wang Q, Richards BS. Pediatric pedicle screws: comparative effectiveness and safety: a systematic literature review from the Scoliosis Research Society and the Pediatric Orthopaedic Society of North America task force. *J Bone Joint Surg Am.* 2011 Jul 6;93(13):1227-34

Lee SM, Suk SI, Chung ER. Direct vertebral rotation: a new technique of three-dimensional deformity correction with segmental pedicle screw fixation in adolescent idiopathic scoliosis. *Spine* 2004;29:343-9

Legaye J, Duval-Beaupère G, Hecquet J, Marty C. Pelvic incidence: a fundamental pelvic parameter for three-dimensional regulation of spinal sagittal curves. *Eur Spine J.* 1998;7(2):99-103

Lenke LG, Betz RR, Bridwell KH, Clements DH, Harms J, Lowe TG, Shufflebarger HL. Intraobserver and interobserver reliability of the classification of thoracic adolescent idiopathic scoliosis. *J Bone Joint Surg (Am)* 1998;80:1097-1106

Liljenqvist UR, Halm HF, Link TM. Pedicle screw instrumentation of the thoracic spine in idiopathic scoliosis. *Spine (Phila Pa 1976).* 1997 Oct 1;22(19):2239-45

Loder RT, Stasikelis P, Farley FA. Sagittal profiles of the spine in scoliosis associated with an Arnold-Chiari malformation with or without syringomyelia. *J Pediatr Orthop* 2002;22:483-91

Lonner BS, Auerbach JD, Estreicher MB, Betz RR, Crawford AH, Lenke LG, Newton PO. Pulmonary function changes after various anterior approaches in the treatment of adolescent idiopathic scoliosis. *J Spinal Disord Tech.* 2009 Dec;22(8):551-8

Lonner BS, Lazar-Antman MA, Sponseller PD, Shah SA, Newton PO, Betz R, Shufflebarger HS. Multivariate analysis of factors associated with kyphosis maintenance in adolescent idiopathic scoliosis. *Spine* 2012;Jan 5. Epub ahead of print

Lowe TG, Lenke L, Betz R, Newton P, Clements D, Hafer T, Crawford A, Letko L, Wilson LA. Distal junctional kyphosis of adolescent idiopathic thoracic curves following anterior or posterior instrumented fusion: incidence. risk factors. and prevention. *Spine (Phila Pa 1976).* 2006 Feb 1;31(3):299-302

Luhmann SJ, Lenke LG, Bridwell KH, Schootman M. Revision surgery after primary spine fusion for idiopathic scoliosis. *Spine (Phila Pa 1976).* 2009 Sep 15;34(20):2191-7

Luque ER. Segmental spinal instrumentation for correction of scoliosis. *Clin Orthop Relat Res.* 1982 Mar;(163):192-8

Mao SH, Qiu Y, Zhu ZZ, Zhu F, Liu Z, Wang B. Clinical Evaluation of the Anterior Chest Wall Deformity in Thoracic Adolescent Idiopathic Scoliosis. *Spine (Phila Pa 1976)* 2012;37(9):E540-8

Mac-Thiong JM, Roussouly P, Berthonnaud E, Guigui P. Sagittal parameters of global spinal balance: normative values from a prospective cohort of seven hundred nine Caucasian asymptomatic adults. *Spine (Phila Pa 1976)*. 2010 Oct 15;35(22):E1193-8

Mac-Thiong JM, Labelle H, Roussouly P. Pediatric sagittal alignment. *Eur Spine J* 2011;20 Suppl 5:586-90

Marks M, Stanford C, Newton P. Which lateral radiographic positioning technique provides the most reliable and functional representation of a patient's sagittal balance? *Spine (Phila Pa 1976)*. 2009 Apr 20;34(9):949-54

Mazda K, Ilharreborde B, Even J, Lefevre Y, Fitoussi F, Penneçot GF. Efficacy and safety of posteromedial translation for correction of thoracic curves in adolescent idiopathic scoliosis using a new connection to the spine: the Universal Clamp. *Eur Spine J*. 2009 Feb;18(2):158-69

Mladenov KV, Vaeterlein C, Stuecker R. Selective posterior thoracic fusion by means of direct vertebral derotation in adolescent idiopathic scoliosis: effects on the sagittal alignment. *Eur Spine J* 2011;20:1114-7

Misterska E, Głowacki M, Harasymczuk J. Assessment of spinal appearance in female patients with adolescent idiopathic scoliosis treated operatively. *Med Sci Monit*. 2011 Jul;17(7):CR404-10

Mitton D, Deschênes S, Laporte S, Godbout B, Bertrand S, de Guise JA, Skalli W. 3D reconstruction of the pelvis from biplanar radiography. *Comput Methods Biomech Biomed Engin*. 2006 Feb;9(1):1-5

Mitton D, Zhao K, Bertrand S, Zhao C, Laporte S, Yang C, An KN, Skalli W. 3D reconstruction of the ribs from lateral and frontal X-rays in comparison to 3D CT-scan reconstruction. *J Biomech* 2008;41(3):706-10

Moe JH, Purcell GA, Bradford DS. Zielke instrumentation (VDS) for the correction of spinal curvature. Analysis of results in 66 patients. *Clin Orthop Relat Res*. 1983 Nov;(180):133-53

Morrissy RT, Goldsmith GS, Hall EC, Kehl D, Cowie GH. Measurement of the Cobb angle on radiographs of patients who have scoliosis. Evaluation of intrinsic error. *J Bone Joint Surg Am*. 1990 Mar;72(3):320-7

Moskowitz A, Moe JH, Winter RB, Binner H. Long term follow-up of scoliosis fusion. *J Bone Joint Surg Am* 1980;62:364-75

Newton PO, Faro FD, Gollogly S, Betz RR, Lenke LG, Lowe TG. Results of preoperative pulmonary function testing of adolescents with idiopathic scoliosis. *A*

study of six hundred and thirty-one patients. *J Bone Joint Surg Am.* 2005 Sep;87(9):1937-46

Nowak R, Mrozek S, Miecznikowski W. The radiometric analysis of the chest and spine deformity following surgical treatment of idiopathic scoliosis by the C-D method. *Ortop Traumatol Rehabil.* 2002 Oct 30;4(5):559-66

Ofiram E, Garvey TA, Schwender JD, Wroblewski JM, Winter RB. Cervical degenerative changes in idiopathic scoliosis patients who underwent long fusion to the sacrum as adults: incidence, severity, and evolution. *J Orthop Traumatol.* 2009;10:27-30

Patel PN, Upasani VV, Bastrom TP, Marks MC, Pawelek JB, Betz RR, Lenke LG, Newton PO. Spontaneous lumbar curve correction in selective thoracic fusions of idiopathic scoliosis: a comparison of anterior and posterior approaches. *Spine (Phila Pa 1976).* 2008 May 1;33(10):1068-73

Pehrsson K, Larsson S, Oden A, Nachemson A. Long-term follow-up of patients with untreated scoliosis. A study of mortality, causes of death, and symptoms. *Spine (Phila Pa 1976).* 1992 Sep;17(9):1091-688

Perdriolle R. *La scoliose, son étude tridimensionnelle.* Maloine Paris 1979

Perdriolle R. The torsion meter: a critical review. *J Pediatr Orthop* 1991;11(6): 789

Potter BK, Lenke LG, Kuklo TR. Prevention and management of iatrogenic flatback deformity. *J Bone Joint Surg Am.* 2004 Aug;86-A(8):1793-808

Potter BK, Kuklo TR, Lenke LG. Radiographic outcomes of anterior spinal fusion versus posterior spinal fusion with thoracic pedicle screws for treatment of Lenke Type I adolescent idiopathic scoliosis curves. *Spine (Phila Pa 1976).* 2005 Aug 15;30(16):1859-66

Propst-Proctor SL, Bleck EE. Radiographic determination of lordosis and kyphosis in normal and scoliotic children. *J Pediatr Orthop* 1983;3:344-6

Qiu Y, Sun GQ, Zhu F, Wang WJ, Zhu ZZ. Rib length discrepancy in patients with adolescent idiopathic scoliosis. *Stud Health Technol Inform* 2010;158:63-6

Quanjer PH, Stocks J, Polgar G, Wise M, Karlberg J, Borsboom G. Compilation of reference values for lung function measurements in children. *Eur Respir J Suppl.* 1989 Mar;4:184S-261S

Remes V, Helenius I, Schlenzka D, Yrjonen T, Ylikoski M, Poussa M. Cotrel-Dubousset (CD) or Universal Spine System (USS) instrumentation in adolescent idiopathic scoliosis (AIS): comparison of midterm clinical, functional, and radiologic outcomes. *Spine* 2004;29:2024-30

Richards BS. Measurement error in assessment of vertebral rotation using the Perdriolle torsionmeter. *Spine (Phila Pa 1976)* 1992;17:513-7

Rihn JA, Lee JY, Ward WT. Infection after the surgical treatment of adolescent idiopathic scoliosis: evaluation of the diagnosis, treatment, and impact on clinical outcomes. *Spine (Phila Pa 1976)*. 2008 Feb 1;33(3):289-94

Rillardon L, Levassor N, Guigui P, Wodecki P, Cardinne L, Templier A, Skalli W. Validation of a tool to measure pelvic and spinal parameters of sagittal balance. *Rev Chir Orthop Reparatrice Appar Mot* 2003;89:218-27

Sabourin M, Jolivet E, Miladi L, Wicart P, Rampal V, Skalli W. Three-dimensional stereoradiographic modeling of rib cage before and after spinal growing rod procedures in early-onset scoliosis. *Clin Biomech (Bristol, Avon)*. 2010 May;25(4):284-91

Sakic K, Pecina M, Pavicic F. Cardiorespiratory function in surgically treated thoracic scoliosis with respect to degree and apex of scoliotic curve. *Respiration* 1992;59:327-31

Sangole A, Aubin CE, Labelle H, Lenke L, Jackson R, Newton P, Stokes IA; Scoliosis Research Society "3D Scoliosis committee". The central hip vertical axis: a reference axis for the scoliosis research society three-dimensional classification of idiopathic scoliosis. *Spine (Phila Pa 1976)* 2010;35:E530-4

Schlatterer B, Suedhoff I, Bonnet X, Catonne Y, Maestro M, Skalli W. Skeletal landmarks for TKR implantations: evaluation of their accuracy using EOS imaging acquisition system. *Orthop Traumatol Surg Res*. 2009 Feb;95(1):2-11

Schmidt C, Liljenqvist U, Lerner T, Schulte TL, Bullmann V. Sagittal balance of thoracic lordoscoliosis: anterior dual rod instrumentation versus posterior pedicle screw fixation. *Eur Spine J* 2011;20:1118-26

Schwab F, Lafage V, Boyce R, Skalli W, Farcy JP. Gravity line analysis in adult volunteers: age-related correlation with spinal parameters, pelvic parameters, and foot position. *Spine (Phila Pa 1976)* 2006 Dec 1;31(25):E959-67

Shea KG, Stevens PM, Nelson M, Smith JT, Masters KS, Yandow S. A comparison of manual versus computer-assisted radiographic measurement. Intraobserver measurement variability for Cobb angles. *Spine (Phila Pa 1976)* 1998;23:551-5

Skalli W, Champain S, Mosnier T. Biomecanique du rachis. In Elsevier, éditeur: Alternatives à l'arthrodèse lombaire et lombosacrée. Cahiers d'enseignement de la SOFCOT, 2007;(96):8-17

Stagnara P, De Mauroy JC, Dran G, Gonon GP, Costanzo G, Dimnet J, Pasquet A. Reciprocal angulation of vertebral bodies in a sagittal plane: approach to references for the evaluation of kyphosis and lordosis. *Spine (Phila Pa 1976)* 1982 Jul-Aug;7(4):335-42

Steffen JS, Obeid I, Aurouer N, Hauger O, Vital JM, Dubousset J, Skalli W. 3D postural balance with regard to gravity line: an evaluation in the transversal plane on 93 patients and 23 asymptomatic volunteers. *Eur Spine J*. 2010 May;19(5):760-7

Steffen JS. Modélisation tridimensionnelle globale du squelette pour l'aide au diagnostic et à la prise en charge thérapeutique des pathologies rachidiennes affectant l'équilibre postural. Thèse de doctorat. Ecole Arts et Métiers ParisTech. 2011

Steib JP, Dumas R, Mitton D, Skalli W. Surgical correction of scoliosis by in situ contouring: a detorsion analysis. *Spine* 2004;29:193-9

Stocks J, Quanjer PH, Reference values for residual volume, functional residual capacity and total lung capacity. ATS Workshop on Lung Volume Measurements. Official Statement of The European Respiratory Society. *Eur Respir J*. 1995 Mar;8(3):492-506

Suk SI, Kim WJ, Kim JH, Lee SM. Restoration of thoracic kyphosis in the hypokyphotic spine: a comparison between multiple-hook and segmental pedicle screw fixation in adolescent idiopathic scoliosis. *J Spinal Disord*. 1999 Dec;12(6):489-95

Suk SI, Kim JH, Kim SS, Lim DJ. Pedicle screw instrumentation in adolescent idiopathic scoliosis (AIS). *Eur Spine J*. 2012 Jan;21(1):13-22

Takahashi S, Suzuki N, Asazuma T, Kono K, Ono T, Toyama Y. Factors of thoracic cage deformity that affect pulmonary function in adolescent idiopathic thoracic scoliosis. *Spine (Phila Pa 1976)*. 2007 Jan 1;32(1):106-12

Takayama K, Nakamura H, Matsuda H. Quality of life in patients treated surgically for scoliosis: longer than sixteen-year follow-up. *Spine (Phila Pa 1976)*. 2009 Sep 15;34(20):2179-84

Than P, Szuper K, Somoskeöy S, Warta V, Illés T. Geometrical values of the normal and arthritic hip and knee detected with the EOS imaging system. *Int Orthop*. 2011 Nov 18 Epub ahead of print

Thompson GH, Wilber RG, Shaffer JW, Scoles PV, Nash CL Jr. Segmental spinal instrumentation in idiopathic scoliosis. A preliminary report. *Spine (Phila Pa 1976)*. 1985 Sep;10(7):623-30

Trawicki M, Liu XC, Tassone C, Thometz J, Lyon R. Improvements in three-dimensional back contour after spinal fusion for idiopathic scoliosis. *Stud Health Technol Inform*. 2010;158:19-23

Trobisch PD, Samdani AF, Pahys JM, Cahill PJ. Postoperative trunk shift in Lenke 1 and 2 curves: how common is it? and analysis of risk factors. *Eur Spine J*. 2011 Jul;20(7):1137-40

Vedantam R, Lenke LG, Keeney JA, Bridwell KH. Comparison of standing sagittal spinal alignment in asymptomatic adolescents and adults. *Spine (Phila Pa 1976)* 1998;23:211-5

Vedantam R, Lenke LG, Bridwell KH, Haas J, Linville DA. A prospective evaluation of pulmonary function in patients with adolescent idiopathic scoliosis relative to the

surgical approach used for spinal arthrodesis. *Spine (Phila Pa 1976)* 2000 Jan;25(1):82-90

Vialle R, Levassor N, Rillardon L, Templier A, Skalli W, Guigui P. Radiographic analysis of the sagittal alignment and balance of the spine in asymptomatic subjects. *J Bone Joint Surg Am.* 2005 Feb;87(2):260-7

Violas P, Estivalezes E, Briot J, Sales de Gauzy J, Swider P. Quantification of intervertebral disc volume properties below spine fusion. using magnetic resonance imaging. in adolescent idiopathic scoliosis surgery. *Spine (Phila Pa 1976).* 2007 Jul 1;32(15):E405-12

Vital JM, Steffen JS, Gille O, Obeid I, Aurouer N, Le Huec JC. EOS: équilibre sagittal et équilibre compensé. In 83e Congrès annuel de la SOFCOT - Journée des spécialités (SFCR), Paris, France, 2008

Vora V, Crawford A, Babekhir N, Boachie-Adjei O, Lenke L, Peskin M, Charles G, Kim Y. A pedicle screw construct gives an enhanced posterior correction of adolescent idiopathic scoliosis when compared with other constructs: myth or reality. *Spine* 2007;32:1869-74

Voutsinas SA, MacEwen GD. Sagittal profiles of the spine. *Clin Orthop Relat Res.* 1986 Sep;(210):235-42

Wang J, Zhao Y, Shen B, Wang C, Li M. Risk factor analysis of proximal junctional kyphosis after posterior fusion in patients with idiopathic scoliosis. *Injury.* 2010 Apr;41(4):415-20

Wang Y, Fei Q, Qiu G, Lee C, Shen J, Zhang J, Zhao H, Zhao Y, Wang H, Yuan S. Anterior spinal fusion versus posterior spinal fusion for moderate lumbar/thoracolumbar adolescent idiopathic scoliosis: a prospective study. *Spine (Phila Pa 1976)* 2008 Sep 15;33(20):2166-72

Wang Y, Hansen ES, Høy K, Wu C, Bünger CE. Distal adding-on phenomenon in Lenke 1A scoliosis: risk factor identification and treatment strategy comparison. *Spine (Phila Pa 1976)* 2011 Jun 15;36(14):1113-22

Weinstein SL, Zavala DC, Ponseti IV. Idiopathic scoliosis: long-term follow-up and prognosis in untreated patients. *J Bone Joint Surg Am.* 1981 Jun;63(5):702-12

Weinstein SL. Natural history. *Spine (Phila Pa 1976)* 1999;24:2592-60

Weinstein SL, Dolan LA, Cheng JC, Danielsson A, Morcuende JA. Adolescent idiopathic scoliosis. *Lancet.* 2008 May 3;371(9623):1527-37

Westrick ER, Ward WT. Adolescent idiopathic scoliosis: 5-year to 20-year evidence-based surgical results. *J Pediatr Orthop.* 2011 Jan-Feb;31(1Suppl):S61-8

Winter RB, Lonstein JE, Denis F. How much correction is enough? *Spine* 2007;32:2641-3

Yazici M, Acaroglu ER, Alanay A, Deviren V, Cila A, Surat A. Measurement of vertebral rotation in standing versus supine position in adolescent idiopathic scoliosis. *J Pediatr Orthop* 2001;21(2):252-6

Zhang J, He D, Gao J, Yu X, Sun H, Chen Z, Li M. Changes in life satisfaction and self-esteem in patients with adolescent idiopathic scoliosis with and without surgical intervention. *Spine (Phila Pa 1976)* 2011 Apr 20;36(9):741-5

ANALYSE TRIDIMENSIONNELLE DE LA CORRECTION DES SCOLIOSES IDIOPATHIQUES DE L'ADOLESCENT PAR TRANSLATION POSTEROMEDIALE

RESUME : La scoliose idiopathique est une déformation tridimensionnelle du tronc, affectant le rachis et la cage thoracique. La stéréoradiographie basse dose EOS permet une analyse personnalisée en 3D de la géométrie du squelette en position debout. L'objectif de cette thèse est d'améliorer l'évaluation quantitative en routine clinique des résultats chirurgicaux, et d'y intégrer l'étude de la morphologie de la cage thoracique. Dans un premier temps, les outils, méthodes et protocoles nécessaires à une telle évaluation ont été mis en place et validés. En particulier, l'incertitude des reconstructions des déformations sévères et des rachis instrumentés a été quantifiée pour la première fois. La méthode a ensuite été appliquée à une série d'adolescents opérés de scoliose thoracique idiopathique par translation postéromédiale. La première partie de l'analyse quantitative a porté sur le rachis instrumenté, en incluant un nouvel axe de référence pour apprécier l'équilibre. Les résultats ont permis d'évaluer la correction obtenue dans le plan axial par cette méthode. La seconde partie de l'étude a porté sur les modifications postopératoires observées au niveau du rachis cervical. Une amélioration de l'alignement sagittal de ce segment non instrumenté, corrélée à la restauration de la cyphose thoracique, a été mise en évidence. La stéréoradiographie a enfin permis de faire une analyse descriptive de la morphologie endo et exothoracique d'un groupe de 80 adolescents suivis pour scoliose thoracique idiopathique, et d'étudier les corrélations entre paramètres quantitatifs thoraciques et rachidiens et épreuves fonctionnelles respiratoires. La méthode de modélisation du thorax a finalement été appliquée pour caractériser les modifications postopératoires. Ces travaux ont ainsi confirmé l'intérêt de l'analyse 3D du rachis et du thorax dans l'évaluation en routine clinique des résultats chirurgicaux de scolioses idiopathiques.

Mots clés : Scoliose, modèle 3D personnalisé, translation postéromédiale, cage thoracique

TRIDIMENSIONAL ANALYSIS OF ADOLESCENT IDIOPATHIC SCOLIOSIS TREATED BY POSTEROMEDIAL TRANSLATION

ABSTRACT : Idiopathic scoliosis is a tridimensional trunk deformity, affecting both the spine and the rib cage. Low dose EOS stereoradiography is designed to assess the patient specific 3D geometry of the skeleton in standing position. The goal of this work is to improve the quantitative analysis of postoperative results in a routine clinical use, and to integrate the rib cage morphological analysis. Tools, methods and necessary protocols were first developed and validated to allow such an evaluation. In particular, the reliability of 3D measurements in severe scoliosis and instrumented spine were assessed. The modelization method was then applied to a series of adolescents operated for thoracic idiopathic scoliosis using posteromedial translation. The first part of the analysis focused on the instrumented spine, and included a new reference axis to estimate patients' global balance. The second part of the work aimed to describe the postoperative change of the sagittal cervical alignment. Significant improvement was found, correlated with thoracic kyphosis restoration. Finally, biplanar stereoradiography allowed a descriptive analysis of the endo and exothoracic morphology in a cohort of 80 adolescents with idiopathic scoliosis. Correlations between quantitative spinal and thoracic parameters and pulmonary function tests were investigated. The method was used in order to characterize the postoperative thoracic changes. This study confirms the interest of having in routine clinical use a 3D evaluation of the spine and the rib cage in the quantitative analysis of idiopathic scoliosis postoperative results.

Keywords : Scoliosis, 3D patient specific model, posteromedial translation, rib cage