



HAL
open science

Imagerie polarimétrique pour le diagnostic de néoplasies intra épithéliales du col utérin : étude de conisations et de lames histologiques de tissus conjonctifs

André Nazac

► **To cite this version:**

André Nazac. Imagerie polarimétrique pour le diagnostic de néoplasies intra épithéliales du col utérin : étude de conisations et de lames histologiques de tissus conjonctifs. Biophysique [physics.bio-ph]. Ecole Polytechnique X, 2013. Français. NNT : . pastel-00956597

HAL Id: pastel-00956597

<https://pastel.hal.science/pastel-00956597>

Submitted on 6 Mar 2014

HAL is a multi-disciplinary open access archive for the deposit and dissemination of scientific research documents, whether they are published or not. The documents may come from teaching and research institutions in France or abroad, or from public or private research centers.

L'archive ouverte pluridisciplinaire **HAL**, est destinée au dépôt et à la diffusion de documents scientifiques de niveau recherche, publiés ou non, émanant des établissements d'enseignement et de recherche français ou étrangers, des laboratoires publics ou privés.

Thèse présentée pour obtenir le grade de

DOCTEUR DE L'ÉCOLE POLYTECHNIQUE

Spécialité : *Physique*

par

André Nazac

**Imagerie polarimétrique pour le diagnostic de néoplasies
intra épithéliales du col utérin : étude de conisations et
de lames histologiques de tissus conjonctifs**

Soutenue le 7 novembre 2013 devant le jury composé de

| | | |
|---------------------------|---------------------------|--------------------|
| Dr Guilhem GALLOT | LOB, CNRS-Polytechnique | Président |
| Dr Geneviève BOURG-HECKLY | LJP, CNRS-UPMC | Rapporteur |
| Pr Jean GONDRY | CHU Amiens | Rapporteur |
| Pr Pierre COLLINET | CHRU Lille | Examineur |
| Pr Hervé FERNANDEZ | CHU Bicêtre | Examineur |
| Dr Antonello DE MARTINO | LPICM, CNRS-Polytechnique | Directeur de thèse |

*Thèse préparée au Laboratoire de Physique des Interfaces et Couches Minces,
en collaboration avec*

*l'Institut Mutualiste Montsouris, le CHU de Bicêtre
et le Laboratoire d'Optique et Biosciences*

Table des matières

| | |
|--|-----------|
| Introduction générale | 7 |
| 1 Prise en charge du cancer du col utérin | 9 |
| 1.1 Introduction | 9 |
| 1.2 Recommandations actuelles de prise en charge | 13 |
| 1.2.1 Néoplasies intra épithéliales (CIN) | 13 |
| 1.2.2 Cancers du col | 14 |
| 1.3 Le dépistage par frottis | 15 |
| 1.4 La colposcopie | 19 |
| 1.4.1 Sensibilité, spécificité et variabilité inter et intra observateur | 21 |
| 1.4.2 La concordance cyto-colpo-histologique | 22 |
| 1.4.3 Bilan | 23 |
| 1.5 La vaccination : perspectives et limites | 23 |
| 1.6 Les alternatives proposées au dépistage | 24 |
| 1.6.1 Le test HPV | 24 |
| 1.6.2 Le VIA | 24 |
| 1.7 Les nouvelles techniques de diagnostic | 25 |
| 1.7.1 La microcolpohystéroscope | 25 |
| 1.7.2 L'imagerie de fluorescence | 26 |
| 1.7.3 La microscopie confocale | 27 |
| 1.7.4 L'OCT (Optical Coherence Tomography) | 27 |
| 1.7.5 Conclusion | 27 |
| 2 Prolapsus vaginal | 29 |
| 2.1 Epidémiologie | 29 |
| 2.2 Anatomie et histologie | 30 |
| 2.2.1 Anatomie | 30 |
| 2.2.2 Histologie | 30 |
| 2.3 Recommandations de prise en charge | 33 |
| 2.4 Conclusion | 33 |
| 3 Principes physiques de l'imagerie polarimétrique. | 35 |
| 3.1 La polarisation de la lumière | 35 |
| 3.1.1 Etats totalement polarisés | 35 |
| 3.1.2 Etats partiellement polarisés. Vecteurs de Stokes | 42 |
| 3.2 Propagation dans des milieux matériels | 44 |
| 3.2.1 Milieux homogènes anisotropes : dichroïsme et biréfringence | 45 |
| 3.2.2 Milieux inhomogènes : diffusion et dépolarisation | 47 |

| | | |
|----------|---|-----------|
| 3.2.3 | Résumé | 50 |
| 3.3 | Matrices de Mueller | 50 |
| 3.3.1 | Diatténuation | 51 |
| 3.3.2 | Matrices de Mueller d'éléments simples | 52 |
| 3.4 | Interprétation des matrices de Mueller expérimentales | 53 |
| 3.4.1 | Décomposition en produits d'éléments simples | 54 |
| 3.5 | Conclusion | 55 |
| 4 | Matériel et méthodes | 57 |
| 4.1 | Les polarimètres imageurs | 57 |
| 4.1.1 | Principes généraux de fonctionnement | 57 |
| 4.1.2 | L'imageur macroscopique en rétrodiffusion | 59 |
| 4.1.3 | Le microscope polarimétrique en transmission | 61 |
| 4.2 | Rouge Picrosirius et collagène | 69 |
| 4.3 | Préparation des échantillons | 70 |
| 4.3.1 | Matériel et protocole. | 70 |
| 4.3.2 | Temps de coloration et épaisseur des échantillons. | 73 |
| 4.4 | Comparaison polarimétrie - SHG | 75 |
| 4.4.1 | Matériel et protocole | 75 |
| 4.4.2 | Comparaison sur tissu vaginal | 76 |
| 4.4.3 | Comparaison sur tissu cervical | 79 |
| 4.4.4 | Conclusion | 79 |
| 4.5 | Conclusions et perspectives | 80 |
| 5 | Résultats sur les parois vaginales | 81 |
| 5.1 | Réponses polarimétriques des différentes zones de tissus vaginaux | 81 |
| 5.2 | Réponses polarimétriques de tissu vaginal prolabé et non prolabé | 85 |
| 5.3 | Conclusion | 86 |
| 6 | Résultats sur les cols utérins | 89 |
| 6.1 | Le contexte médical (projet POLCOLPO) | 89 |
| 6.2 | Imagerie in vivo en contraste d'états orthogonaux (OSC) | 90 |
| 6.2.1 | Principe de la technique et dispositif expérimental | 90 |
| 6.2.2 | Résultats | 91 |
| 6.3 | Imagerie de Mueller de conisations | 92 |
| 6.3.1 | Matériel et protocole | 92 |
| 6.3.2 | Images | 97 |
| 6.4 | Coupes histologiques de conisations | 101 |
| 6.4.1 | Organisation du collagène sous épithélial en zone saine ou CIN3 (champ 480 microns) | 101 |
| 6.4.2 | Organisation du collagène sous épithélial en zone saine ou CIN3 (champ 2 mm) | 106 |
| 6.4.3 | Organisation du collagène immédiatement sous épithélial en zone saine ou CIN3 (champ 480 microns) | 108 |
| 6.4.4 | Différence du collagène sous épithélial entre l'épithélium malpighien sain et le CIN3 | 110 |
| 6.5 | Discussion | 115 |
| 6.6 | Conclusion | 116 |

| | |
|--|------------|
| <i>TABLE DES MATIÈRES</i> | 5 |
| Conclusion générale | 119 |
| A Principes physiques des microscopies à deux photons | 123 |
| Bibliographie | 127 |

Introduction générale

Le dépistage du cancer du col de l'utérus reste un enjeu de santé publique majeur car il est le deuxième cancer féminin au monde par ordre de fréquence et bien qu'il existe un dépistage, celui-ci comporte des faiblesses. Dans les pays développés, le dépistage par frottis puis, le cas échéant, l'examen colposcopique peut être proposé de manière systématique, mais l'étape colposcopique en est le maillon faible, avec des performances diagnostiques largement perfectibles. Dans les pays à plus faibles ressources où le dépistage est peu présent la mortalité par cancer du col est très élevée (275 000 morts par an) faute d'une prise en charge adaptée, dont on sait qu'elle réduirait drastiquement cette mortalité. L'impossibilité de pratiquer le frottis à grande échelle a conduit récemment à développer une technique optique simple (le Visual Inspection with Acetic acid) comme première étape de dépistage. Potentiellement très utile, cette technique doit être très largement améliorée, notamment du point de vue de la sensibilité, pour jouer pleinement son rôle d'outil de dépistage.

Par ailleurs de nombreuses autres techniques, optiques ou non, ont été proposées et évaluées comme alternatives ou en complément du dépistage "classique", mais à ce jour, aucune n'a montré d'amélioration suffisamment significative pour trouver sa place dans la pratique clinique quotidienne. La situation est donc loin d'être satisfaisante et justifie de poursuivre des recherches dans ce domaine.

Depuis plusieurs années, le Laboratoire de Physique des Interfaces et des Couches Minces (LPICM) de l'École polytechnique tente d'appliquer la polarimétrie - technique optique pour laquelle l'expertise du LPICM est largement reconnue - à des problématiques médicales, et notamment pour améliorer les performances de la colposcopie.

La polarimétrie utilise la *polarisation* de la lumière et non son intensité comme l'imagerie classique. Elle est largement utilisée dans l'industrie pour la caractérisation de matériaux en couches minces et c'est dans ce contexte qu'ont eu lieu les premiers développements instrumentaux au LPICM.

La polarimétrie peut être mise en œuvre de différentes manières, plus ou moins complexes, suivant qu'on veut caractériser la réponse en polarisation de l'objet étudié de manière plus ou moins complète. Si les configurations adaptées à la caractérisation de matériaux sont maintenant bien connues, c'est loin d'être le cas pour l'imagerie biomédicale, domaine où la polarimétrie n'a été que très peu étudiée jusqu'à présent.

Pour notre part, une première étude sur des conisations à l'état frais nous avait conduits à penser que cette technique pouvait améliorer les performances de la colposcopie, et ce, même dans une configuration simple (le contraste en polarisations orthogonales, ou OSC) et assez facilement adaptable à un essai clinique *in vivo*. Cet essai, mené entre 2006 et 2008 à l'Institut Mutualiste Montsouris (IMM) et en collaboration avec l'Unité de Recherche Clinique de la Pitié Salpêtrière, a montré que l'OSC était insuffisant, mais il a aussi ouvert des pistes pour poursuivre dans cette voie, notamment en mettant en œuvre la version la plus complète de la polarimétrie, à savoir la

polarimétrie de Mueller.

Par la suite, des conisations observées avec un polarimètre de Mueller ont montré des réponses beaucoup plus riches (et compatibles avec nos observations en OSC *in vivo*). Dès lors, il a paru évident que des données supplémentaires concernant la réponse polarimétrique du col utérin, et plus généralement de tissus conjonctifs, étaient nécessaires pour mieux comprendre et, *in fine*, mieux exploiter, les effets observés.

Nous avons ainsi décidé d'étudier non seulement la réponse polarimétrique macroscopique de tissus épais, mais aussi les propriétés polarimétriques de ces mêmes tissus au niveau *microscopique*, sur des lames histologiques colorées de manière adaptée (au rouge Picrosirius). Outre le col utérin, nous avons choisi d'étudier des prélèvements de parois vaginales, dont la dégradation des propriétés mécaniques peut conduire au prolapsus génito-urinaire.

En effet ces tissus sont tous deux très riches en collagène et c'est très vraisemblablement l'altération de la structure du collagène qui favorise le prolapsus. Ce sont très vraisemblablement aussi les variations de la structure du collagène au niveau du col utérin qui sont à l'origine des réponses polarimétriques observées sur les conisations, voire *in vivo*. L'objectif essentiel de ce travail a donc été de caractériser l'orientation des fibres de collagène dans les lames étudiées par microscopie de Mueller, et de les corréliser avec les propriétés macroscopiques des tissus correspondants (prolabé ou non pour les parois vaginales, dysplasique ou non pour le col). Ces études ont été menées pour l'essentiel sur des échantillons prélevés dans le service de Gynécologie Obstétrique du CHU de Bicêtre (KB), et analysés avec le concours des services d'Anatomopathologie de l'IMM et du KB.

Le manuscrit est organisé comme suit.

Le premier chapitre décrit l'état des lieux, du point de vue médical, de la prise en charge du cancer du col utérin et de la nécessité d'améliorer le diagnostic optique des dysplasies. De même le second chapitre est consacré au prolapsus.

Une fois les problématiques médicales définies, les deux chapitres suivants décrivent les techniques mises en œuvre dans ce travail. Ainsi dans le troisième chapitre nous décrivons la physique de la polarisation de la lumière nécessaire à une bonne compréhension des résultats. Les notions essentielles concernent les états de polarisation possibles (polarisation totale et partielle) et leurs modifications dues à l'interaction avec l'objet observé et liées à la structure de cet objet.

Le quatrième chapitre décrit plus en détail le matériel et les méthodes utilisés, en commençant par les imageurs polarimétriques mis en œuvre et en poursuivant par la préparation des échantillons, y compris l'optimisation de la procédure de coloration au rouge Picrosirius. Enfin, la mesure de l'orientation des fibres de collagène par imagerie polarimétrique est comparée à celle fournie par génération de second harmonique (SHG), la technique de référence en la matière, mise en œuvre par nos collègues du Laboratoire d'Optique et Biosciences.

Les deux derniers chapitres décrivent les résultats.

L'orientation des fibres de collagène du tissu vaginal prolabé ou non a été étudiée à divers grossissements, et sur toute l'épaisseur des coupes (longitudinales et transverses).

La structure du collagène de tissu cervical a aussi été caractérisée au niveau microscopique, en surface et en profondeur, dans des zones saines ou dysplasiques. A chaque fois que cela a été possible, ces lames ont été prélevées sur des blocs issus des conisations, au nombre de quatre, imagées en rétrodiffusion à l'état frais.

Chapitre 1

Prise en charge du cancer du col utérin

1.1 Introduction

Anatomie Le col utérin est en continuité avec le vagin. Il mesure approximativement 4 cm et est composé d'un orifice externe et d'un orifice interne. L'orifice externe comprend 2 épithéliums, un épithélium *malpighien* et un épithélium dit *glandulaire*.

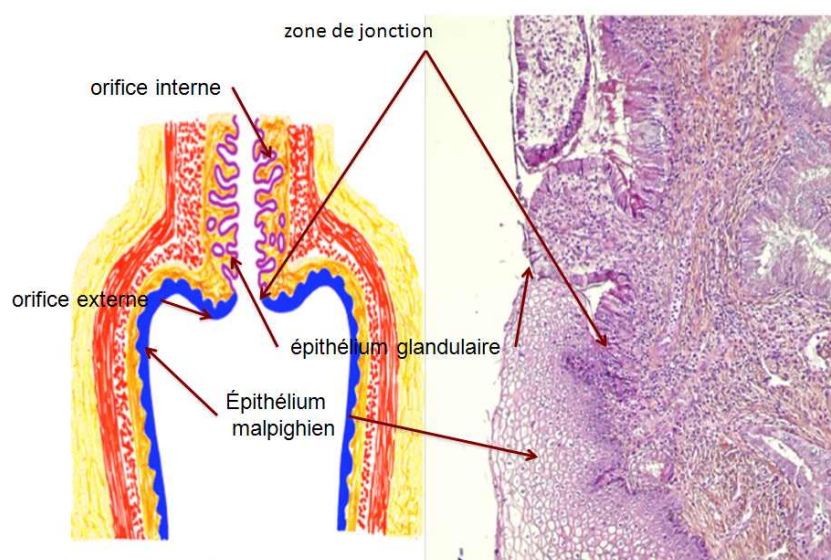


FIGURE 1.1 – Anatomie du col utérin, au niveau macroscopique (à gauche) et microscopique (à droite).

L'épithélium malpighien est efficace contre les agressions extérieures : pH acide du vagin, bactéries, virus...car il est composé de dix à trente couches cellulaires. L'épithélium glandulaire, qui tapisse le canal endocervical, comporte une seule couche cellulaire de revêtement ce qui le rend fragile. La frontière entre ces deux épithéliums s'appelle la *zone de jonction*. C'est cette zone de fragilité qui est le point d'entrée du virus papilloma (HPV). La situation de la zone de jonction, qui peut être extériorisée ou vers l'endocol, varie dans le temps en fonction de l'exposition hormonale notamment, illustrée sur la figure 1.2.

Histologie L'épithélium malpighien mature comprend une trentaine de couches cellulaires reposant sur une membrane basale, subdivisées en trois domaines : la couche basale, la couche intermédiaire et la couche superficielle. Les couches superficielles

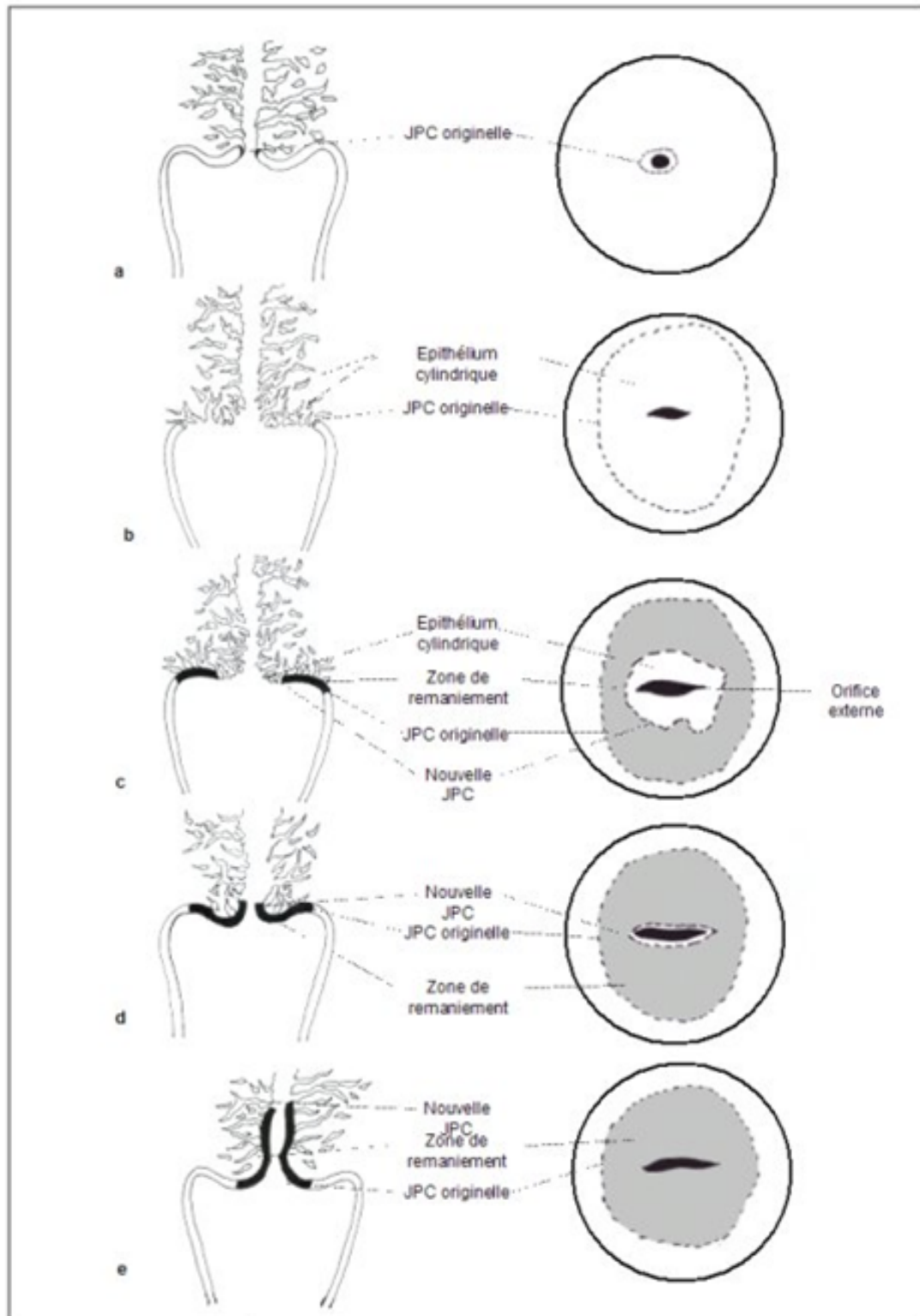


FIGURE 1.2 – Localisation de la zone de jonction squamo-cylindrique et de la zone de remaniement. (a) avant la puberté, (b) après la puberté et tout au début de la période de reproduction, (c) chez la femme d’une trentaine d’années, (d) chez la femme en péri-ménopause, (e) chez la femme en postménopause [1].

sont riches en glycogène, elles prennent une coloration foncée au contact du lugol (figure 1.3).

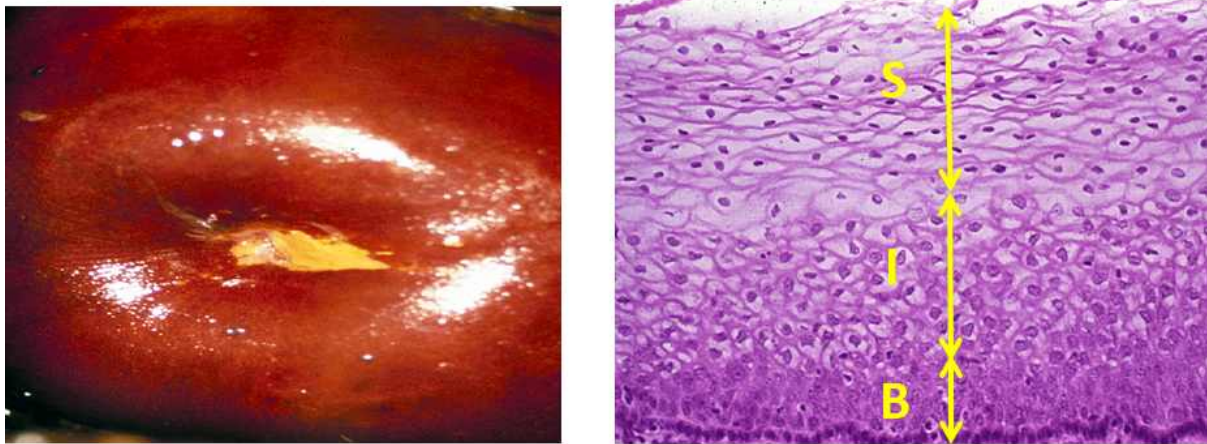


FIGURE 1.3 – Epithélium malpighien mature. *A gauche* : image macroscopique d'une coloration au Lugol. *A droite* : coupe histologique montrant les couches cellulaires basales (B), intermédiaire (I) et superficielle (S). L'épaisseur totale est de 300 μm .

L'épithélium dit glandulaire ne comprend qu'une couche cellulaire au dessus de la membrane basale. Leur aspect est proche des cellules de la couche basale de l'épithélium malpighien. La figure 1.4 montre l'aspect macroscopique et une coupe histologique de la zone de jonction entre les deux épithéliums. Sous la membrane basale il y a le chorion sous épithélial riche en fibres de collagène.

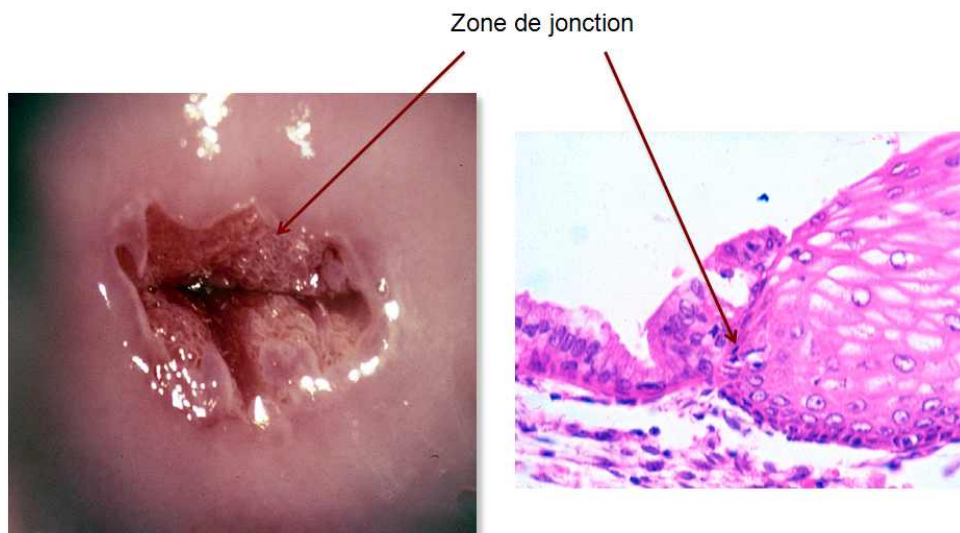


FIGURE 1.4 – Zone de jonction. Image macroscopique (*à gauche*) et microscopique (*à droite*).

Les néoplasies intra épithéliales (CIN) touchent en premier lieu la couche basale de l'épithélium malpighien, puis remontent vers la surface jusqu'à transformer la totalité de l'épaisseur de l'épithélium, ils sont alors appelés CIN 3.

Le franchissement de la membrane basale signe le carcinome infiltrant. Plus de 90% sont des carcinomes épidermoïdes car ils intéressent l'épithélium malpighien, entre 5% et 10% sont des adéno-carcinomes car ils concernent l'épithélium dit glandulaire.

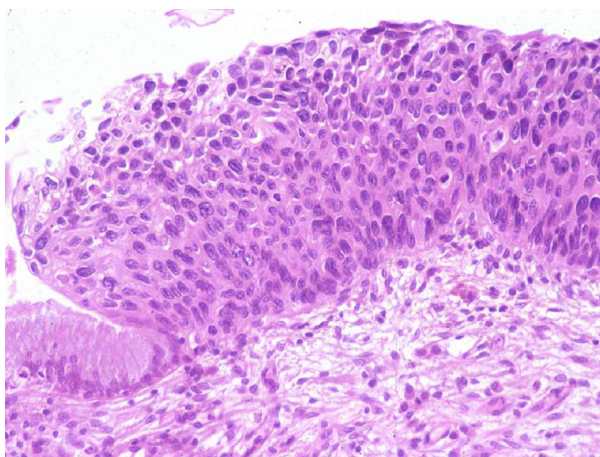


FIGURE 1.5 – Coupe histologique d’un épithélium malpighien au stade CIN3.

Il existe quelques rares cas histologiques différents d’origine non infectieuse (rhabdomyosarcomes...).

HPV Il existe plus de 200 génotypes d’HPV avec un tropisme tissulaire variable. Ceux à tropisme génital se répartissent en HPV à bas risque dont les plus fréquents sont HPV 6 et 11 et en HPV à haut risque ou oncogènes dont 16 et 18 sont les plus fréquents. Les HPV à haut risque sont très fortement associés aux lésions pré cancéreuses et au cancer du col utérin puisqu’ils y sont associés dans 95% à 98% des cas [2]. L’infection HPV est très commune, on estime que 80% de la population féminine y sera exposée. On retrouve de l’HPV dans 10% des Frottis Cervico Utérins (FCU) normaux et une prévalence dans la population générale allant de 13 à 22%, dans 80 à 90% des CIN et dans 95 à 100% des cancers[3, 4]. L’histoire naturelle de l’infection à HPV débute par une période d’incubation de 1 à 6 mois. Puis la réponse immunitaire intervient, faisant disparaître 90% des infections à HPV en 12 à 18 mois. En cas de persistance de l’infection HPV, il y a un risque d’évolution en CIN et enfin en carcinome infiltrant dans 0,2% des cas après 10 à 15 ans d’évolution.

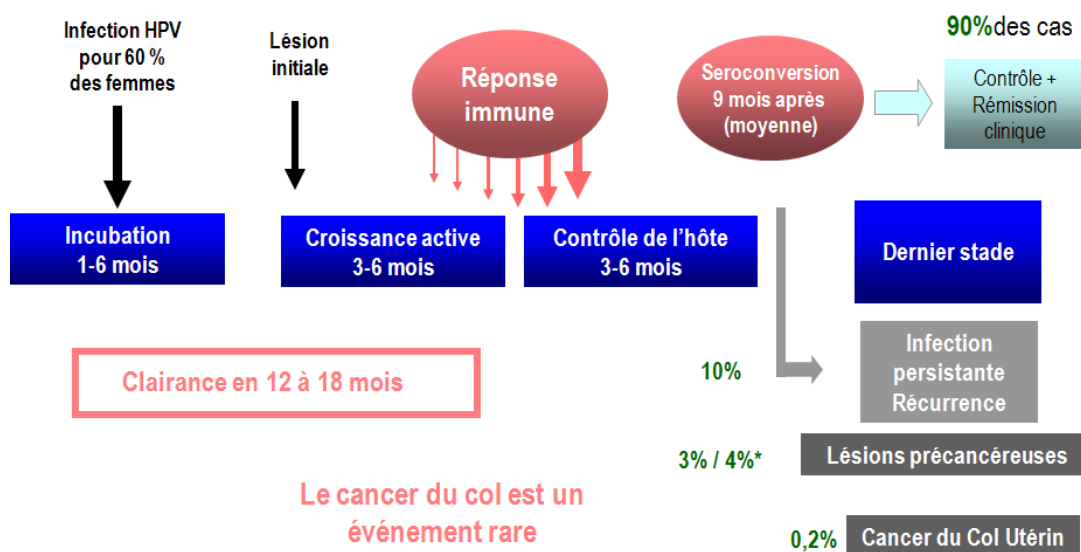


FIGURE 1.6 – Histoire naturelle de l’infection à HPV.

Epidémiologie du cancer du col Le cancer du col utérin est un cancer fréquent puisque l'incidence annuelle est estimée à 500 000 cas et le nombre de décès annuels est évalué à 275 000, principalement dans les pays en voie de développement représentant 80 à 85% des cas.

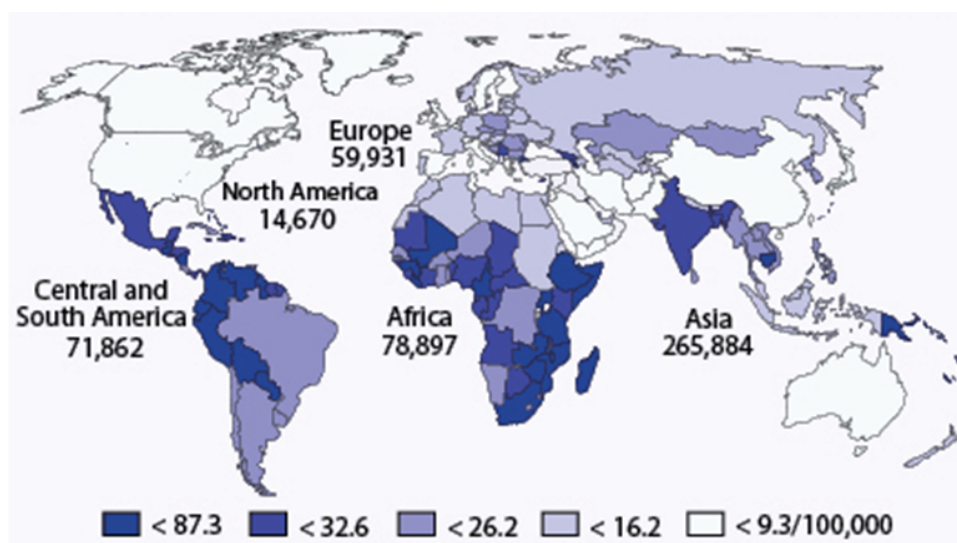


FIGURE 1.7 – Estimation du nombre de cas et de l'incidence du cancer du col.([5])

Dans le monde, il est au deuxième rang des cancers chez la femme [6] en termes d'incidence et au premier rang en termes de mortalité. En France, il est le neuvième cancer chez la femme par sa fréquence (3000 cas annuels) avec une incidence de 7 pour 100 000 femmes et le douzième le plus meurtrier (1000 décès annuels) : 2 pour 100 000 femmes. Chez les femmes de moins de 45 ans, il est la deuxième cause de mortalité par cancer. Son pic d'incidence est de 40 ans, son pic de mortalité est de 50 ans, et la survie moyenne de 70% à 5 ans.

Sa fréquence ne cesse de diminuer grâce au dépistage. Certains facteurs accroissent l'incidence du cancer du col utérin tels que le tabac, l'immunosuppression, l'absence de dépistage, des comportements sexuels à risque (prostitution, partenaires multiples...).

En France sont effectués annuellement 6 millions de FCU, dont 170 000 sont anormaux aboutissant entre 20 000 à 30 000 conisations par an dont la moitié concerne des CIN 2+ [7].

1.2 Recommandations actuelles de prise en charge

1.2.1 Néoplasies intra épithéliales (CIN)

Le geste thérapeutique essentiel dans le cas des lésions de CIN est la *conisation*. La difficulté de visualisation spécifique des CIN à l'examen colposcopique peut avoir pour conséquence directe que des conisations sont pratiquées inutilement, que les marges d'exérèse peuvent s'avérer positives, ce qui oblige à pratiquer une nouvelle intervention si l'endocol est atteint, ou enfin que la conisation peut être trop large. On sait que si la conisation a une taille supérieure à 10 mm ou un volume trop important, il peut y avoir des conséquences obstétricales non négligeables telles qu'une augmentation du risque d'accouchement prématuré [8, 9].

Les résultats des FCU sont depuis 2001 donnés selon la classification Bethesda qui est consensuelle, internationale et reproductible. Les résultats cytologiques permettent de donner une estimation des résultats histologiques. Ils sont classés en 3 types :

1. *normaux* ou "negative for squamous intraepithelial lesions or malignancy" (NIL/M)
2. *anormaux* ou "positive for abnormal squamous intraepithelial lesions" (low grade : LSIL or high grade : HSIL)
3. *douteux* : "doubts squamous cells" (ASCUS, ASC H), doubts glandular (AGC)

Selon le résultat, une ou plusieurs options sont proposées.

1. Les FCU *bas grade* ("low squamous intraepithelial lesions : LSIL") représentent 2% des FCU. Le typage HPV est inutile car positif dans 80% des cas. Deux options sont alors possibles :
 - FCU de contrôle à 6 mois
 - colposcopie +/- biopsie
 15 à 25% des FCU LSIL sont CIN2+ histologiquement.
2. Les FCU *haut grade* (high squamous intraepithelial lesions : HSIL) justifient une seule attitude : Colposcopie d'emblée +/- biopsie.
Plus de 80% des FCU HSIL sont CIN2+ histologiquement.
3. Les FCU *douteux* ASC US (atypical squamous cells of undetermined significance) représentent 2 à 4% des frottis. Le typage HPV est utile car 50% sont HPV haut risque. Trois options sont recommandées :
 - FCU de contrôle à 6 mois
 - colposcopie d'emblée +/- biopsie
 - typage HPV, si HPV HR retrouvé une colposcopie est proposée, sinon frottis un an plus tard.
 5 à 15% des FCU ASCUS s'avèrent être des CIN 2+.
4. Pour les FCU douteux ASC H (atypical squamous cells who can be HSIL) une seule option est indiquée : colposcopie +/- biopsie.
40% sont CIN 2+ histologiquement.

L'étape suivante est la prise en charge des CIN avérées histologiquement. Les recommandations sont moins consensuelles et dépendent plus de chaque situation clinique. Les CIN1 sont majoritairement suivies avec un frottis à 1 an, sauf difficultés de suivi ou contexte particulier. Les CIN2 et CIN3 doivent être traitées par conisation sauf contexte particulier. La SFCPCV recommande d'effectuer les conisations sous colposcopie afin de limiter leur taille. On sait ainsi qu'une taille de conisation supérieure à 10-15 mm augmente le risque relatif de rupture prématurée des membranes en cours de grossesse par 3 [9].

1.2.2 Cancers du col

Classification. Après plusieurs années d'évolution des CIN soit par absence de dépistage, soit par échec de dépistage, soit malgré le dépistage, apparaissent les infiltrations de la membrane basale. Les différents stades répondent à la classification FIGO qui se décline en quatre stades :

- les stades I sont strictement limités au col, les IA sont de diagnostic microscopique, les IB sont macroscopiques,

- les stades II vont au delà du col sans atteindre les parois pelviennes et/ou les deux tiers supérieurs du vagin,
- les stades III vont jusqu'à la paroi et/ou atteignent le tiers inférieur du vagin,
- les stades IV vont au delà du petit bassin.

Indications thérapeutiques Les indications thérapeutiques répondent au Standard Option Recommendations (SOR) 2010 qui est un guide consensuel de bonnes pratiques de prise en charge des cancers.

- Les stades IA peuvent bénéficier soit d'une conisation si elle est *in sano* sans embols, soit d'une hystérectomie simple voire d'une trachélectomie en cas de désir de grossesse,
- Les stades IB1 peuvent bénéficier soit d'une *colpo-hystérectomie élargie* (CHE) avec des curages ganglionnaires si la taille tumorale est inférieure à 2 cm, voire d'une *trachélectomie élargie* en cas de désir de grossesse, soit d'une *curiethérapie néo adjuvante* suivie d'une CHE avec des curages ganglionnaires si la taille tumorale est comprise entre 2 et 4 cm,
- pour les stades IB1 dont la taille tumorale est supérieure à 4 cm et pour les stades ultérieurs, une *radiothérapie avec chimiothérapie concomitante* est indiquée, suivie d'une *curie thérapie*. La chirurgie de clôture à type d'hystérectomie est débattue[10]. Un bilan post thérapeutique immédiat est réalisé entre 6 et 8 semaines après la fin du traitement par IRM avec une spécificité médiocre pour évaluer un éventuel reliquat tumoral.

1.3 Le dépistage par frottis

Le dépistage s'inscrit dans une démarche de prévention secondaire. Compte tenu de son évolution lente, de l'existence de lésions précancéreuses, le cancer du col de l'utérus est un candidat idéal au dépistage selon les critères de l'OMS (organisation mondiale de la santé). Actuellement, il est recommandé un dépistage organisé par un FCU selon un rythme triennal, commençant vers vingt-cinq ans jusqu'à soixante-cinq ans après deux premiers FCU normaux à un an d'intervalle selon les recommandations françaises (HAS Etat des lieux et recommandations pour le dépistage du cancer du col de l'utérus en France, Juillet 2010) et européennes (EUROPEAN GUIDELINES FOR QUALITY ASSURANCE IN CERVICAL CANCER SCREENING second édition 2008). Ce choix a été adopté en tenant compte de la balance bénéfices-coûts évaluée en 1986 par l'International Agency for Research on Cancer [11].

| Intervalle | Réduction (%) | Nombre total de frottis |
|------------|---------------|-------------------------|
| 1 an | 93.5 | 31-44 |
| 3 ans | 90.8 | 12 - 15 |
| 5 ans | 83.6 | 7 - 8 |
| 10 ans | 64.1 | 4 |

TABLE 1.1 – Réduction de l'incidence des cancers invasifs en fonction de l'intervalle entre les frottis.

Comme le montre la figure 1.10 un dépistage organisé réduit sensiblement l'incidence du cancer du col utérin [12].

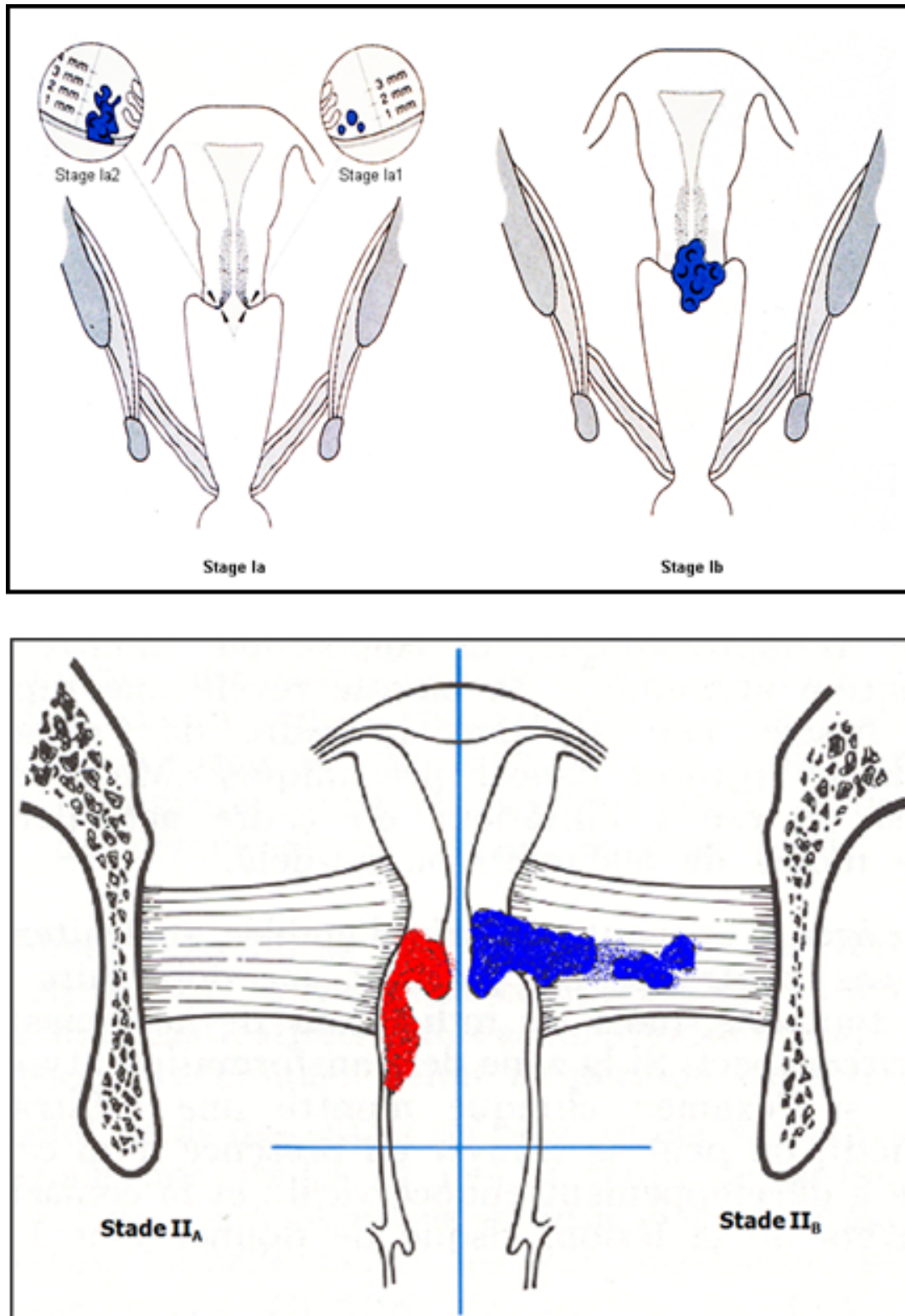


FIGURE 1.8 – Cancer du col aux stades I (en haut) et II (en bas).

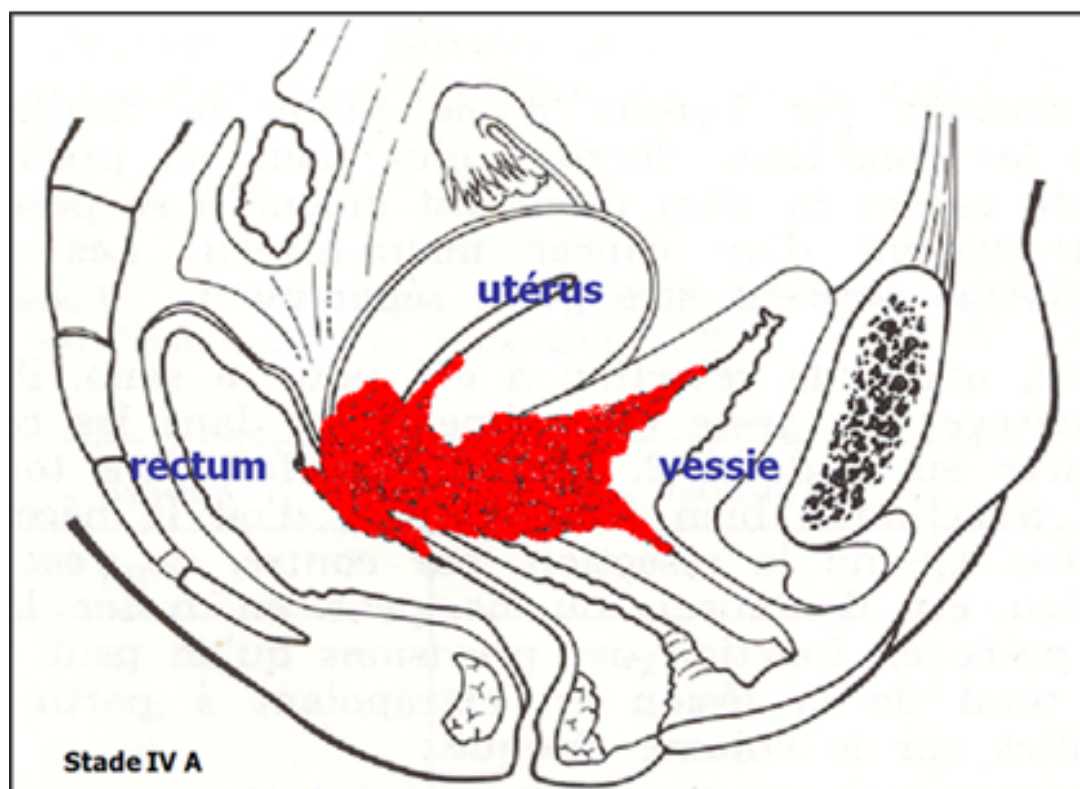
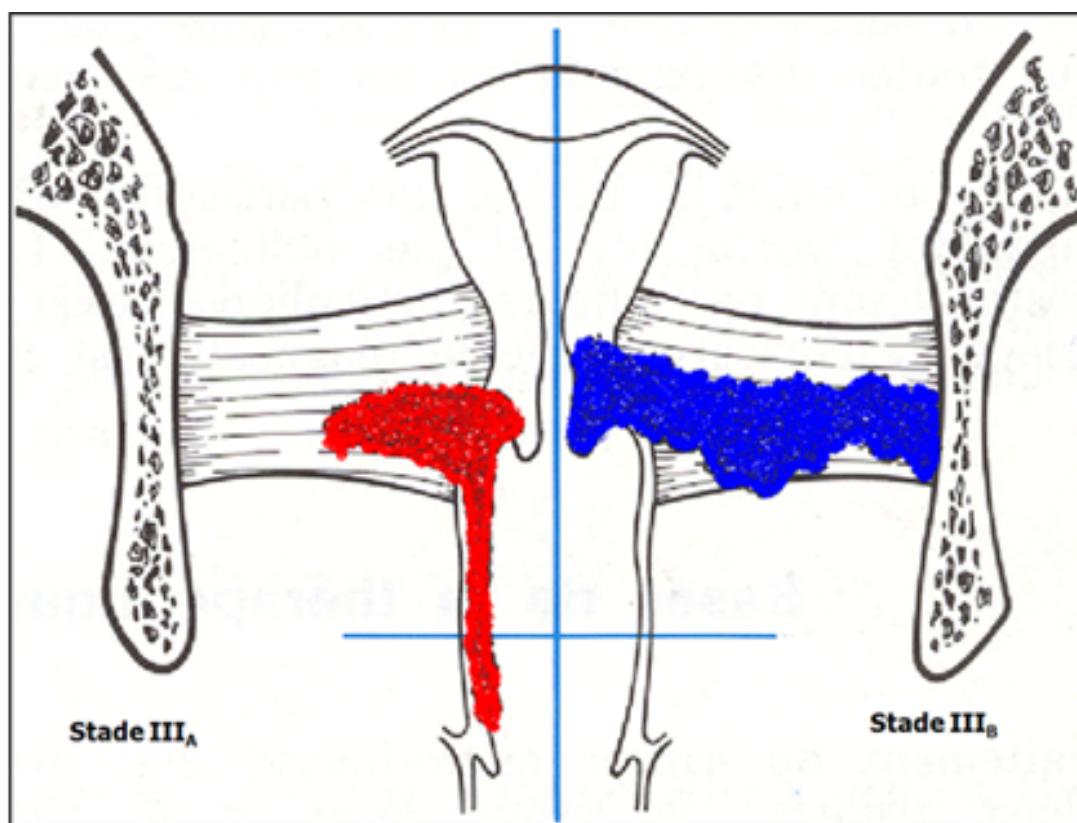


FIGURE 1.9 – Cancer du col aux stades III (en haut) et IV (en bas).

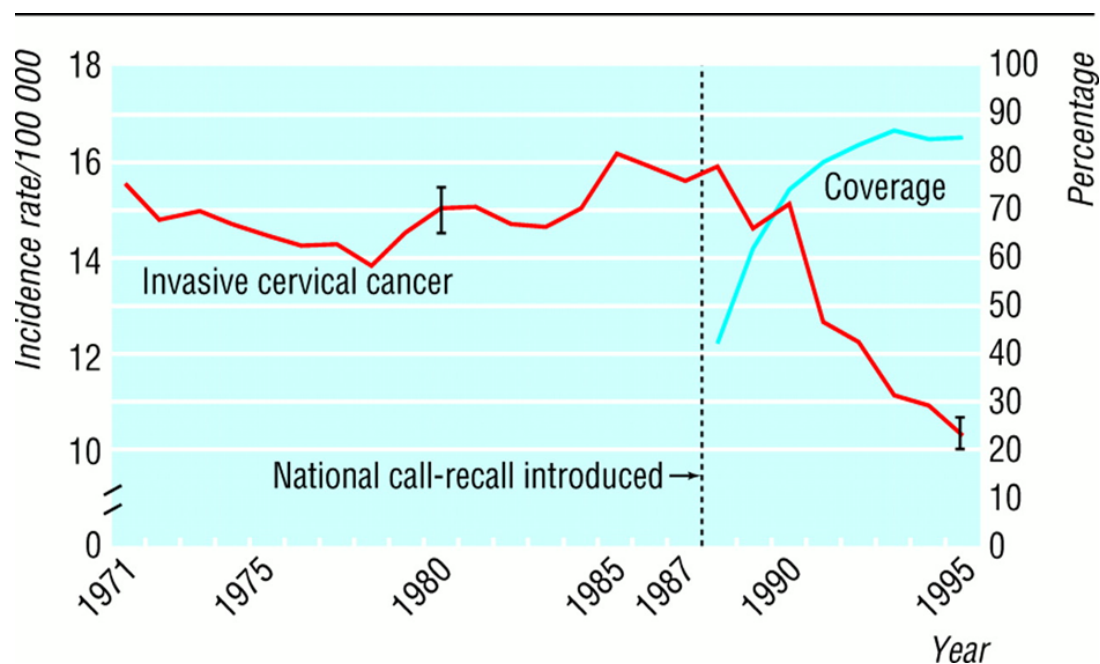


FIGURE 1.10 – Incidence standardisée par âge du cancer du col et couverture du dépistage (Royaume-Uni, 1971-95). Tiré de la réf. [12].

Cependant en France, l'organisation du dépistage n'est pas en place et seul un dépistage individuel existe couvrant à peine plus de 60% de la population cible. Or il est établi qu'un dépistage organisé diminue sensiblement plus l'incidence du cancer du col qu'un dépistage individuel comme l'attestent les chiffres d'incidence par pays en fonction du type de dépistage ; il est plus efficace et plus rentable (Finlande, UK, Irlande, Danemark, Suède, Pays-Bas, Italie, Norvège, Slovénie) qu'un dépistage opportuniste où une partie de la population est trop dépistée et l'autre non dépistée avec une qualité hétérogène (France, Allemagne, partie de l'Italie, Espagne, Grèce, Portugal)[13].

Actuellement en France 4 départements ont organisé le dépistage (Bas-Rhin, Haut-Rhin, Martinique, Isère), 9 départements l'évaluent (région Auvergne (4), Cher, Indre et Loire, Maine et Loire, La Réunion, Val de Marne).

Il y a 17.5 millions de femmes qui ont entre 25 et 65 ans correspondant à la population féminine cible ; 6 millions de frottis par an sont réalisés. 40 % des femmes ont un frottis par an et 10 % tous les 3 ans. La couverture est sous optimale et répartie de la façon suivante :

- 60% des 25-49 ans,
- 50% des 50-59 ans,
- 40% après 60 ans.

Ainsi en France, un dépistage organisé selon les recommandations aboutirait au même nombre de FCU annuels avec une couverture de la population féminine cible optimale ; par conséquent sans surcout pour l'assurance maladie.

Il existe 2 techniques de dépistage par frottis équivalentes, résumées sur la figure 1.12.

En cas d'anomalie au frottis, un examen diagnostique est effectué : une colposcopie qui permet de voir des zones transformées par une infection à HPV qui apparaissent différentes des zones saines, et est utilisée pour guider les biopsies sur les zones les plus suspectes.

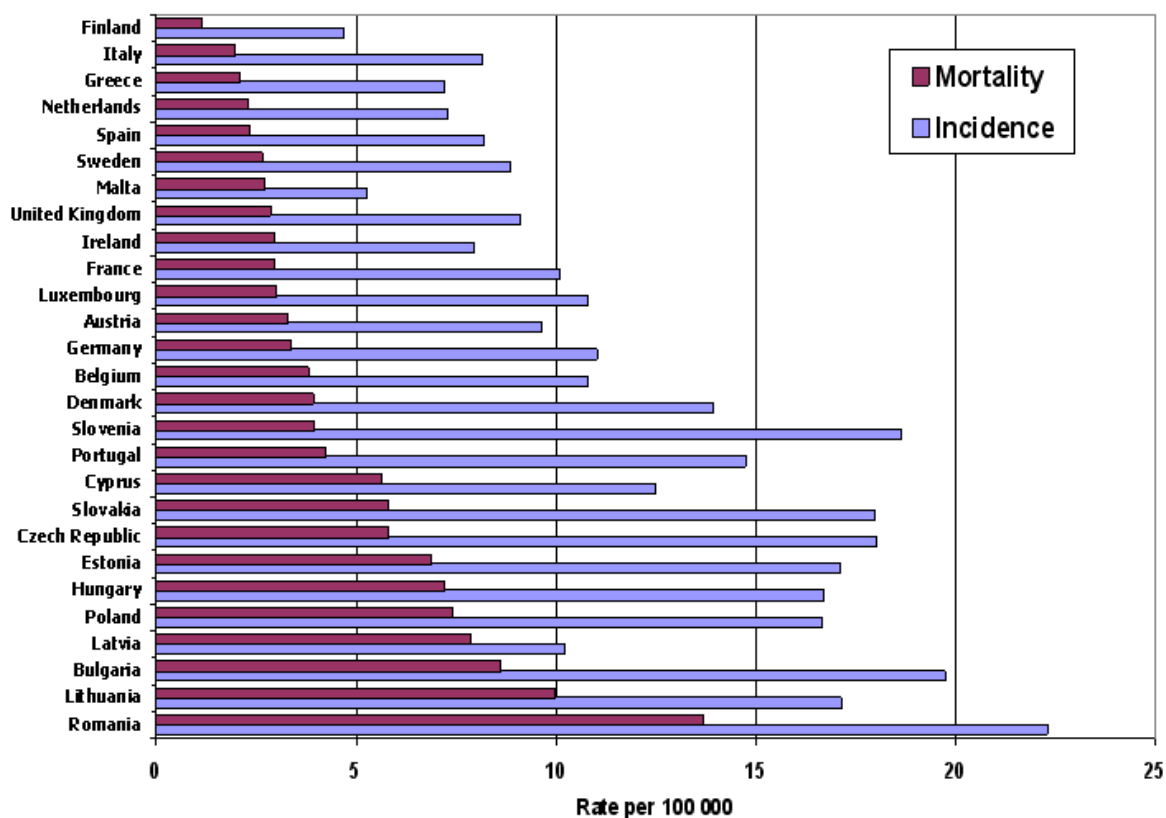


FIGURE 1.11 – Incidence et Mortalité du cancer du col dans les 27 membres de l'Union Européenne, estimation 2004). Tiré de la réf. [13].

Ce dépistage, bien qu'efficace, est *imparfait* car il existe une proportion significative de faux négatifs et de faux positifs au frottis ainsi qu'à la colposcopie. Une enquête menée via la SFCPCV en 2006 par le Pr Boulanger[14], interrogeant les centres prenant en charge les cancers du col sur le statut des patientes atteintes par rapport au FCU, a relevé sur 550 cas recensés :

- 23% de femmes jamais dépistées,
- 43% de femmes ayant eu un FCU depuis plus de 3 ans,
- 4% sans suivi après un FCU anormal
- et 3% de récurrences après traitement initial,

soit 73% de situations « attendues ». Il y avait par conséquent 27% de femmes qui avaient eu un FCU normal dans les 3 ans.

Le dépistage par FCU a ses limites intrinsèques mais il a en plus des limites techniques dans les pays en voie de développement du fait de la difficulté d'implanter un laboratoire de cytologie et de former des techniciens et des médecins cytologistes.

1.4 La colposcopie

La colposcopie est l'examen du col utérin *in vivo* au microscope binoculaire sans préparation puis après badigeonnage à l'acide acétique à 3% (acidophilie) puis au lugol fort (iodo-négativité). Cette technique est connue et utilisée depuis près d'un siècle.

Elle est un examen de deuxième intention réalisé devant la présence ou la persistance d'un frottis anormal. Utilisée comme outil diagnostique seul, elle est peu per-

classical technique

Kit for cervical smears including a spatula, two slides, and a vial of fixative.

Anatomical diagram of the female reproductive system with labels: Vessie, Utérus, Vagin, Ovaire, Col de l'utérus, Intestin.

Il est recommandé d'utiliser une spatule d'Ayre associée à une brosse ou à un porte-coton, ou un Cervex Brush® ou une spatule d'Ayre modifiée qui permettent de prélever à la fois au niveau de l'orifice cervical externe et au niveau de l'endocol (grade A).

Le matériel prélevé est étalé de façon uniforme.
La fixation doit être réalisée immédiatement.

monolayer technique

Le prélèvement, comme pour le frottis conventionnel, est fait avec un outil adapté.
Le matériel prélevé est mis en suspension dans le flacon qui contient le liquide de conservation.
L'étalement n'est donc pas fait par le clinicien.

FIGURE 1.12 – Les deux techniques de frottis. *En haut* : technique classique. *En bas* : Frottis monocouche.

formante. En revanche, elle est indispensable pour diriger les biopsies et aboutir au diagnostic histologique.

La colposcopie a pour but de repérer des zones transformées par une infection à HPV qui apparaissent différentes (acidophiles et iodonégatives) des zones saines (non acidophiles et iodo positives) au niveau de la muqueuse cervicale et d'en préciser la topographie, elle est utilisée pour guider les biopsies sur les zones les plus suspectes. Le degré de sévérité des lésions est apprécié grâce aux critères colposcopiques apparus sous acide acétique et lugol et les lésions sont classées en transformation atypique de grade 1 (TAG 1) et de grade 2 (TAG 2) selon les classifications de la SFCPCV et internationale[15].

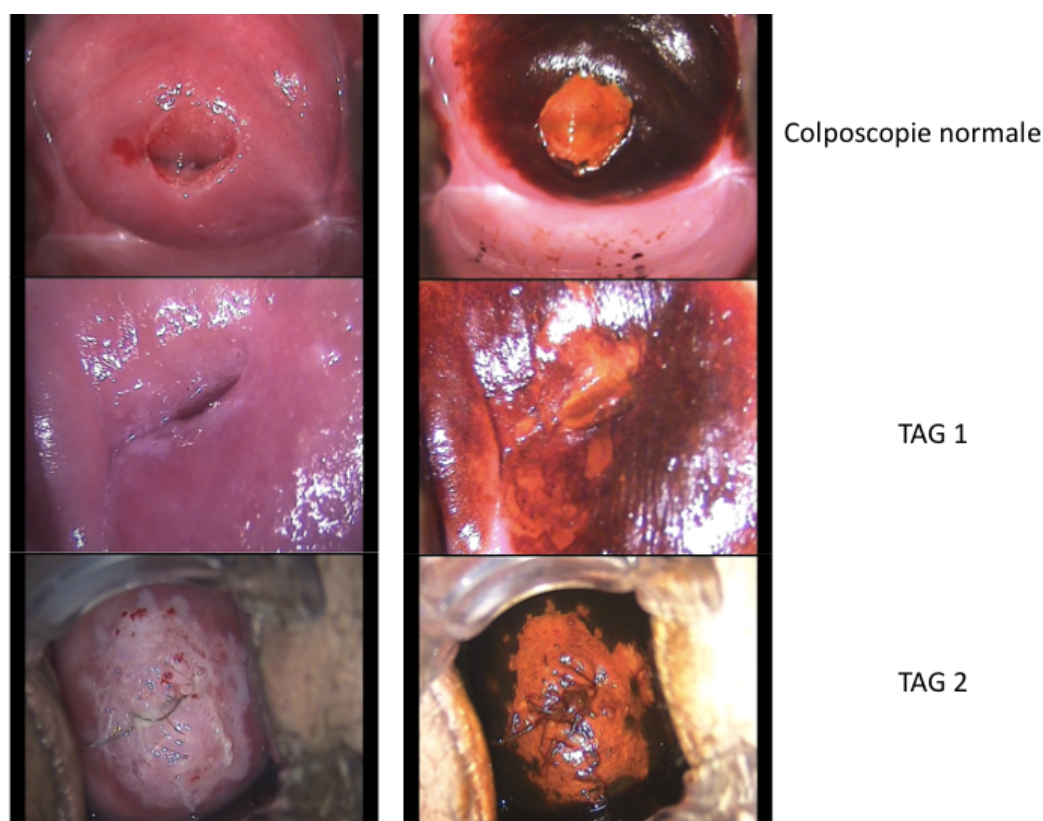


FIGURE 1.13 – Exemples d'images colposcopiques d'un col normal (*en haut*), comportant une zone TAG1 (*au centre*) et TAG2 (*en bas*).

1.4.1 Sensibilité, spécificité et variabilité inter et intra observateur

La *sensibilité*, qui mesure la capacité d'un test à donner les vrais positifs lorsque la maladie existe, est réputée très élevée ; en effet, la plupart des anomalies sont repérées quand la zone de jonction est visible. Mais d'après plusieurs études récentes, la sensibilité de la colposcopie seule pour la détection de dysplasies de haut grade est de l'ordre de 60 à 70% [16, 17, 18, 19, 20, 21, 22, 23, 24, 25]. Les chiffres publiés de marges positives après conisation (20 à 66% selon les auteurs) reflètent également une sous-estimation diagnostique de la colposcopie.

D'après ces mêmes études, la *spécificité*, qui mesure la capacité d'un test à donner les vrais négatifs lorsque la maladie n'existe pas, est médiocre, inférieure à 50%. Ainsi la

colposcopie aurait environ une chance sur deux de prédire avec exactitude une lésion, ce qui limite son indication à celle d'un examen topographique pour diriger la biopsie.

La *variabilité inter et intra observateur* est importante [26, 27, 28, 20, 24]. L'intensité de la concordance est mesurée par le test de Kappa qui est d'autant plus élevé que proche de 1. La variabilité intra observateur varie selon les critères définis (de zones définies telle que la zone de jonction au diagnostic colposcopique) dans la littérature de 0,9 à 0,26. La variabilité inter observateur selon ces mêmes critères varie de 0,79 à 0,13 avec un chiffre moyen de 0,35.

1.4.2 La concordance cyto-colpo-histologique

C'est la concordance entre les résultats cytologiques, colposcopiques et histologiques qui permet au diagnostic final d'être le plus exact possible. Ainsi, la colposcopie faite à titre systématique, en dehors de tout résultat de FCU, voit trop d'anomalies conduisant à des biopsies inutiles et à une angoisse de la patiente exagérée. Les discordances entre ces 3 examens donnent plusieurs situations d'incertitude possibles.

Les discordances cyto-colposcopiques Elles sont décrites dans la littérature comme variant de 10 à 30% [29, 30, 31, 32, 33, 34].

Le problème se situe dans l'association cytologie anormale et colposcopie normale. Plusieurs explications sont possibles :

- il n'y a pas de CIN, c'est soit un faux positif de la cytologie soit une disparition du CIN.
- il y a un CIN, c'est soit un faux négatif de la colposcopie (lésion trop petite, endocervicale, non vue) soit un faux négatif de l'histologie (plus rare).

L'attitude des cliniciens n'est pas homogène car il n'y a pas de consensus. Certains optent pour une conisation diagnostique, d'autres pour une micro-colpo-hystéroscopie avec ou sans curetage de l'endocol, enfin d'autres optent pour une simple surveillance. Cette dernière attitude est pour le moins nécessaire puisque à 10 ans, 22 % des cas de la série de Hellberg [29] ont un CIN, et à 14 mois 42 % des 132 patientes de l'étude de Byrne et Woodman [35] ont un CIN. Les performances de la colposcopie sont d'autant meilleures que le degré de dysplasie évoqué au FCU est sévère.

Les discordances colpo-histologiques La concordance colpo-histologique varie de 37% à 84% dans la littérature [36, 37, 19, 34, 24] Boulanger JC, JTA 2001, Démarche de qualité en colposcopie.

L'impression colposcopique surestime l'histologie de la biopsie dans 20 à 45% selon les études et la sous-estime dans 5 à 25% des cas. Ces variations sont très dépendantes de l'expérience du colposcopiste. Les taux de faux négatifs sont de 1 à 10%, les faux positifs de 10 à 21%. En cas de carcinome micro invasif, sur une revue de la littérature de 119 cas où la colposcopie était estimée satisfaisante, le diagnostic de micro invasion n'était posé que dans 36% des cas. Higgins [38] a comparé devant un frottis anormal une évaluation par frottis répété, colposcopie, biopsie ou électro résection à l'anse. La comparaison entre impression colposcopique et histologie avait un Kappa de 0,09. En cas de diagnostic colposcopique de col normal ou de bas grade il y a 20% de haut grade en histologie.

Discordance histologique entre biopsie et conisation D'autres études ont porté sur à la concordance des résultats histologiques de la biopsie dirigée par colposcopie avec le résultat de la conisation, ce qui est une manière d'évaluer le rôle topographique de la colposcopie.

Seule l'histologie de la pièce opératoire permet de juger de la parfaite fiabilité de l'évaluation colposcopique : le col est souvent le siège de lésions de grades différents et c'est la correspondance entre le résultat de la biopsie dirigée et l'histologie en coupes sériées de la pièce opératoire qui permet d'affirmer que le colposcopiste a bien fait porter la biopsie sur la lésion la plus grave. Dans une étude prospective, Baldauf [39] a comparé les résultats de la biopsie sous colposcopie au diagnostic histologique final sur la pièce opératoire chez 567 patientes. La concordance globale était de 89,6%, avec 84,2% pour les CIN1, 95,8% pour les CIN2+, 31,2% pour les carcinomes micro invasifs et 81,2% pour les carcinomes invasifs.

Les résultats de la biopsie localisée sous colposcopie ont en fait une exactitude très variable et on retrouve dans la littérature des chiffres de discordance variant de 0,3% à 54%. Tout dépend de la façon de compter. Certains comptabilisent toutes les erreurs, c'est à dire toutes les discordances, que ce soit en sous-évaluation ou en surévaluation (41,7 à 54%). D'autres ne comptabilisent que les erreurs à un degré près, d'autres enfin, ne tiennent compte que des erreurs à un degré près en sous-évaluation. L'analyse de la littérature confirme que la concordance diagnostique est meilleure pour les CIN de haut grade (88%) que pour les CIN de bas grade (47% des cas). Les surévaluations (0,5 à 30%) sont le fait de lésions de petite taille que la biopsie a peut-être ôtées en totalité ou qui ont régressé spontanément dans un processus de cicatrisation et de réparation tissulaire consécutif au traumatisme de la biopsie. Les principales causes de sous-évaluation des résultats par la biopsie (5 à 30%) sont la situation endocervicale des lésions dans les colposcopies non concluantes et l'erreur du colposcopiste qui ne fait pas porter la biopsie sur la lésion la plus sévère.

1.4.3 Bilan

Au total, la colposcopie n'est pas un outil parfait de diagnostic reproductible :

- la concordance pour un même observateur est variable selon les études et les critères étudiés,
- la variabilité inter observateur est très importante,
- la concordance avec l'histologie est parfois très médiocre,
- la concordance cyto-colpo-histologique et le rapport de vraisemblance sont d'autant meilleurs que la dysplasie est sévère.

Ceci met en évidence que la colposcopie est un outil très opérateur-dépendant. Néanmoins, elle reste indispensable pour la prise en charge d'un frottis anormal. Ceci souligne la nécessité de rechercher des outils plus fiables.

1.5 La vaccination : perspectives et limites

Les vaccins contre les HPV s'inscrivent dans une démarche de prévention primaire. Il existe 2 vaccins ciblant tous les deux les HPV 16 et 18 sans que l'on sache si l'un est supérieur à l'autre car les composés utilisés pour stimuler la réponse immunitaire sont différents.

La vaccination contre les HPV ne protège que contre deux ou quatre génotypes et pourrait permettre une diminution de 50% des lésions précancéreuses et de 70% des cancers invasifs dans la population de femmes naïves pour les génotypes 16 et 18. La diminution du nombre de cancers du col ne devrait pas être observé avant plusieurs décennies. Le dépistage des lésions précancéreuses reste donc un enjeu important. La vaccination, en diminuant le nombre de frottis anormaux, en diminuera la valeur prédictive positive et risque aussi de diminuer l'efficacité du dépistage (modification de la qualité de lecture des frottis). C'est la raison pour laquelle se pose aujourd'hui la question de l'augmentation de la spécificité du dépistage chez les femmes vaccinées et la possibilité de stratégies de dépistage différentes (recherche d'HPV, diminution de la fréquence des tests ?).

Il reste des questions sans réponses concernant cette vaccination : la durée de protection n'est pas connue (6 ans avec certitude), comment améliorer la couverture qui plafonne à 30% de la population cible en France, comment diffuser la vaccination aux pays du tiers monde au vu du coût de celle-ci (300 euros pour les 3 doses initiales), quel dépistage instaurer après vaccination dans les pays développés et dans les pays du tiers monde ?

1.6 Les alternatives proposées au dépistage

1.6.1 Le test HPV

Pour contourner les faux négatifs du dépistage par FCU, l'alternative par réalisation d'un test HPV a été proposée. Il s'avère être significativement plus sensible que le FCU mais moins spécifique. Des solutions ont été proposées pour améliorer la spécificité : le proposer après 35 ans, définir un seuil de détection plus élevé. Des discussions ont lieu pour trouver un logigramme plus performant afin d'améliorer le dépistage primaire. Il pourrait comporter un test HPV et en cas de positivité un triage cytologique. Cette méthode a un inconvénient majeur qui est l'augmentation sensible du coût par rapport à la cytologie. Elle pourrait être appliquée chez les femmes vaccinées, les patientes déjà traitées d'une CIN. D'autres méthodes sont en cours d'évaluation.

1.6.2 Le VIA

Cette technique est désignée par l'acronyme anglais de "visual inspection with acetic acid". Dans les pays en développement où les infrastructures médicales et les laboratoires de cytologie et d'histologie sont largement insuffisants pour installer un programme de dépistage selon les normes des pays développés, a été mise en place une alternative au dépistage par FCU : l'inspection visuelle du col avec de l'acide acétique.

Cet examen a comme intérêt principal de pouvoir être réalisé par un médecin généraliste ou par du personnel soignant dans des centres de dépistage.

Le principe est, après rinçage du col, d'appliquer de l'acide acétique à 5% et de prendre deux clichés consécutifs avec une caméra à mise au point automatique. Les clichés ou "cervigrammes" sont ensuite envoyés à un évaluateur spécialement formé. Les deux diapositives sont projetées sur un écran de 2 mètres de large, et observées à une distance d'un mètre. L'épithélium cylindrique apparaît rouge foncé. L'épithélium malpighien anormal blanchit. Le rôle de l'évaluateur est donc de "scorer" les images projetées. Le VIA est un test largement utilisé dans les pays en développement. Le

résultat est immédiat et permet un traitement par cryothérapie dans le même temps (approche « see and treat ») [40, 41].

Si la lésion est trop importante, il est alors possible d'adresser la patiente à un hôpital de référence. Néanmoins, il semble que la sensibilité du VIA (sensibilité = 31.6% ; spécificité = 87.5%) reste faible pour un dépistage de masse [40], probablement en raison de la nécessité d'un personnel entraîné et de formations fréquentes. Une étude indienne [41] estime que potentiellement 87,6% des CIN3 et des cancers ne seraient pas détectés avec ce programme de dépistage.

Une revue de la littérature publiée en 2008 [42] sur les alternatives du dépistage suggère une surestimation probable de la sensibilité et de la spécificité des études antérieures à 2010 sur les performances du VIA.

1.7 Les nouvelles techniques de diagnostic

Plusieurs techniques ont tenté d'améliorer les performances de la colposcopie : fluorescence, microscopie confocale, OCT... sans montrer de bénéfice évident en pratique clinique quotidienne.

1.7.1 La microcolpohystérocopie

La microcolpohystérocopie est une technique développée dans les années 1980. Elle permet une visualisation *in vivo* des couches superficielles de l'épithélium après application de colorant vital. Le microcolpohystéroscope a un calibre de 4 mm permettant d'accéder au canal endocervical sans dilatation. Il permet un grossissement de la cytologie de surface de 0 à 150 fois. Elle a été utilisée initialement comme moyen diagnostique complémentaire à la cytologie, colposcopie et histologie et comme moyen pré thérapeutique pour déterminer l'extension des lésions [43].

Utilisée principalement en cas de colposcopie non concluante (jonction endocervicale non vue) ou de curetage endocervical positif, elle a, selon Hunter [44], une sensibilité de 99% et une spécificité de 70% comparée à l'histologie de la conisation et pourrait donc permettre d'éviter des conisations diagnostiques. Pour certains [45]), elle aurait même des performances diagnostiques meilleures que la colposcopie et pourrait être une alternative à la colposcopie.

L'évaluation cervicale de 109 patientes par cytologie, colposcopie, microcolposcopie et histologie (biopsie) [46] montre une concordance de 74% pour les lésions de bas grade et de 80% pour les lésions de haut grade avec la cytologie du frottis ; une concordance de 72% pour les bas grade et de 68% pour les haut grades avec la colposcopie ; une concordance de 73% pour les CIN1 et de 71% pour les CIN 2-3 avec l'histologie.

L'ANAES, prédécesseur de la Haute Autorité de Santé, avait émis en 2002 des recommandations qui n'ont pas été modifiées depuis : « la microcolposcopie ne peut aujourd'hui se concevoir que comme un examen complémentaire à la colposcopie, qui doit toujours être faite en première intention. Elle peut être utilisée lorsque la colposcopie a été mise en défaut (soit en raison d'une zone de jonction endocervicale, soit en raison d'une discordance cyto-histologique) ; elle peut alors trouver sa place afin de mieux préciser les indications opératoires, notamment la hauteur du tissu cervical à retirer. »

Récemment, une équipe italienne [47] a proposé d'utiliser la colpo hystérocopie

avec canal opérateur permettant de faire des biopsies ciblées. Elle permettrait d'affiner la topographie endocervicale des diagnostics et ainsi de limiter les hauteurs des conisations.

1.7.2 L'imagerie de fluorescence

Les premières descriptions de l'utilisation de cette technique en gynécologie datent du milieu des années 1990 [48, 49].

Les tissus biologiques contiennent des fluorophores susceptibles d'émettre, en réponse à une excitation lumineuse de longueur d'onde appropriée, une fluorescence dans le domaine spectral allant de l'UV proche au visible, appelée auto-fluorescence. L'auto-fluorescence tissulaire dépend de plusieurs paramètres qui varient en fonction de la nature saine ou tumorale du tissu : métabolisme cellulaire, structure et vascularisation des tissus. La détection de l'auto-fluorescence et l'analyse comparative des spectres permettrait de distinguer les tissus sains des tissus pathologiques. Pour l'étude du col utérin, est utilisée la spectroscopie point par point ou « biopsie optique ». L'acquisition des spectres tissulaires *in vivo* s'effectue grâce à un spectrofluorimètre à fibres optiques. Le faisceau de fibres optiques est destiné d'une part à conduire la lumière excitatrice jusqu'au site à examiner, et d'autre part à recueillir la fluorescence émise par celui-ci. Chaque spectre correspond à l'exploration d'un volume tissulaire dont la dimension, déterminée par le diamètre des fibres optiques et la longueur d'onde, est de l'ordre du mm³. Un exemple industriel de la spectrométrie point par point est Medispectra® : la distinction entre dysplasies sévères et tissus sains ou dysplasies légères est réalisée par une fusion des données obtenues en spectroscopie de fluorescence et de réflexion diffuse, après une optimisation « aveugle » (i.e. sans aucun modèle expliquant les résultats) de l'algorithme de fusion des données. Les premières études qui visaient à déterminer la contribution diagnostique des spectres de fluorescence de tissus cervicaux, induits par excitation laser à différentes longueurs d'onde, acquis *in vivo*, retrouvaient une sensibilité de 77% et 91% et une spécificité de 72% et 75% à 460 nm et 380 nm respectivement [50, 51].

Cette même équipe a étudié l'intérêt de la spectroscopie de fluorescence en dépistage et a comparé cette technique aux méthodes classiques de dépistage. Ainsi, selon deux revues de la littérature [52, 53] les performances de la spectroscopie par fluorescence en population à bas risque seraient moins bonnes que la colposcopie ou la recherche d'HPV à haut risque mais meilleures que le FCU.

En population à haut risque, la spectroscopie par fluorescence serait la technique la plus performante pour le dépistage des dysplasies. Plusieurs études prospectives randomisées ont été menées [54, 55, 56] semblant montrer des résultats intéressants.

Une revue de la littérature [57] a conclu à des performances similaires à la colposcopie.

Au total, cette technique pourrait être utilisée comme complément à la colposcopie dans des populations à forte prévalence de dysplasie, par exemple des patientes ayant un frottis anormal. En effet, elle a montré une amélioration significative de la visualisation des dysplasies. Mais elle donne un résultat binaire sain/tumoral et ne sait pas distinguer les différents degrés de dysplasie ; elle sait détecter les dysplasies sévères mais sa capacité à mettre en évidence les dysplasies modérées n'est pas clairement établie. De plus, l'acquisition et la gestion des données est complexe et onéreuse.

1.7.3 La microscopie confocale

Cette technique a été récemment appliquée dans le domaine biomédical [58] Le principe est de réaliser des images tridimensionnelles sur une profondeur équivalente à l'épaisseur de l'épithélium malpighien du col utérin (300 à 400 micromètres) mais avec une taille d'image très réduite. Elle permet d'avoir *in vivo* une image quasiment histologique. Peu d'études ont évalué ses performances dans le domaine des CIN. Une étude [59] a évalué un endomicroscope confocal dans le diagnostic des CIN et a conclu aux bonnes performances de cet outil dans la détection des CIN et une bonne spécificité à diagnostiquer les CIN, surtout les CIN de haut grade. Cela reste une technique coûteuse qui ne permet pas d'avoir une image plein champ et qui viendrait en complément de la colposcopie qui devrait trier les zones à explorer.

1.7.4 L'OCT (Optical Coherence Tomography)

La tomographie par cohérence optique apparue au début des années 1990 en application gynécologique utilise la lumière rouge et infrarouge. Elle repose sur l'analyse de la lumière réfléchiée par les tissus et sur la création d'un signal d'interférence (interféromètre de Michelson). C'est l'équivalent du principe échographique avec les photons aux longueurs d'onde infra rouge. Elle permet en temps réel de caractériser la micro architecture des tissus jusqu'à 2 mm de profondeur [60] ; Plus récemment, la même équipe a publié un travail [61] montrant des résultats proches de ceux de la colposcopie. Elle a comparé les résultats des biopsies sous colposcopie avec les résultats de biopsie sous OCT. Elle retrouve une sensibilité de 96% pour les CIN1 et de 84% pour les CIN2. La spécificité atteint 39% pour les CIN1 et 60% pour les CIN 2. Le Kappa inter observateur serait de 0,62.

1.7.5 Conclusion

Toutes ces nouvelles techniques sont prometteuses théoriquement avec des études qui semblent montrer des améliorations par rapport à la colposcopie mais que ce soit la revue de la littérature portant sur les nouvelles techniques parue en 2008 [62] ou celle de 2011 [63], aucune n'arrive formellement à conclure au bénéfice de ces technologies. Les conclusions de ces revues de la littérature sont d'envisager une approche multimodale ou de faire des études prospectives de plus grande envergure pour arriver à démontrer la supériorité de ces approches optiques. Elles ont le plus souvent des caractéristiques qui rendent leur diffusion en pratique clinique difficile parce que soit d'un coût trop important pour une utilisation au quotidien, soit des images de taille trop réduite ne permettant pas aux cliniciens de les utiliser directement en consultation.

Chapitre 2

Prolapsus vaginal

2.1 Epidémiologie

Le prolapsus génital ou « descente d'organes » est une anomalie anatomique qui correspond au déplacement des organes pelviens (vessie, utérus et rectum) au travers de l'orifice vaginal.

Le prolapsus vaginal est un phénomène très fréquent qui touche près d'un tiers de la population féminine non ménopausée et approximativement la moitié des femmes ménopausées [64, 65]. Cependant, selon le type de description et selon la méthode de diagnostic (examen clinique, questionnaire) les pourcentages varient de 2,9 à 97,7%.

Aux Etats-Unis, chaque année 225 000 femmes sont opérées d'un prolapsus génito-urinaire.[66] Les chiffres français sont moins connus mais plusieurs dizaines de milliers de femmes sont également opérées annuellement.

Il existe des causes acquises tel des facteurs génétiques et des facteurs favorisants non exclusifs tels la parité, l'obésité, la ménopause, l'âge. [67, 68, 69] Les enquêtes épidémiologiques tendent à montrer que le facteur de risque principal est l'accouchement par les voies naturelles. [67, 68, 69, 70, 71, 72, 73]

La physiopathologie des prolapsus génitaux n'est pas complètement élucidée. Les neuropathies pudendales et les déchirures de l'arc tendineux ont été identifiées comme des causes de prolapsus génito-urinaire.[74] Certaines études suggèrent que les anomalies du tissu conjonctif peuvent prédisposer les femmes au prolapsus génital[75]. L'âge et la perte du signal neuro-endocrine seraient des facteurs prédisposants à la perte de la contractilité musculaire du plancher pelvien et par voie de conséquence du prolapsus[76]. Les fibres du muscle lisse, qui remonte de la paroi vaginale, s'attachent au muscle levator ani [77]. Il a été démontré que la proportion de muscle lisse dans la paroi vaginale antérieure était considérablement altérée chez les patientes ayant un prolapsus[78].

Ces données suggèrent que plusieurs anomalies dans l'anatomie et la biologie cellulaire de la paroi vaginale peuvent contribuer aux facteurs physiopathologiques du prolapsus génito-urinaire.

Enfin il semble exister des facteurs de risque héréditaires comme le montre une récente revue de la littérature[79] et comme le suggère une étude[80] mettant en évidence des associations de pathologies ayant en commun des anomalies des fibres de collagène.

2.2 Anatomie et histologie

2.2.1 Anatomie

Le prolapsus peut concerner les trois étages des organes pelviens à des degrés divers avec toutes les associations possibles. Les classifications utilisées pour décrire le prolapsus sont celles de Baden et Walker[81] et surtout actuellement la classification POP-Q qui décrit chaque étage en quantifiant en centimètres sa position par rapport à la situation anatomique normale[82]. Par ordre décroissant de fréquence, les étages pelviens concernés par un prolapsus sont l'étage antérieur (cystocèle), l'étage postérieur (rectocèle) et l'étage moyen (hystéroécèle)

2.2.2 Histologie

Généralités fibres collagènes et vagin

Le vagin est un organe mal connu car peu exploré. Il est rarement étudié sur le plan anatomo-pathologique car les pathologies du vagin sont essentiellement le prolapsus dont le diagnostic est clinique et la réparation chirurgicale sans que des prélèvements ne soient utiles ni au diagnostic ni à la thérapeutique. Les équipes scientifiques ne sont motivées pour étudier un organe que lorsque le diagnostic histologique est indispensable ou lorsque la prise en charge dépend de la connaissance du tissu concerné.

Dans le cas du vagin, seul le cancer pourrait répondre à ces 2 conditions. Or le cancer du vagin est rare et l'épithélium malphigien de revêtement est identique à celui du col utérin déjà décrit. Par ailleurs le prolapsus vaginal a été longtemps un sujet tabou dont les femmes atteintes ont pendant longtemps négligé l'existence et les conséquences. Ce n'est que depuis une dizaine d'années que la chirurgie du prolapsus s'est développée avec des techniques réparatrices prothétiques, des évaluations de qualité de vie comparant l'avant et l'après chirurgie. Les études fondamentales évaluant les qualités mécaniques sont assez récentes. L'histologie du vagin est à ce point méconnue des spécialistes du prolapsus qu'ils utilisent le terme de *fascia* concernant son anatomie décrite à la fin du 19e siècle[83] puis par Halban [84] au début du 20e siècle alors qu'il n'existe pas de fascia dans sa constitution [85].

Histologie

Le vagin est constitué de 4 parties décrites précisément récemment[85, 86]. Les éléments de structure du vagin sont représentés par 80 à 85% par du collagène et 10 à 15% par de l'élastine[87].

Epithélium. La partie de recouvrement est un épithélium de surface dit malphigien, pluristratifié très proche de celui du col utérin. Il comprend 3 zones : une assise basale qui repose sur la membrane basale. Elle est constituée de petites cellules au noyau rond au niveau desquelles on observe des mitoses. Puis on trouve 2 à 3 couches de cellules parabasales qui sont un peu plus grandes avec un cytoplasme un peu plus abondant. Une zone intermédiaire constituée de cellules de plus grande taille, qui ont un cytoplasme plus abondant et un rapport nucléo plasmique plus petit. Une zone superficielle composée de cellules aplaties, dont le noyau subit la pycnose (condensation du noyau

qui devient très petit et très chromatique). Cette pycnose précède la mort cellulaire. Ces cellules vont desquamier dans la lumière vaginale. Dans la couche intermédiaire, entre les cellules épithéliales, on observe en microscopie électronique des espaces clairs caractéristiques des épithéliums malpighiens ; ces cadres clairs vont être traversés par des filaments qui constituent les desmosomes. Ces desmosomes vont donner à cet épithélium sa cohésion et sa solidité. En effet une des fonctions principales de cet épithélium est de protéger cet organe vis à vis de micro-traumatismes liés au coït.

Chorion sous-épithélial. En soutien de l'épithélium, se situe le chorion sous épithélial qui est dense en fibres élastiques et en collagène. Il comporte une riche vascularisation.

Musculeuse. Plus en profondeur, se trouve la couche dite musculeuse comportant des fibres musculaires lisses disposées en couche mal définies circulaires et longitudinales. Pour certains la couche interne serait circulaire et la couche externe serait longitudinale. Il existe un réseau élastique superficiel et un réseau élastique profond au niveau de la musculeuse. Cette couche mesure 5 mm d'épaisseur.

Adventice. Enfin, en périphérie, se trouve la couche dite adventice qui est un tissu cellulo adipeux comportant aussi des fibres collagènes.

Fibres de collagène

Une première étude fait le point sur les fibres collagènes dans le tissu vaginal prolabé par rapport au tissu vaginal non prolabé chez la femme non ménopausée [88]. L'article décrit la structure des collagènes de type I et III présents dans le tissu vaginal et la physiologie de leur constitution et de leur dégradation. L'analyse menée conclut à la diminution de la quantité de collagène dans le tissu prolabé, jusqu'à 25%, due à une activité enzymatique de destruction du collagène quatre fois plus importante que dans le tissu non prolabé. Les auteurs en concluent que c'est ce mécanisme qui est responsable des prolapsus génito-urinaires.

La structure du collagène a également été décrite mathématiquement comme une triple hélice avec ses contraintes[89]. Plus récemment, une autre équipe a fait le point sur le collagène dans le vagin prolabé [90]. Cette étude montre combien les résultats ont été contradictoires selon les publications prouvant que ce tissu est méconnu et/ou mal étudié. Les conclusions des auteurs sont que dans le tissu vaginal, les fibres collagènes prédominantes sont celle de type III ; que la quantité de collagène présent dans le tissu vaginal est accrue quand il y a un prolapsus ; que la forme active des métalloprotéinase 9 est accrue dans les tissus prolabés. Les représentations de micrographies électroniques du sous-épithélium vaginal ont montré que les paquets de collagène dans le sous-épithélium vaginal n'étaient pas parallèles, mais a semblé être organisé en tourbillon. Il n'a pas été détecté de différences qualitatives cohérentes de l'orientation de fibres de collagène selon le statut ménopausé ou pas.

D'autres études ont exploré les autres constituants du vagin et leur variation en présence ou pas d'un prolapsus. Ainsi il a été montré que l'élastine était en moindre quantité en cas de prolapsus[91]. Une étude récente a suggéré que la proportion et l'organisation des fibres collagènes et des fibres musculaires lisses étaient modifiées dans une population atteinte de prolapsus par rapport à un groupe témoin non atteint[92].

Cette étude histologique décrit la musculature vaginale. Dans le groupe témoin sans prolapsus (Fig.a), les cellules musculaires lisses étaient organisées en faisceaux orientés de manière circulaire et longitudinale. Dans le groupe prolapsus (Fig.b), les faisceaux musculaires lisses étaient plus petits, moins nombreux et mal organisés.

La coloration trichrome de Masson a été utilisée pour illustrer la distribution du collagène en colorant les contours des faisceaux musculaires. Dans le tissu vaginal normal, le collagène dense et compact entourait les faisceaux musculaires de la musculature (Fig. c). Dans la musculature des patientes avec prolapsus (Fig.d), les fibres de collagène étaient lâches et dispersées entre les faisceaux musculaires mal organisés.

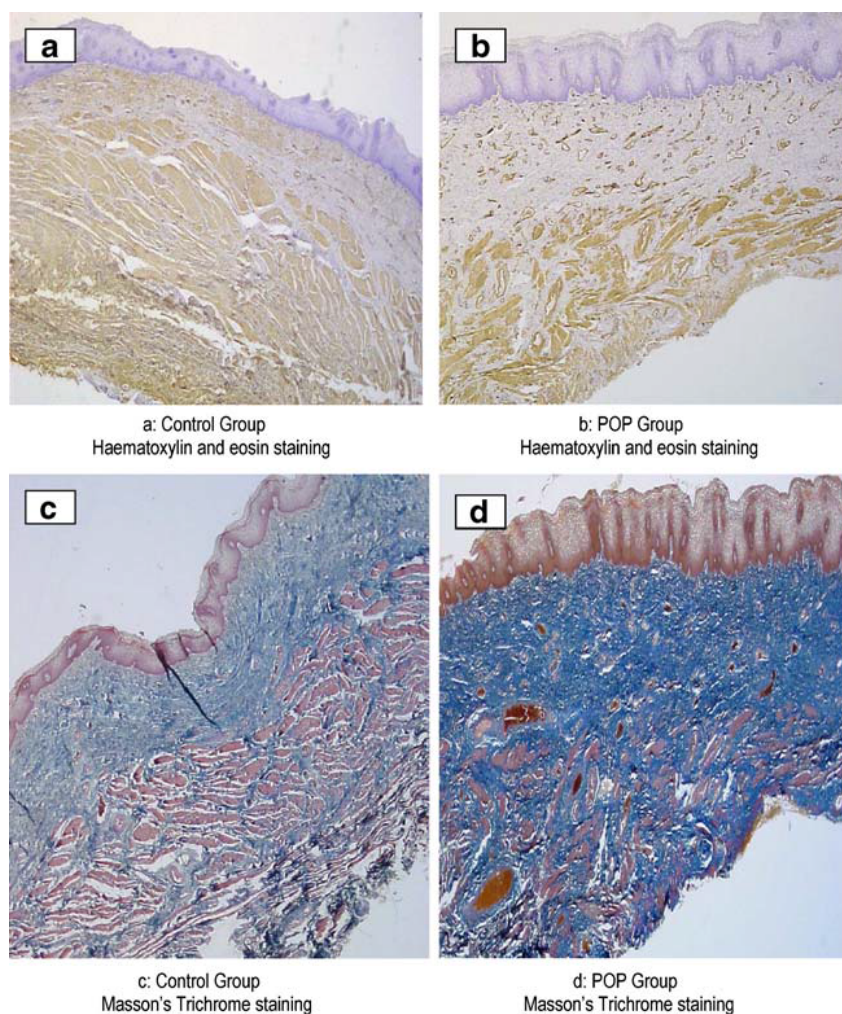


FIGURE 2.1 – Lame de vagin histologique, sans prolapsus (*haut à gauche fig a*), avec prolapsus (*haut à droite fig b*) et distribution du collagène, sans prolapsus (*bas à gauche fig c*), avec prolapsus (*bas à gauche fig d*), issu publication[92].

L'analyse morphométrique a été réalisée pour déterminer la proportion de muscle lisse et de vaisseaux de la musculature vaginale. La proportion de cellules musculaires lisses immunoréactives à l'alpha-actine relative à toute la zone de la musculature vaginale a été quantifiée. La proportion de muscle lisse chez les patientes ayant une cystocèle était significativement diminuée par rapport au groupe témoin. La proportion de collagène était significativement augmentée. La proportion de vaisseaux sanguins était comparable. Une autre étude qui va dans le sens de fibres collagènes en moindre quantité dans le vagin prolapsé insiste surtout sur la densité et l'organisation des fibres

collagènes qui seraient plus importantes dans les tissus non prolapsés par rapport aux tissus prolapsés. Cette étude a été réalisée à l'aide de la microscopie électronique[93].

Une revue de la littérature récente [94] ne permet pas de conclure clairement sur les hypothèses et constatations observées par les études.

Une dernière étude compare la structure et la microstructure des fibres collagènes dans le tissu vaginal dans les différentes zones anatomiques du vagin selon le statut ménopausique en observant des différences notables. Elle conclut que les techniques mises en oeuvre semblent fiables et pourraient être utilisées pour analyser le vagin correctement et enfin trancher entre les différentes hypothèses émises dans la littérature. [95]

2.3 Recommandations de prise en charge

Il n'y a pas de recommandations internationales qui permettent d'orienter la prise en charge des prolapsus en fonction du type de prolapsus, de son degré et du terrain de la patiente. Ainsi il y a querelle d'experts selon la technique, avec tissus autologues ou avec la mise en place de matériel définitif visant à corriger le prolapsus, et selon la voie d'abord chirurgicale : voie vaginale, coelioscopique ou laparotomique.

Une étude récente[96] fait le point sur les études cliniques publiées sur le sujet mais le faible nombre de patientes concernées et les méthodologies disparates utilisées ne permettent pas d'établir des recommandations. Cependant est citée la morbidité non négligeable des techniques utilisant du matériel prothétique qui a comme conséquence récente le retrait d'un des principaux fabricants de ces matériels et probablement d'un autre prochainement.

Il existe quelques alternatives non chirurgicales dont la mise en place de dispositifs vaginaux dits pessaires qui peuvent donner des résultats satisfaisants dans 58 à 80% selon les études. A noter que quelques auteurs[97, 98] citent des régressions des prolapsus après mise en place de pessaires durant quelques mois à quelques années sans qu'aucune explication n'ait été donnée. On peut émettre l'hypothèse de la correction de l'organisation des fibres de structure qui permet aux organes de retrouver une situation anatomique proche de la normale.

2.4 Conclusion

Nous avons cité les principaux facteurs déclenchant le prolapsus (accouchement par les voies naturelles, l'âge, les anomalies du tissu conjonctif, l'obésité, le statut ménopausique). Certains ne sont pas évitables, d'autres le sont.[99, 100] Peut être à l'avenir sera-t-il possible de déterminer quelles patientes sont susceptibles de développer un prolapsus en tenant compte du risque héréditaire, de la composition des fibres de structure et prendre en conséquence des mesures préventives plus ou moins drastiques selon le risque ?

Par ailleurs La mise en place chirurgicale de matériel prothétique a très vraisemblablement comme conséquence une réorganisation des fibres de structure, notamment vaginales. Peut-être les nouvelles techniques optiques de diagnostic pourraient-elles vérifier l'efficacité de cette réorganisation avant la commercialisation des matériels synthétiques.

Chapitre 3

Principes physiques de l'imagerie polarimétrique.

Ce chapitre a pour objectif d'introduire les notions physiques liées à la polarisation de la lumière. Dans ce chapitre nous nous limitons à l'essentiel et renvoyons le lecteur aux références [101] et [102] pour plus de détails sur la physique de la lumière polarisée et ses applications à l'étude des tissus.

3.1 La polarisation de la lumière

Une onde lumineuse est une onde électromagnétique caractérisée par un champ électrique oscillant dans le plan perpendiculaire à la direction de propagation. L'évolution spatio-temporelle de ce champ électrique est parfaitement déterminée pour les polarisations linéaires ou elliptiques. Ces états sont appelés *totalelement polarisés*. En revanche dans le cas d'états partiellement polarisés, la trajectoire du champ électrique n'est pas parfaitement déterminée, et doit être décrite de manière statistique, par le formalisme du vecteur Stokes, que nous introduisons à la fin de cette section. Ce formalisme est en fait tout à fait général, et permet de caractériser également les états totalement polarisés. Cependant, dans un premier temps nous décrivons ces états totalement polarisés de manière "intuitive" pour en faire ressortir les caractéristiques physiques qui n'apparaissent pas aussi clairement dans le formalisme de Stokes.

3.1.1 Etats totalement polarisés

Etats polarisés linéairement

Ce sont les plus simples parmi les états totalement polarisés. Le champ électrique oscille suivant une direction constante dans le plan perpendiculaire à la direction de propagation z . Supposant pour l'instant que l'onde lumineuse est une onde plane se propageant sans atténuation, on peut choisir dans le plan perpendiculaire à z l'axe x suivant la direction constante du champ électrique. Celui-ci, supposé uniforme suivant x et y , ne dépend que de la coordonnée spatiale z et du temps t suivant l'expression

$$E(z, t) = E_x(z, t) = E_{0x} \cos(\omega t - kz) \quad (3.1)$$

où les constantes E_{0x} , ω et k sont respectivement l'amplitude, la fréquence temporelle et la fréquence spatiale de l'onde, à partir desquelles on peut définir les périodes

temporelle T et spatiale λ , cette dernière étant appelée aussi *longueur d'onde*. La structure spatiale et temporelle d'une telle onde est illustrée sur la figure 3.1.

$$T = \frac{2\pi}{\omega}, \quad \lambda = \frac{2\pi}{k} \quad (3.2)$$

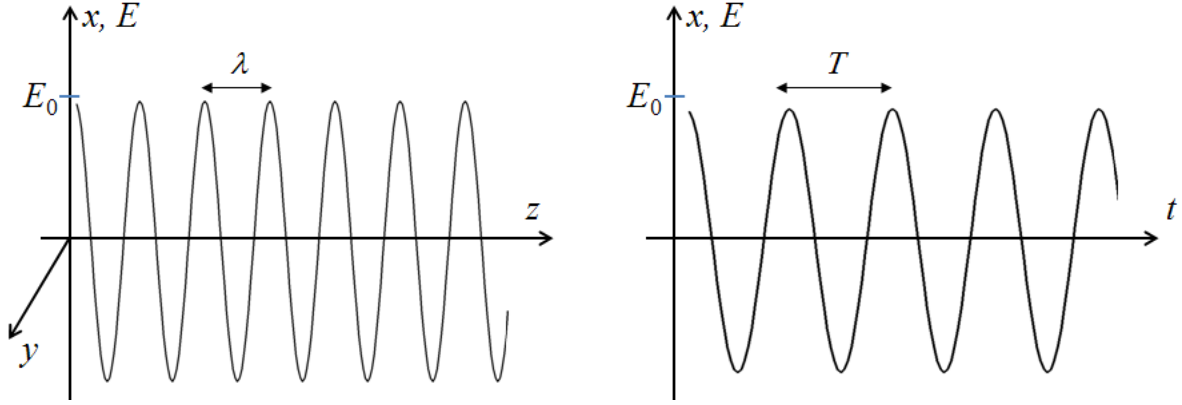


FIGURE 3.1 – Structure d'une onde lumineuse polarisée suivant l'axe x et se propageant sans atténuation suivant l'axe z . *A gauche* : répartition spatiale du champ électrique E en fonction de z à un instant donné. *A droite* : évolution temporelle de E en un point donné.

La fréquence spatiale k peut également s'écrire sous la forme

$$k = n \frac{\omega}{c} = \frac{\omega}{v} \quad (3.3)$$

où n est l'indice optique du milieu c est la vitesse de propagation de la lumière dans le vide et

$$v = \frac{c}{n} \quad (3.4)$$

est la vitesse de propagation de l'onde dans le milieu. En effet, on peut réécrire 3.1 sous la forme

$$E_x(z, t) = E_{0x} \cos\left(\omega \left[t - \frac{z}{v}\right]\right) \quad (3.5)$$

Si on passe dans un repère mobile, avançant à la vitesse v par rapport au repère fixe considéré jusqu'ici, la coordonnée z doit être remplacée par

$$z' = z - vt \quad (3.6)$$

et l'équation 3.5 devient

$$E_x(z', t) = E_{0x} \cos\left(\omega \frac{z'}{v}\right) = E_{0x} \cos(kz') \quad (3.7)$$

équation où le temps n'intervient plus. Dans ce nouveau repère, le profil est "figé", ne dépendant plus que de z' , ce qui veut dire que le mouvement du repère suit celui de l'onde, qui se propage donc bien à la vitesse v dans le milieu. L'indice optique n définit donc le ralentissement de la lumière dans le milieu par rapport au vide, où elle atteint sa vitesse maximum, c .

L'intensité (la puissance transportée par l'onde par unité de surface dans le plan xy) est proportionnelle à la moyenne temporelle du carré du champ électrique :

$$I = \langle E(z, t)^2 \rangle_t = \frac{1}{2} E_0^2 \quad (3.8)$$

En pratique, la propagation d'une onde électromagnétique dans un milieu matériel s'accompagne toujours d'une *atténuation* qui prend une forme exponentielle si le milieu est spatialement uniforme. L'amplitude E_{0x} de l'onde n'est plus une constante, mais dépend de z suivant

$$E_{0x}(z) = A_x \exp \left[-\frac{1}{2} \mu_t z \right] \quad (3.9)$$

correspondant à une diminution exponentielle de l'intensité en fonction de l'épaisseur traversée :

$$I(z) = I_0 \exp [-\mu_t z] \quad (3.10)$$

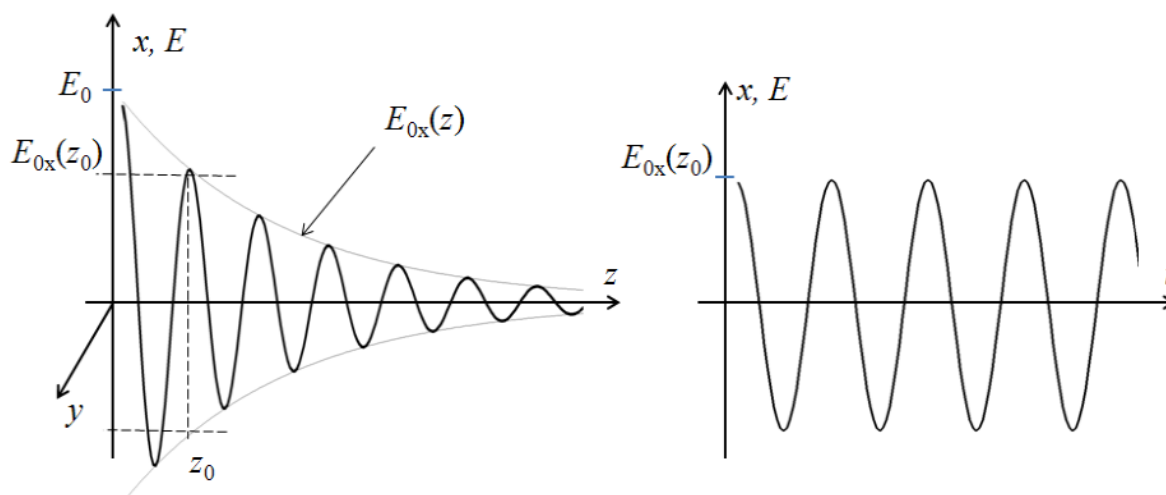


FIGURE 3.2 – Analogue à la figure 3.1 pour une onde se propageant avec atténuation. *A gauche* : répartition spatiale du champ électrique E en fonction de z à un instant donné. *A droite* : évolution temporelle de E au point $z = z_0$.

La forme spatiotemporelle d'une onde lumineuse se propageant avec atténuation est illustrée sur la figure 3.2. Bien entendu, en présence d'absorption, l'équation 3.7 devient

$$E_x(z', t) = E_{0x} \cos(kz') = A_x \exp \left[-\frac{1}{2} \mu_t vt \right] \cos\left(\omega \frac{z'}{v}\right) \quad (3.11)$$

autrement dit dans le repère mobile se déplaçant à la vitesse v on observe une sinusoïde qui "ne se déplace pas" (ses extrema et ses zéros ne bougent pas) mais dont l'amplitude diminue exponentiellement avec le temps, au fur et à mesure que l'onde avance dans le milieu absorbant et/ou diffusant.

L'atténuation d'onde se propageant dans un milieu a essentiellement deux causes

- *l'absorption*, qui correspond à un transfert direct d'énergie de l'onde au milieu, par exemple par excitation des électrons

- la *diffusion*, qui se produit lorsque l'onde rencontre une inhomogénéité (par exemple un noyau cellulaire, une organelle ou encore une fibre de collagène). Une partie de la lumière est alors envoyée dans des directions autres que z , et la puissance ainsi "déviée" est soustraite de celle de l'onde incidente.

Traditionnellement les coefficients d'atténuation liés à l'absorption et à la diffusion sont appelés respectivement μ_a et μ_s . Si les deux processus se produisent en même temps (cas général dans les tissus) on a pour l'atténuation totale :

$$\mu_t = \mu_s + \mu_a \quad (3.12)$$

Etats polarisés elliptiquement

Nous considérons maintenant le cas plus général d'une onde monochromatique dont le champ électrique oscille à la fois suivant les directions x et y du plan perpendiculaire à la direction de propagation z . L'équation 3.1 se généralise donc suivant

$$E_x(z, t) = E_{0x}(z) \cos(\omega t - \phi_x(z)) \quad (3.13)$$

$$E_y(z, t) = E_{0y}(z) \cos(\omega t - \phi_y(z)) \quad (3.14)$$

Comme nous le verrons par la suite, dans des milieux optiquement anisotropes il peut y avoir non pas une fréquence spatiale k , mais deux, k_x et k_y . Nous avons donc écrit l'équation 3.14 ci-dessus avec deux phases $\phi_x(z)$ et $\phi_y(z)$ a priori quelconques et non pas égales à kz comme dans le cas d'une onde polarisée linéairement.

De plus, la polarisation est définie uniquement par la *forme* de la trajectoire (elliptique) du champ électrique dans le plan xy , forme qui ne dépend que des amplitudes $E_{0x}(z)$ et $E_{0y}(z)$ et de la différence $\phi = \phi_y(z) - \phi_x(z)$.

Dans toute la suite, nous considérerons donc que $\phi_x(z) = 0$ et $\phi_y(z) = \phi$. Un calcul simple montre alors que $E_y(t)$ a la même forme sinusoïdale que $E_x(t)$, mais retardée temporellement de

$$\Delta t = \frac{\phi}{\omega} = \frac{\phi(\text{rad})}{2\pi} T = \frac{\phi(\text{degrés})}{360} T \quad (3.15)$$

suivant que le déphasage ϕ est exprimé en radians ou en degrés. Il s'ensuit que la trajectoire du champ électrique dans le plan xy prend une forme elliptique, illustrée sur la figure 3.3. L'axe z est perpendiculaire au plan de la figure, et dirigé vers l'œil de l'observateur.

L'ellipse décrite par l'extrémité du vecteur champ électrique est inscrite dans un rectangle défini par les amplitudes E_{0x} et E_{0y} au point considéré, les points de contact entre l'ellipse et le rectangle correspondant respectivement aux instants de passage de $E_x(t)$ et de $E_y(t)$ par leur maxima.

Par ailleurs, cette ellipse peut être caractérisée par l'*azimut* α de son grand axe et son *ellipticité* ϵ , qui varie entre 0 (lorsque la trajectoire est rectiligne, autrement dit que la polarisation est linéaire suivant l'azimut α) et 45° lorsque la trajectoire est circulaire (on parle alors de polarisation circulaire). Nous ne détaillons pas le calcul de α et ϵ en fonction de E_{0x} , E_{0y} et ϕ , mais illustrons l'évolution de la forme de l'ellipse en fonction de ces paramètres.

Quand le rapport des amplitudes varie à retard de phase constant (voir figure 3.4), l'ellipse se déforme par simple homothétie suivant les axes x et y .

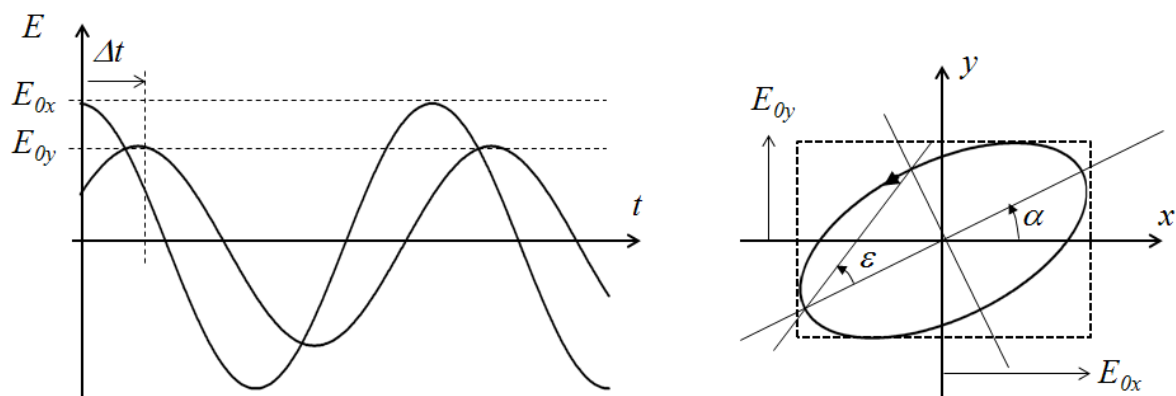


FIGURE 3.3 – Polarisation elliptique. *A gauche* Evolution temporelle des composantes suivant x et y du champ électrique, avec le retard temporel Δt de E_y par rapport à E_x . *A droite* : Trajectoire du champ électrique dans le plan xy .

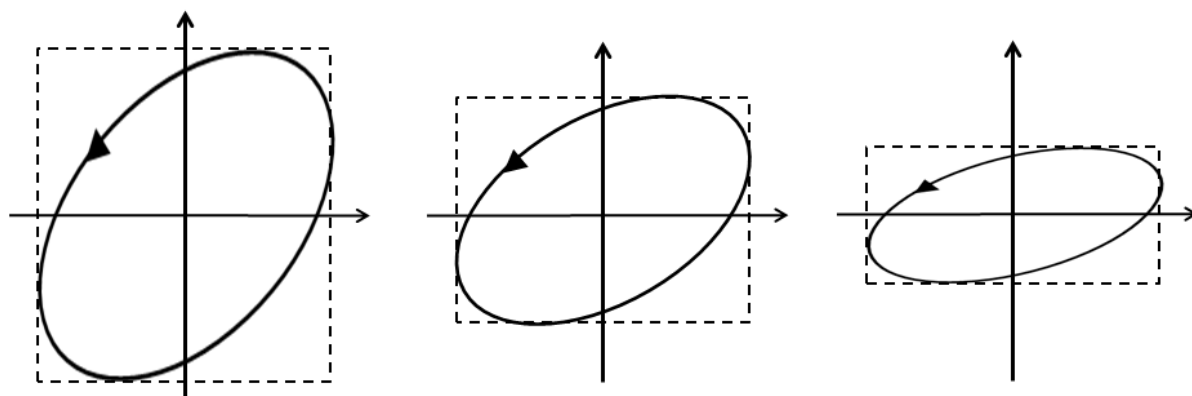


FIGURE 3.4 – Dépendance de la forme de l'ellipse de polarisation en fonction du rapport des amplitudes, à retard de phase ϕ constant. E_{0x} est constant et E_{0y} varie.

L'évolution en fonction de ϕ , illustrée sur la figure 3.5, est plus complexe. La polarisation est linéaire pour $\phi = 0$ ou 180° alors que l'ellipticité est maximale pour $\phi = 90^\circ$ ou 270° , valeur pour laquelle la polarisation devient circulaire si et seulement si $E_{0x} = E_{0y}$. Pour les autres valeurs du retard de phase, on aura des ellipses plus ou moins allongées. Ces ellipses sont de forme identique mais sont parcourues en sens inverses si le retard passe de ϕ à $360^\circ - \phi$. On parlera de sens de rotation à gauche pour des déphasages compris entre 0° et 180° et à droite dans le sens contraire.

Bien entendu, pour décrire un état de polarisation donné, on peut choisir les axes xy arbitrairement, et donc en changer si besoin. Un tel changement de repère est illustré sur la figure 3.6. Cette transformation peut être effectuée graphiquement simplement en trouvant le rectangle dont les côtés sont parallèles aux nouveaux axes, et en "mesurant" les longueurs $E_{0x'}$ et $E_{0y'}$. La phase aussi peut être retrouvée à partir de la position des points où l'ellipse et le rectangle sont tangents. Nous ne ferons pas de calcul détaillé des amplitudes $E_{0x'}$ et $E_{0y'}$ et du retard de phase ϕ' sur les axes $x'y'$ en fonction de leurs valeurs dans le repère original, mais nous pouvons souligner que si les nouveaux axes sont alignés avec le grand et le petit axes de l'ellipse (cas proche de celui illustré sur la figure 3.6), alors la nouvelle phase ϕ' vaut 90° ou 270° .

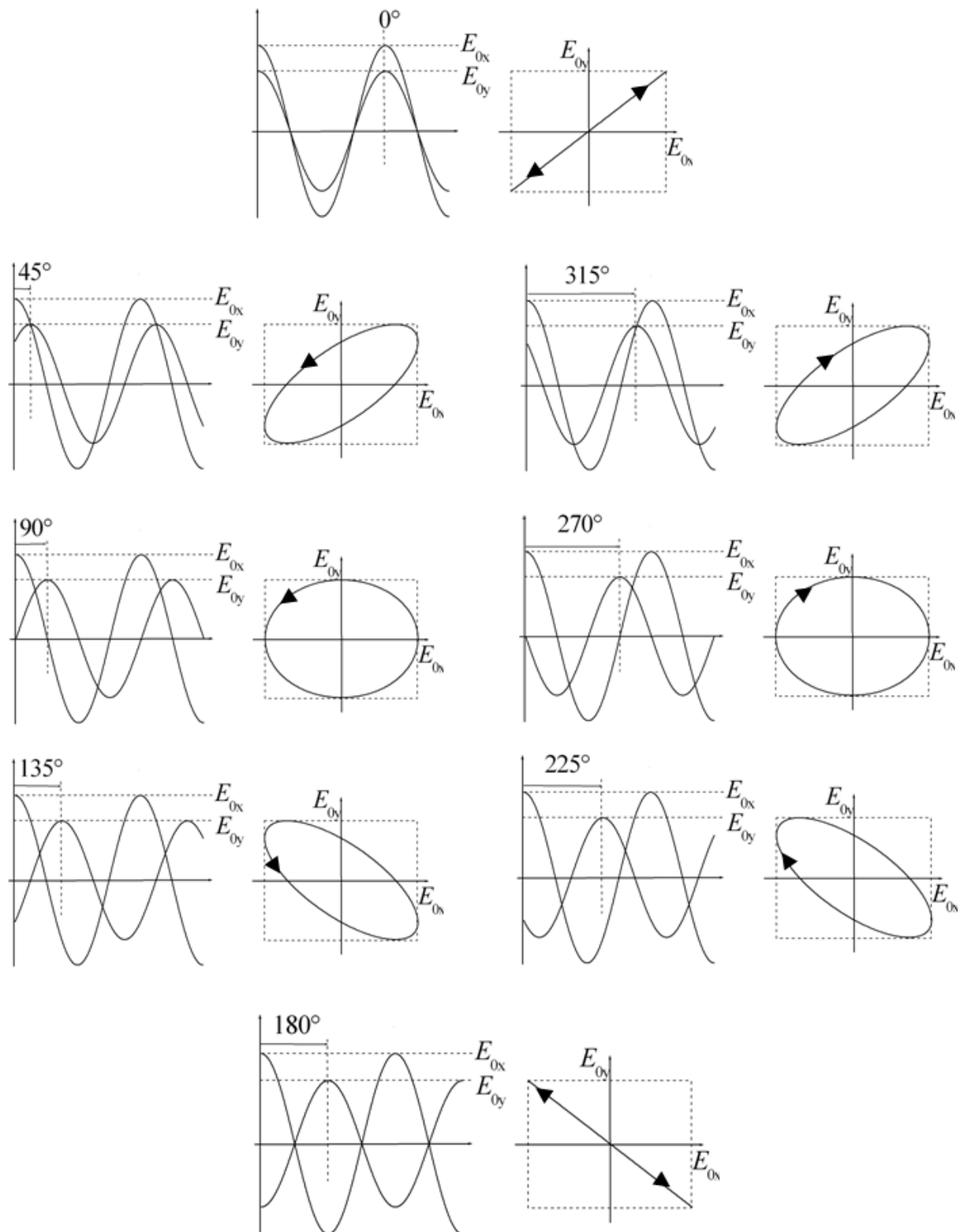


FIGURE 3.5 – Dépendance de la forme de l'ellipse de polarisation en fonction du retard de phase ϕ , à amplitudes E_{Ox} et E_{Oy} constantes. Quand le retard passe de ϕ à $360^\circ - \phi$ la forme de l'ellipse ne change pas, mais le sens de rotation du champ électrique s'inverse.

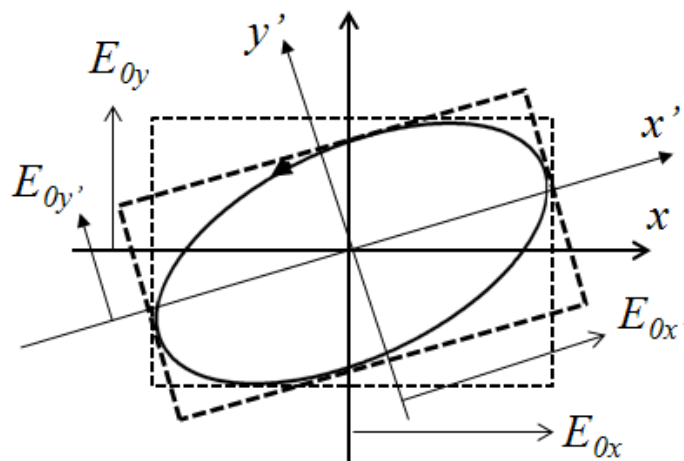


FIGURE 3.6 – Méthode graphique de changement de repère utilisé pour définir les paramètres d'une polarisation elliptique.

Analyse de la polarisation par extinction

En anticipant un peu sur la section suivante, nous définissons dès maintenant deux éléments optiques essentiels pour la manipulation et l'analyse d'états de polarisation, à savoir :

- les *polariseurs (ou analyseurs) linéaires*. Ces éléments présentent deux axes orthogonaux, dont l'un est dit *passant* et l'autre *bloqué*. Quelle que soit la polarisation de la lumière incidente, la lumière émergente est polarisée linéairement suivant l'axe passant, la composante sur l'autre axe étant purement et simplement éliminée.
- les *lames retard*. Ces éléments présentent également deux axes orthogonaux, appelés respectivement axes *rapide* et axe *lent*. Lorsqu'un faisceau lumineux traverse une lame retard, celle-ci ajoute un retard de phase entre les composantes du champ électrique projetées sur ses deux axes qui dépend de la lame et de la longueur d'onde. Un cas très utilisé dans la pratique est celui des lames *quart d'onde*, pour lesquelles ce retard de phase est de 90° .

Si on dispose d'une lame quart d'onde et d'un polariseur linéaire, on peut caractériser complètement tout état de polarisation elliptique. La méthode est illustrée sur la figure 3.7. On place sur le chemin de l'onde à analyser la lame quart d'onde d'abord et l'analyseur linéaire après, chacun de ces éléments étant monté de manière à pouvoir lire son azimut par rapport aux axes x et y . On recherche l'extinction de la lumière transmise par le polariseur en jouant sur l'orientation des deux éléments (procédure itérative, mais qui converge très rapidement). Quand on a obtenu l'extinction, on peut être sûr que la lumière attaquant l'analyseur est polarisée linéairement, et perpendiculairement à celui-ci, donc suivant la direction L sur la figure. Or pour obtenir une polarisation linéaire à partir de l'ellipse initiale, il faut effectivement ramener à zéro le retard de 90° existant entre les champs électriques projetés sur le grand axe et le petit axe de l'ellipse. Cette compensation ne peut être obtenue qu'en plaçant les axes lent et rapide (reperés par les lettres S et F sur la figure) parallèlement aux grand et petit axe de l'ellipse. En résumé, quand on a extinction

- les axes lent et rapide de la quart d'onde indiquent les grand et petit axes de l'ellipse
- l'ellipticité est donnée par l'angle entre l'analyseur et l'axe rapide de la lame

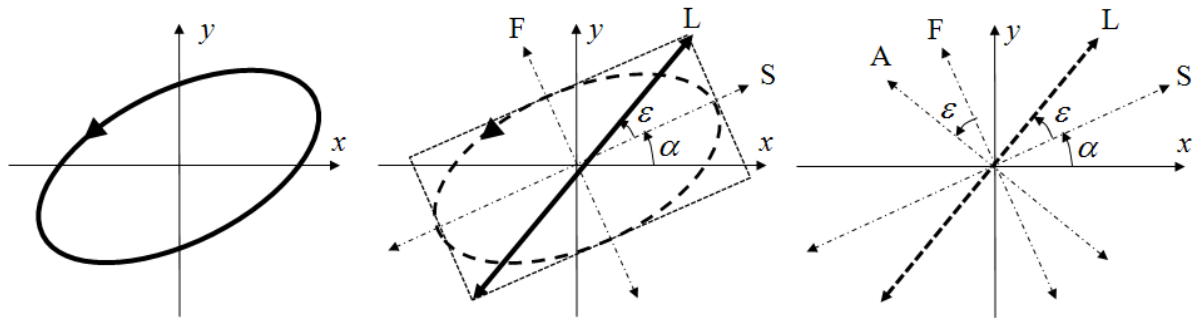


FIGURE 3.7 – Analyse d'une polarisation elliptique par la méthode d'extinction. La polarisation elliptique initiale (à gauche) est d'abord convertie en une polarisation linéaire L par une lame quart d'onde dont les axes lent (S) et rapide (F) sont placés suivant les axes de l'ellipse (au centre), l'extinction étant obtenue lorsque l'analyseur A est placé perpendiculairement à L (à droite).

3.1.2 Etats partiellement polarisés. Vecteurs de Stokes

Degré de polarisation

Si on essaie de caractériser la polarisation de la lumière émise par une source comme le Soleil ou une lampe par la méthode décrite ci-dessus, on constate que l'extinction est impossible à obtenir. En fait, si la lumière provient *directement* de la source, on constate que la lumière détectée derrière la quart d'onde et l'analyseur est totalement indépendante de la position de ces éléments. Cette lumière doit donc être considérée comme *non polarisée*. En revanche si l'expérience est menée sur une lumière ayant subi une réflexion (par exemple sur un verre ou même un revêtement de sol plastique) alors quand on fait varier la position de la quart d'onde et de l'analyseur l'intensité détectée varie entre un maximum I_{max} et un minimum I_{min} . Il paraît alors logique de définir le degré de polarisation ρ de la lumière considérée par le rapport

$$\rho = \frac{I_{max} - I_{min}}{I_{max} + I_{min}} \quad (3.16)$$

qui varie entre 0, pour une lumière totalement dépolarisée, pour laquelle $I_{min} = I_{max}$ et 1 pour une polarisation elliptique totale, pour laquelle $I_{min} = 0$.

Une lumière partiellement ou non polarisée est en fait une lumière polarisée à chaque instant, mais dont la polarisation varie trop rapidement pour qu'on puisse la "suivre" à la détection. En effet, une source comme le Soleil ou une lampe émet à chaque instant de très nombreux rayons polarisés aléatoirement, et dont la superposition est caractérisée par un champ électrique qui évolue dans le plan perpendiculaire à la direction de propagation de manière tout à fait désordonnée. Une réflexion, même sur une surface imparfaite comme un sol plastique, favorise la polarisation perpendiculaire au plan d'incidence par rapport à la polarisation dans ce plan, et réintroduit donc un certain ordre dans l'évolution du champ électrique, qui n'est donc plus complètement aléatoire, d'où un degré de polarisation non nul de la lumière réfléchie.

Vecteur de Stokes

Pour une onde partiellement polarisée, l'évolution du champ électrique doit être décrite non plus de manière déterministe comme cela a été le cas jusqu'à présent, mais de manière probabiliste. Les champs électriques $E_x(t)$ et $E_y(t)$, ou encore les amplitudes

E_{0x} et E_{0y} deviennent des variables aléatoires. On démontre que la caractérisation complète d'un état de polarisation partielle ne nécessite pas de déterminer en détail la loi de probabilité de ces variables aléatoires, mais qu'il suffit de connaître les quatre quantités suivantes, qui forment le *vecteur de Stokes* :

$$\mathbf{S} = \begin{bmatrix} I \\ Q \\ U \\ V \end{bmatrix} = \begin{bmatrix} \frac{1}{2} \langle E_{0x}^2 + E_{0y}^2 \rangle \\ \frac{1}{2} \langle E_{0x}^2 - E_{0y}^2 \rangle \\ \langle E_{0x} E_{0y} \cos \phi \rangle \\ \langle E_{0x} E_{0y} \sin \phi \rangle \end{bmatrix} = \begin{bmatrix} I \\ I_x - I_y \\ I_{+45} - I_{-45} \\ I_{CG} - I_{CD} \end{bmatrix} \quad (3.17)$$

Dans cette équation, les crochets représentent les moyennes statistiques. I est l'intensité totale, I_x, I_y, I_{+45} et I_{-45} représentent respectivement les intensités qui seraient mesurées derrière un polariseur linéaire idéal orienté suivant $x, y, +45^\circ$ et -45° . I_{CG} et I_{CD} sont les intensités qui seraient mesurées derrière un polariseur circulaire gauche ou droit, c'est à dire un composant qui transmet intégralement une des deux polarisations circulaires et élimine complètement l'autre.

Ce formalisme est général : les vecteurs de Stokes peuvent décrire tout état de polarisation, totale ou partielle. En effet, pour des états totalement polarisés, on peut supprimer les moyennes statistiques et calculer les valeurs des paramètres E_{0x}, E_{0y} et ϕ à partir des composantes I, Q, U, V . Ces composantes vérifient alors la relation supplémentaire

$$Q^2 + U^2 + V^2 = I^2. \quad (3.18)$$

ce qui constitue le critère pour déterminer si l'état considéré est effectivement totalement polarisé.

A l'opposé, pour un état totalement dépolarisé, on conçoit facilement que quelle que soit l'orientation d'un polariseur linéaire on aura la moitié de l'intensité incidente, et ce sera le cas aussi pour les polariseurs circulaires gauche et droit. Dans ce cas on aura donc

$$Q = U = V = 0. \quad (3.19)$$

Plus généralement, on démontre que le degré de polarisation que nous avons défini "expérimentalement" par la relation 3.16 s'exprime en fonction des composantes du vecteur de Stokes par

$$\rho = \frac{\sqrt{Q^2 + U^2 + V^2}}{I} \quad (3.20)$$

et qui donne bien 1 et 0 respectivement pour des états totalement polarisés ou totalement dépolarisés.

Forme normalisée du vecteur de Stokes. Le vecteur de Stokes "complet" défini par l'équation 3.17 définit non seulement l'état de polarisation, mais aussi l'intensité I de l'onde. Si on s'intéresse uniquement à la polarisation, comme ce sera pratiquement toujours le cas dans ce travail, il peut être intéressant d'éliminer l'intensité totale pour ne garder que les paramètres réellement liés à la polarisation. Pour cela il suffit de tout normaliser par I

$$\mathbf{S} = \begin{bmatrix} I \\ Q \\ U \\ V \end{bmatrix} = I \begin{bmatrix} 1 \\ q \\ u \\ v \end{bmatrix} = I \begin{bmatrix} 1 \\ \mathbf{s} \end{bmatrix} \quad (3.21)$$

où le vecteur tridimensionnel \mathbf{s} contient en fait toute l'information sur l'état de polarisation. En particulier le degré de polarisation se réduit à

$$\rho = \sqrt{q^2 + u^2 + v^2} = \|\mathbf{s}\| \leq 1 \quad (3.22)$$

Les vecteurs de Stokes des états les plus couramment utilisés sont listés sur la table 3.1.

| État | x | y | +45° | -45° | α | CG | CD | NP |
|----------|-----|-----|------|------|----------------|----|----|----|
| S | 1 | 1 | 1 | 1 | 1 | 1 | 1 | 1 |
| | 1 | -1 | 0 | 0 | $\cos 2\alpha$ | 0 | 0 | 0 |
| | 0 | 0 | 1 | -1 | $\sin 2\alpha$ | 0 | 0 | 0 |
| | 0 | 0 | 0 | 0 | 0 | 1 | -1 | 0 |

TABLE 3.1 – Vecteurs de Stokes normalisés de quelques états de polarisations usuels. x , y , +45° et -45° et α désignent des états polarisés linéairement le long des directions correspondantes. CG et CD représentent les polarisations circulaires gauche et droite et NP l'état non polarisé.

3.2 Propagation dans des milieux matériels

Une onde lumineuse se propageant dans le vide conserve sa polarisation au cours de la propagation. En effet, les deux composantes du champ électrique, suivant x et suivant y , évoluent chacune suivant l'équation 3.1 (avec, de plus, $n = 1$), ce qui entraîne la conservation des amplitudes E_{0x} et E_{0y} et du retard de phase ϕ .

Il en va de même si la lumière se propage dans un milieu non diffusant ($\mu_s = 0$) et optiquement isotrope, comme un verre par exemple. Un tel matériau a des propriétés indépendantes de la direction de propagation et de celle du champ électrique de l'onde, et se comporte donc comme le vide, à ceci près que l'indice n sera supérieur à 1 (il vaut par exemple 1.5 pour le verre et 1.33 pour l'eau) et le coefficient d'absorption $\mu_t = \mu_a$ sera en général non nul. Quelle que soit la direction de propagation z , les composantes E_x et E_y du champ électrique évolueront suivant la même équation, à savoir 3.2, avec le même indice et le même coefficient d'absorption. Donc, au cours de la propagation l'intensité diminue mais le rapport E_{0y}/E_{0x} et le retard de phase ϕ ne changent pas, et donc la polarisation non plus.

En revanche, la polarisation sera modifiée par propagation dans

- un milieu *optiquement homogène mais anisotrope*, tel qu'un cristal par exemple. Dans un tel milieu l'indice et/ou le coefficient d'absorption dépendent à la fois de la direction de propagation de l'onde et de celle du champ électrique. La non-unicité de l'indice est appelée *biréfringence* et celle du coefficient d'absorption *dichroïsme*. La lumière se propage sans changement de direction mais sa polarisation se modifie continuellement au cours de la propagation. De plus, une lumière totalement polarisée le reste : le dichroïsme et la biréfringence, s'ils sont spatialement uniformes, n'entraînent pas de *dépolarisation*.

- un milieu *diffusant*. Un tel milieu présente un aspect "laiteux", lié au fait que la lumière qui s'y propage change continuellement de direction et ressort un peu partout et non dans le prolongement de sa direction initiale. Cette *diffusion* de la lumière est due au fait que le milieu comporte de très nombreuses inhomogénéités, comme par exemple les gouttelettes de lipides en suspension dans l'eau pour une émulsion comme le lait, ou encore les noyaux, les organelles ou les fibres de collagène dans les tissus. Ces inhomogénéités se comportent comme autant d'obstacles qui renvoient la lumière qui les rencontre dans des directions différentes de sa direction initiale. Or un changement de direction important modifie nécessairement la polarisation de la lumière car le champ électrique après diffusion doit être perpendiculaire à la nouvelle direction de propagation, ce qui n'est en général pas le cas avant diffusion. Si la lumière subit de nombreuses diffusions avant d'être détectée (on parle de régime de *diffusion multiple*) l'effet cumulé de ces diffusions aura un côté aléatoire qui est à l'origine d'un effet de *dépolarisation*.

3.2.1 Milieux homogènes anisotropes : dichroïsme et biréfringence

Biréfringence et dichroïsme. Dans un milieu optiquement anisotrope pour chaque direction de propagation x il existe dans le plan perpendiculaire à z deux polarisations linéaires orthogonales, que nous choisirons pour axes x et y , se propageant avec des indices n_x et n_y et des coefficients d'absorption μ_x et μ_y différents :

$$E_x(z, t) = A_x \cos \left(\omega t - n_x \frac{\omega}{c} z \right) \exp \left[-\frac{1}{2} \mu_x z \right] \quad (3.23)$$

$$E_y(z, t) = A_y \cos \left(\omega t - n_y \frac{\omega}{c} z \right) \exp \left[-\frac{1}{2} \mu_y z \right] \quad (3.24)$$

L'existence de deux indices différents est appelée *biréfringence*. De plus, si $n_x > n_y$ alors logiquement l'axe x est appelé axe *lent* et l'axe y l'axe *rapide*.

De même, l'existence de deux coefficients d'absorption est appelée *dichroïsme*. Si $\mu_x > \mu_y$, alors les axes x et y sont respectivement appelés axes de *faible* et de *forte transmission*.

Retard et diatténuation. Ces termes désignent respectivement la modification de la polarisation due à une modification du retard de phase ϕ ou du rapport E_{0y}/E_{0x} d'une onde se propageant suivant z . Ces modifications, illustrées sur les figures 3.5 et 3.4, sont habituellement obtenues par propagation de la lumière à travers un milieu biréfringent ou dichroïque.

En effet, la propagation à travers une lame d'épaisseur L d'un milieu biréfringent introduit un *retard* R

$$R = (n_x - n_y) \frac{\omega}{c} L \quad (3.25)$$

autrement dit une onde dont la polarisation initiale est caractérisée par un retard de phase ϕ entre les vibrations suivant les axes x et y verra ce retard transformé en $\phi + R$, sans modification des amplitudes si le milieu n'est pas dichroïque.

Par ailleurs, si le milieu est dichroïque, la transmission en *intensité* T de l'échantillon dépendra de la polarisation du faisceau incident. Pour une épaisseur traversée L , les

valeurs minimale (T_{min}) et maximale (T_{max}) de T seront atteintes respectivement pour des polarisations suivant x et y , soit

$$T_{min} = \exp(-\mu_x L), \quad T_{max} = \exp(-\mu_y L) \quad (3.26)$$

la diatténuation D de l'échantillon étant définie par

$$D = \frac{T_{max} - T_{min}}{T_{max} + T_{min}} \quad (3.27)$$

Les quantités R et D que nous venons de définir sont en fait les retard et la diatténuation scalaires c'est à dire les valeurs numériques de ces quantités. Il faut garder présent à l'esprit que pour définir complètement les propriétés de retard et de diatténuation d'un échantillon donné, outre ces valeurs numériques il faut définir les azimuts (ou orientations) des axes lent et rapides pour le retard, et de faible et de forte transmission pour la diatténuation. Sauf cas particuliers que nous ne prendrons pas en considération dans ce travail, ces propriétés d'anisotropie optique sont imposées par les propriétés de symétrie microscopique du matériau, et les axes en question sont les mêmes pour les deux propriétés.

Origine physique de l'anisotropie optique. L'absorption et l'indice optique sont liés à l'interaction de la lumière avec les électrons périphériques des molécules constituant le matériau. En effet, le champ électrique de l'onde électromagnétique agit sur ces particules chargées, et tend à leur communiquer un mouvement oscillant à la fréquence ω de l'onde. La mise en mouvement des électrons a deux conséquences

- une partie de l'énergie de l'onde est transférée de l'onde vers les électrons, et est donc absorbée par le milieu
- les électrons qui oscillent se comportent comme autant de petites "antennes" qui rayonnent à leur tour une onde de même fréquence que l'onde incidente et qui se superpose (interfère) avec celle-ci, ce qui a pour effet de la ralentir. C'est cet effet qui est à l'origine de l'indice optique.

Dans un milieu isotrope, les électrons répondent à l'onde électromagnétique de la même manière quelle que soit la direction du champ électrique. L'indice optique et l'absorption sont alors indépendants de la direction de propagation et de la polarisation de l'onde, comme cela a été supposé jusqu'à présent.

En revanche, dans un milieu anisotrope, les électrons peuvent se déplacer plus facilement dans certaines directions que dans d'autres. Par exemple, dans des tissus comportant des protéines fibrillaires comme le collagène I les électrons se déplacent plus facilement le long des fibres que perpendiculairement à celles-ci. Si ces fibres sont orientées aléatoirement, le tissu paraîtra globalement isotrope, mais si au contraire les fibres sont spatialement bien organisées avec une direction privilégiée, alors le tissu devient optiquement anisotrope, avec un indice et/ou une absorption plus forts pour les ondes polarisées parallèlement aux fibres que pour celles polarisées dans une direction perpendiculaire.

Un autre exemple de ce type d'anisotropie qui nous concernera directement est celui du *rouge Picrosirius*, un colorant formé de molécules allongées, comportant des liaisons conjuguées orientées le long de la molécule, et qui constituent aussi des chemins privilégiés de déplacement des électrons.

Milieu uniaxes. Dans ces milieux il existe une direction privilégiée de mouvement des électrons, comme dans l'exemple des tissus comportant des fibres orientées. La direction privilégiée est appelée *axe optique*. La biréfringence vue par une onde traversant un tel milieu dépend de la direction de propagation, comme cela est illustré sur la figure 3.8 :

- elle est maximale pour une propagation perpendiculaire à l'axe et s'annule si l'onde se propage le long de l'axe. En effet, dans ce cas l'onde polarisée suivant x voit directement l'indice maximal, lié au mouvement des électrons le long des fibres, appelé n_e (indice "extraordinaire"), alors que selon y on a l'indice "ordinaire" n_0 .
- elle s'annule si la propagation est parallèle aux fibres. Dans ce cas, quelle que soit la polarisation dans le plan xy l'indice vu par l'onde est l'indice ordinaire n_0
- dans les cas intermédiaires, l'onde se propage à un angle β de l'axe optique. On peut alors choisir les axes x et y de manière que l'axe soit dans le plan xz . Les indices vus par l'onde sont

$$n_x = n_0 + (n_e - n_0) \sin^2 \beta \quad (3.28)$$

$$n_y = n_0 \quad (3.29)$$

autrement dit la biréfringence $n_x - n_y$ varie en fonction de la direction de propagation en $\sin^2 \beta$. En pratique, si on observe une lame de tissu conjonctif comportant des fibres orientées, la biréfringence observée sera fonction de la densité des fibres, qui détermine la différence $(n_e - n_0)$ (la biréfringence "intrinsèque" du tissu), et l'angle β formé par la normale à lame et la direction des fibres. En particulier, si la lame est coupée perpendiculairement aux fibres la biréfringence observée s'annule.

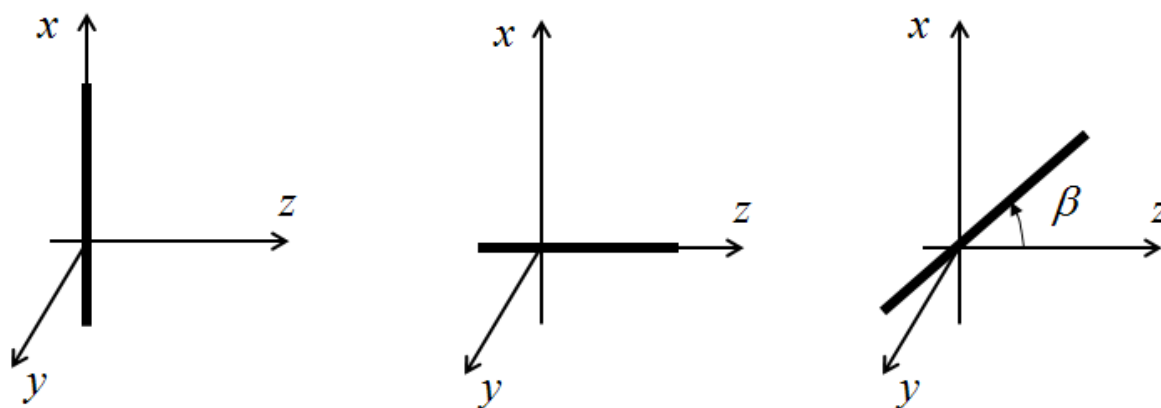


FIGURE 3.8 – Propagation d'une onde lumineuse dans un milieu uniaxe. L'axe optique est représenté par un trait épais. *A gauche* : propagation perpendiculaire à l'axe. Dans le plan xy l'axe lent est l'axe x et la biréfringence est maximale. *Au centre* : propagation parallèle à l'axe optique. La biréfringence s'annule. *A droite* : cas intermédiaire. L'axe optique est dans le plan xz , à un angle β de z .

3.2.2 Milieux inhomogènes : diffusion et dépolarisation

Comme nous l'avons déjà mentionné, la *dépolarisation* est un effet polarimétrique majeur dans les tissus épais, et elle est due à la *diffusion multiple*, qui s'y produit, à quelques rares exceptions près, comme la cornée ou l'humeur vitreuse par exemple.

Diffusion simple. Le changement de polarisation lors d'un évènement de diffusion est illustré sur la figure 3.9. Il s'agit d'un effet essentiellement géométrique, lié au fait que le champ électrique doit être orthogonal à la direction de propagation, aussi bien avant qu'après diffusion. L'axe x étant choisi perpendiculaire au plan de diffusion, on a

$$E_{x'} = E_x \quad (3.30)$$

$$E_{y'} = E_y \cos \gamma \quad (3.31)$$

où γ est l'angle de déviation lié à la diffusion.

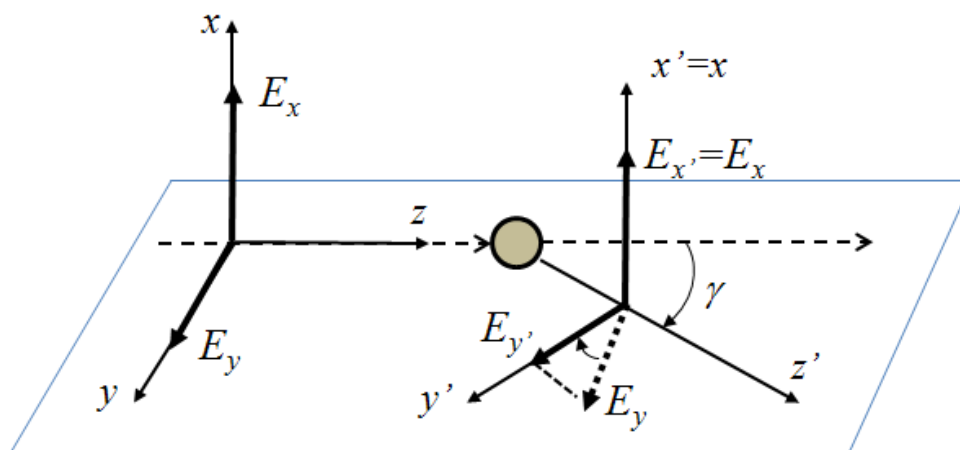


FIGURE 3.9 – Changement de polarisation lors d'un évènement de diffusion. L'onde incidente, arrivant suivant l'axe z , est déviée d'un angle γ et se propage suivant z' après diffusion. L'axe x est perpendiculaire au plan zz' (plan de diffusion) et les axes y et y' complètent les trièdres. La composante E_x du champ incident, perpendiculaire à la fois à x et x' , est conservée, contrairement à E_y , qui est projetée sur le nouvel axe y' .

Une diffusion simple se caractérise donc par une diatténuation, qui est très faible si l'angle de déviation γ est petit, mais qui peut devenir "violente" si la déviation devient de l'ordre de 90° . De plus, les axes de forte et faible transmission sont définis par le plan de diffusion, qui a une orientation aléatoire autour de la direction z , ce qui constitue une différence majeure par rapport à la diatténuation liée à une anisotropie optique. Malgré tout, une diffusion unique n'introduit pas de dépolarisation.

Diffusion multiple. Considérons maintenant le cas d'un échantillon épais, éclairé d'un côté et observé en transillumination, schématisé sur la figure 3.10 (le cas de la rétrodiffusion est fondamentalement identique, seul le schéma est plus compliqué à faire). Chaque point S de la surface de sortie est éclairé par des rayons provenant de différentes parties ($E_1, E_2 \dots E_n$) du faisceau incident, après un nombre variable de diffusions.

Supposons dans un premier temps que le faisceau d'illumination est spatialement *cohérent* (typiquement un laser) c'est à dire un faisceau dont les différents rayons $E_1, E_2 \dots E_n$ ont tous la même phase et la conservent au cours du temps. Malgré la complexité des trajectoires en multidiffusion, le champ en S est une superposition des champs des ondes qui atteignent ce point avec des amplitudes et des phases qui ne changent pas au cours du temps. Ces champs interfèrent donc constructivement ou destructivement,

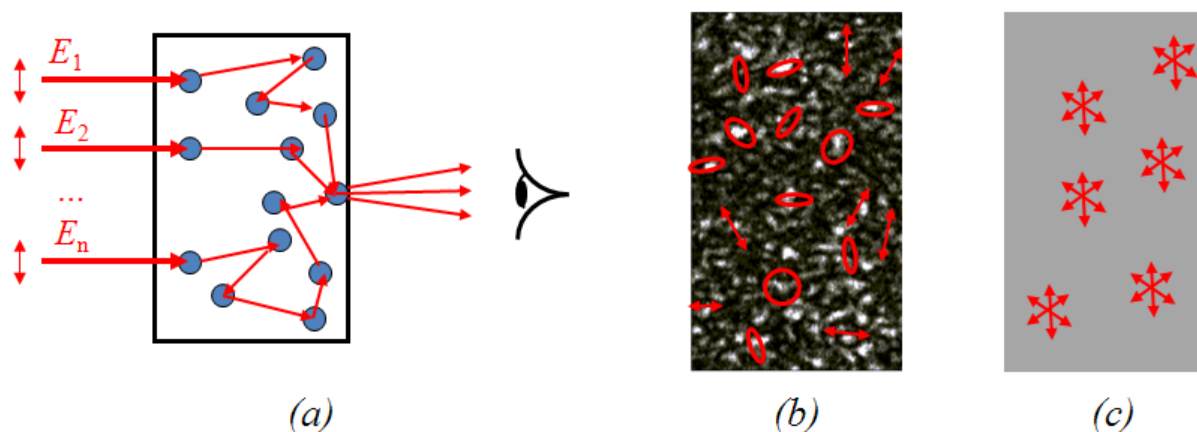


FIGURE 3.10 – Diffusion multiple dans un échantillon statique observé en transillumination. (a) Schéma de l'expérience. (b) Observation en éclairage cohérent (laser) : champ de "speckles" dont chacun est totalement polarisé. (c) Observation en éclairage incohérent (source classique) : la figure de speckle est brouillée et la lumière émise en chaque point est partiellement dépolarisée.

pour former une figure "granulaire" où chaque grain de lumière (ou "speckle") est parfaitement polarisé, comme on peut le vérifier par la méthode d'extinction. Ceci étant, la polarisation varie d'un grain de speckle à l'autre.

Si maintenant le faisceau d'éclairage est *incohérent* comme c'est le cas pour un faisceau issu d'une source classique, alors les phases respectives des rayons $E_1, E_2 \dots E_n$ varient très rapidement (en des temps inférieurs à 10^{-12} seconde). La figure d'interférence évolue donc sur la même échelle de temps, ainsi que la polarisation en chaque point. On observe alors une teinte gris uniforme et une "*vraie*" *dépolarisation*. Dans toute la suite nous considérerons ce cas uniquement, car nous n'avons utilisé que des sources classiques. L'effet de speckle caractéristique des images obtenues en lumière cohérente est en fait un bruit très gênant qu'on s'efforce d'éliminer, par exemple au moyen d'un dépoli tournant, lorsque l'utilisation d'un laser s'impose pour d'autres raisons (par exemple s'il faut un éclairage très localisé et très intense).

Diffusion multiple, absorption et dépolarisation. On conçoit facilement qu'en régime de diffusion multiple le paramètre essentiel qui détermine la dépolarisation est le *nombre moyen de diffusions* subies par la lumière incidente avant qu'elle émerge de l'échantillon pour être finalement détectée.

Comme nous l'avons mentionné au tout début de ce chapitre (eq. 3.12) dans les tissus la lumière incidente subit à la fois de la diffusion et de l'absorption, ces deux processus étant quantifiés par les coefficients d'atténuation μ_s et μ_a . Plus précisément, ces coefficients donnent la probabilité que le rayon soit diffusé ou absorbé par unité de longueur parcourue par le milieu, et ont donc la dimension de l'inverse d'une longueur

Le nombre moyen de diffusions

- *augmente* si la probabilité de diffusion par unité de longueur augmente, donc si μ_s augmente,
- *diminue* si la probabilité que le rayon disparaisse par absorption augmente, donc si μ_a augmente.

Il y a donc une compétition entre diffusion et absorption, la dépolarisation étant maximale pour des milieux fortement diffusants et faiblement absorbants. C'est ainsi que dans les tissus on observe une tendance très générale à l'augmentation de la dé-

polarisation quand on passe du vert au rouge, tendance qui s'explique par la très forte diminution de l'absorption, qui est due en fait essentiellement à l'hémoglobine dans cette gamme spectrale.

Nous renvoyons le lecteur à la référence [103] pour une description détaillée de ces effets.

3.2.3 Résumé

En pratique on retiendra les conclusions essentielles suivantes :

- dans les tissus *épais*, telles que des pièces opératoires imagées à l'état frais ou juste après fixation, la lumière subit pratiquement toujours une forte dépolarisation, et éventuellement des effets d'anisotropie. La dépolarisation est d'autant plus forte que l'échantillon est plus diffusant et moins absorbant.
- à l'inverse, dans des échantillons *minces* comme des lames histologiques, la dépolarisation est typiquement très faible, voire négligeable, et l'essentiel des contrastes polarimétriques sont du type retard/diatténuation, lorsque l'échantillon comporte des protéines fibrillaires, dont on peut ainsi révéler la présence et déterminer l'orientation. Ces effets étant en général très faibles (surtout la diatténuation) on est le plus souvent amené à colorer l'échantillon au rouge Picrosirius, ce qui a pour effet d'augmenter considérablement le signal. Les images polarimétriques de ces échantillons colorés peuvent cependant comporter des artefacts, qui sont présentés dans le chapitre 4.

3.3 Matrices de Mueller

Le vecteur de Stokes étant formé à partir d'intensités lumineuses mesurées derrière des polariseurs, l'interaction avec un système matériel usuel (passif et éventuellement absorbant) doit conduire à une transformation *linéaire* de ces intensités. Une telle transformation s'écrit de manière générale :

$$\mathbf{S}' = \mathbf{M}\mathbf{S} \quad (3.32)$$

où \mathbf{S} et \mathbf{S}' représentent respectivement les vecteurs de Stokes incident et émergent, et \mathbf{M} la matrice de Mueller du système matériel. La relation 3.32 peut être explicitée suivant

$$I' = m_{11}I + m_{12}Q + m_{13}U + m_{14}V \quad (3.33)$$

$$Q' = m_{21}I + m_{22}Q + m_{23}U + m_{24}V \quad (3.34)$$

$$U' = m_{31}I + m_{32}Q + m_{33}U + m_{34}V \quad (3.35)$$

$$V' = m_{41}I + m_{42}Q + m_{43}U + m_{44}V \quad (3.36)$$

où les m_{ij} sont les éléments de la matrice de Mueller \mathbf{M} et (I, Q, U, V) et (I', Q', U', V') les composantes de \mathbf{S} et \mathbf{S}' .

Forme normalisée des matrices de Mueller. Comme les vecteurs de Stokes, les matrices de Mueller peuvent se factoriser suivant :

$$\mathbf{M} = m_{11}\mathbf{M}^* = m_{11} \begin{bmatrix} 1 & m_{12}^* & m_{13}^* & m_{14}^* \\ m_{21}^* & m_{22}^* & m_{23}^* & m_{24}^* \\ m_{31}^* & m_{32}^* & m_{33}^* & m_{34}^* \\ m_{41}^* & m_{42}^* & m_{43}^* & m_{44}^* \end{bmatrix} \quad (3.37)$$

où l'élément m_{11} , qui définit l'intensité totale transmise (ou rétrodiffusée) pour un faisceau incident non polarisé peut être considéré comme un facteur "global" indépendant des propriétés polarimétriques à proprement parler de l'échantillon, propriétés qui sont en fait déterminées par la matrice \mathbf{M}^* . Dans toute la suite, sauf mention contraire les matrices de Mueller seront présentées sous forme normalisée et nous omettrons les astérisques s'il n'y a pas lieu de distinguer des matrices normalisées ou non.

3.3.1 Diatténuation

Comme nous allons le voir dans la section suivante, l'interprétation physique d'une matrice de Mueller quelconque n'est pas simple. Cependant, la définition même d'une telle matrice permet d'en tirer sans ambiguïté ses propriétés de diatténuation.

En effet, la dépendance de l'intensité émergente en fonction de la polarisation incidente est entièrement déterminée par la première ligne de la matrice \mathbf{M} . En écrivant la matrice \mathbf{M} et le vecteur de Stokes incident \mathbf{S} sous forme normalisée, cette dépendance devient :

$$T = 1 + m_{12}q + m_{13}u + m_{14}v \quad (3.38)$$

où l'intensité émergente n'est autre que la transmission T de l'échantillon, l'intensité incidente étant égale à l'unité. Le vecteur diatténuation \mathbf{D} associé à la matrice \mathbf{M} est défini par

$$\mathbf{D} = \begin{bmatrix} m_{12} \\ m_{13} \\ m_{14} \end{bmatrix} \quad (3.39)$$

et l'équation 3.38 ci-dessus peut être réécrite sous la forme

$$T = 1 + \mathbf{D} \cdot \mathbf{s} \quad (3.40)$$

ce qui implique, compte tenu de la contrainte $\|\mathbf{s}\| \leq 1$, que les valeurs maximale et minimale de la transmission T sont atteintes lorsque le vecteur \mathbf{s} définissant la polarisation incidente

- est de norme unité =, autrement dit l'état incident est totalement polarisé
- est parallèle à \mathbf{D} , ce qui définit les axes de forte ou de faible transmission, et la diatténuation scalaire D

$$D = \frac{T_{max} - T_{min}}{T_{max} + T_{min}} = \|\mathbf{D}\| \quad (3.41)$$

Autrement dit, le vecteur \mathbf{D} à lui seul définit complètement les propriétés de l'échantillon.

3.3.2 Matrices de Mueller d'éléments simples

Nous précisons maintenant la forme des matrices de Mueller des éléments simples décrits précédemment, à savoir les diatténuateurs et retardateurs "purs". Nous y ajouterons les dépolariseurs, qui ne peuvent être décrits que dans le formalisme de Stokes-Mueller.

Diatténuateurs purs. La matrice de Mueller normalisée d'un diatténuateur pur caractérisé par une diatténuation scalaire D et des axes de faible et de forte transmission orientés respectivement à θ_D et $\theta_D + 90^\circ$ de l'axe de référence x est de la forme

$$\mathbf{M}_D(D, \theta_D) = \begin{bmatrix} 1 & -Dc & -Ds & 0 \\ -Dc & c^2 + s^2\sqrt{1-D^2} & sc(1-\sqrt{1-D^2}) & 0 \\ -Ds & sc(1-\sqrt{1-D^2}) & s^2 + c^2\sqrt{1-D^2} & 0 \\ 0 & 0 & 0 & \sqrt{1-D^2} \end{bmatrix} \quad (3.42)$$

avec $s = \sin 2\theta_D$ et $c = \cos 2\theta_D$. A la limite des petites diatténuations ($D \ll 1$) cette matrice se simplifie en

$$\mathbf{M}_D(D \ll 1, \theta_D) \approx \begin{bmatrix} 1 & -D \cos 2\theta_D & -D \sin 2\theta_D & 0 \\ -D \cos 2\theta_D & 1 & 0 & 0 \\ -D \sin 2\theta_D & 0 & 1 & 0 \\ 0 & 0 & 0 & 1 \end{bmatrix} \quad (3.43)$$

Retardateurs purs. De manière analogue, un retardateur pur est caractérisé par son retard scalaire R et l'orientation θ_R de son axe lent, avec la matrice de Mueller suivante :

$$\mathbf{M}_R(D, \theta_R) = \begin{bmatrix} 1 & 0 & 0 & 0 \\ 0 & c^2 + s^2 \cos R & sc(1 - \cos R) & s \sin R \\ 0 & sc(1 - \cos R) & s^2 + c^2 \cos R & -c \sin R \\ 0 & -s \sin R & c \sin R & \cos R \end{bmatrix} \quad (3.44)$$

avec cette fois $s = \sin 2\theta_R$ et $c = \cos 2\theta_R$. Cette expression se simplifie aussi dans le cas d'un retard scalaire faible ($R \ll 1$ rad) :

$$\mathbf{M}_R(R \ll 1, \theta_R) \approx \begin{bmatrix} 1 & 0 & 0 & 0 \\ 0 & 1 & 0 & R \sin 2\theta_R \\ 0 & 0 & 1 & -R \cos 2\theta_R \\ 0 & R \sin 2\theta_R & -R \cos 2\theta_R & 1 \end{bmatrix} \quad (3.45)$$

Dépolariseurs purs. L'effet de ces éléments est de réduire le degré de polarisation ρ . Nous nous limiterons au seul cas qui nous intéressera dans la pratique, à savoir un milieu composé d'une suspension de diffuseurs sphériques (ou d'orientations aléatoires) au sein d'une matrice optiquement isotrope. La symétrie spatiale d'un tel système impose que pour une lumière polarisée linéairement la dépolarisation soit indépendante de l'azimut du champ électrique. En revanche, la dépolarisation peut être différente pour une polarisation incidente linéaire ou circulaire. Au final, la matrice d'un tel dépolariseur est de la forme

$$\mathbf{M}_{\Delta}(a, b) = \begin{bmatrix} 1 & 0 & 0 & 0 \\ 0 & a & 0 & 0 \\ 0 & 0 & a & 0 \\ 0 & 0 & 0 & b \end{bmatrix} \quad (3.46)$$

En effet, en multipliant les vecteurs de Stokes normalisés listés dans la table 3.1 par cette matrice, on réduit le degré de polarisation de 1 à a pour les états polarisés linéairement, et b pour les polarisations circulaires. Donc, plus a et b sont petits, plus la dépolarisation est forte. On définit la dépolarisation moyenne Δ par

$$\Delta = 1 - \frac{1}{3}(2|a| + |b|) \quad (3.47)$$

qui varie entre 0 pour la matrice unité et 1 pour un dépolariseur parfait, pour lequel $a = b = 0$.

La comparaison entre les taux de dépolarisation en linéaire et en circulaire peut être très utile pour caractériser les diffuseurs au sein de l'objet étudié[104, 105, 106]. Schématiquement :

- si les diffuseurs sont petits par rapport à la longueur d'onde optique (régime de Rayleigh), alors la dépolarisation est plus forte en circulaire qu'en linéaire ($a > b$)
- dans le cas contraire (les diffuseurs sont plus grands que λ) alors c'est l'inverse, la polarisation circulaire est moins dépolarisée que la linéaire ($a < b$).

Concernant les tissus biologiques, à de rares exceptions près (comme le sang total) on observe pratiquement toujours une dépolarisation plus forte en circulaire qu'en linéaire[107], ce qui indique clairement que la contribution majoritaire dans la lumière diffusée est due à de "petits" diffuseurs.

Enfin, dans le cas d'un dépolariseur pur faiblement dépolarisant, dans l'équation 3.46 on aura

$$a = 1 - \epsilon_a, \quad b = 1 - \epsilon_b, \quad \text{avec } \epsilon_a, \epsilon_b \ll 1 \quad (3.48)$$

3.4 Interprétation des matrices de Mueller expérimentales

La matrice de Mueller d'un échantillon donné permet de le caractériser complètement d'un point de vue polarimétrique : elle permet de prévoir le résultat d'une mesure quelconque en lumière polarisée, quelle que soit la polarisation incidente et quel que soit le "filtre polarisant" placé devant le détecteur.

Mais notre objectif est d'aller plus loin, en "extrayant" des mesures polarimétriques des caractéristiques des tissus étudiés telles que la présence de fibres organisées et/ou l'orientation de celles-ci. Nous avons vu que de telles structures créent typiquement de la biréfringence, voire du dichroïsme, qui se traduisent finalement par du retard et de la diatténuation. L'orientation des axes lent et/ou de faible transmission révèlent alors celle des fibres. Il en va de même pour la dépolarisation, dont on a vu qu'elle est liée à la taille et à la densité des diffuseurs, et peut donc fournir également des contrastes intéressants pour le diagnostic.

La question centrale est donc la suivante : peut-on attribuer à une matrice de Mueller quelconque des propriétés de diatténuation et/ou de biréfringence, voire de dépolarisation ? Cette attribution est possible, mais pas de manière univoque en général.

La méthode la plus utilisée pour ce faire est la décomposition en produits d'éléments simples.

3.4.1 Décomposition en produits d'éléments simples

Décomposition de Lu et Chipman L'idée est de décrire l'objet physique étudié comme un "empilement" d'éléments simples, à savoir un diatténuateur suivi d'un retardateur suivi d'un dépolariseur. Autrement dit la matrice de Mueller initiale M est décomposée en un produit de la forme

$$M = M_{\Delta} \cdot M_R \cdot M_D \quad (3.49)$$

et on attribue à la matrice initiale M les propriétés de

- diatténuation de M_D ,
- retard de M_R
- de dépolarisation de M_{Δ}

L'algorithme introduit en 1996 par Lu et Chipman [108] pour réaliser cette décomposition, quelle que soit la matrice de Mueller initiale, est efficace et numériquement stable. C'est celui que nous avons utilisé pour interpréter les images de Mueller de cols utérins en rétrodiffusion.

Cette procédure, qui fournit des résultats utiles, est cependant un peu arbitraire : en effet, on peut a priori reconstruire la matrice initiale par des produits de matrices simples dans un ordre quelconque et pour trois éléments il y a six possibilités. Les matrices élémentaires fournies par ces différentes décompositions ne sont pas identiques [109].

Il y a donc une ambiguïté fondamentale tant qu'on ne sait pas quel ordre est le plus réaliste. Le fait même de découper l'échantillon en trois tranches successives ayant chacune des propriétés bien identifiées est en soi une approximation certainement discutable. A l'autre extrême, on peut décomposer l'échantillon en tranches d'épaisseur infinitésimale pour reproduire un système où tous les effets se produiraient simultanément au cours de la propagation [110]. Cette approche, a priori plus séduisante, peut néanmoins ne pas s'avérer réellement adaptée à des organes comportant des tissus stratifiés aux propriétés différentes d'une couche à l'autre.

Finalement, en ce qui concerne l'interprétation des matrices de Mueller d'échantillons épais et donc dépolarisants (cols utérins) la situation est la suivante :

- il existe une "boîte à outils" bien fournie pour décomposer les matrices mesurées de différentes manières
- notre connaissance de la structure du col (pour ce qui concerne la diffusion de la lumière) est encore insuffisante pour déterminer a priori laquelle de ces procédures est la mieux adaptée, si toutefois il en existe une,
- le vrai test, par l'évaluation des indicateurs de performance classiques (sensibilité, spécificité, valeurs prédictives positive et négative) n'est actuellement pas encore possible faute d'échantillons bien caractérisés du point de vue anatomopathologique en nombre suffisant. Cet aspect va nettement s'améliorer au cours des prochains mois, à la suite de la mise en place des polarimètres imageurs au CHU de Bicêtre et à l'Institut Gustave Roussy. Mais en l'état actuel des choses, il n'a pas paru pertinent aller au-delà d'un "simple" Lu et Chipman pour les images de cols.

Matrices proches de l'unité. Lorsque l'échantillon étudié ne modifie que faiblement la polarisation incidente, quelle qu'elle soit (c'est le cas pour pratiquement toutes les lames histologiques que nous avons étudiées), alors sa matrice de Mueller est proche de l'unité. Cette situation est nettement plus favorable que le cas général évoqué précédemment. En effet, les matrices des éléments simples intervenant dans la décomposition sont également proches de l'unité, de la forme définie par les eqs 3.43, 3.45 et 3.48. Ces matrices peuvent être multipliées entre elles dans n'importe quel ordre, le resultat sera toujours le même

$$\mathbf{M} = \begin{bmatrix} 1 & -D \cos 2\theta_D & -D \sin 2\theta_D & 0 \\ -D \cos 2\theta_D & 1 - \epsilon_a & 0 & R \sin 2\theta_R \\ -D \sin 2\theta_D & 0 & 1 - \epsilon_a & -R \cos 2\theta_R \\ 0 & R \sin 2\theta_R & -R \cos 2\theta_R & 1 - \epsilon_b \end{bmatrix} \quad (3.50)$$

et réciproquement, si une mesure fournit une matrice de Mueller normalisée de la forme

$$\mathbf{M} = \begin{bmatrix} 1 & m_{12} & m_{13} & 0 \\ m_{12} & 1 - \epsilon_a & 0 & m_{24} \\ m_{13} & 0 & 1 - \epsilon_a & m_{34} \\ 0 & m_{24} & m_{34} & 1 - \epsilon_b \end{bmatrix} \quad (3.51)$$

où tous les m_{ij} et les ϵ_i sont petits devant 1, alors on peut interpréter ces termes en les identifiant à ceux de la matrice (3.50) et en tirant des valeurs des retard et diatténuation scalaires R et D ainsi que des azimuts θ_R et θ_D des axes lents et de faible transmission. La comparaison de ces orientations en principe identiques, fournit un bon test de l'hypothèse selon laquelle ces effets proviennent des mêmes molécules (dans notre cas le rouge Picosirius) dont on obtient ainsi l'angle azimutal.

3.5 Conclusion

Dans ce chapitre nous avons introduit les notions essentielles liées à la polarisation de la lumière et à ses modifications par interaction avec un système matériel. Pour les états totalement polarisés la trajectoire du champ électrique dans le plan perpendiculaire à la direction de propagation est une ellipse bien caractérisée par son ellipticité et l'azimut du grand axe, alors que ces paramètres ne peuvent être définis que statistiquement pour des états partiellement polarisés. L'interaction de la lumière polarisée avec un système matériel donne lieu à divers effets : diatténuation et retard pour des systèmes anisotropes, dépolarisation pour des systèmes diffusants, ce dernier effet étant dominant dans les tissus. Ce chapitre se conclut par une description succincte des méthodes de traitement des matrices de Mueller expérimentales permettant d'en extraire les propriétés polarimétriques simples des échantillons correspondants.

Chapitre 4

Matériel et méthodes

4.1 Les polarimètres imageurs

4.1.1 Principes généraux de fonctionnement

Principe de la mesure. Le schéma générique d'un polarimètre de Mueller est illustré sur la figure 4.1. Une source S fournit le faisceau "primaire", en général non polarisé. Ce faisceau passe ensuite dans un générateur d'états de polarisation (désigné habituellement par son acronyme anglais PSG), qui est un système piloté par l'électronique de commande de l'appareil, et qui polarise le faisceau de manière contrôlée. Suivent des optiques de mise en forme du faisceau d'éclairage, qui arrive sur l'échantillon avec un vecteur de Stokes connu S^1 . M étant la matrice de Mueller de l'échantillon étudié, le vecteur de Stokes émergent est $S'^1 = MS^1$. Ce faisceau émergent est à son tour repris par des optiques d'imagerie, pour enfin passer dans l'analyseur d'états de polarisation (ou PSA) qui, couplé à un détecteur, permet la détermination expérimentale de S'^1 .

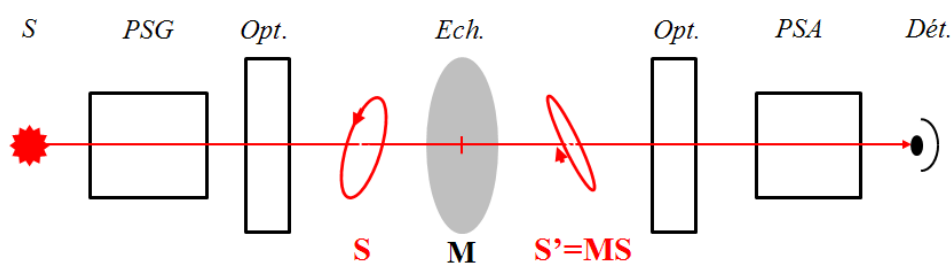


FIGURE 4.1 – Schéma générique d'un polarimètre de Mueller. *PSG*, *PSA* : générateur et analyseur d'états de polarisation. *Opt.* : Optiques d'éclairage ou d'imagerie. *Ech.* : échantillon, dont il faut déterminer la matrice de Mueller M . *S*, *Dét.* : source et détecteur.

En tenant compte du fait que les composantes des vecteurs de Stokes S^1 et S'^1 sont soit connues a priori soit mesurées, les relations entre ces composantes, soit

$$I'^1 = m_{11}I^1 + m_{12}Q^1 + m_{13}U^1 + m_{14}V^1 \quad (4.1)$$

$$Q'^1 = m_{21}I^1 + m_{22}Q^1 + m_{23}U^1 + m_{24}V^1 \quad (4.2)$$

$$U'^1 = m_{31}I^1 + m_{32}Q^1 + m_{33}U^1 + m_{34}V^1 \quad (4.3)$$

$$V'^1 = m_{41}I^1 + m_{42}Q^1 + m_{43}U^1 + m_{44}V^1 \quad (4.4)$$

peuvent être considérées comme un système de quatre équations pour les seize inconnues m_{ij} . Il suffit alors de répéter la mesure avec trois autres vecteurs de Stokes \mathbf{S}^2 , \mathbf{S}^3 et \mathbf{S}^4 "suffisamment différents" les uns des autres et de \mathbf{S}_1 pour obtenir seize équations indépendantes les unes des autres, qui suffisent pour déterminer les seize éléments m_{ij} de la matrice de Mueller \mathbf{M} cherchée.

Fonctionnement du PSG et du PSA. Ces éléments essentiels du polarimètres comportent des composants *actifs*, dont la réponse polarimétrique peut être modulée par un signal externe, par exemple une tension électrique de commande, et sont conçus de manière que leurs matrices de Mueller (\mathbf{M}_G pour le PSG et \mathbf{M}_A pour le PSA) puissent prendre chacune quatre valeurs différentes, soit \mathbf{M}_G^i et \mathbf{M}_A^j avec $i, j = 1, 2, 3, 4$.

Supposant la source totalement dépolarisée, les vecteurs de Stokes obtenus à la sortie du PSG s'écrivent

$$\mathbf{S}^i = \mathbf{M}_G^i \begin{bmatrix} 1 \\ 0 \\ 0 \\ 0 \end{bmatrix} = \begin{bmatrix} m_{G,11}^i \\ m_{G,12}^i \\ m_{G,13}^i \\ m_{G,14}^i \end{bmatrix} \quad (4.5)$$

donc seules les premières colonnes des matrices \mathbf{M}_G^i interviennent dans la définition des états de polarisation du faisceau d'éclairage. Les vecteurs de Stokes \mathbf{S}^i correspondants peuvent être considérés comme les vecteurs colonne d'une matrice \mathbf{W} , dite *matrice de modulation*, qui définit entièrement le fonctionnement du PSG. Compte tenu de (4.5) cette matrice s'écrit

$$\mathbf{W} = [\mathbf{S}^1, \mathbf{S}^2, \mathbf{S}^3, \mathbf{S}^4] = \begin{bmatrix} m_{G,11}^1 & m_{G,11}^2 & m_{G,11}^3 & m_{G,11}^4 \\ m_{G,12}^1 & m_{G,12}^2 & m_{G,12}^3 & m_{G,12}^4 \\ m_{G,13}^1 & m_{G,13}^2 & m_{G,13}^3 & m_{G,13}^4 \\ m_{G,14}^1 & m_{G,14}^2 & m_{G,14}^3 & m_{G,14}^4 \end{bmatrix} \quad (4.6)$$

De même, si la polarisation du faisceau émergent est définie par un vecteur de Stokes \mathbf{S}' , alors lorsque le PSA fonctionne et module sa matrice de Mueller, les intensités I^j reçues séquentiellement par le détecteur s'écrivent

$$\begin{bmatrix} I^1 \\ I^2 \\ I^3 \\ I^4 \end{bmatrix} = \begin{bmatrix} m_{A,11}^1 & m_{A,12}^2 & m_{A,13}^3 & m_{A,14}^4 \\ m_{A,11}^1 & m_{A,12}^2 & m_{A,13}^3 & m_{A,14}^4 \\ m_{A,11}^1 & m_{A,12}^2 & m_{A,13}^3 & m_{A,14}^4 \\ m_{A,11}^1 & m_{A,12}^2 & m_{A,13}^3 & m_{A,14}^4 \end{bmatrix} \begin{bmatrix} I' \\ Q' \\ U' \\ V' \end{bmatrix} = \mathbf{A}\mathbf{S}' \quad (4.7)$$

où la matrice \mathbf{A} , encore appelée matrice d'*analyse*, suffit à définir complètement le fonctionnement du PSA. Cette matrice ne contient que les premières lignes des quatre matrices de Mueller \mathbf{M}_A^j successives du PSA. Comme pour le PSG, si les quatre lignes de la matrice \mathbf{A} sont suffisamment différentes les unes des autres, cette matrice est inversible et (4.7) définit en fait un système d'équations qui peut être résolu pour obtenir les quatre composantes de \mathbf{S}' à partir des intensités mesurées I^j .

Étalonnage. Pour utiliser l'instrument il faut connaître les matrices de modulation \mathbf{W} et d'analyse \mathbf{A} , autrement dit il faut l'étalonner. Cet étalonnage, d'une importance cruciale pour la qualité des mesures, peut être réalisé suivant deux approches différentes

- une *modélisation* détaillée du fonctionnement des PSG et PSA. C'est l'approche "traditionnelle", qui consiste à calculer a priori les matrices de Mueller M_G^i et M_A^j des PSG et PSA en fonction des éléments qu'ils contiennent, typiquement des polariseurs et des lames retard. Ces éléments n'étant jamais "parfaits" ni parfaitement positionnés, il faut le plus souvent introduire dans ce modèle des paramètres ajustables décrivant ces imperfections. L'étalonnage consiste alors à déterminer la valeur de ces paramètres qui permettent de reproduire au mieux les intensités I^j mesurées sur des échantillons de référence en principe connus. Si cette procédure présente l'avantage de fournir *in fine* une excellente connaissance de l'instrument, elle est lourde et très "chronophage". Par exemple, l'étalonnage d'un polarimètre non imageur de conception a priori relativement simple a fait l'objet d'une thèse entière [111].
- la méthode des *valeurs propres* introduite par E Compain au cours de sa thèse au LPICM [112]. Sans entrer dans les détails, disons simplement que cette méthode permet de déterminer \mathbf{A} et \mathbf{W} directement, par des méthodes d'algèbre linéaire et sans aucune modélisation de l'instrument et de ses imperfections, à partir d'une série de mesures sur des échantillons de référence. Ces échantillons sont en fait un polariseur placé successivement à l'azimut 0° puis 90° , et une lame retard dont l'axe lent est placé à 30° . C'est cette méthode que nous avons utilisée à chaque fois qu'il a fallu réétalonner les polarimètres.

4.1.2 L'imageur macroscopique en rétrodiffusion

Cet instrument, installé dans le Département d'Anatomopathologie de l'Institut Mutualiste Montsouris, a été utilisé pour imager tous les échantillons *ex vivo* à l'état frais que nous avons étudiés jusqu'à présent, et en particulier les conisations décrites au chapitre 6. Cet instrument est schématisé sur la figure 4.2. La source halogène est imagée sur l'échantillon au moyen d'un système optique comportant trois lentilles et le PSG. Ce système assure l'homogénéité de l'état de polarisation sur tout le champ de vue. L'échantillon est ensuite imagé sur une caméra CCD à travers le PSA, un filtre interférentiel qui permet de choisir la longueur d'onde de travail entre 500 et 700 nm, une lentille de reprise et un zoom qui permet d'adapter le champ de vue à la taille de la pièce, de 2 à 5 cm de côté. La caméra comporte 256 x 256 pixels.

Le PSG est constitué d'un polariseur linéaire et de deux cristaux liquides nématiques, qui sont en fait des lames retard dont les axes rapide et lent ont des azimuts θ_1 et θ_2 fixes et dont les retards scalaires δ_1 et δ_2 sont réglables électriquement. Quatre couples de tensions de commande (V_1, V_2) sont appliquées successivement aux cristaux liquides pour générer les quatre états de polarisation incidents \mathbf{S}^i .

Le PSA comporte les mêmes éléments que le PSG, mais en ordre inverse (la lumière sort par le polariseur). Comme le PSG, le PSA génère la matrice d'analyse \mathbf{A} au moyen de quatre couples de tensions de commande convenablement choisis et appliqués successivement aux cristaux liquides.

Au total, l'acquisition des 16 images d'intensité nécessaires pour la mesure d'une image de Mueller complète prend typiquement 5 à 10 secondes. La précision sur les éléments de la matrice de Mueller normalisée est de l'ordre de 1 à 2 % en moyenne, avec des erreurs inférieures à 5 %.

La modulation et l'analyse de la polarisation au moyen de cristaux liquides nématiques a été la première mise en place au LPICM [113, 114], et s'avère très bien adaptée

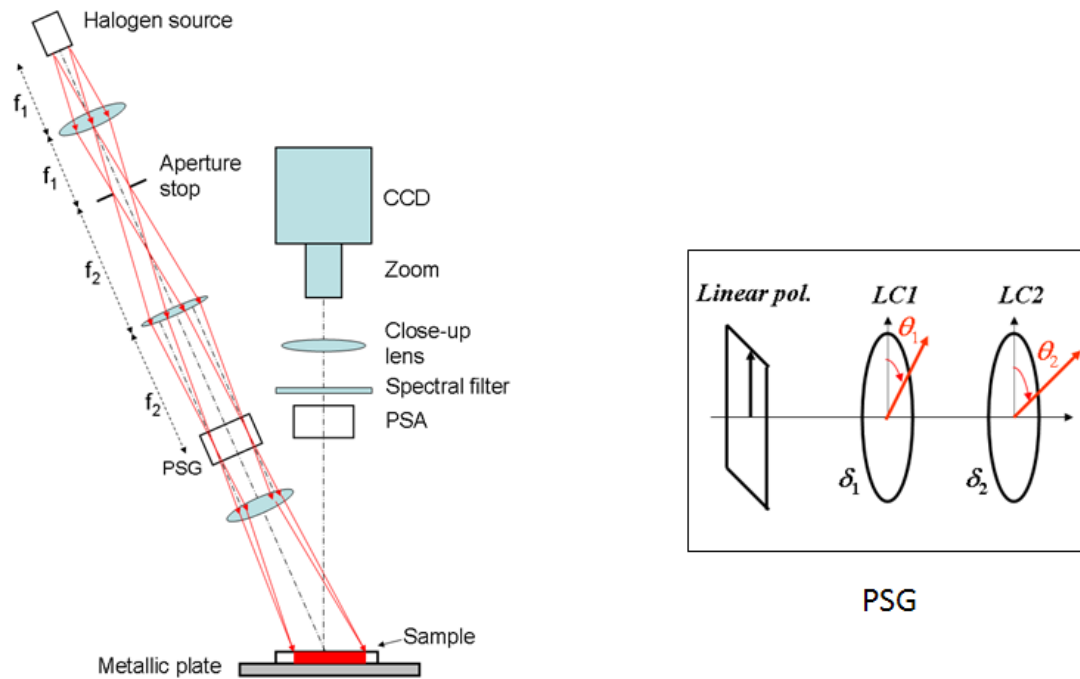


FIGURE 4.2 – Schéma de l’imageur de Mueller en rétrodiffusion pour l’examen de pièces opératoires *ex vivo*. *A gauche* : schéma d’ensemble. *A droite* : détail du montage du PSG.



FIGURE 4.3 – Photo de l’instrument en cours d’utilisation sur un échantillon de colon.

à l'imagerie polarimétrique d'échantillons statiques comme les pièces opératoires *ex vivo*. Cependant, ces dispositifs sont trop lents pour l'*in vivo*, et, surtout, sont très sensibles à la température, ce qui oblige à réétalonner l'imageur une fois par jour, en dépit de la présence d'un système de régulation en température des PSG et PSA. Ces deux limitations sont en passe d'être éliminées en remplaçant les nématiques par des *ferro-électriques*, qui équipent déjà le microscope en transmission décrit ci-après et que nous avons utilisé tout au long de ce travail.

4.1.3 Le microscope polarimétrique en transmission

Le montage. La figure 4.4 montre une photo de l'ensemble du dispositif.




FIGURE 4.4 – Photo du microscope polarimétrique.

La source est un faisceau de fibres éclairé par une lampe halogène de 150 W. Le faisceau est ensuite mis en forme par une série d'éléments optiques situés avant le premier miroir de renvoi (en bas à droite) puis passe dans le PSG et un condenseur avant de traverser l'échantillon (une lame histologique). Le faisceau émergent est repris par l'objectif de microscope choisi, traverse le PSA, est renvoyé à l'horizontale par un deuxième miroir avant d'atteindre l'objectif de la CCD, à travers un filtre interférentiel permettant de choisir la longueur d'onde. La grande majorité des images ont été prise avec un

objectif 20X, donnant un champ de vue de $480 \mu\text{m}$ et une résolution spatiale de l'ordre de $1 \mu\text{m}$. Nous avons également utilisés des objectifs de plus faible grandissement, un 10 X et le plus souvent un 5X, pour lesquels le champ de vue était respectivement de 1 et 2 mm.

Du point de vue polarimétrique, les précisions absolues obtenues sur des échantillons test tels que des polariseurs ou des lames retard sont comparables à celles de l'imageur en rétrodiffusion (quelques pourcent d'erreur sur les éléments m_{ij}^* de la matrice de Mueller normalisée).

Etude du bruit. Cet instrument devant être utilisé le plus souvent avec des échantillons dont la matrice de Mueller est proche de l'unité, l'étalonnage a été fait de manière à éliminer les erreurs systématiques sur la mesure de la matrice unité elle-même. En effet la procédure d'étalonnage par valeurs propres permet de "forcer" la matrice de Mueller mesurée sans échantillon à l'identité.

Cependant, le *bruit de mesure* impose une limite basse aux valeurs du retard et de la diatténuation pour lesquelles ces paramètres ainsi que l'orientation des axes peuvent être déterminés correctement. Pour illustrer ce point, nous montrons sur la figure 4.5 la matrice de Mueller mesurée en l'absence d'échantillon. Comme toutes les matrices de Mueller présentées par la suite, nous montrons les images des éléments m_{ij}^* normalisés par m_{11} , sauf l'élément en haut à gauche qui reproduit l'intensité mesurée directement en lumière dépolarisée.




FIGURE 4.5 – Matrice de Mueller du vide. L'échelle de couleur (de -0.02 à 0.02) est valable pour les termes hors diagonaux.

Cette matrice est représentée sur une échelle très dilatée, de -0.02 à 0.02, ce qui implique que les termes diagonaux, pratiquement égaux à 1, sont complètement hors

échelle. La figure 4.6 montre l'histogramme typique d'un élément de la matrice normalisée (ici m_{24}^*) ainsi que le retard scalaire. Si la distribution statistique de l'élément mesuré est bien centré sur la valeur attendue (ici zéro) il peut paraître surprenant que ce ne soit pas le cas pour le retard scalaire R . En réalité, ce retard scalaire n'est pas une quantité mesurée directement, mais il est calculé à partir des éléments mesurés par

$$R \approx \sqrt{m_{24}^{*2} + m_{34}^{*2}} \quad (4.8)$$

soit la somme de deux quantités toujours positives quand les éléments m_{2i}^* changent de signe. Il est donc normal que la distribution de R soit décalée du côté positif. On peut également déduire de ce résultat que lors de la mesure d'un "vrai" échantillon les points dont le retard scalaire R inférieur à 2° sont fortement contaminés par le bruit de mesure.

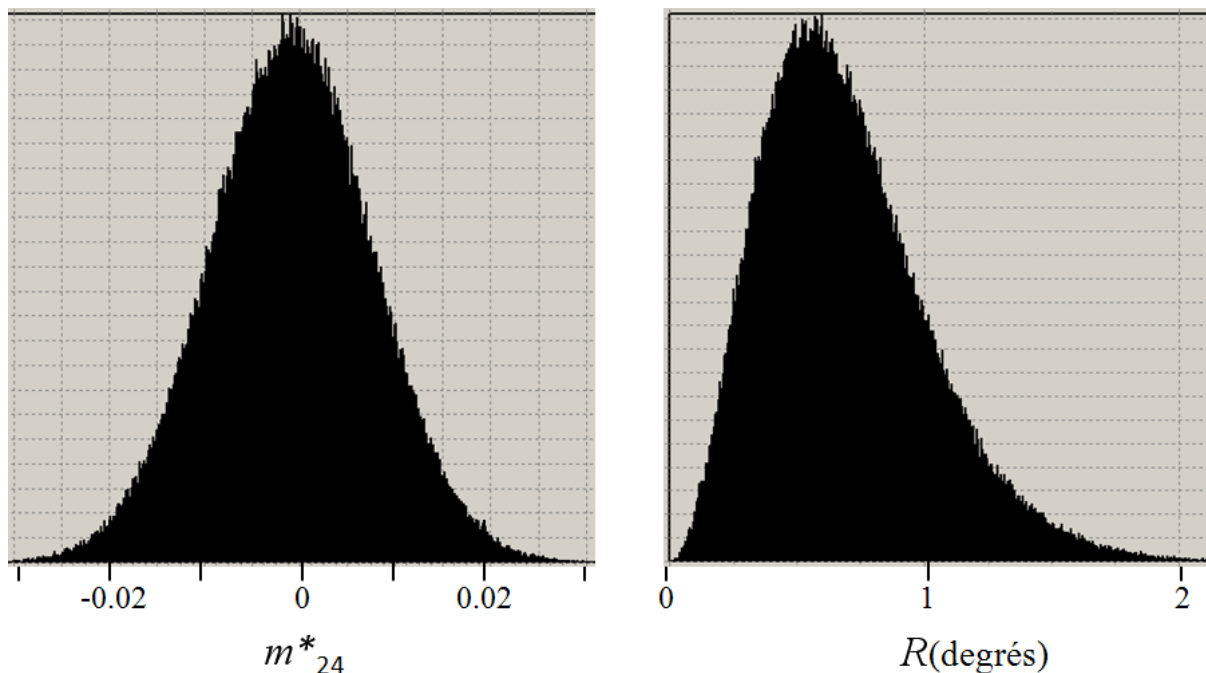


FIGURE 4.6 – Statistiques de bruit sur la mesure de la matrice de Mueller du vide. *A gauche* : histogramme d'un élément de matrice typique ici m_{24}^* . *A droite* : histogramme du retard scalaire R résultant, en degrés.

Etalonnage de la mesure d'azimut. Nous avons vu dans le chapitre 3 que les décompositions des matrices de Mueller fournissent les azimuts des axes lent et de faible transmission par rapport à un axe de référence, que nous choisissons comme l'axe horizontal sur les images finales. Mais il y a de nombreuses causes d'erreurs possibles :

- le choix de l'axe x dans la définition de la polarisation, cet axe étant défini par la première position du polariseur dans la procédure d'étalonnage. Cet axe doit être horizontal sur l'image définitive
- il faut faire attention à la mise en œuvre de la procédure de Lu et Chipman pour qu'elle donne bien les azimuts des axes *lent* du retardateur et de *faible transmission* du diatténuateur, et non les axes rapides et/ou de forte transmission
- il faut enfin faire attention à l'orientation du repère xy dans le plan de l'image, c'est-à-dire à la définition du sens des angles croissants. Nous avons choisi le sens trigonométrique, c'est-à-dire antihoraire, en partant de l'horizontale.

En pratique, la seule manière de vérifier qu'on fait bien les choses est d'imager un retardateur et un diatténuateur dont les axes lents et de faible transmission soient connus et matérialisés de manière à être directement visibles sur les images polarimétriques.

Nous avons finalement choisi comme retardateur orienté la lame d'ordre zéro vraie utilisée habituellement pour l'étalonnage du polarimètre, après avoir repéré de manière sûre son axe lent au moyen d'un interféromètre de Michelson en lumière blanche polarisée. Cet axe lent est ensuite matérialisé sur la lame par un fil qui apparaît sur les images, comme celle reproduite sur la figure 4.7.

L'orientation de l'axe lent telle qu'elle ressort de la décomposition de Lu et Chipman est représentée sur la figure 4.8, à la fois sous forme d'image couleur sur une échelle RGBR (échelle couleur acronyme des couleurs en anglais : Red Green Blue Red) adaptée à la périodicité 180° de l'azimut d'un axe non orienté et sous forme d'histogramme pour visualiser le niveau de précision accessible dans ce cas idéal de retardateur pratiquement parfait avec un retard important ($104^\circ \pm 0.2^\circ$).

Nous avons procédé de même pour l'azimut de l'axe de faible transmission d'un diatténuateur. Nous n'avons pas voulu utiliser de polariseur comme échantillon de référence car dans le cas extrême d'une diatténuation totale ($D = 1$) en principe la décomposition de Lu et Chipman ne fonctionne pas. Nous avons donc utilisé un empilement de deux lamelles de microscope inclinées par rapport à l'horizontale. Pour un tel système, l'axe de faible transmission est parallèle au bord horizontal des lamelles, autrement dit dans la direction perpendiculaire au plan d'incidence du faisceau sur les lames.

L'image de Mueller de ces lames est reproduite sur la figure 4.9, où les parties du champ occupées ou non par les lames sont identifiées sur l'élément m_{12}^* . Comme on pouvait s'y attendre, seule la partie occupée par les lames présente de la diatténuation, visible essentiellement sur l'élément m_{13}^* . Cet effet est beaucoup plus faible que celui observé sur la lame retard, d'où la nécessité de dilater l'échelle d'un facteur 10.

La figure 4.10 montre l'image d'azimut de l'axe de faible transmission et l'histogramme correspondant. Ces données sont beaucoup plus bruitées que les précédentes compte tenu de la petitesse de la diatténuation de ce système. De plus, dans la zone vide l'azimut est aléatoire, ce qui se traduit par un "fond" sur l'histogramme. En dépit de ces effets, l'azimut de l'axe de faible transmission, déterminé par la position du maximum de l'histogramme, se trouve à 32° avec une incertitude que l'on peut estimer à quelques degrés, ce qui suffit largement pour éliminer les ambiguïtés possibles évoquées plus haut.




FIGURE 4.7 – Image de Mueller d’une lame retard d’ordre zéro vrai dont l’axe lent est matérialisé par un fil, et orienté à environ 22° de l’horizontale dans le cas présent. L’échelle des éléments m_{ij}^* va de -1 à 1.

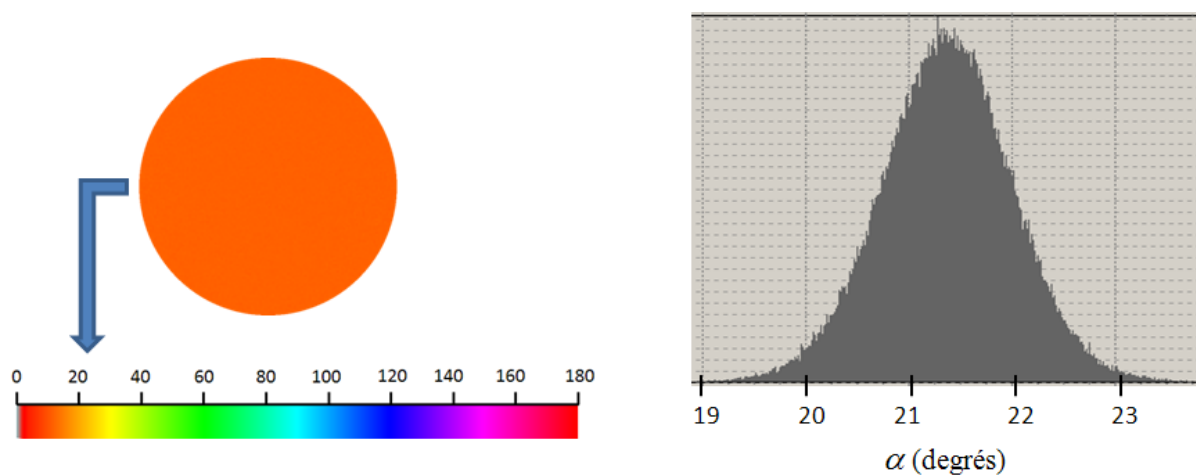


FIGURE 4.8 – *A gauche* : image de l’azimut de l’axe lent, sur l’échelle de couleur RGBR représentée en bas de la figure. Sur cette échelle l’azimut de l’axe lent est donné par rapport à l’horizontale sur la figure, dans le sens trigonométrique. *A droite* : Histogramme de l’azimut de l’axe lent.




FIGURE 4.9 – Analogue à la figure 4.7, pour un empilement de deux lamelles de microscope inclinées par rapport à la verticale. La partie du champ occupée par les lames (en bas à droite) et la partie vide sont indiquées sur l'élément m_{12}^* . L'axe de faible transmission est visible sur toutes les images, et se situe à environ 30° de l'horizontale. L'échelle est dix fois plus dilatée que celle de la figure précédente.

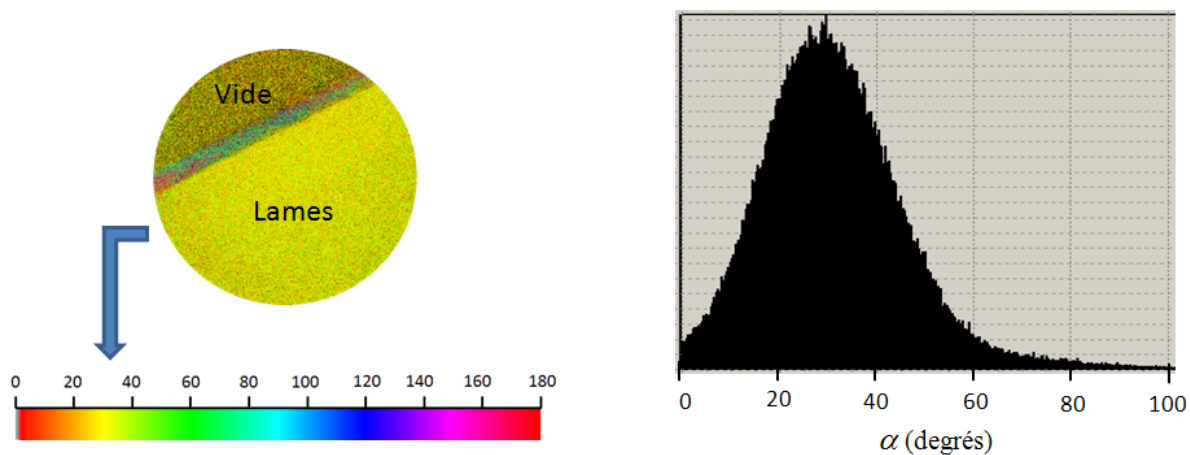


FIGURE 4.10 – Analogue à la figure 4.8 pour le diatténuateur formé de 2 lames superposées et inclinées.

Validation de la mesure de l'azimut des fibres de collagène. Cette validation est réalisée sur un échantillon de tissu cervical préparé suivant la procédure décrite dans la section suivante. Notre hypothèse essentielle est que l'axe lent et l'axe de faible transmission obtenus après coloration sont identiques et indiquent l'azimut des fibres de collagène. Il faut vérifier que ces axes coïncident sur les points de l'image où les valeurs scalaires de la diatténuation et du retard sont significativement plus importants que le fond dû au bruit.

La figure 4.11 montre une image typique de lame histologique de tissu cervical coloré au rouge Picrosirius, sur une échelle allant de -0.2 à 0.2 et adaptée aux valeurs des termes hors diagonaux (ici encore, la matrice est proche de l'unité et les termes diagonaux sont proches de 1, donc hors échelle). Cette image montre déjà, avant tout traitement, qu'on est bien dans les conditions de validité des équations 3.50 et 3.51.




FIGURE 4.11 – Image de Mueller typique d'une lame histologique de tissu cervical coloré au rouge Picrosirius.

De plus, on observe

- de larges zones où les termes hors diagonaux sont nuls, donc sans diatténuation ni retard. Ces zones correspondent en fait à des *cryptes* contenant du mucus, où le rouge Picrosirius se dépose sans orientation particulière, donc sans créer d'effet d'anisotropie optique,
- des structures filamenteuses, clairement dues aux fibres de collagène, et qu'on retrouve sur les éléments liés à la diatténuation (la première ligne) et sur ceux liés au retard (la dernière ligne et la dernière colonne).

La figure 4.12 montre l'image en retard scalaire et l'histogramme correspondant. Les cryptes apparaissent comme des zones en rouge, au retard scalaire R très faible, et sont certainement responsables du pic observé dans l'histogramme de R autour de 1° .

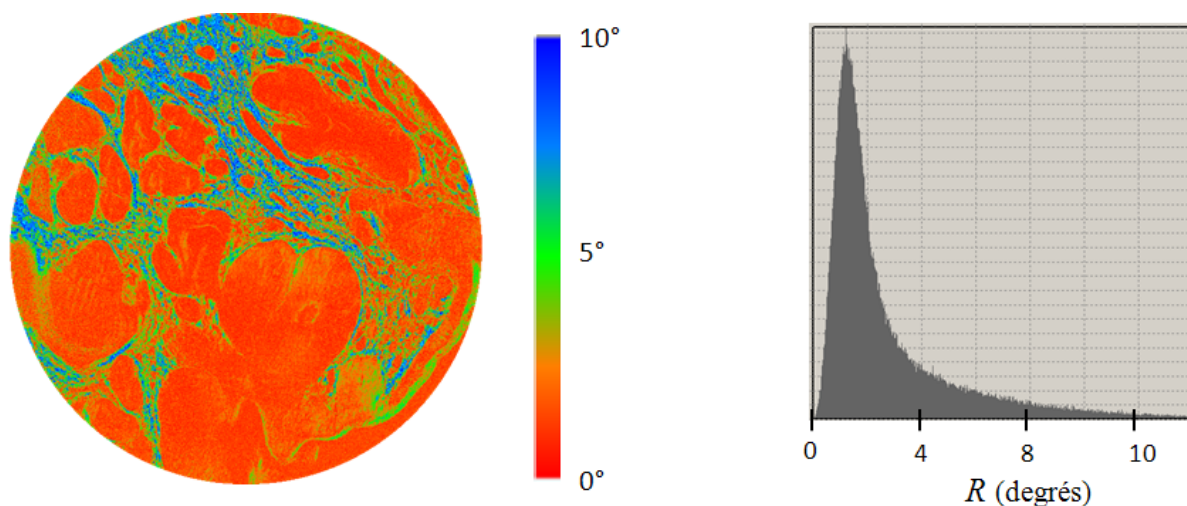


FIGURE 4.12 – *A gauche* : image de retard scalaire déduite de l'image de Mueller 4.11 sur un échelle de 0 à 10°. *A droite* : histogramme correspondant.

L'azimut des axes lent et de faible transmission déduits de ces mesures sur l'ensemble des pixels est représenté sur la figure 4.13. Si les structures filamenteuses sont semblables sur ces deux images, ce n'est plus du tout le cas dans les cryptes, comme on pouvait s'y attendre. L'azimut de l'axe lent (image de droite) apparaît totalement aléatoire. L'azimut de l'axe de faible transmission paraît légèrement moins bruité, mais ne montre aucune corrélation avec l'autre image.




FIGURE 4.13 – Image d'azimut de l'axe de faible transmission (*à gauche*) et de l'axe lent (*à droite*) extraites de l'image de Mueller 4.11. Echelle RGBR de 0° à 180° par rapport à l'horizontale.

Si maintenant on limite l'affichage aux pixels pour lesquels le retard scalaire R est supérieur à 3° (figure 4.14), alors les cryptes disparaissent et on peut beaucoup mieux apprécier la concordance des azimuts des deux axes. De plus l'affichage sur l'échelle RGBR montre que cet azimut correspond bien, en chaque point, à l'orientation du "filament" qui passe par ce point.

En résumé, nous visualisons correctement des axes lent et de faible transmission correspondant aux structures filamenteuses du collagène fibrillaire, à condition d'effectuer un seuillage adéquat (ici 3°) sur les valeurs du retard scalaire (ou, de manière équivalente, de la diatténuation scalaire).

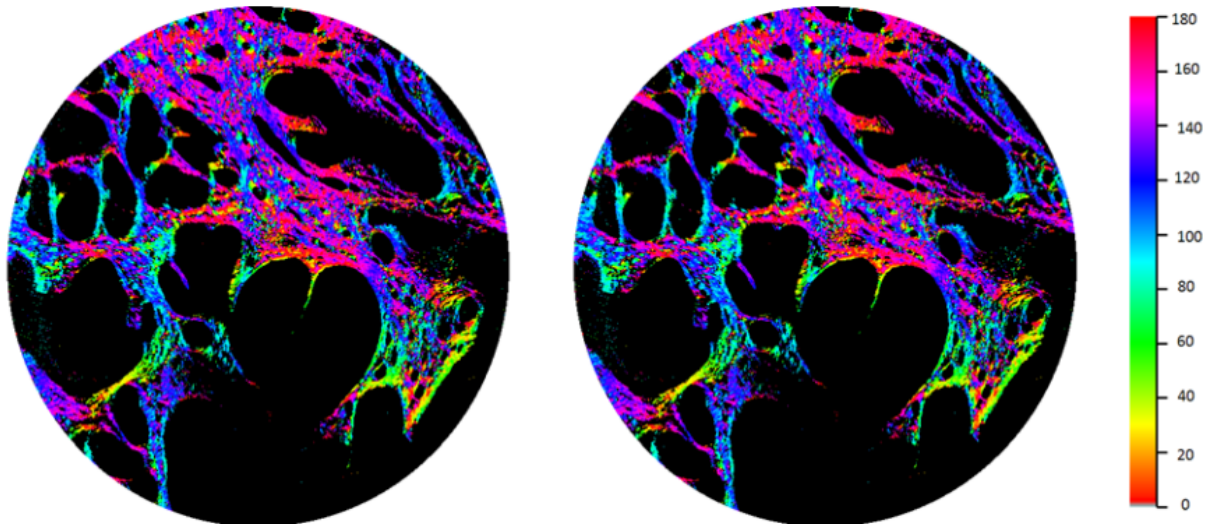


FIGURE 4.14 – Azimut de l'axe de faible transmission et de l'axe lent limités aux pixels dont le retard scalaire est supérieur à 3° .

4.2 Rouge Picrosirius et collagène

Le colorant qui permet d'étudier les fibres de collagène est le rouge Picrosirius, puisqu'il réhausse les effets d'anisotropie optique (biréfringence et dichroïsme) des protéines fibrillaires. En dehors de cette application il est peu utilisé en raison de sa toxicité et parce qu'il se prête moins bien que les autres colorations aux études histologiques classiques.

Les premières publications décrivant un marquage des fibres collagènes datent de 1964 [115]. Mais le premier travail rapportant un marquage spécifique des fibres collagènes est celui de Junqueira [116]. Quinze espèces de vertébrés ont été étudiées à cette occasion et la conclusion de ce travail est que la détection de la biréfringence est améliorée par la coloration au rouge Picrosirius qui, de plus, est décrite comme spécifique des fibres collagènes. L'auteur ne relève que trois exceptions à cette spécificité : la kératohyaline, les glandes muqueuses et le cœur des poissons. D'après cet article, les collagènes de type 1, 2 et 3 ainsi que le composant C1q du complément, qui a une structure proche du collagène, verraient leur biréfringence s'accroître par la coloration au rouge Picrosirius. De plus :

- le marquage serait optimal à $\text{pH} = 2$,
- la concentration d'acide picrique ne modifierait pas la qualité du marquage,
- la concentration en rouge Sirius serait en revanche importante avec un seuil atteint à 1%,
- enfin l'interaction du rouge Picrosirius avec les fibres collagènes croîtrait jusqu'à une heure et ne serait pas modifiée au delà.

Le mécanisme d'action serait la réaction des groupes d'acide sulfonique du rouge Picrosirius avec les groupes basiques du collagène. D'autres protéines comportant des groupes basiques pourraient donc être marquées par le rouge Picrosirius, mais il n'y aurait apparition ou agumentation de la biréfringence que si leur structure s'y prête. L'étude avance le chiffre de 120 molécules de rouge Sirius par fibre de collagène, l'adhésion se faisant parallèlement à l'axe de la fibre.

4.3 Préparation des échantillons

Cette procédure a été optimisée avec des prélèvements de parois vaginales et a été ensuite mise en œuvre également pour les coupes histologiques de cols utérins. Si la plupart des étapes de cette préparation relèvent de protocoles standard de l'anatomopathologie, la coloration au rouge Picrosirius nous a conduits à en modifier certaines et à mener une étude systématique de l'influence du temps de coloration et de l'épaisseur des échantillons sur la réponse polarimétrique. Nous reviendrons sur cette étude à la fin de cette section et décrivons maintenant le reste de la procédure.

4.3.1 Matériel et protocole.

Nous avons prélevé cinq fragments de vagin chez cinq patientes opérées d'une cure de prolapsus ou d'une hystérectomie pour motif fonctionnel après avoir obtenu leur accord. Ces fragments concernent la face antérieure du vagin, sur la ligne médiane allant du col jusqu' à 2 centimètres plus en proximal. Un fil est positionné sur la partie proche du col utérin. Ces fragments mesurent 2 cm de long sur 0,5 cm de large, prenant toute l'épaisseur du vagin, de l'épithélium à l'adventice.

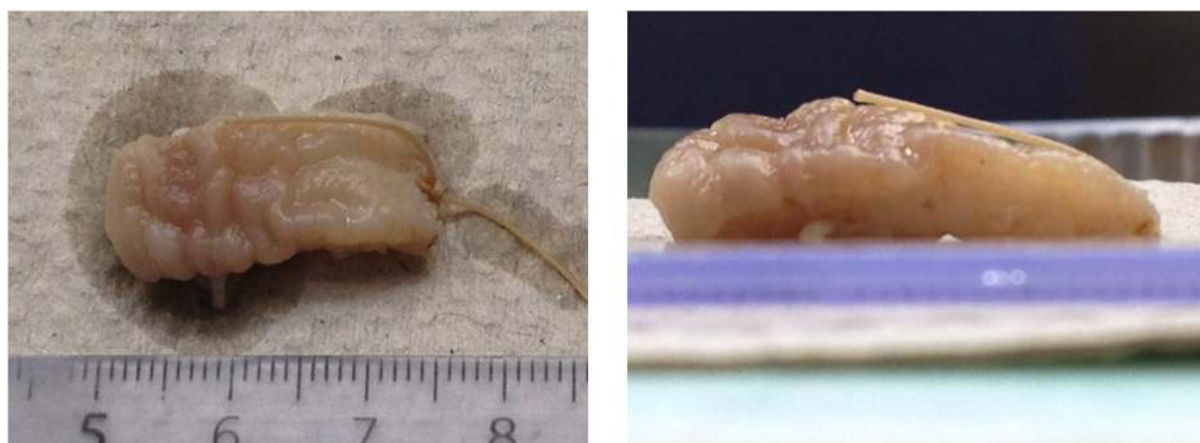

FIGURE 4.15 – Fragment vaginal en vue de dessus (à gauche) et de profil (à droite).

Le protocole décrit sera le même pour les fragments étudiés ultérieurement.

L'épithélium est marqué par un colorant noir afin de mieux l'identifier au microscope.

Les fragments de vagin sont plongés dans un fixateur : du formol à 10%. Après 24 heures de fixation, l'examen macroscopique est réalisé par le médecin anatomopathologiste. Une tranche est réalisée dans l'axe longitudinal, nommée H et une autre dans l'axe perpendiculaire, nommée T. Chaque tranche est individualisée dans une « cassette » avec la dénomination H ou T précédée du numéro de la patiente concernée et fixée de nouveau dans du formol.

L'étape suivante, la fixation, se déroule grâce à un automate la nuit. Elle comporte plusieurs étapes : 1 bain de formol, 6 bains de déshydratation d'alcool absolu, 3 bains de xylène (étape dite « de clarification »), 4 bains de paraffine (étape dite « d'imprégnation »). Ces étapes se pratiquent sous « vide - pression » et à chaud. Le lendemain matin, les fragments sont inclus dans de la paraffine à 56° qui est ensuite refroidie, ce qui permet d'obtenir les « blocs ».



FIGURE 4.16 – Préparation à l'inclusion en paraffine : coloration de l'épithélium (à gauche) et tranches H et T (à droite).




FIGURE 4.17 – Bloc de paraffine comprenant la tranche vaginale (à gauche) et tranche vaginale dans le bloc (à droite).

A partir de ces blocs, des coupes de paraffine sont effectuées au microtome (avec des lames de rasoir jetables), aux trois épaisseurs que nous souhaitons comparer, de 5 à 15 microns. Elles sont ensuite déposées sur des lames de verre et enfin séchées à l'étuve à 56° pour que les coupes adhèrent bien au verre et ne risquent pas de se décoller.

Afin de permettre la coloration hydrosoluble, il faut réhydrater des lames. Pour cela un déparaffinage est d'abord effectué en plongeant les lames dans 3 bacs de xylène, puis la réhydratation proprement dite en passant les lames dans 3 bacs d'alcool absolu puis 1 bac d'alcool à 80° et enfin un rinçage à l'eau courante.

L'étape suivante est la coloration. Elle est effectuée manuellement, contrairement aux habitudes des laboratoires qui automatisent cette étape afin de limiter le risque de toxicité pour les techniciens, puisque le rouge Picrosirius n'est pas prévu pour l'automate.

Chaque type de section du prélèvement vaginal : H et T a bénéficié des mêmes analyses. Nous avons analysé au total 112 lames histologiques de vagin.

Enfin une nouvelle fixation est réalisée avant de placer la lame histologique entre




FIGURE 4.18 – Coupe au microtome.

FIGURE 4.19 – Coloration de tranches vaginales au rouge picrosirius (*à gauche*) et aspect final d'une lame avec lamelle (*à droite*).

lame et lamelle. Cette étape aussi contrevient au protocole habituel qui utilise un film appliqué par un automate entre la lame et le tissu préparé. Mais ce film aurait introduit une biréfringence propre. Nous avons donc demandé que chaque prélèvement soit recouvert manuellement d'une lamelle de verre.

4.3.2 Temps de coloration et épaisseur des échantillons.

Cette étude a été menée pour les raisons suivantes :

- La coloration au rouge Picrosirius étant de manipulation difficile et toxique, notre objectif a été de déterminer le temps de coloration le plus bref fournissant une réponse polarimétrique satisfaisante. Nous avons finalement opté pour les durées de coloration suivantes : 5, 10, 15, 30 et 60 minutes en sachant que le temps décrit comme optimal dans la littérature est d'une heure [116].
- nous avons la possibilité de comparer nos images d'azimut des fibres avec celles fournies par la microscopie de génération de second harmonique, ou SHG, qui est la technique de référence dans ce domaine. Les possibilités de la microscopie par SHG sont exploitées au mieux avec des échantillons d'une épaisseur de l'ordre de 15 μm , donc nettement supérieure aux 5 μm des coupes histologiques standard. Nous avons donc étudié la réponse polarimétrique d'échantillons de 5, 10 et 15 μm . Ces épaisseurs sont difficiles à réaliser avec un microtome standard, et constituent donc une difficulté supplémentaire, avec la coloration au rouge Picrosirius, qui a été prise en charge dans le service d'anatomopathologie du CHU de Bicêtre.

Nous avons donc étudié les variations du retard scalaire moyenné sur le champ de vue du 20X, soit 480 μm , en fonction de la durée de coloration et de l'épaisseur, sur les échantillons de parois vaginales, qui sont beaucoup plus homogènes que les coupes de tissu cervical et ne comportent pas de cryptes et autres inhomogénéités à "grande échelle" susceptibles de fausser les valeurs moyennes du retard scalaire.

Temps de coloration. Nous avons d'abord étudié des lames non colorées, qui se sont révélées inexploitable, le retard y étant trop faible, avec une moyenne de 2° , même pour l'épaisseur maximale de 15 μm . Les images d'azimut des fibres ne comportent pratiquement que du bruit analogue à celui observé dans les cryptes du tissu cervical (figure 4.13).

L'effet du temps de coloration, de 5 à 60 minutes, a été étudié sur des lames H et T de 15 μm d'épaisseur issues de trois patientes différentes. La figure 4.20 montre des histogrammes du retard obtenus pour des temps de coloration de 0, 5 et 15 minutes.

Les résultats sont résumés sur la table 4.1. Il s'avère qu'un retard suffisant pour la mesure de l'angle azimutal est obtenu déjà pour 5 minutes et que ce retard augmente de moins d'un facteur 2 à 15 minutes et très peu au-delà.

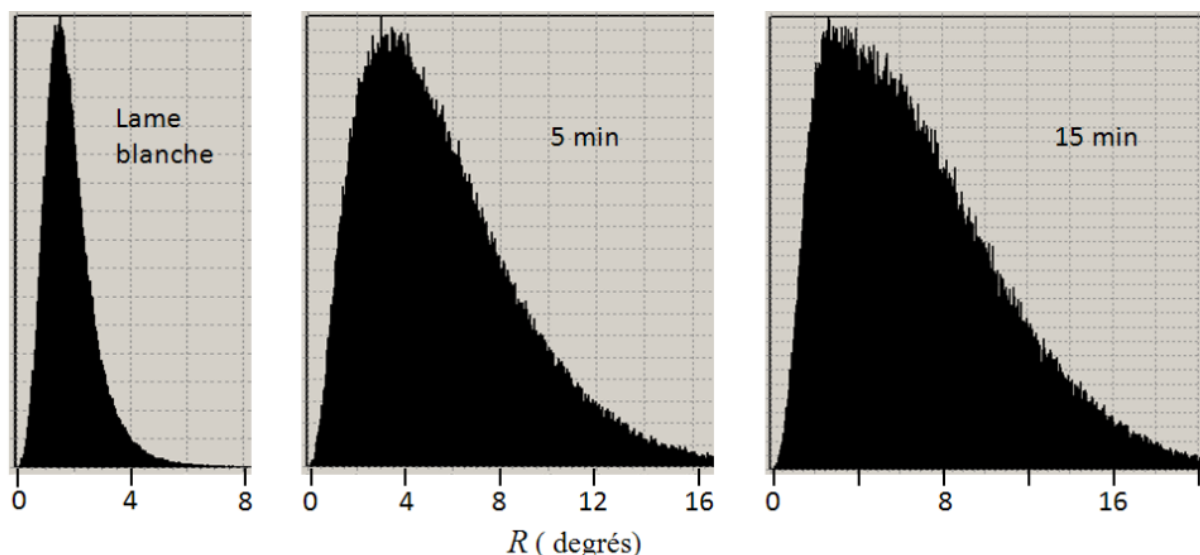


FIGURE 4.20 – Histogrammes du retard obtenus sur des lames de 15 μm d'épaisseur, sans coloration (à gauche), à 5 minutes (au centre) et 15 minutes (à droite).

| temps(min) | 5 | 10 | 15 | 30 | 60 |
|------------|-----|-----|------|------|------|
| 1H | - | - | 10.9 | 17 | 15.8 |
| 1T | - | - | 8 | 7.9 | 10.6 |
| 2H- | - | | 11.3 | 11.9 | 12.5 |
| 2T- | - | | 14.4 | 11.7 | 14.1 |
| 3H | 6.9 | 6 | 8.5 | - | - |
| 3T | 5.6 | 7.1 | 6.3 | - | - |

TABLE 4.1 – Valeurs moyennes du retard en degrés pour des temps de coloration de 5, 10, 15, 30 et 60 minutes et dix-huit lames (coupes H et T) issues de trois patientes différentes.

Épaisseur. Cette étude a été menée sur quatre coupes issues des patientes 1 et 2, pour un temps de coloration constant de 15 minutes, soit douze lames. Les résultats figurent sur la table 4.2. Dans la gamme considérée, l'épaisseur ne semble pas jouer un rôle important, peut-être en raison du fait que les orientations des fibres peuvent varier de façon significative sur des distances de quelques micromètres, ce qui empêche "l'accumulation" du retard sur l'épaisseur qu'on observerait pour des fibres d'orientation constante. Par ailleurs, il ne faut pas sous-estimer le "bruit" lié au fait que chaque coupe est différente des autres, avec des variations de l'angle polaire β , auquel on n'a pas accès, qui peuvent sans doute être importantes.

| Épaisseur(μm) | 5 | 10 | 15 |
|----------------------------|------|------|------|
| 1H | 9.5 | 13 | 10.9 |
| 1T | 8.4 | 13.9 | 8 |
| 2H | 20.7 | 10.9 | 11.3 |
| 2T | 9.7 | 11.3 | 14.5 |

TABLE 4.2 – Analogue à la Table 4.1, pour un temps de coloration constant de 15 minutes et trois épaisseurs (5, 10 et 15 μm).

Conclusion. L'utilisation d'échantillons pour lesquels l'orientation des fibres (et leur densité) n'ont fait l'objet d'aucune caractérisation indépendante introduit certes un "bruit" important sur les valeurs moyennes du retard. Ceci étant, cette étude n'avait pas pour prétention de déterminer quantitativement la variation du retard en fonction du temps de coloration et de l'épaisseur ; il s'agissait juste de déterminer une "fenêtre" acceptable pour ces paramètres. Un échantillon est considéré comme utilisable dès lors qu'une fraction significative des pixels (de l'ordre de 80%) présente un retard scalaire supérieur à 3° , permettant une bonne détermination de l'azimut de l'axe lent. Nous observons qu'une épaisseur de 5 à 10 μm et un temps de coloration de 5 minutes suffisent dans la plupart des cas, pour atteindre ce seuil.

4.4 Comparaison polarimétrie - SHG

Comme nous l'avons mentionné la microscopie par génération de seconde harmonique, ou SHG, permet de visualiser de manière très sélective la structure tridimensionnelle des fibres de collagène, et constitue donc la technique de référence pour ce type d'étude. Nous avons pu comparer notre caractérisation du collagène par microscopie polarimétrique avec celle fournie par SHG dans le cadre d'une collaboration avec Marie-Claire Schanne, du Laboratoire d'Optique et Biosciences (LOB), qui possède une expertise reconnue internationalement sur ce sujet.

4.4.1 Matériel et protocole

Les principes des microscopies à deux photons sont décrits en Annexe. Rappelons simplement que des images tridimensionnelles à haute résolution (submicrométrique) sont obtenues en balayant le point focal d'un faisceau laser infrarouge proche à impulsions ultracourtes à l'intérieur de l'échantillon à analyser. L'interaction non linéaire de la lumière avec l'échantillon produit deux rayonnements :

- le second harmonique, exactement à la fréquence double de celle du laser excitateur. Ce signal est produit essentiellement vers l'avant et est très spécifique du collagène,
- la fluorescence à deux photons, ou 2PEF, à une fréquence plus basse que le SH, émise de manière isotrope par de nombreux fluorophores

Ces interactions qui demandent une intensité lumineuse très élevée, ne se produisent pratiquement que dans la zone focale, et c'est cette localisation qui est à l'origine de la résolution tridimensionnelle de la technique.

L'instrument du LOB, décrit plus en détail dans l'annexe, permet d'obtenir les images de SHG et de 2PEF en même temps.

La technique SHG nécessite une épaisseur minimale de tissu afin d'avoir l'orientation tridimensionnelle des fibres. Elle ne nécessite pour cela aucune coloration contrairement à la polarimétrie.

Nous avons débuté la comparaison avec les prélèvements de vagin. L'épaisseur minimale pour avoir l'information en SHG a finalement été déterminée à 15 micromètres. Nous avons fait différents tests de temps de coloration (5, 10 et 15 minutes) afin de trouver le meilleur compromis entre un rehaussement de la réponse polarimétrique et l'absence d'altération des résultats en SHG.

Nous avons ensuite fait la comparaison de nos techniques sur des prélèvements histologiques de conisation. Nous avons défini un seul temps de coloration et une seule épaisseur qui avait semblé être le bon compromis sur les fragments de vagin : 5 minutes au rouge Picrosirius et 10 micromètres d'épaisseur. La difficulté a été le recalage dans l'espace des points que nous voulions comparer, avec des champs de vue limités à 480 μm .

Pour les lames de vagin, nous avons défini des espaces de 1 mm de côté dessinés au feutre sur les lames histologiques, sur toutes les épaisseurs du vagin correspondant au chorion sous épithélial, à la musculuse et à l'adventice. Nous avons repéré des zones remarquables dans ces carrés puis avons transmis les images en transmission à nos collègues du LOB, qui ont retrouvé dans ces carrés les zones remarquables permettant un recalage. Nous avons sélectionné trois lames histologiques de vagin de la patiente 3 ayant un prolapsus pour la section H et pour la section T. Pour chaque lame nous avons effectué cinq mesures permettant la comparaison de trente points.

Pour les lames de col utérin, nous avons repéré des zones remarquables en polarimétrie en restant immédiatement sous l'épithélium, en sélectionnant des zones de CIN3 et d'épithélium malpighien sain, puis dessiné au feutre un trait vertical allant de la surface vers la profondeur au contact de la zone à explorer. Comme pour les lames de vagin, nos collègues du LOB ont pu se recaler à partir de nos images en transmission des zones repérées. Nous avons sélectionné quatre lames histologiques de conisation avec pour chacune au moins une zone sous épithéliale de CIN 3 et d'épithélium malpighien sain. Nous avons ainsi comparé dix points.

Nous avons comparé les images d'azimut obtenues par les deux techniques (retard en polarimétrie et visualisation directe des fibres en SHG) en les affichant avec le même code couleur RGBR. Nous avons également comparé les histogrammes correspondants.

4.4.2 Comparaison sur tissu vaginal

Sur les trente points définis, nous avons pu nous recaler parfaitement vingt sept fois. Le recalage a été confirmé en comparant les images polarimétriques en transmission avec les images en fluorescence pour la SHG.

En SHG, nous avons constaté que vingt trois points sur vingt neuf ont un histogramme comportant une orientation privilégiée entre 110 et 140°. Pour les histogrammes en SHG il existe une dispersion assez grande concernant tous les angles et un rapport du nombre de pixels entre le pic et l'angle le moins représenté de l'ordre de deux. On observe également que :

- les images d'orientation entre SHG et polarimétrie ont des points communs correspondant par conséquent aux fibres de collagène,
- les images en polarimétrie montrent du retard là où la SHG le donne aucun signal de collagène, mais où on observe un signal 2PEF. Nous observons autre chose que les simples fibres de collagène
- il n'y a globalement pas de correspondance entre les histogrammes de l'orientation du retard en polarimétrie et l'orientation des fibres de collagène en SHG concernant les lames de vagin.

Nous montrons sur les figures 4.21 et 4.23 des exemples illustrant ces observations, avec les histogrammes correspondants.

Lame 1 : 3T, 15µm, 5' - 4^e point : musculieuse

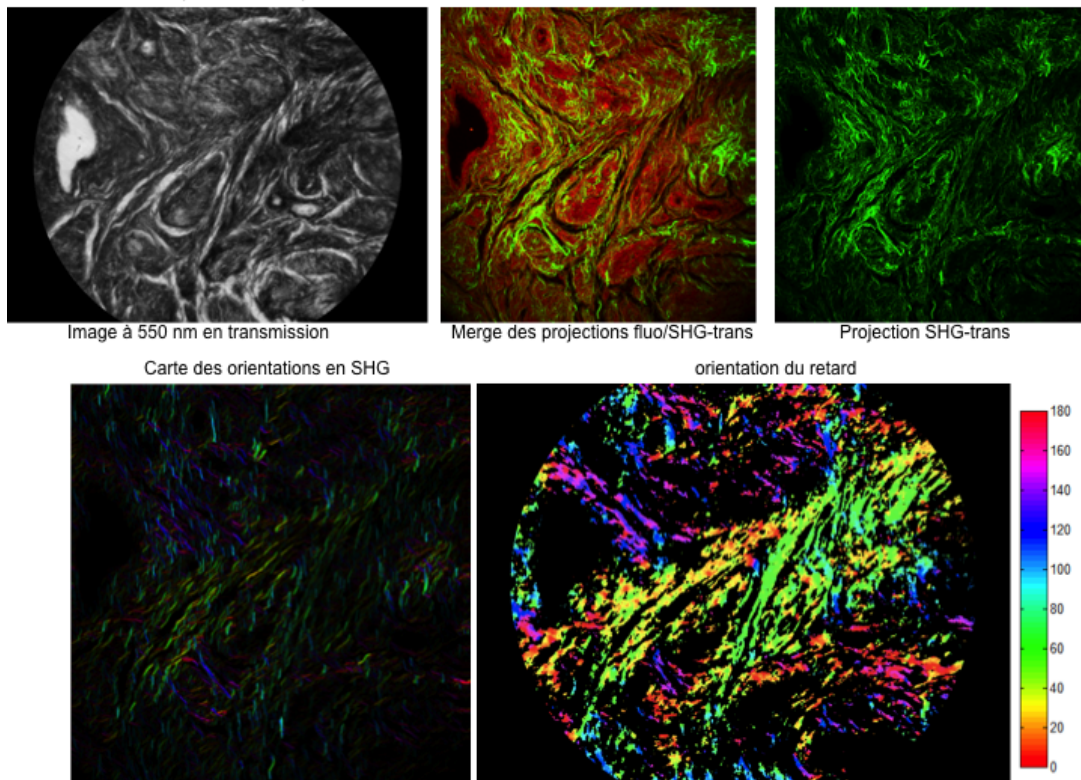


FIGURE 4.21 – Comparaison des images SHG et polarimétriques d’une lame histologique de vagin. *En haut à gauche* : image en transmission obtenue sur le polarimètre. *En haut au centre* : images de SHG (en vert) et 2PEF(en rouge) combinées. *En haut à droite* : Image SHG seule. *En bas* : images d’azimut des fibres sur l’échelle RGRB obtenues en SHG (à gauche) et en retard (à droite).

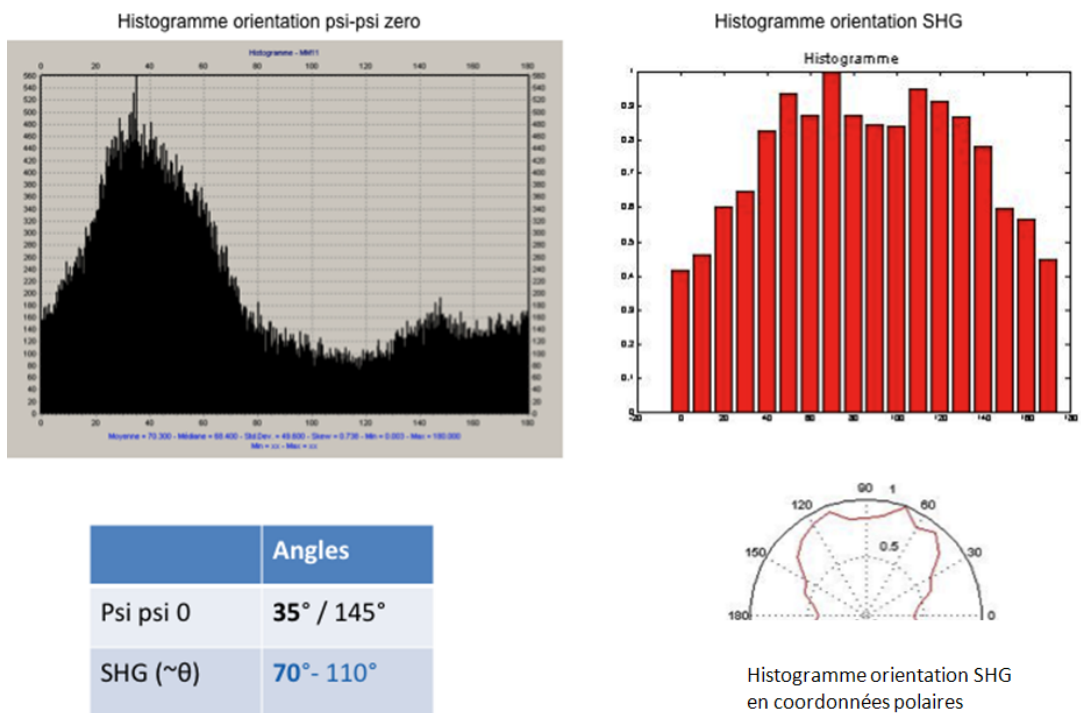


FIGURE 4.22 – Comparaison des histogrammes de l’azimut des fibres en polarimétrie et en SHG correspondant à la figure 4.21. Les deux histogrammes vont de 0° à 180°.

Lame 3 : 3H, 15 μ , 15' – 2nd point : adventice

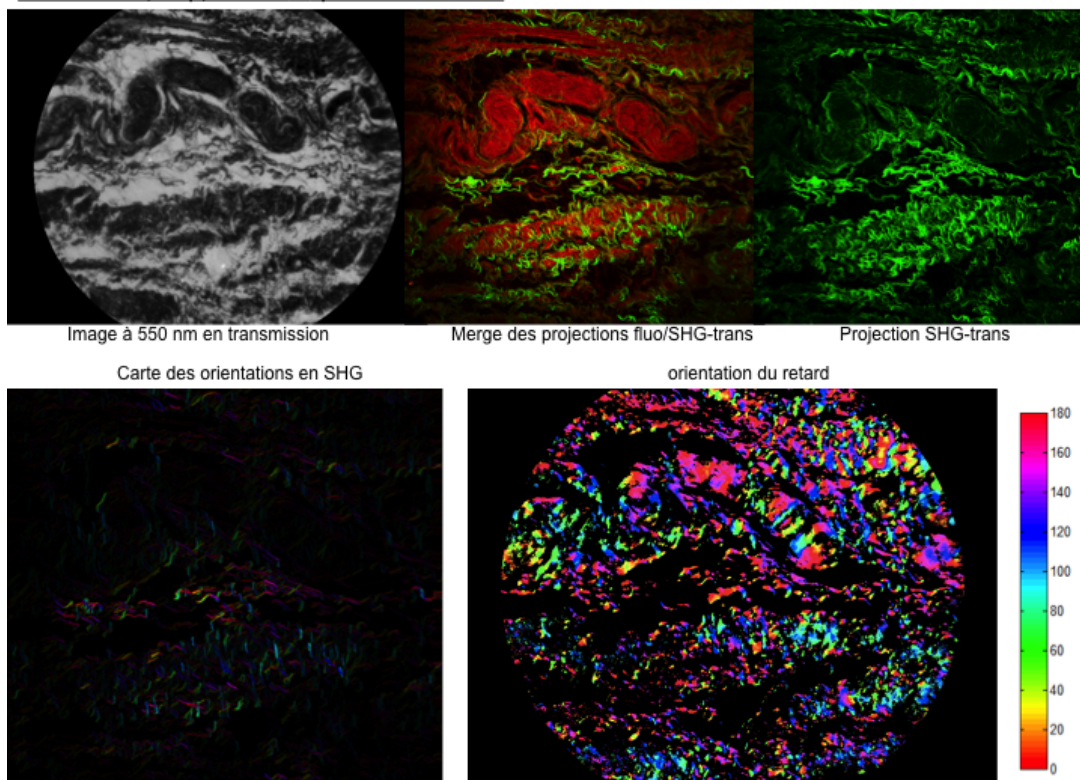


FIGURE 4.23 – Analogue à le figure 4.21, sur une autre lame de vagin. On remarque une bande horizontale dans la moitié supérieure des images, qui ne donne que très peu de signal SHG mais un fort signal 2PEF, et un fort signal de retard également.

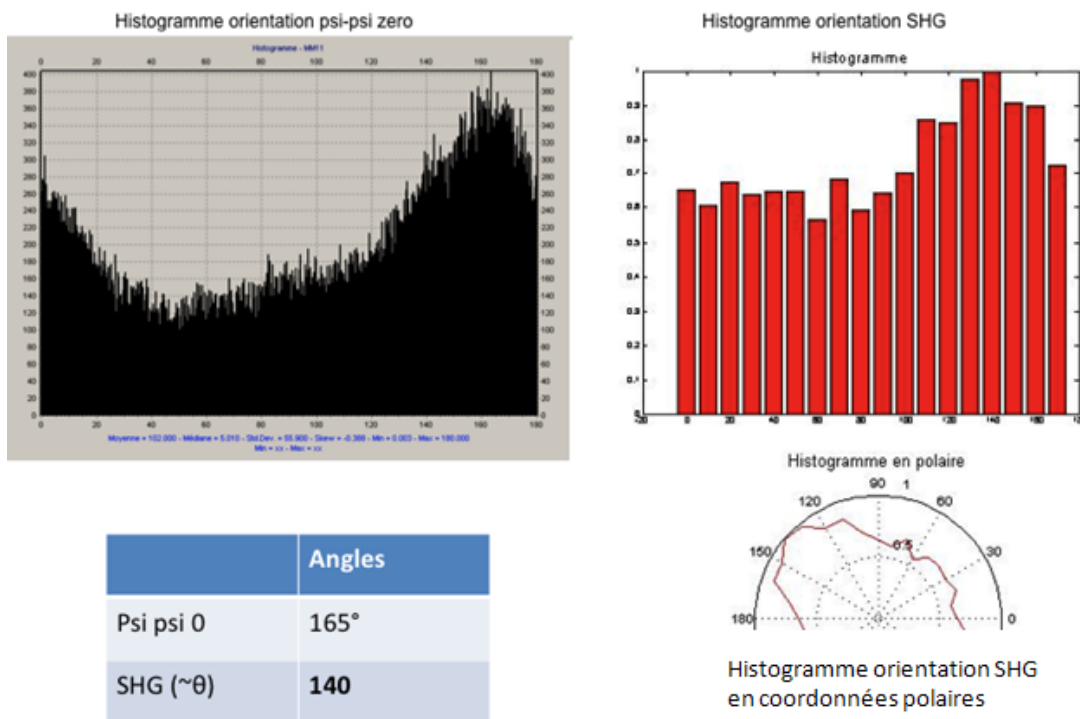


FIGURE 4.24 – Analogue à la figure 4.22, pour les images ci-dessus.

4.4.3 Comparaison sur tissu cervical

Sur les dix points définis, nous avons pu nous recaler parfaitement sur neuf. Le principe du recalage a été identique à celui décrit pour les lames histologiques de vagin. Les zones observées de 480 micromètres correspondent aux zones immédiatement sous épithéliales. Les histogrammes en SHG et en orientation du retard pour la polarimétrie correspondent, c'est à dire qu'ils ont la même forme et le même pic en degré. Il y a cependant un peu plus d'angles représentés en SHG par rapport à la polarimétrie. Cette comparaison entre les deux techniques pour le col utérin permet de confirmer notre hypothèse que l'on voit les fibres de collagène en polarimétrie après coloration au rouge Picrosirius dans les zones sous épithéliales à 0,5 mm.

Nous montrons sur la figure 4.25 un exemple illustrant ces observations.

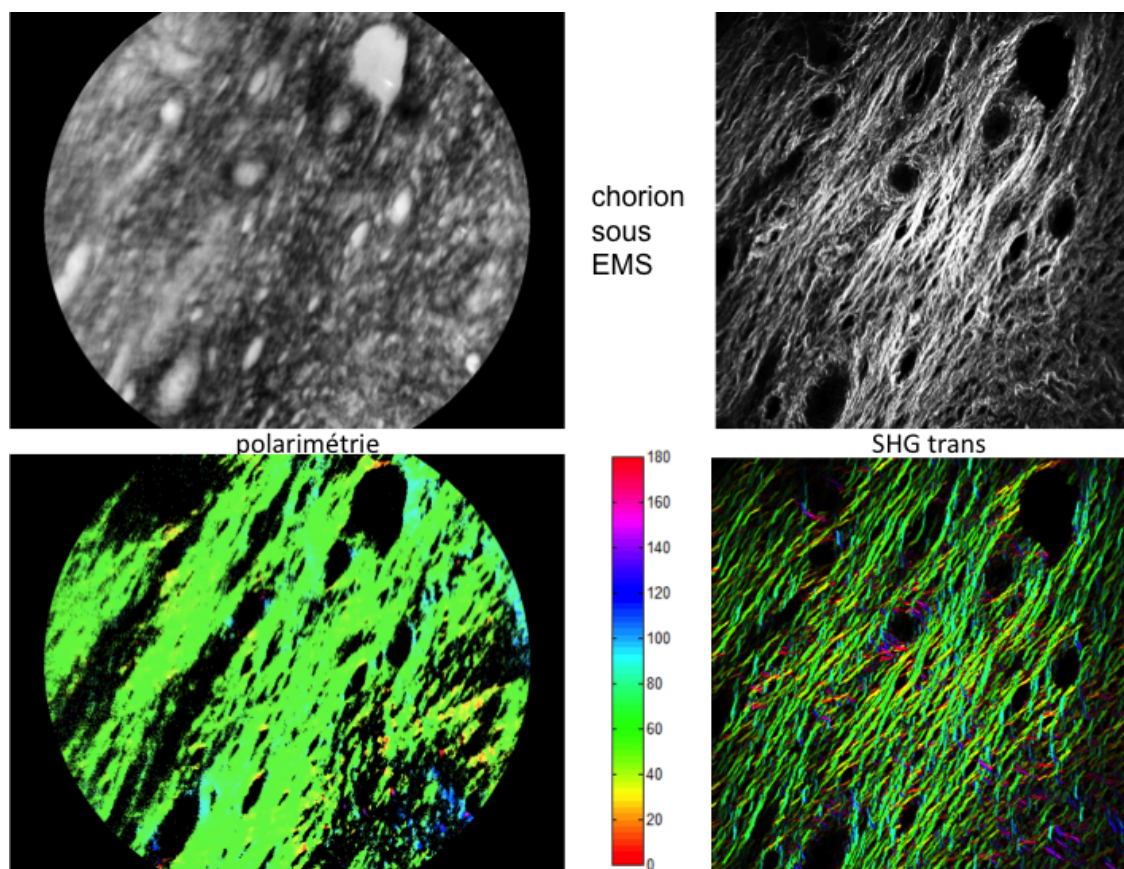


FIGURE 4.25 – Comparaison de l'orientation des fibres entre SHG et polarimétrie d'une lame histologique de col utérin.

4.4.4 Conclusion

Nous pouvons conclure que la polarimétrie appliquée au vagin permet de visualiser les fibres collagènes mais aussi d'autres protéines probablement fibrillaires compte tenu de l'anisotropie optique observée.

En revanche, la polarimétrie appliquée au col utérin en transmission permet d'observer quasi exclusivement les fibres collagènes après coloration au rouge Picrosirius, au moins lorsque la mesure est faite dans les 500 premiers micromètres sous l'épithélium malpighien.

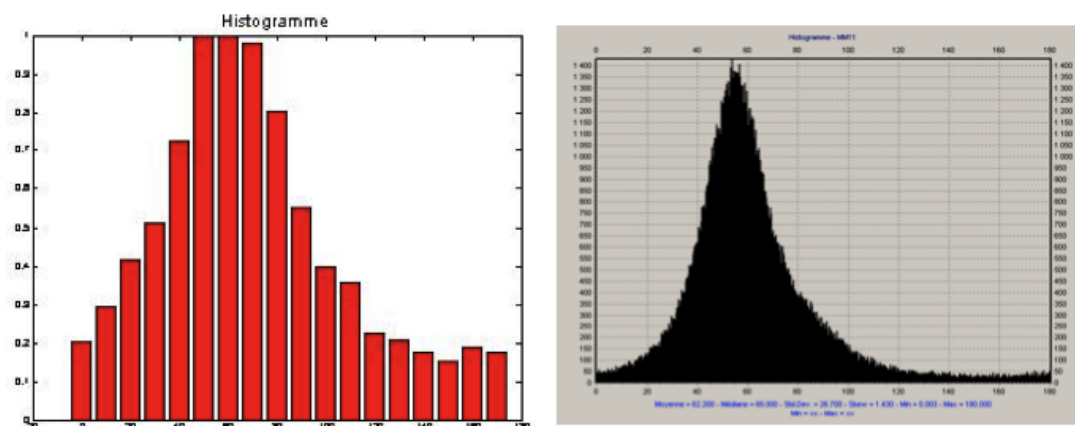


FIGURE 4.26 – Comparaison des histogrammes de 0° à 180° de l'orientation des fibres en SHG (à gauche) et en polarimétrie (à droite) correspondant à la figure 4.25.

4.5 Conclusions et perspectives

De ces différentes expérimentations nous pouvons conclure que la coloration au rouge Picrosirius est spécifique des fibres de collagène uniquement sur certains tissus comme le col utérin et que le temps de coloration nécessaire pour réhausser suffisamment le collagène et donner une réponse polarimétrique suffisante doit dépendre de la structure du tissu étudié et est plus bref que celui décrit dans la littérature.

Cela nous permet de poursuivre le travail sur les lames histologiques de col utérin en sachant que l'on observe quasi exclusivement les fibres collagènes. Ce sont donc les fibres de collagène qui donnent la réponse polarimétrique sur l'étude en transmission des lames histologiques et ce sont ces mêmes fibres qui donnent l'information polarimétrique sur l'étude en rétro diffusion des cols utérins, au moins en ce qui concerne les effets d'anisotropie. Pour la dépolarisation on ne peut exclure une contribution d'autres diffuseurs.

Chapitre 5

Résultats sur les parois vaginales

5.1 Réponses polarimétriques des différentes zones de tissus vaginaux

Sur les prélèvements H et T de la patiente 3, nous avons mesuré entre 8 et 10 points quasi contigus pour trois profondeurs histologiques différentes, en se déplaçant de gauche à droite de la lame histologique sur une ligne virtuelle, à distance approximativement constante par rapport à la surface de l'épithélium. Le champ de l'image est de 480 micromètres. Pour chacune des trois profondeurs, nous montrons les images en transmission, en azimut du dichroïsme puis les histogrammes des azimuts du fragment 3H.

La première profondeur étudiée a été dans le chorion sous épithélial (voir figure 5.1).

On n'observe pas de manière évidente une homogénéité dans l'azimut des fibres marquées par le rouge Picrosirius de la couche sous épithéliale car les histogrammes de l'azimut montrent des profils différents avec des pics différents lorsqu'ils sont présents.

Les résultats sont également hétérogènes selon le point que l'on mesure dans cette partie du tissu vaginal.

Les autres profondeurs étudiées (la couche musculuse et l'adventice) ont montré des points hétérogènes au sein d'une même épaisseur et avec les autres épaisseurs.

Ces résultats ont été identiques, c'est à dire sans cohérence évidente, pour le fragment 3T hormis sur la zone de musculuse profonde où il semble exister une orientation privilégiée sur 7 points mesurés sur 8.

Pour ces mesures, nous n'avons pas montré de cohérence de l'azimut des fibres marquées par le rouge Picrosirius entre les différentes profondeurs du vagin.

Nous avons analysé ces mêmes échantillons, 3H et 3T avec un champ plus large, de 2 mm, sur toute l'épaisseur de la lame en se déplaçant de gauche à droite sur différents axes afin de représenter la quasi totalité de la surface de l'échantillon en mesure polarimétrique. Nous montrons sur la figure 5.4 l'exemple de la lame 3H, à 15 micromètres d'épaisseur, colorée 5 minutes au rouge Picrosirius représentée par trois axes de mesures quasi contigus allant pour chacun de l'épithélium de surface jusqu'à l'adventice pré vésical. Chaque mesure est illustrée par le résultat en transmission, en azimut du retard avec son histogramme de l'azimut du retard. Afin de mieux se rendre compte d'un azimut privilégié des fibres marquées au rouge Picrosirius, les images ont été superposées afin d'avoir le territoire représenté sur l'équivalent d'une image.

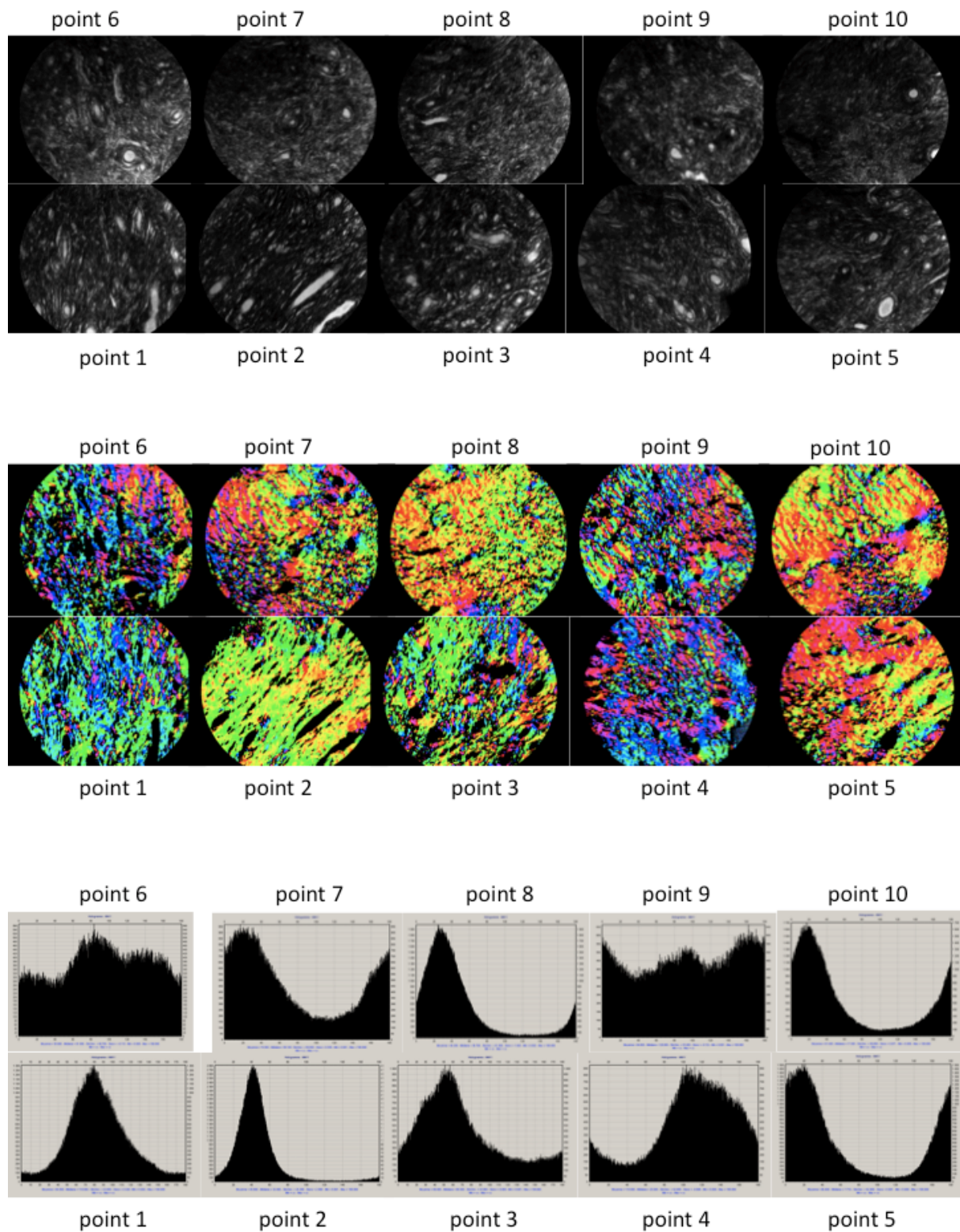


FIGURE 5.1 – 10 points chorion sous épithélial de l'échantillon 3H. Images en transmission (*en haut*), en azimuth (*au milieu*) histogrammes des azimuths de 0° à 180° (*en bas*).

5.1. RÉPONSES POLARIMÉTRIQUES DES DIFFÉRENTES ZONES DE TISSUS VAGINAUX83

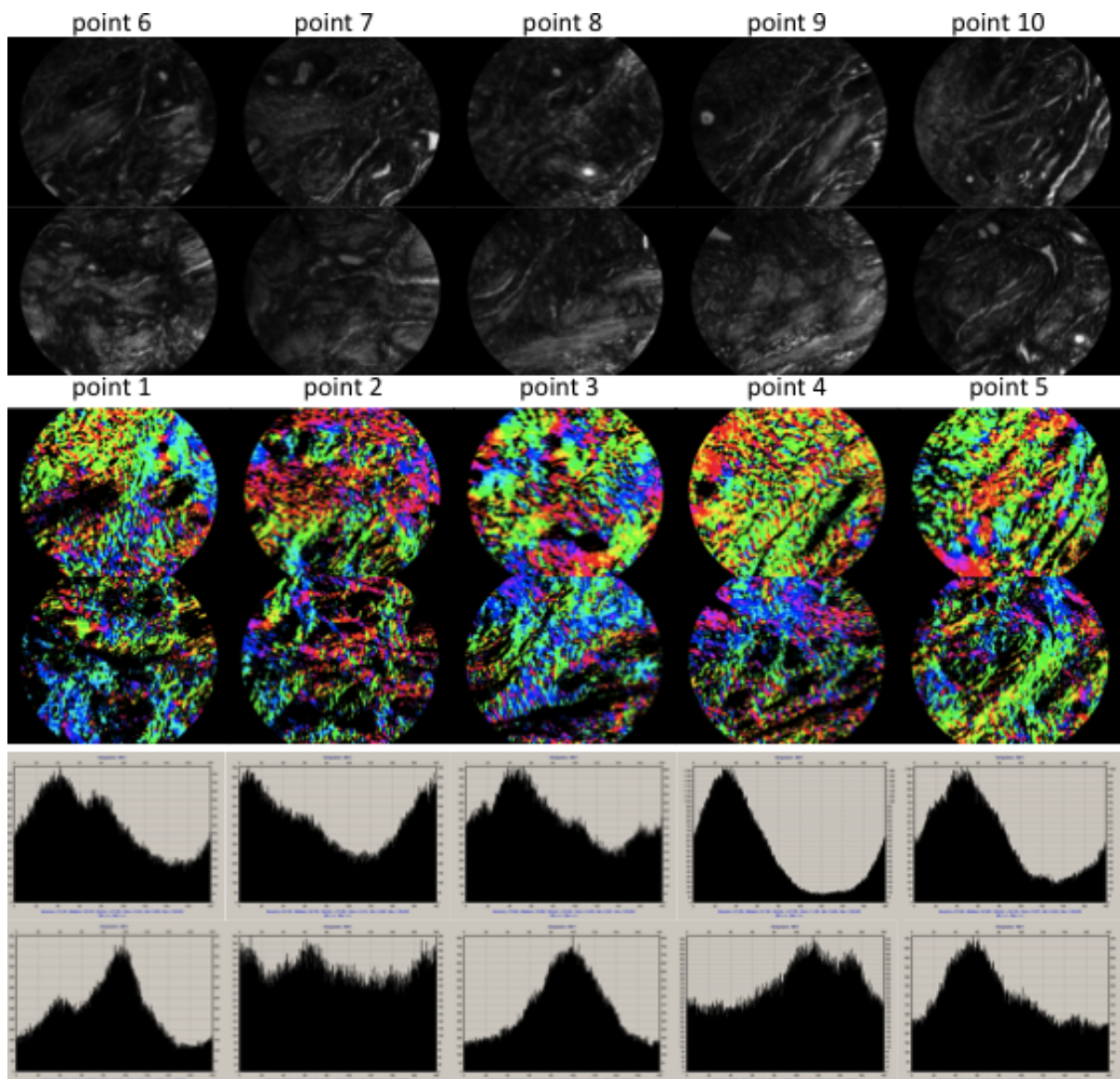


FIGURE 5.2 – Analogue à la figure 5.1, pour la musculuse

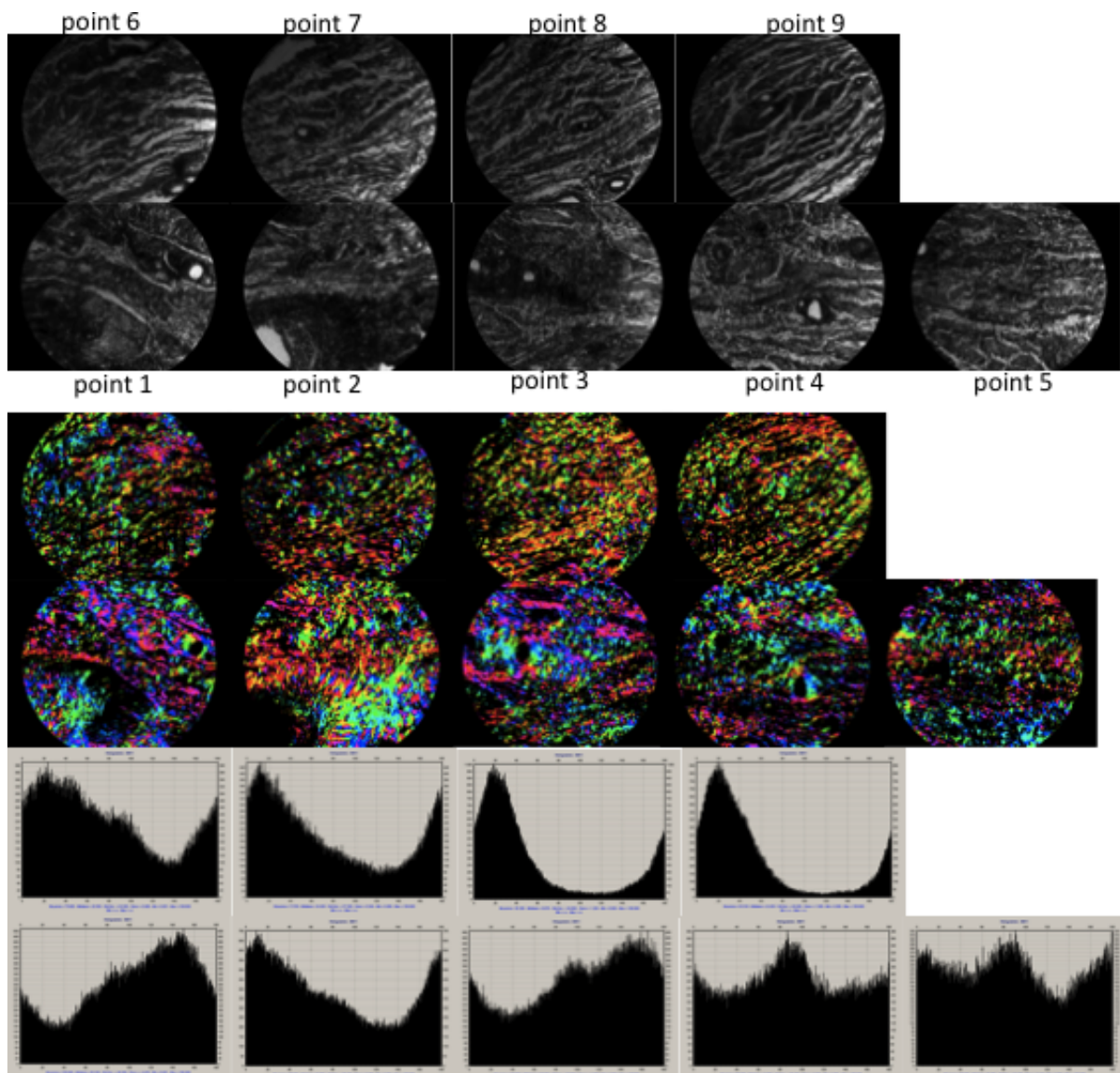


FIGURE 5.3 – Analogue à la figure 5.1, pour l'adventice

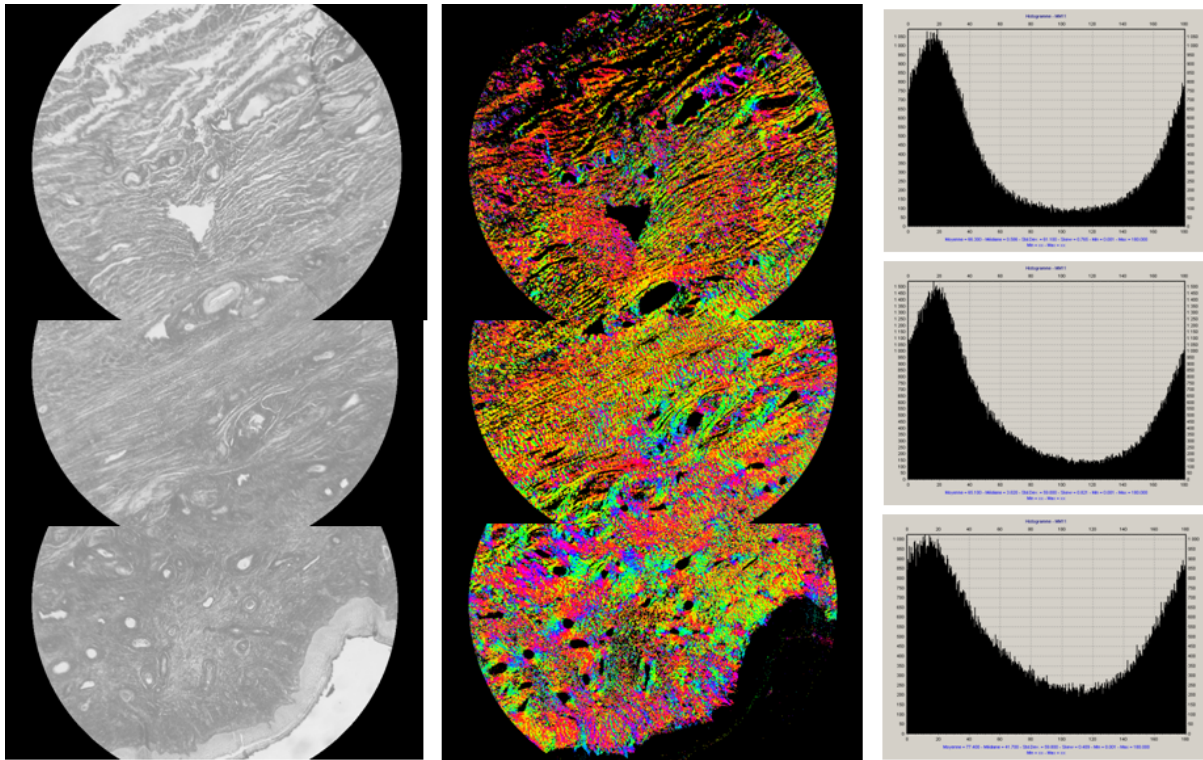


FIGURE 5.4 – Mosaïque d’images de la lame 3H prises à l’objectif 5X (champ 2mm pour chaque image) couvrant toute l’épaisseur de la paroi vaginale, de l’épithélium (*en bas*) à l’adventice (*en haut*). A gauche : images en transmission, au centre : images d’azimut, à droite : histogrammes d’azimut.

On distingue sur ces images avec un champ plus large très distinctement trois zones, une zone sous épithéliale avec des histogrammes de l’azimut du retard moins piqués mais ayant une valeur privilégiée ; une zone intermédiaire correspondant à la musculuse avec une orientation des fibres marquées au rouge picrosirius très privilégiée ; une zone sous vésicale qui serait l’adventice avec également un azimut du retard privilégié. On observe également que l’azimut du retard des fibres marquées au rouge Picrosirius est homogène sur toute l’épaisseur du vagin étudié.

Nous avons effectué ces mesures sur trois autres lames, une 3H colorée 15 minutes au rouge Picrosirius, deux lames 3T colorées 5 et 15 minutes au rouge Picrosirius. Ces mesures retrouvent les mêmes tendances, c’est à dire trois zones distinctes mais avec une azimut du retard privilégiée et concordante entre les trois territoires décrits.

5.2 Réponses polarimétriques de tissu vaginal prolabé et non prolabé

La dernière série de mesures de tissu vaginal sous vésical a concerné une patiente opérée d’une hystérectomie pour cause fonctionnelle qui a accepté qu’un fragment de vagin soit prélevé concomitamment dans les mêmes conditions que les prélèvements précédents. Cette patiente n’avait pas de prolapsus avec un point Ba à -3cm, un point C à -6cm et un point Bp à -3cm. Nous avons effectué des mesures au champ large, c’est à dire 2 x 2,5mm, dans les mêmes conditions que les mesures décrites précédemment pour les lames 3T et 3H (15 micromètres d’épaisseur et 5 minutes de coloration au rouge Picrosirius). Toute l’épaisseur du fragment vaginal a été étudiée sur différents

axes pour des coupes longitudinales et transversales qui sont dénommées 5T et 5H.

On observe dans ces fragments également trois territoires distincts, une zone sous épithéliale avec un azimuth du retard très privilégié, une zone intermédiaire correspondant à la musculuse avec ses nombreux vaisseaux (trous dans les images en transmission) qui n'a presque pas d'azimut privilégié du retard et enfin une zone sous vésicale qui retrouve un azimuth privilégié presque identique à celle de la zone sous épithéliale. Ces mesures ont été répétées sur les lames 5T et 5H, sur différentes zones retrouvant une homogénéité dans les résultats.

Si on compare nos résultats polarimétriques entre les lames de fragment vaginal sous vésical issues d'une femme porteuse d'un prolapsus (lames 3T et 3H) et celles issues d'une femme indemne de prolapsus (lames 5T et 5H), on observe des zones histologiques identiques mais une organisation des fibres prenant le rouge Picrosirius différente.

Ainsi les trois zones décrites dans la littérature : chorion sous épithélial, musculuse, adventice apparaissent distinctes et reconnaissables sur toutes les lames. Dans le tissu vaginal prolabé, il existe une homogénéité de l'azimut du retard sur toute l'épaisseur du tissu vaginal, qui est relativement privilégié. En revanche, l'azimut diffère selon les trois zones histologiques dans le tissu vaginal non prolabé avec un azimuth privilégié et proche dans le chorion sous épithélial et l'adventice et une zone musculuse sans véritable prédilection de l'azimut.

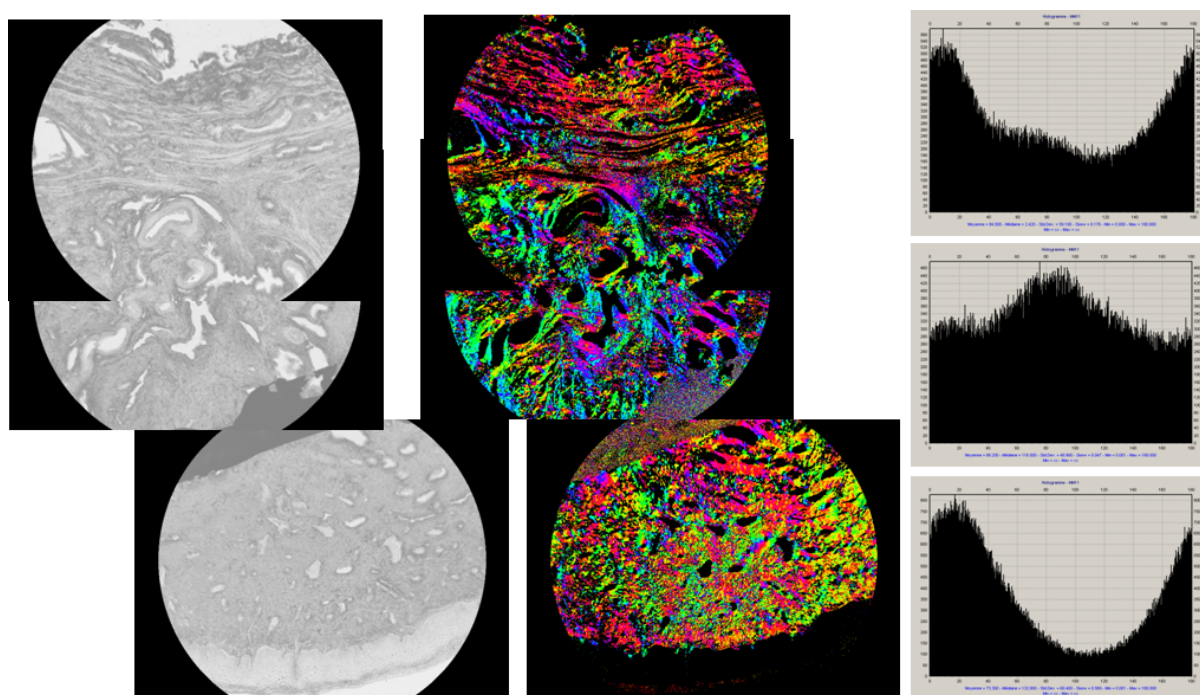


FIGURE 5.5 – Analogue à la figure 5.4, sur une coupe T de paroi vaginale d'une patiente non prolabée.

5.3 Conclusion

Nos résultats sur les lames histologiques de vagin sont très expérimentaux et en nombre insuffisant pour affirmer une tendance. Cependant, nous avons constaté une différence notable, dans l'organisation des fibres de structure dans l'épaisseur du fragment vaginal, sur toute sa surface entre le prélèvement issu d'un prolapsus et celui sans

prolapsus. Cette différence d'organisation est à confirmer sur un plus grand nombre de prélèvements. Si une tendance se confirmait, nous pourrions utiliser le Mueller complet en rétrodiffusion, *in vivo*, afin de tenter de mettre en évidence cette différence structurale entre le vagin prolabé et le vagin non prolabé. Si ces hypothèses se vérifiaient, une étude pourrait être envisagée afin d'observer les différences de structure en fonction des prothèses mais aussi en fonction des résultats anatomiques après cure chirurgicale de prolapsus et ainsi mieux comprendre les succès et les échecs des chirurgies du prolapsus.

Chapitre 6

Résultats sur les cols utérins

6.1 Le contexte médical (projet POLCOLPO)

Dans les tissus biologiques épais, la lumière subit de nombreuses diffusions avant d'émerger et d'être détectée par le système imageur. Comme nous l'avons mentionné dans le chapitre 3, en éclairage spatialement incohérent il en résulte une dépolarisation significative, plus importante dans le rouge que dans le vert en raison de la dépendance spectrale de l'absorption de l'hémoglobine. Une étude préliminaire menée sur quelques conisations à l'état frais a suggéré que la réponse polarimétrique du col utérin observé en rétrodiffusion était celle d'un dépolariseur pur, sans retard ni diatténuation, avec une possible corrélation entre le pouvoir de dépolarisation et la présence de zones dysplasiques, ces dernières paraissant moins dépolarisantes que les tissus sains [117], une tendance observée également sur d'autres tissus aux premiers stades du développement tumoral [118, 119].

Les dépolariseurs purs, dont la matrice de Mueller a la forme donnée par l'éq. 3.46, peuvent être caractérisés par des techniques plus simples que la polarimétrie de Mueller, comme le Contraste en Polarisation Orthogonales, que nous nommerons dans la suite par son acronyme anglais OSC. Cette technique, décrite plus en détail par la suite, a pu être mise en œuvre sur un colposcope pour des mesures *in vivo*.

Nous avons ainsi mené, dans le cadre d'un projet ANR une étude clinique prospective dont l'objectif principal était de comparer les performances de l'imagerie OSC et de la colposcopie classique pour le diagnostic des CIN [120].

Nous avons inclus 141 patientes ayant un FCU anormal. Les patientes ont bénéficié d'une première consultation en colposcopie classique avec des biopsies sur les zones qui semblaient les plus anormales. Puis les patientes ont bénéficié d'une deuxième consultation avec l'imageur polarimétrique avec des biopsies sur les zones considérées comme nouvellement anormales (claires) en polarimétrie c'est à dire différentes de celles identifiées lors de la première consultation. Nous n'avons pas montré d'amélioration de la sensibilité ou de la spécificité avec l'imageur polarimétrique, mais cette étude a permis de comprendre pourquoi l'OSC est insuffisant et de définir de nouvelles pistes.

6.2 Imagerie *in vivo* en contraste d'états orthogonaux (OSC)

6.2.1 Principe de la technique et dispositif expérimental

La matrice de l'échantillon étant supposée de la forme $M_{\Delta}(a, b)$ donnée par l'éq. 3.46 l'objectif est de mesurer a , qui détermine la dépolarisation en linéaire, et qui suffit a priori pour donner des contrastes entre tissus sains et dysplasiques. En effet, comme on l'a vu en 3.3.2, dans la très grande majorité des tissus on est en régime de diffusion de Rayleigh, d'où $a > b$, et il s'avère en pratique que a et b sont pratiquement proportionnels [119], donc que la mesure de b n'apporte pas d'information supplémentaire.

L'idée est d'éclairer l'échantillon en lumière polarisée linéairement à l'azimut α et d'acquérir deux images polarisées linéairement dont l'une, que nous appellerons I_{\parallel} , est aussi polarisée suivant α , et l'autre, I_{\perp} , suivant la direction perpendiculaire. Le vecteur de Stokes de la lumière émergeant de l'échantillon s'écrit

$$\mathbf{S}' = M_{\Delta}(a, b)I \begin{bmatrix} 1 \\ \cos 2\alpha \\ \sin 2\alpha \\ 0 \end{bmatrix} = I \begin{bmatrix} 1 \\ a \cos 2\alpha \\ a \sin 2\alpha \\ 0 \end{bmatrix}. \quad (6.1)$$

Un analyseur linéaire dont l'axe passant est orienté suivant α est décrit par la matrice de diatténuateur $M_D(D, \theta_D)$ définie par l'éq. 3.42, avec $D=1$ et $\theta_D = \alpha + 90^\circ$. L'intensité transmise par cet analyseur n'étant autre que la première composante du vecteur $M_D(1, \theta_D) \mathbf{S}'$, on a

$$I_{\parallel} = I(1 + a), \quad I_{\perp} = I(1 - a) \quad (6.2)$$

d'où finalement :

$$I_{osc} = \frac{I_{\parallel} - I_{\perp}}{I_{\parallel} + I_{\perp}} = a \quad (6.3)$$

Le montage utilisé pour réaliser des images I_{osc} *in vivo*, représenté sur la figure 6.1, est situé en face avant d'un colposcope standard, et peut être escamoté pour permettre l'examen binoculaire classique. Un premier polariseur est placé sur le faisceau d'éclairage (en bas du dispositif). L'analyseur, est placé devant l'optique d'entrée de l'une des voies du binoculaire. Grâce à un cristal liquide ferroélectrique demi-onde, cet analyseur peut basculer en une milliseconde entre deux orientations, dont l'une est parallèle et l'autre perpendiculaire à celle du polariseur.

La caméra acquiert alternativement des images en polarisations parallèles et orthogonales à partir desquelles on calcule pixel par pixel l'image I_{OSC} . Pour une dépolarisation faible, la polarisation incidente est peu modifiée et l'image I_{\parallel} est beaucoup plus intense que I_{\perp} , et I_{OSC} est alors proche de 1. En revanche, si l'objet est fortement dépolarisant, la mémoire de la polarisation incidente est perdue et les deux images I_{\parallel} et I_{\perp} ont des intensités comparables : I_{OSC} est alors proche de zéro.

Le dispositif (baptisé « Polcolpo ») restituait l'image I_{OSC} en temps réel. De plus, l'azimut de la polarisation incidente était réglable au moyen d'un bouton moleté (à droite sur la photo), car les études préliminaires avaient suggéré qu'un tel réglage pouvait être nécessaire pour optimiser le contraste entre les zones moins dépolarisantes (et donc plus claires en I_{OSC}) et les autres.




FIGURE 6.1 – Dispositif adaptable à un colposcope pour l'imagerie OSC in vivo. (A gauche) : position escamotée, permettant l'observation binoculaire classique. (A droite) : système en place sur l'une des voies d'observation du binoculaire, avec le polariseur sur le faisceau d'éclairage (Polar.), l'analyseur basculable sur une des voies du binoculaire (Analys.) et le système d'entraînement (Rot.) qui permet de faire varier simultanément l'azimut de ces deux éléments.

6.2.2 Résultats

L'hypothèse de départ, à savoir que le col utérin est un dépolariseur pur, s'est avérée fautive. Nous avons en effet observé des variations importantes du signal I_{osc} avec l'azimut sur des parties visiblement saines. De plus, ces variations présentaient une périodicité de 90° en fonction de l'azimut α de la polarisation incidente. Cet effet, totalement inattendu, ne pouvait s'expliquer que par une anisotropie optique, du type retard ou diatténuation, due à une biréfringence ou à un dichroïsme du tissu cervical.

En effet, comme nous l'avons vu au chapitre 3, un faisceau de lumière linéairement polarisée interagissant avec un objet biréfringent ou dichroïque voit sa polarisation modifiée, sauf si celle-ci est parallèle à l'un des deux axes propres de biréfringence ou de dichroïsme. Or I_{osc} est maximal (égal à l'unité) si la polarisation n'est pas modifiée, et diminue d'autant plus que la modification de polarisation est importante. Par conséquent, quand dans une mesure OSC on fait varier l'azimut de la polarisation incidente, on observera un maximum à chaque fois que cet azimut correspond à un axe propre de l'objet observé. Un objet biréfringent ou dichroïque ayant deux axes propres orthogonaux, on observera donc des maxima espacés de 90° . Soulignons enfin que si l'objet n'est pas spatialement *homogène* ce qui est tout à fait probable dans le cas d'un col utérin, alors les directions des axes propres peuvent être différentes d'un point à un autre, ce qui explique que les maxima et minima du signal I_{osc} soient atteints pour des azimuts différents en différents points.

En fait, comme nous l'avons déjà mentionné, en l'absence d'une coloration susceptible de faire apparaître une absorption conséquente, les tissus ne présentent pas de

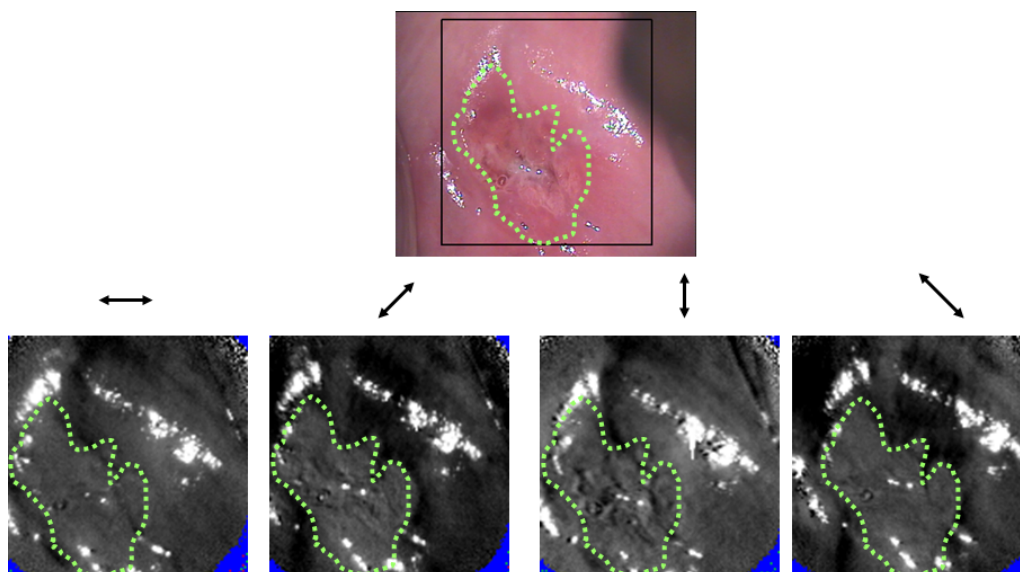


FIGURE 6.2 – Images in vivo d'un col sain. *En haut* : image colposcopique classique. Les pointillés délimitent l'épithélium glandulaire, le reste étant du malpighien. (*En bas* : Images OSC acquises avec les azimuts 0° , 45° , 90° et 135° indiqués par les flèches.

dichroïsme, nous sommes donc amenés à conclure que l'épithélium malpighien sain mature non coloré est *biréfringent*.

Après la fin de l'étude clinique, nous avons examiné des conisations non colorées au Lugol, contrairement aux conisations que nous avons examinées avant de lancer cette étude. Comme nous allons le montrer dans la section suivante, nous avons retrouvé sur ces nouvelles conisations la biréfringence des zones saines, qui était occultée par la coloration au lugol des premières conisations, ce qui nous avait conduits à formuler l'hypothèse d'une dépolarisation pure.

Nous avons repris toutes les images qui avaient été numérisées durant cette étude et nous avons calculé le nombre de cols qui avaient un contraste I_{osc} variant avec une périodicité de 90° pour des zones iodo positives et non acidophiles, c'est à dire correspondant à de l'épithélium malpighien sain mature.

66 patientes avaient des zones d'épithélium malpighien mature vues en colposcopie et comparables en polarimétrie. Sur ces 66 cols, 56 (85%) ont des zones montrant une biréfringence et 10 (15%) n'en ont pas. La biréfringence, mise en évidence par la mesure d'un retard optique, semble donc un marqueur intéressant des zones saines, alors que les zones pathologiques, elles, semblent bien représentées par des dépolarisateurs purs, dont le pouvoir de dépolarisation pourrait dépendre du type et du degré d'avancement de la lésion. Ces observations nous ont conduits à penser qu'un colposcope polarimétrique complet (de Mueller) pourrait donner de bien meilleurs résultats que ceux obtenus par cette première étude.

6.3 Imagerie de Mueller de conisations

6.3.1 Matériel et protocole

Acquisition et traitement des images Après avoir montré que les zones saines correspondant à l'épithélium malpighien avaient une réponse polarimétrique de type forte

biréfringence, nous avons voulu confirmer cette hypothèse et vérifier que les autres histologies du col avaient une réponse distincte de celle obtenue avec l'épithélium malpighien sain et des réponses distinctes entre elles. Nous avons sélectionné 15 patientes dont le diagnostic de CIN 2+ était avéré après un FCU anormal et biopsie ciblée sous colposcopie. Ces patientes, après avoir donné leur accord, ont bénéficié de conisations sous colposcopie.

Nous avons également, après accord de la patiente, sélectionné une patiente qui devait être opérée d'une hystérectomie pour des règles hémorragiques avec un FCU normal effectué dans l'année et avec donc un col a priori sans anomalie histologique, pour servir de référence. Une conisation a été effectuée dans le premier temps opératoire avant l'hystérectomie. Ces cols ont été placés à l'état frais après un repérage par un fil sur la lèvre antérieure dans un flacon, lui même placé dans un autre récipient qui a été plongé dans de la glace pilée afin d'être transporté dans le service d'anatomopathologie de l'Institut Mutualiste Montsouris dans de bonnes conditions de conservation. Dès leur arrivée dans le laboratoire d'anatomopathologie, les cols ont été placés dans du liquide de conservation à température basse. Tous les cols ont été observés au microscope, sans puis avec lumière polarisée, installé dans le service d'anatomopathologie dans la même journée de leur prélèvement.

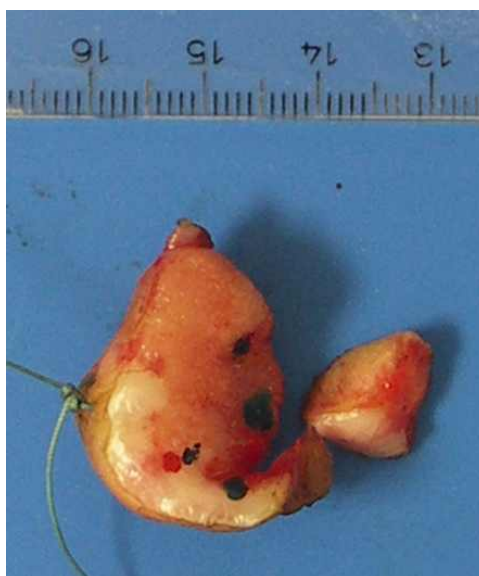

FIGURE 6.3 – Pièce de conisation fraîche

Les cols utérins ont été placés sur un support absorbant et les images ont été numérisées pour 4 longueurs d'onde : 500 nm, 550 nm, 650 nm et 700 nm.

Une décomposition de Lu Chipmann a ensuite été réalisée permettant d'observer des points remarquables. Ces points ont été marqués par un colorant à la surface de l'épithélium afin de faire passer les futures coupes histologiques par ceux-ci et permettre de comparer plus aisément les résultats optiques avec les résultats histologiques.

Préparation histologique des cols utérins L'étape suivante a été la préparation histologique des cols utérins. Les cols ont été plongés dans un fixateur : du formol à 10%. Après 24 heures de fixation, l'examen macroscopique a été réalisé par le médecin anatomo-pathologiste. Une coupe passant par les points remarquables a été effectuée,

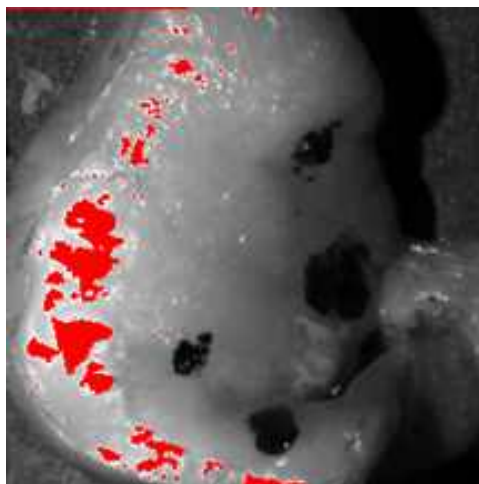


FIGURE 6.4 – Pièce de conisation en lumière polarisée avec points remarquables colorés

soit un total de 6 à 10 tranches par col. Les étapes suivantes ont été identiques à celles décrites pour la préparation des fragments de vagin et illustrées dans le chapitre 4.

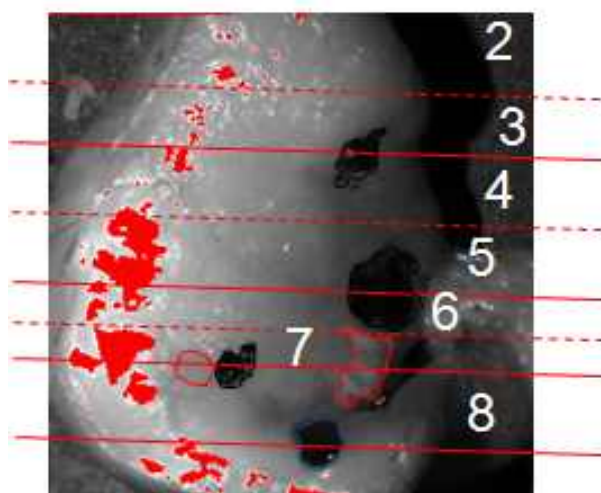


FIGURE 6.5 – Représentation des tranches de section du conisat

Recalage histologique et polarimétrique Chaque lame a été examinée au microscope par le pathologiste et un repérage des différents types histologiques des épithéliums de surface avec leur limite a été effectué. Chaque territoire histologique a été mesuré en mm afin de pouvoir translater sur l'image optique chaque différence histologique. Chaque tranche a été individualisée dans des « cassettes » avec des numéros et fixées de nouveau dans du formol.

Sur le col montré en exemple, les images de deux tranches consécutives (04 et 05) avec leurs résultats histologiques et leurs tailles sont représentées.

On observe une bonne correspondance entre la tranche de col obtenue avant préparation et le résultat final après préparation.

Chaque coupe histologique a été reportée sur l'image optique avec une représentation couleur différente pour chaque type histologique reporté avec la mesure en mm effectuée par le pathologiste.

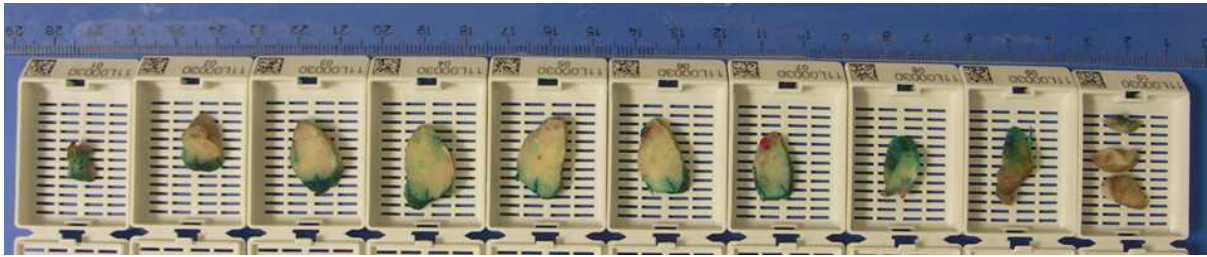


FIGURE 6.6 – Chaque tranche numérotée est mise dans une cassette

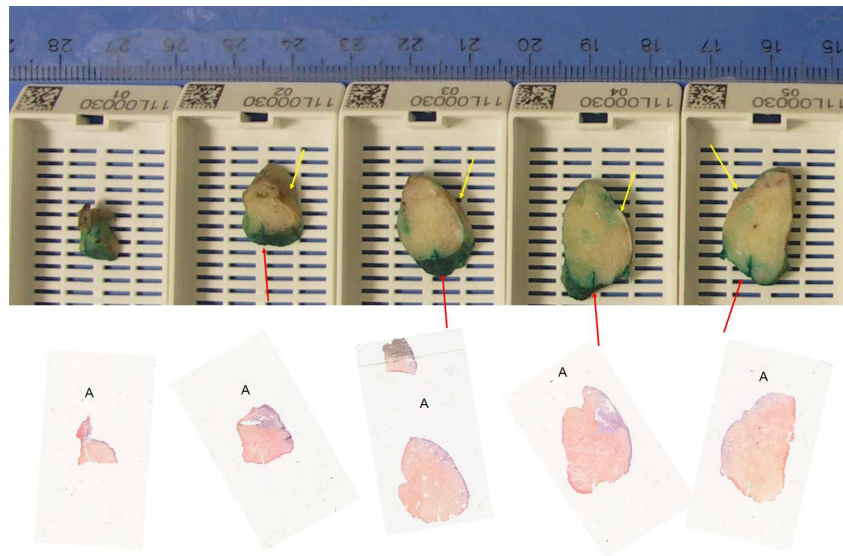


FIGURE 6.7 – Correspondance entre les tranches de col et les lames histologiques

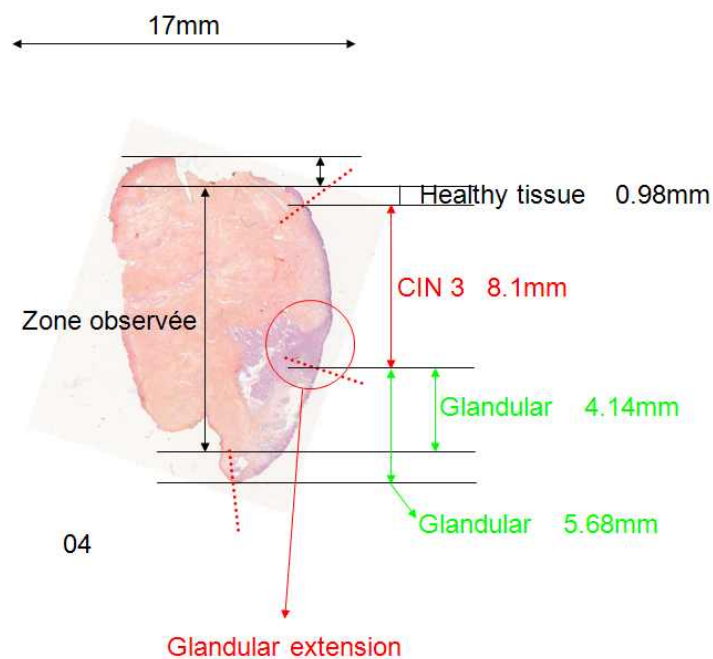


FIGURE 6.8 – Tranche 4 comprenant de l'EMS, du CIN3 et de l'EG dans la surface observée en lumière polarisée avec les mesures en mm pour chaque type histologique

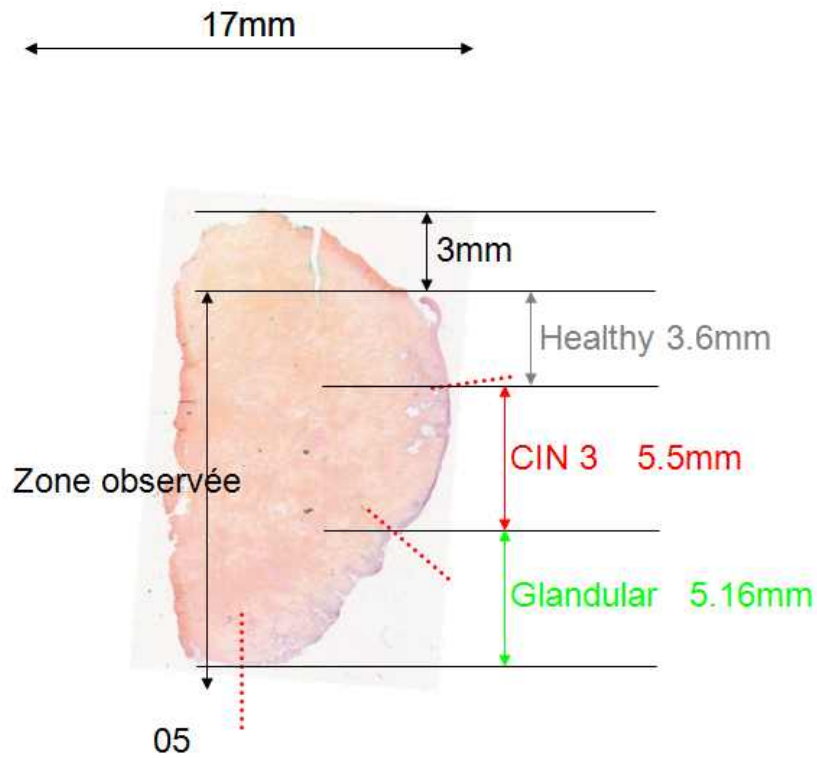


FIGURE 6.9 – Tranche 5 comprenant de l’EMS, du CIN3 et de l’EG dans la surface observée en lumière polarisée avec les mesures en mm pour chaque type histologique

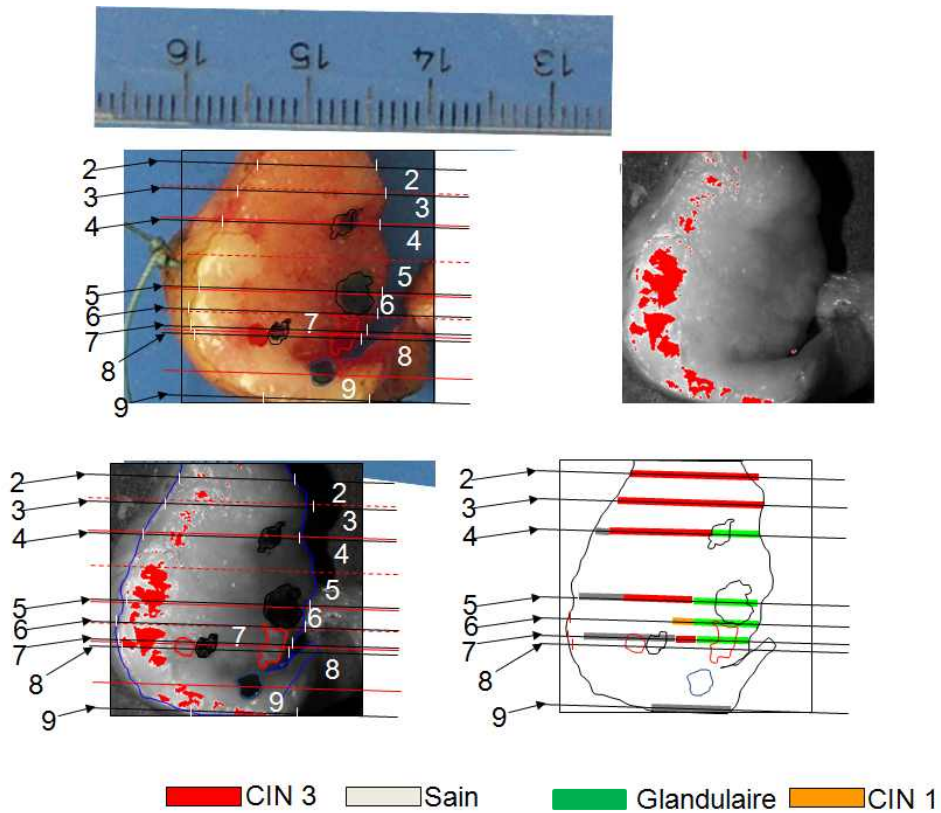


FIGURE 6.10 – Correspondance histologique pour chaque tranche effectuée sur les conisats avec code couleur spécifique du type histologique

Cette méthodologie nous a permis de comparer les types histologiques diagnostiqués avec les réponses polarimétriques analysées pour les 15 cols étudiés.

6.3.2 Images

Nous avons étudié 15 conisations afin d'avoir les différents types histologiques. 14 concernaient des patientes opérées pour CIN 2+ histologique et 1 patiente opérée d'une hystérectomie pour des règles hémorragiques avec un col normal au FCU chez qui nous avons fait une conisation première. Nous avons pu ainsi confronter les résultats histologiques de CIN 3, de CIN 1, d'épithélium malpighien mature et d'épithélium dit glandulaire avec les résultats polarimétriques de ces mêmes tissus.

Epithélium malpighien mature

Le premier cas est celui du col sain obtenu après hystérectomie faite pour des ménorragies.

La figure 6.11 montre le résultat de la décomposition LC des images prises à 550 nm. on observe une forte dépolarisation moyenne Δ spatialement homogène, ainsi qu'un retard scalaire R important, autour de 60° , sauf dans une zone étroite, de forme allongée, correspondant anatomiquement à une zone de dépression à la surface de l'exocol, et où le retard est plus faible. Cette zone n'a pas été déterminée histologiquement. L'azimut α de l'axe lent varie largement d'un point à l'autre dans l'échantillon, en accord avec les résultats de notre étude *in vivo* précédente.

Epithélium malpighien mature et CIN 1

Le second cas est une conisation dont l'analyse a montré du CIN 1 et de l'épithélium malpighien mature.

Les lésions de CIN 1 sont visibles sur la partie exo cervicale, sur la lèvre postérieure proche de l'orifice externe du col dans la partie centrale de la pièce histologique et sur la partie gauche sur le schéma (correspondant à la commissure droite de la patiente). Les images sont prises à 550 nm. On observe une forte baisse du retard scalaire dans la partie centrale correspondant au CIN 1 histologique par rapport à la réponse du reste du col ; dans la même proportion, ce retard scalaire très faible est retrouvé sur la partie gauche de l'image correspondant aussi à du CIN 1. Cependant, dans cette zone la dépolarisation montre une variation spatiale rapide, rendant une comparaison précise avec l'histologie difficile, en raison de l'incertitude de positionnement des coupes histologiques, évaluées à 2 mm. Finalement nous indiquons que l'orientation de l'axe lent devient quelque peu irrégulière près de l'endocol, sur la lèvre postérieure et dans la partie supérieure gauche de la figure, c'est à dire dans les régions où le retard scalaire est beaucoup plus petit que dans des régions saines.

Epithélium malpighien mature, épithélium glandulaire et CIN 3

Le troisième cas, sur la figure 6.13, illustre l'association d'épithélium malpighien et de CIN 3.

Cette pièce de conisation comporte une large proportion d'épithélium malpighien mature sain, une zone de CIN 3 proche de l'orifice externe du col sur la lèvre antérieure et une zone d'épithélium glandulaire sur la partie droite des images correspondant à la

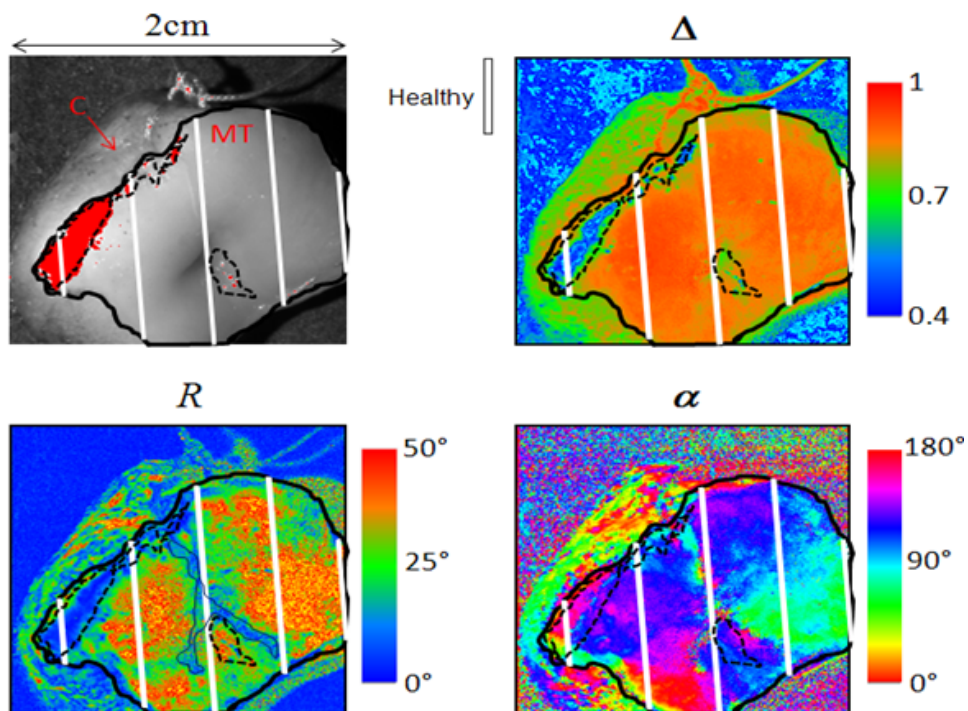


FIGURE 6.11 – Images polarimétriques à 550 nm d'un col sain. *En haut à gauche* : une des 16 images "brutes" acquises par le polarimètre. La zone rouge correspond à la saturation de la caméra par une réflexion spéculaire. *En haut à droite* : dépolarisation moyenne. *En bas à gauche* : retard scalaire. *En bas à droite* : azimut du retard. Les traits blancs représentent les plans de coupe histologique.




FIGURE 6.12 – Analogue à la figure 6.11, pour une conisation montrant un épithélium malpighien sain et une zone CIN1. Pour chaque image, les tranches de coupe sont représentées avec les types histologiques retrouvés et leur dimension. Sur les zones délimitées par des tirets certaines images brutes sont saturées par des réflexions spéculaires. Le pointillé au milieu de l'image situe l'endocol.

commissure gauche du col. On observe un retard scalaire élevé et une forte dépolarisation sur la surface correspondant à l'épithélium malpighien mature. Le retard scalaire atteint de très faibles valeurs pour l'épithélium glandulaire et pour la zone de CIN 3. La dépolarisation est diminuée sur la zone de CIN 3 et elle est encore plus réduite dans la zone d'épithélium glandulaire. On observe une forte variation de l'azimut des axes de biréfringence autour de l'orifice externe du col.

Epithélium malpighien mature, épithélium glandulaire, CIN 1 et CIN 3

C'est l'association la plus complexe que l'on ait pu retrouver dans la série des 15 conisations effectuées pour ce travail car on observe tous les types histologiques du col avec notamment le développement de CIN 3 sur une zone de métaplasie malpighienne. Pour cet exemple, nous avons les clichés de colposcopie faits avant la chirurgie, reproduits sur la partie gauche de la figure 6.14.

On observe une zone légèrement acidophile proche de l'orifice externe du col sur la lèvre antérieure peu caractéristique selon les critères de la classification de colposcopie et une large zone iodo négative prenant quasiment les 2 quadrants supérieurs. La partie iodo négative est plus informative car proche de l'orifice externe du col, l'iode ne prend quasiment pas signant l'aspect d'un épithélium glandulaire. On observe aussi à midi une zone triangulaire plus homogène semblant en relief qui aurait les caractéristiques d'une CIN 3. Ce col a été coupé en 9 tranches et a permis de retrouver de l'épithélium malpighien sain sur la partie antérieure distale de la conisation, de l'épithélium glandulaire sur la partie antérieure proche de l'orifice externe du col, du CIN 3 et du CIN 1 entre ces 2 zones et enfin du CIN 3 sur de l'épithélium glandulaire au niveau de la commissure gauche (droite de l'image)

L'analyse histologique confirme la présence de CIN3 au milieu de l'échantillon et du tissu glandulaire près de l'endocol. Le haut et les parties gauches (commissure droite) de l'échantillon sont de l'épithélium malpighien sain, dans des zones qui étaient iodo-négatives à la colposcopie. Une petite surface de CIN1 a été trouvée près de l'épithélium malpighien sain au milieu de l'échantillon. Finalement, à l'extrême droite de l'échantillon (commissure gauche), du tissu glandulaire est trouvé au-dessous du CIN3. Nous montrons deux coupes histologiques en bas à droite de l'image : dans le plan AB, les parties diagnostiquées sont de l'épithélium malpighien sain, du CIN3 et de l'épithélium glandulaire, tandis que dans le plan CD, les cryptes glandulaires sont visibles sous du CIN3.

L'image suivante montre les réponses polarimétriques correspondantes au col vu en colposcopie. Sont montrées les réponses à 550 nm et à 700 nm. Les tendances vues précédemment se confirment. Ainsi dans les zones d'épithélium malpighien sain, on observe un fort retard et une forte dépolarisation. Le retard disparaît dès le CIN1 et sur les zones de CIN3 et d'épithélium glandulaire. La dépolarisation décroît de manière croissante à partir de l'épithélium malpighien sain qui a la plus forte valeur vers le CIN1, puis le CIN3 jusqu'à l'épithélium glandulaire qui a la plus faible valeur de dépolarisation. Ces tendances sont évidentes à 550 nm de longueur d'onde. Quand la longueur d'onde passe à 700 nm, on observe que :

- l'image montrant le retard est pratiquement inchangée, en ce qui concerne la forme des lésions observées aussi bien que les valeurs absolues du retard,
- la dépolarisation augmente partout, mais avec un changement significatif de sa forme : la dépolarisation mesurée semble presque la même pour l'épithélium mal-




FIGURE 6.13 – Analogue aux figures 6.12 et 6.13, pour une pièce de conisation comportant de l'épithélium malpighien sain, une zone CIN3 et de l'épithélium glandulaire apparent.

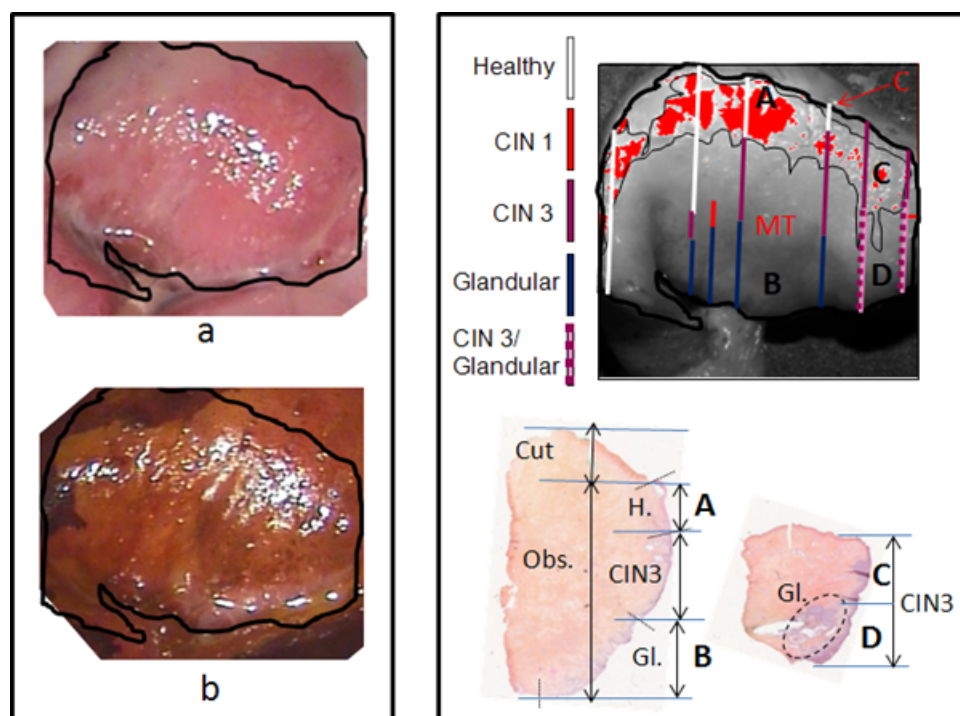


FIGURE 6.14 – Image de colposcopie après application d'acide acétique (en haut à gauche); image de colposcopie après application de lugol (en bas à gauche); image "brute" de la pièce de conisation, avec les tranches histologiques qui seront étudiées (en haut à droite); 2 exemples de tranche histologique avec leurs résultats et leurs dimension (en bas à droite)

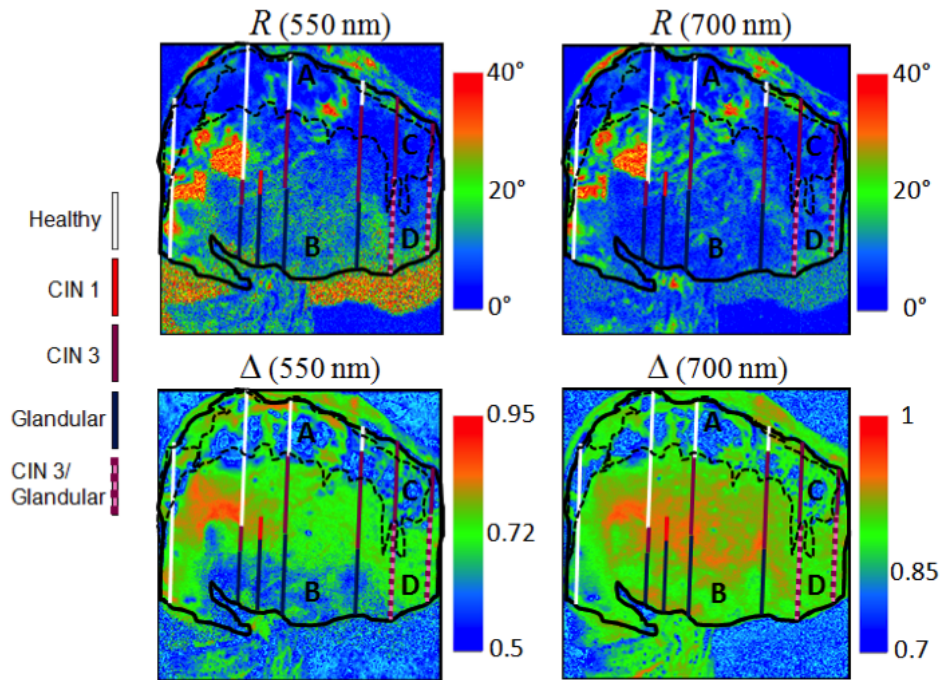


FIGURE 6.15 – Retard scalaire à 550 nm (*en haut à gauche*) et à 700 nm (*en haut à droite*) ; dépolariation à 550 nm (*en bas à gauche*) et à 700 nm (*en bas à droite*). Pour chaque image, les tranches de coupe sont représentées avec les types histologiques retrouvés et leur dimension

pighien sain et le CIN1 à gauche et le CIN3 au centre de la figure, tandis qu'elle est inférieure au centre et en bas et à droite et en bas, où le tissu glandulaire est respectivement présent à la surface (coupe AB) de l'échantillon ou quelques mm plus profondément (coupe CD).

6.4 Coupes histologiques de conisations

Comme nous l'avons vu dans l'analyse de la littérature, la distribution en azimut des fibres de collagène dans le col est rarement décrite et, lorsqu'elle l'est, elle concerne la partie du col le long du canal endocervical, pas la partie exocervicale.

6.4.1 Organisation du collagène sous épithélial en zone saine ou CIN3 (champ 480 microns)

La première série de mesures a consisté à imager l'azimut des fibres collagènes sous un épithélium malpighien sain de trois lames histologiques différentes issues de trois conisations. Nous avons imagé six points consécutifs d'un même axe, perpendiculaire à l'épithélium, ces points étant numérotés de 1 pour le plus superficiel, immédiatement sous l'épithélium, à 6 pour le plus profond, couvrant chacun un champ de 480 micromètres. Nous montrons les images en azimut du retard (figures 6.16 et 6.17) puis les histogrammes correspondants (figures 6.18 et 6.19).

Nous observons une distribution d'azimuts très "piquée", presque identique pour les points 1 et 2, à quelques centaines de micromètres sous l'épithélium. Les fibres sont

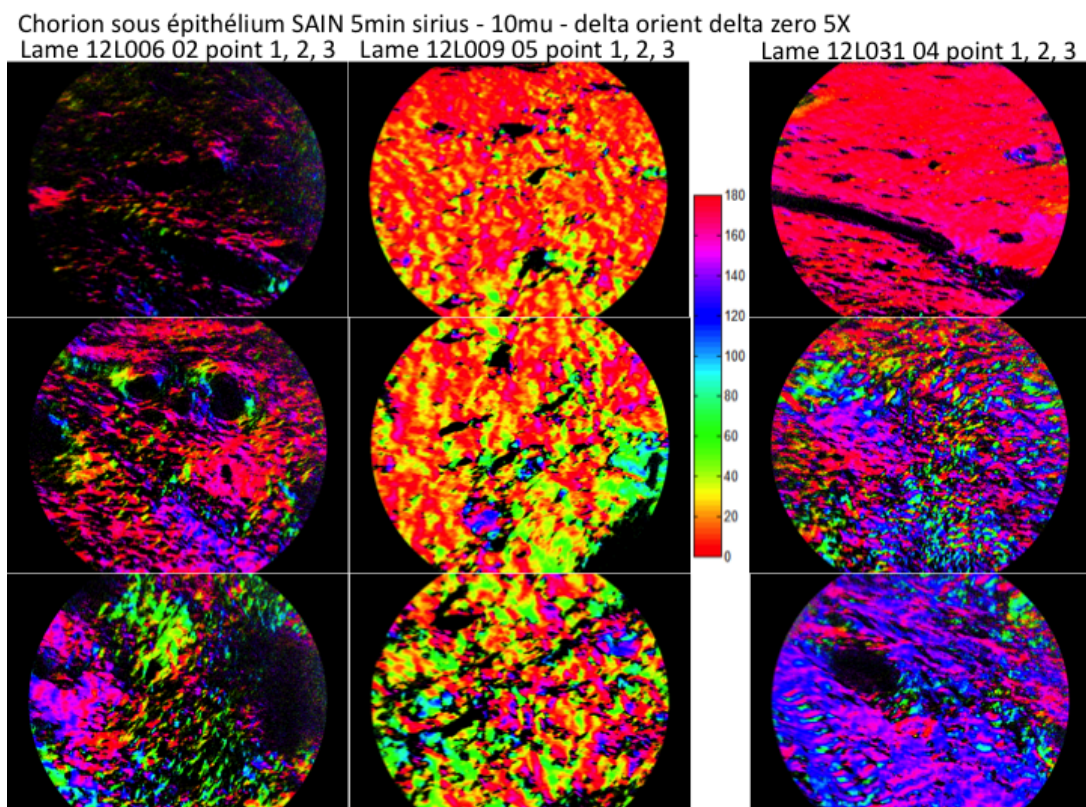


FIGURE 6.16 – Images d'orientation du collagène d'une partie saine, en fonction de la profondeur, par pas d'environ $500 \mu\text{m}$. Trois premiers points, le plus superficiel en haut.

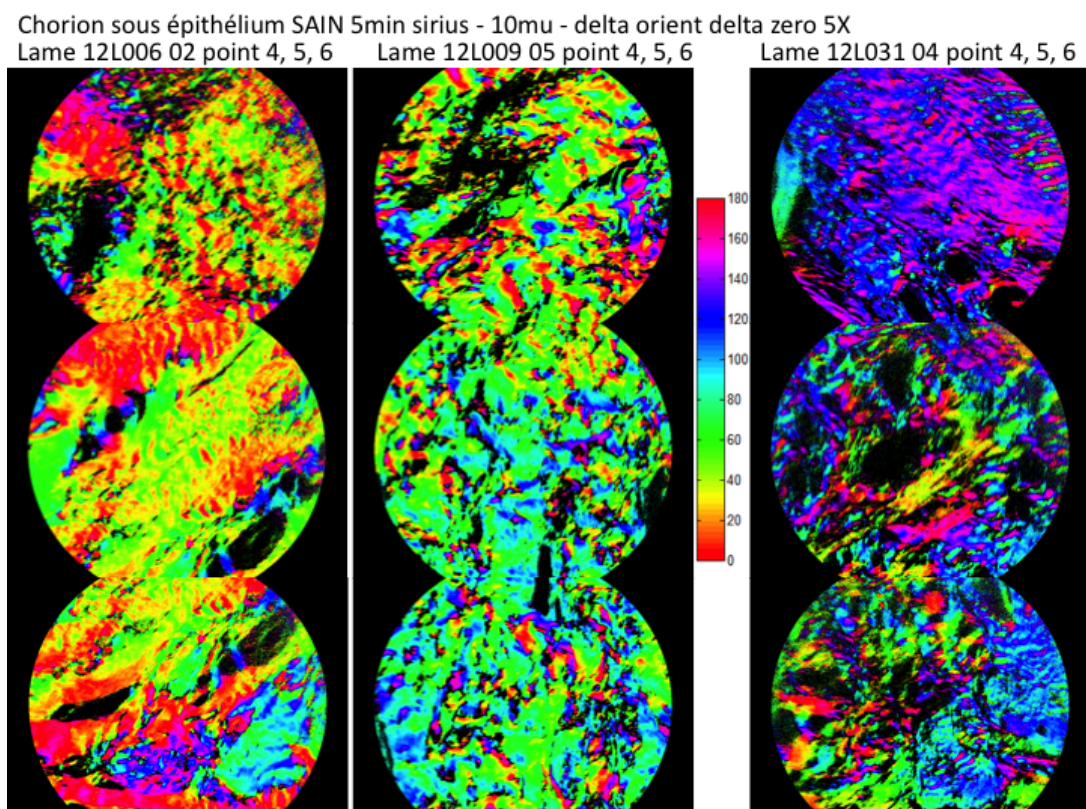


FIGURE 6.17 – Suite de la figure précédente, les trois derniers points.

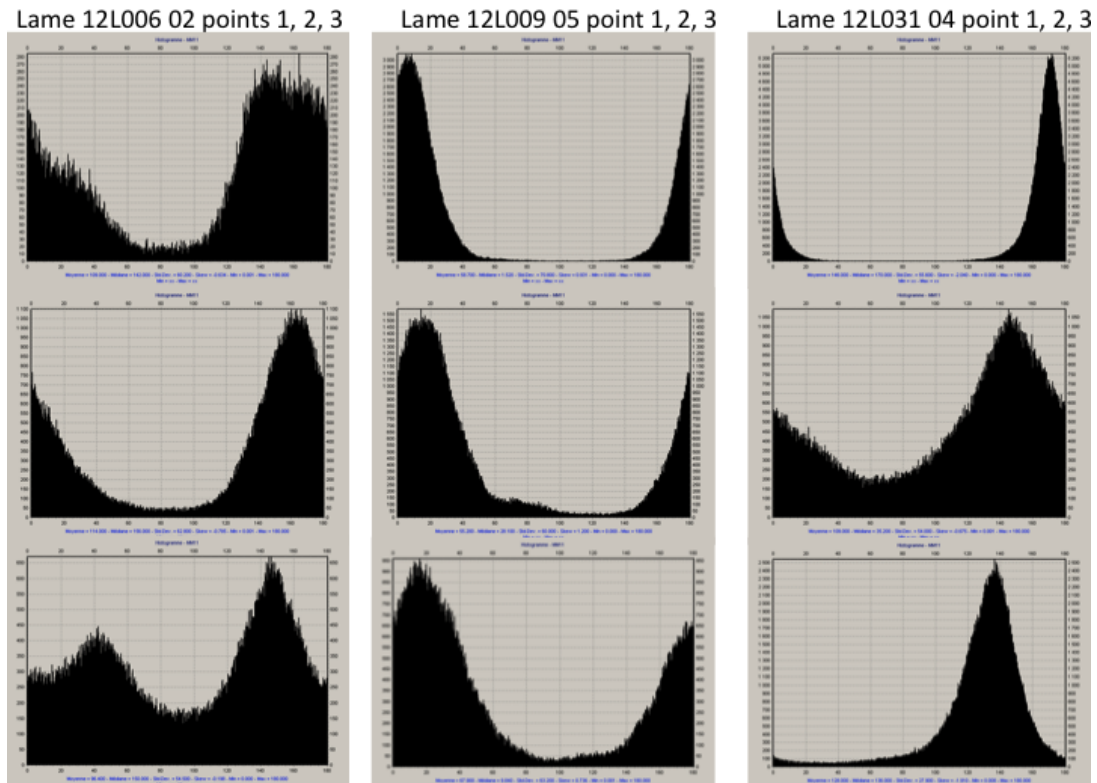


FIGURE 6.18 – Histogramme des azimuts de la figure 6.16.

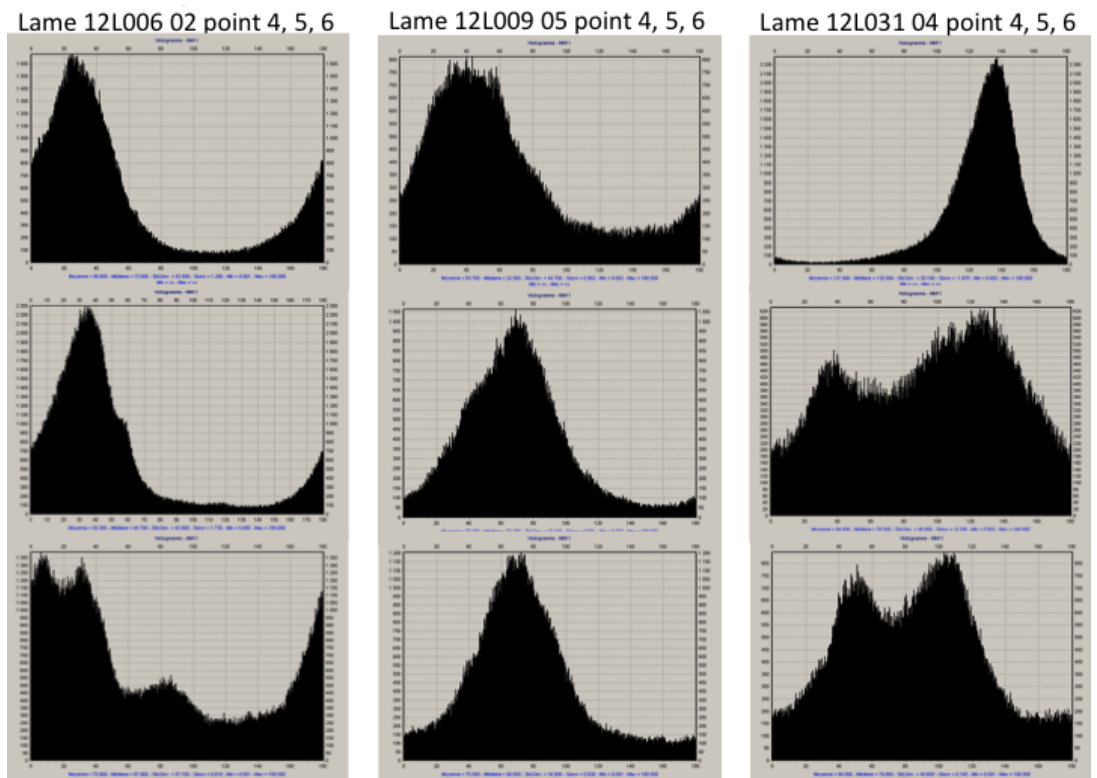


FIGURE 6.19 – Histogramme des azimuts de la figure 6.17.

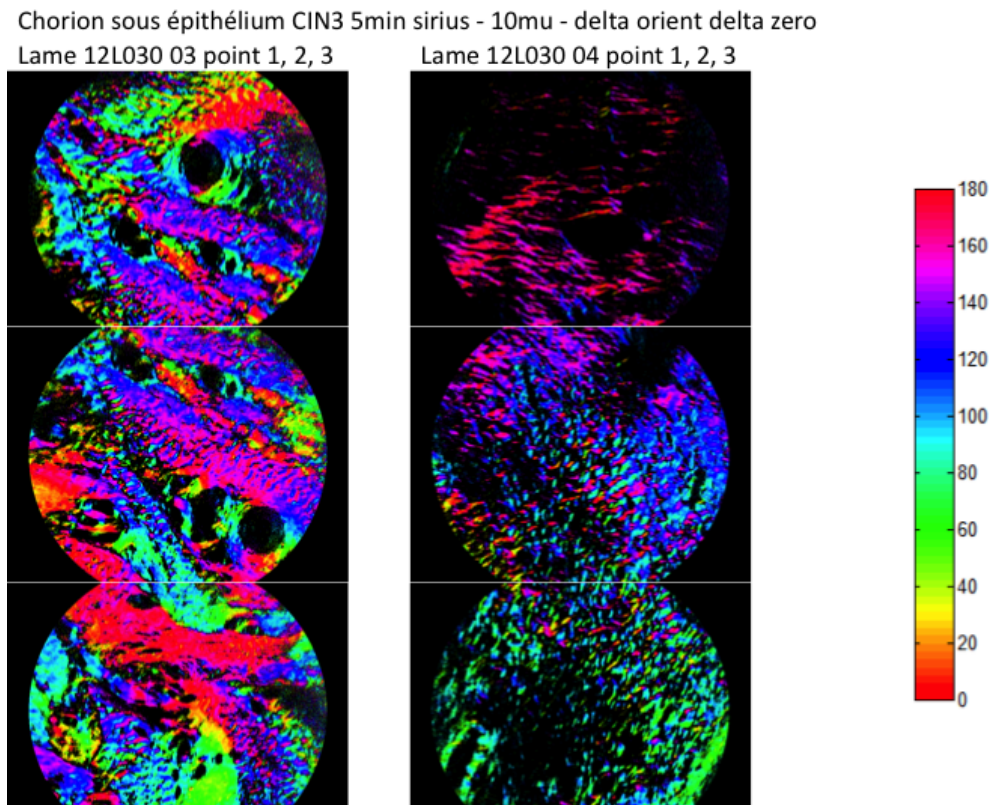


FIGURE 6.20 – Analogue à la figure 6.16 pour une zone CIN3.




FIGURE 6.21 – Suite de la figure précédente, les trois derniers points.

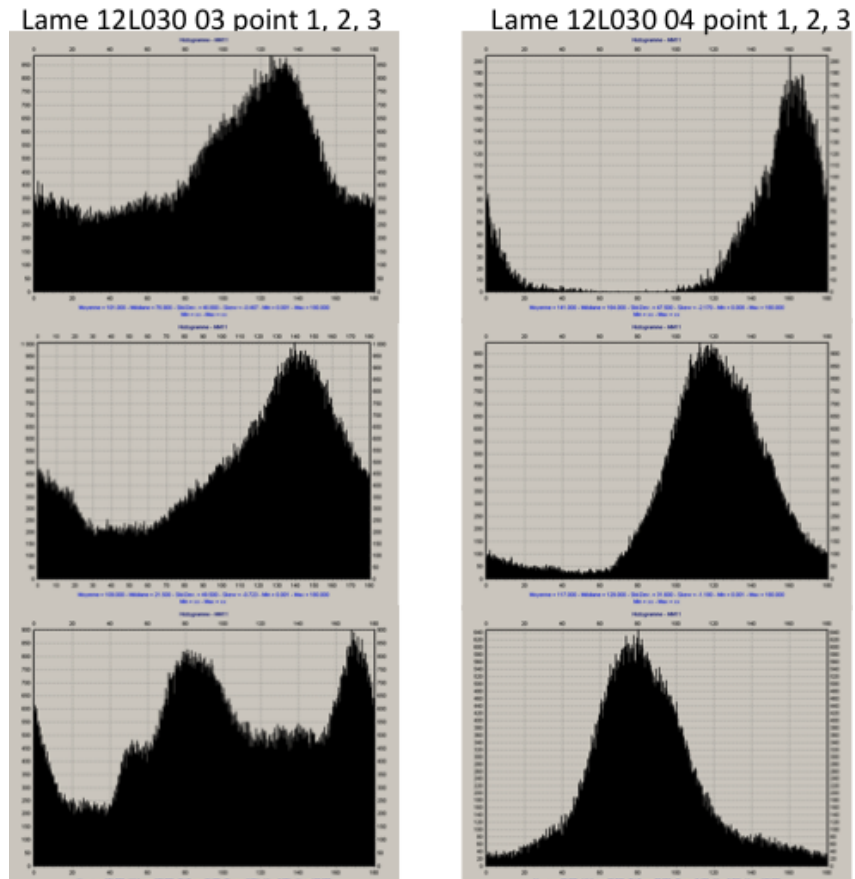


FIGURE 6.22 – Histogramme des azimuts de la figure 6.20.

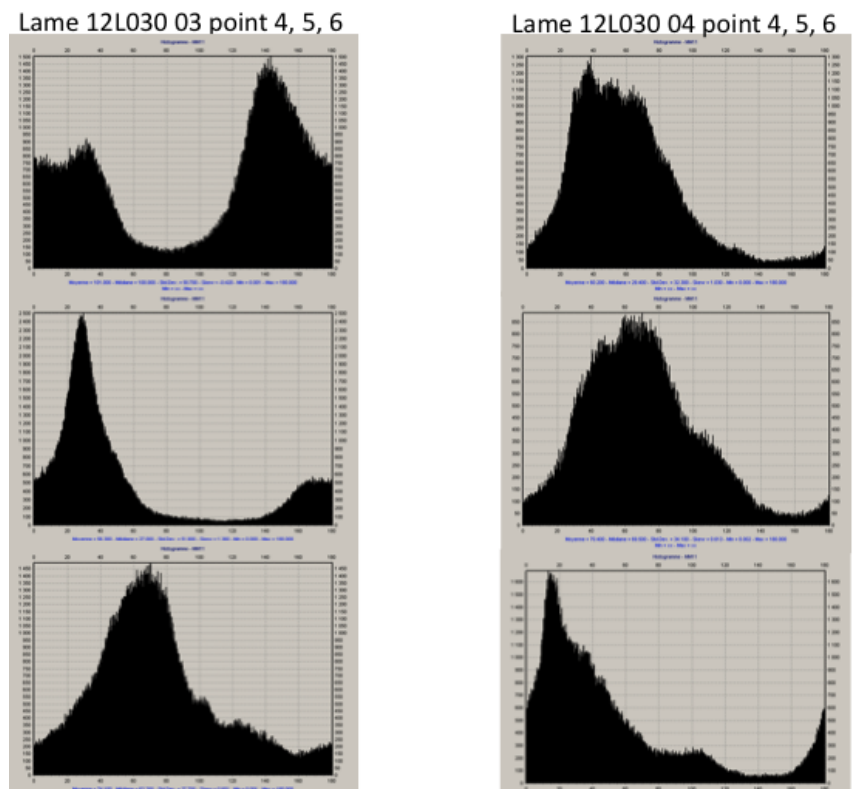


FIGURE 6.23 – Histogramme des azimuts de la figure 6.21.

parallèles à l'épithélium (horizontal sur la figure). Plus en profondeur dans le chorion, l'azimut se modifie et ne montre aucune cohérence entre les différentes lames.

Nous avons effectué les mêmes mesures sous un épithélium malpighien CIN3 sur deux lames histologiques issues de deux conisations. Nous montrons les images en azimut du retard sur les figures 6.20 et 6.21 puis les histogrammes correspondants (figures 6.22 et 6.23).

Dans ce cas également il existe une orientation assez privilégiée des fibres collagènes parallèlement à l'épithélium, sur une profondeur inférieure à celle observée sur les lames d'épithélium malpighien sain. Comme pour le tissu sain, il n'existe pas de cohérence lorsque l'on s'enfonce dans la profondeur du chorion.

On peut conclure de cette série de mesures qu'il semble exister une orientation parallèle des fibres collagènes immédiatement sous la surface du col, de l'ordre de quelques centaines de micromètres. Il n'existe pas une orientation cohérente lorsque l'on s'enfonce au delà de cette première zone immédiatement sous épithéliale. Enfin il ne semble pas exister de différence entre les mesures réalisées sous l'épithélium malpighien sain et celles effectuées sous l'épithélium malpighien CIN3.

6.4.2 Organisation du collagène sous épithélial en zone saine ou CIN3 (champ 2 mm)

Nous avons réalisé des mesures avec le même but, c'est à dire la visualisation de quelques millimètres de l'orientation de fibres de collagène sous des épithéliums malpighiens sains et CIN3, mais avec un champ d'analyse plus large permettant d'avoir une vue d'ensemble. Chaque image a un champ de 2,5 X 2 mm, et nous avons superposé deux images contigues afin d'avoir une image globale de l'épithélium jusqu'à une profondeur voisine de 4 mm.

Nous avons ainsi fait dix mesures sur trois lames histologiques, préparées identiquement aux mesures précédentes (10 micromètres d'épaisseur et 5 minutes de rouge Picrosirius), issues de trois conisations avec des épithéliums malpighiens sains et CIN3. Nous montrons les résultats sur les figures 6.24 à 6.26, avec, pour chaque exemple, l'image en transmission puis l'image de l'azimut du retard.

Il n'y a pas de cohérence dans l'orientation des fibres collagènes entre la zone immédiatement sous l'épithélium et le reste du chorion, comme nous l'avons vu dans les mesures précédentes avec des champs par image plus restreints. Il y a pour toutes les lames étudiées une zone au contact de l'épithélium, de quelques centaines de micromètres, qui a une orientation privilégiée qui semble parallèle à la surface du col. Il semble donc exister trois zones distinctes pour toutes les lames étudiées sur plusieurs millimètres de profondeur :

- une première zone au contact de la surface riche en fibres collagènes orientées parallèlement à la surface, mesurant quelques centaines de micromètres
- une deuxième zone en dessous de la première, richement vascularisée (trous sur les images en transmission), de quelques centaines de micromètres, contenant une densité en fibres collagènes moyenne
- une troisième zone plus en profondeur, sans aucune orientation privilégiée des fibres collagènes mais avec un réseau de fibres très dense.

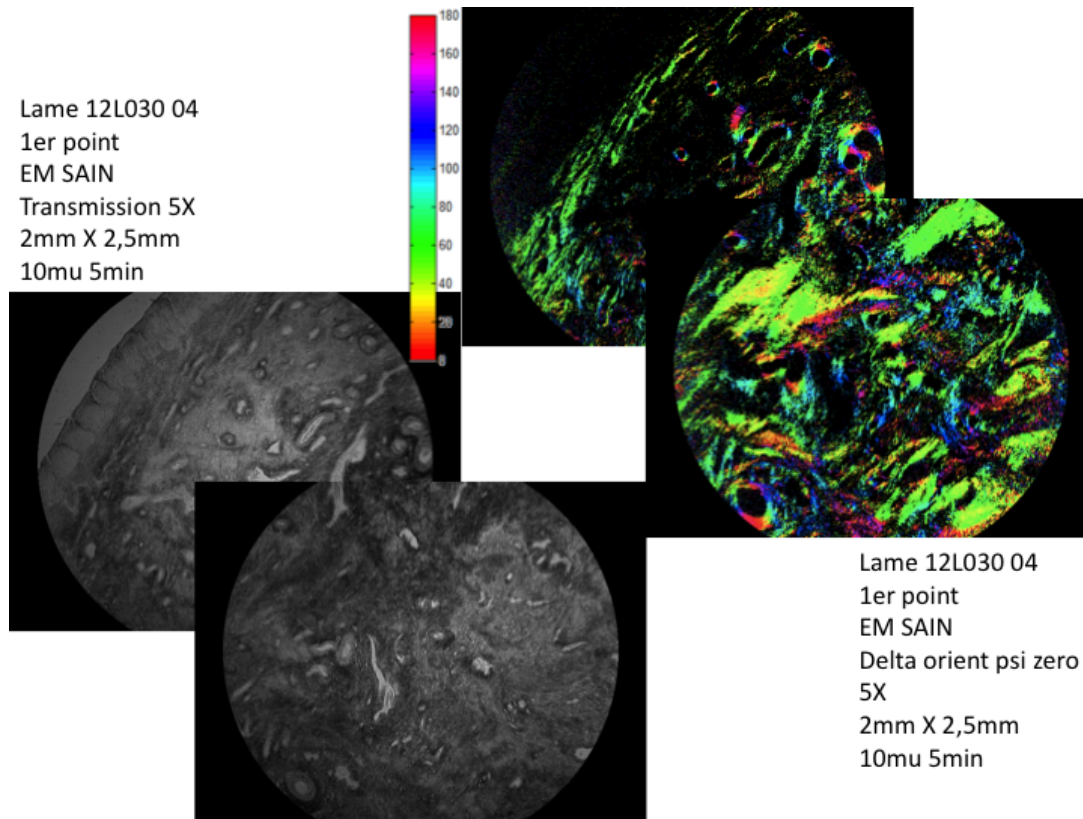


FIGURE 6.24 – Images d’intensité sur deux champs contigus de 2mm, sous un épithélium sain (*à gauche*) et images des mêmes champs en azimut (*à droite*).

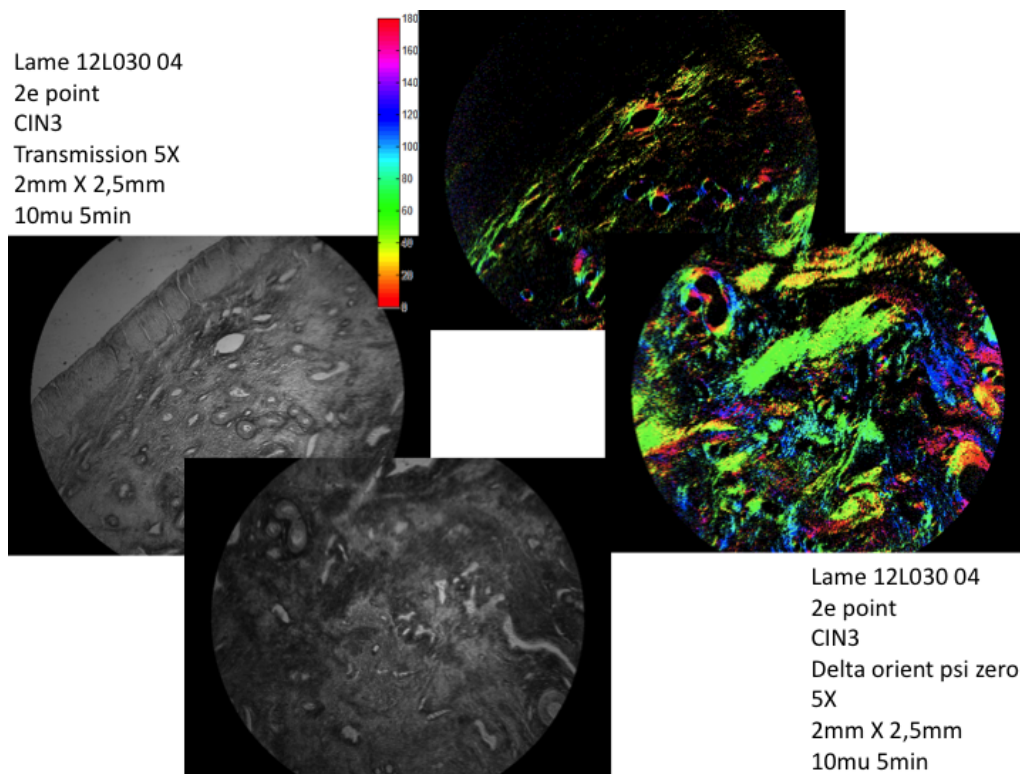


FIGURE 6.25 – Images d’intensité sur deux champs contigus de 2mm, sous un épithélium CIN3 (*à gauche*) et images des mêmes champs en azimut (*à droite*).




FIGURE 6.26 – Images d'intensité sur deux champs contigus de 2mm, sous un épithélium sain (à gauche) et images des mêmes champs en orientation (à droite).

6.4.3 Organisation du collagène immédiatement sous épithélial en zone saine ou CIN3 (champ 480 microns)

Ces premiers résultats suggèrent fortement l'existence d'une zone immédiatement sous la surface, riche en collagène orienté parallèlement à la surface. Cette couche jusqu'ici inconnue pourrait jouer un rôle majeur dans la réponse polarimétrique des cols en rétrodiffusion, et en particulier l'apparition d'une forte biréfringence qui semble corrélée avec la dépolarisation. Ce résultat nous a paru suffisamment important pour justifier de nouvelles mesures. Nous avons donc décidé d'étudier dix autres points sous des épithéliums malpighiens sains et CIN3, en nous focalisant sur les 400 premiers micromètres sous l'épithélium.

La préparation a été la même que pour les échantillons précédents, des lames de 10 micromètres d'épaisseur ayant trempé 5 minutes dans le rouge Picrosirius. Nous montrons quelques exemples avec une première image en transmission grand champ (2,5 X 2 mm) montrant l'image en transmission de l'épithélium du surface pour en mesurer l'azimut, une deuxième image en transmission de 480 micromètres de côté montrant le chorion immédiatement sous le revêtement de surface puis la même image en azimut du retard avec son histogramme (figures 6.27 pour une zone saine et 6.28 sous un CIN3).

Toutes les mesures ont montré la même information, à savoir *une orientation des fibres collagènes très privilégiée avec des histogrammes en pic étroit, et une orientation parallèle à l'orientation de l'épithélium malpighien*. En revanche il n'apparaît pas de différence dans l'orientation du collagène entre le chorion sous épithélial sain et celui sous épithélial CIN3.

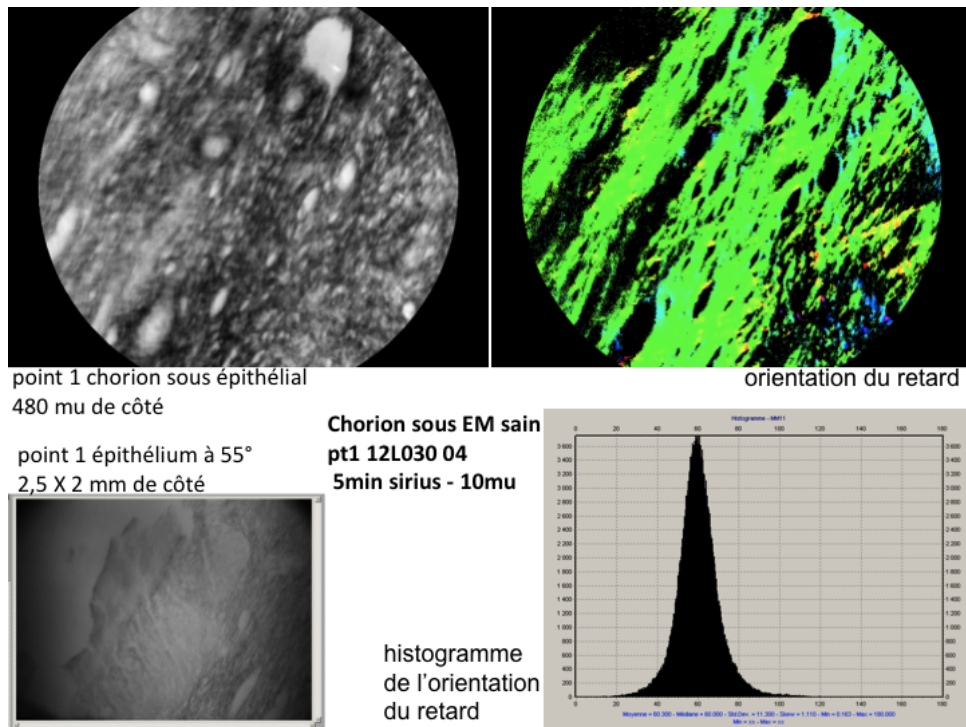


FIGURE 6.27 – Image d'intensité d'une zone épithéliale saine (*en bas à gauche*) et du chorion sous épithélial immédiatement sous-jacent (*en haut à gauche*). Champs de vue 480 μm . Image en azimuth du chorion sous épithélial et histogramme correspondant (*à droite*).




FIGURE 6.28 – Image d'intensité d'une zone épithéliale CIN3 (*en bas à gauche*) et du chorion sous épithélial immédiatement sous-jacent (*en haut à gauche*). Champs de vue 480 μm . Image en azimuth du chorion sous épithélial et histogramme correspondant (*à droite*)

6.4.4 Différence du collagène sous épithélial entre l'épithélium malpighien sain et le CIN3

Nous avons mené sur huit autres lames issues de huit conisations différentes, une nouvelle série de mesures afin de confirmer l'organisation des fibres collagènes sous épithéliales et afin d'observer ou pas une différence entre le chorion sous l'épithélium malpighien sain et celui sous du CIN3. Nous avons conservé l'épaisseur de 10 micromètres mais avons porté le temps de trempage dans le colorant à 15 minutes afin de supprimer d'éventuelles différences de contraste pouvant provenir d'un défaut de préparation (manque de saturation des fibres collagènes par le rouge Picrosirius).

Chaque lame comporte une zone d'épithélium malpighien sain et une zone de CIN3. Nous avons effectué pour chacune des deux zones de chaque lame une ou deux mesures au grossissement 5X, 10X et 20X correspondant à des champs de 2,5 X 2 mm, 1,75 X 1 mm et 480 micromètres de côté afin d'avoir l'azimut de l'épithélium, de confirmer la zone de fibres collagènes sous épithéliales orientées parallèlement à la surface et de calculer la valeur du retard de ces zones immédiatement sous la surface.

Le premier exemple concerne une zone d'épithélium malpighien sain visualisée en champ large au 5X (figure 6.29) jusqu'au champ plus restreint 20X (figure 6.31). Nous montrons à chaque fois l'image en transmission et celle de l'orientation du retard avec son histogramme pour les trois champs étudiés. L'épithélium, à droite sur les images, est orienté à 70°.

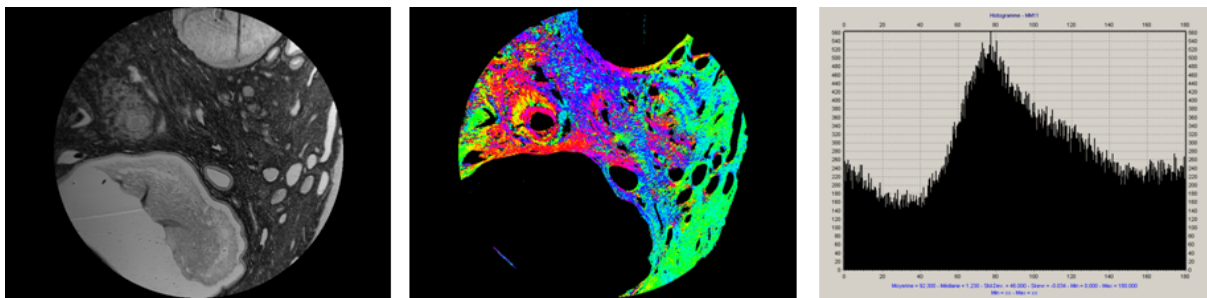


FIGURE 6.29 – Image en intensité, azimut et histogramme correspondant. L'épithélium, sain, est tangent à la figure en bas à droite. Champ 2mm.

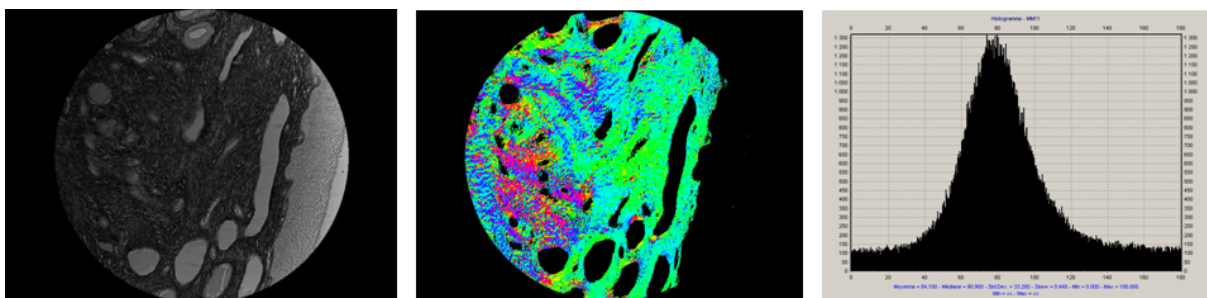


FIGURE 6.30 – Analogue à la figure 6.29 ci-dessus, à plus fort grossissement. Champ 1mm.

L'image en transmission au 5X montre qu'il s'agit d'une épithélium dans la zone de transformation avec des cryptes dans la coupe histologique. L'image en azimut du retard permet d'observer une zone sous épithéliale homogène dans son orientation puis des zones plus hétérogènes. L'histogramme de l'azimut du retard confirme du signal pour tous les angles avec un pic vers 80° au maximum au double des autres angles

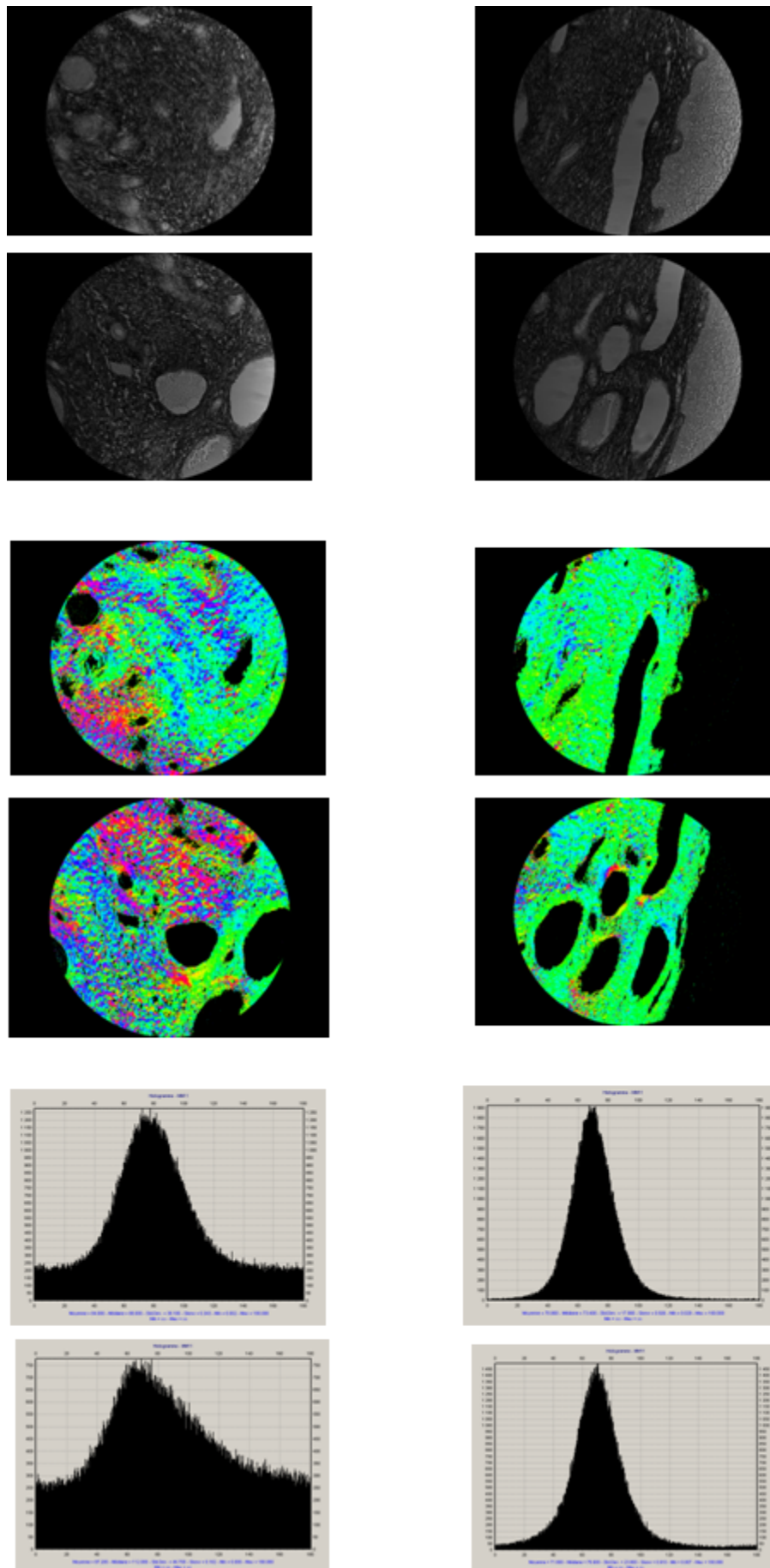


FIGURE 6.31 – Analogue aux figures 6.29 et 6.30, sur un autre échantillon (épithélium sain) et quatre endroits, deux superficiels (*à droite*) et deux à 0.5 mm de profondeur (*à gauche*). Champ 480 μm .

en nombre de pixels. L'image en transmission au 10X montre la zone sous épithéliale. L'histogramme de l'azimut de retard montre que le pic devient proportionnellement aux autres pixels plus important. Les quatre images en transmission au 20X sont équivalentes à celle au 10X en les séparant en quatre secteurs : deux superficiels et deux plus profonds. Les deux images superficielles en orientation du retard montrent une orientation des fibres collagènes très privilégiée alors que les deux images des secteurs plus profonds montrent des orientations plus variées. Les histogrammes le confirment avec des pics à 70° très étroits correspondant à la zone de fibres collagènes organisées parallèlement à la surface alors que les histogrammes des deux secteurs plus profonds concernent des pixels à tous les angles.

Le deuxième exemple concerne une zone d'épithélium CIN3 visualisée du champ large 5X jusqu'au champ plus restreint 20X. Nous montrons l'image en transmission et celle de l'orientation du retard avec son histogramme pour les trois champs étudiés. L'épithélium est à 60° .

L'image au 5X en transmission montre que la lésion de CIN3 se trouve dans la zone de transformation. L'image en orientation du retard retrouve une zone sous épithéliale de quelques centaines de micromètres avec une orientation très privilégiée alors que le chorion sous jacent montre des orientations des fibres plus variées. L'histogramme de l'orientation du retard confirme la variabilité de l'orientation du retard car tous les angles sont représentés avec un pic représentant deux fois le nombre des pixels des autres angles. Au fur et à mesure du grossissement du champ d'analyse jusqu'à se centrer sur la zone sous épithéliale, on observe l'histogramme qui devient un pic de plus en plus étroit avec quasi disparition des angles en dehors du pic au grossissement 20X. Les huit mesures sont homogènes et montrent les mêmes résultats.

Au total nous avons plus d'une vingtaine de mesures qui montrent la même zone immédiatement sous l'épithélium avec des fibres collagènes orientées de manière quasi exclusive parallèlement à la surface sur quelques centaines de micromètres quel que soit le type d'épithélium malpighien.

Nous avons, pour toutes les lames histologiques où nous avons concomitamment de l'épithélium malpighien sain et du CIN3, calculé la valeur du retard des fibres collagènes orientées parallèlement à la surface sur les champs de 480 micromètres. Nous avons volontairement comparé les deux types d'épithélium sur une même lame de conisation afin d'éliminer des facteurs discordants inter individuels qui pourraient modifier l'organisation du collagène (parité, âge...)

L'exemple montre pour la zone sous l'épithélium malpighien sain une moyenne de la valeur du retard de $9,7^\circ$ et pour la zone sous le CIN3 une moyenne de la valeur du retard de $5,2^\circ$. Toutes les comparaisons que nous avons pu faire sont regroupées dans la table 6.1. Elles montrent une valeur du retard plus importante sous l'épithélium malpighien sain que sous l'épithélium CIN3. Elles concernent neuf lames histologiques et 13 mesures comparatives.

Seule la lame 13Z4997 montre des valeurs du retard identiques sous l'épithélium malpighien sain et sous le CIN3 mais la mesure a été faite pour la zone supposée sous l'épithélium malpighien sain en zone d'intersection entre du CIN3 et du tissu sain.

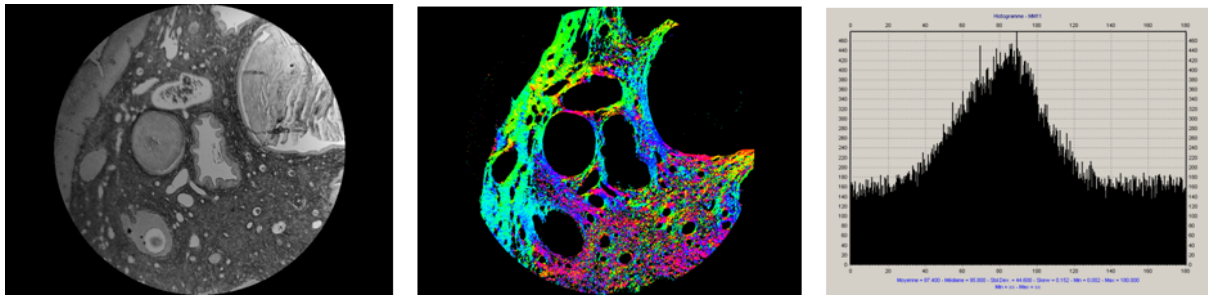


FIGURE 6.32 – Image en intensité, orientation et histogramme correspondant. L'épithélium, CIN3, est tangent à la figure en haut à gauche. Champ 2mm.

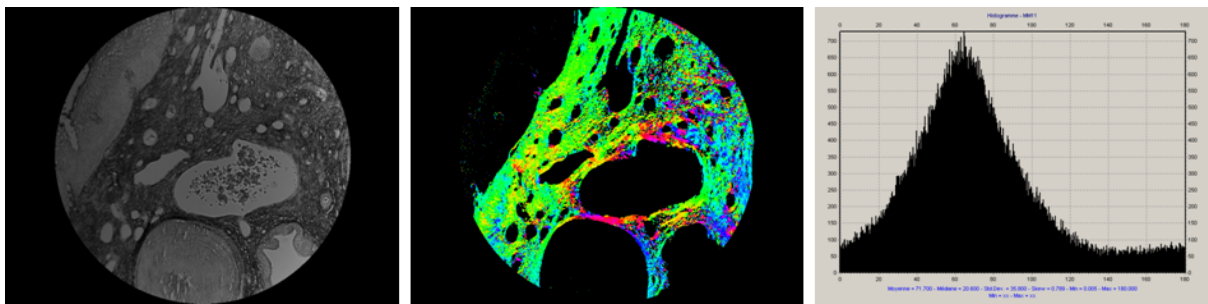


FIGURE 6.33 – Analogue à la figure 6.32 ci-dessus, à plus fort grossissement. Champ 1mm.

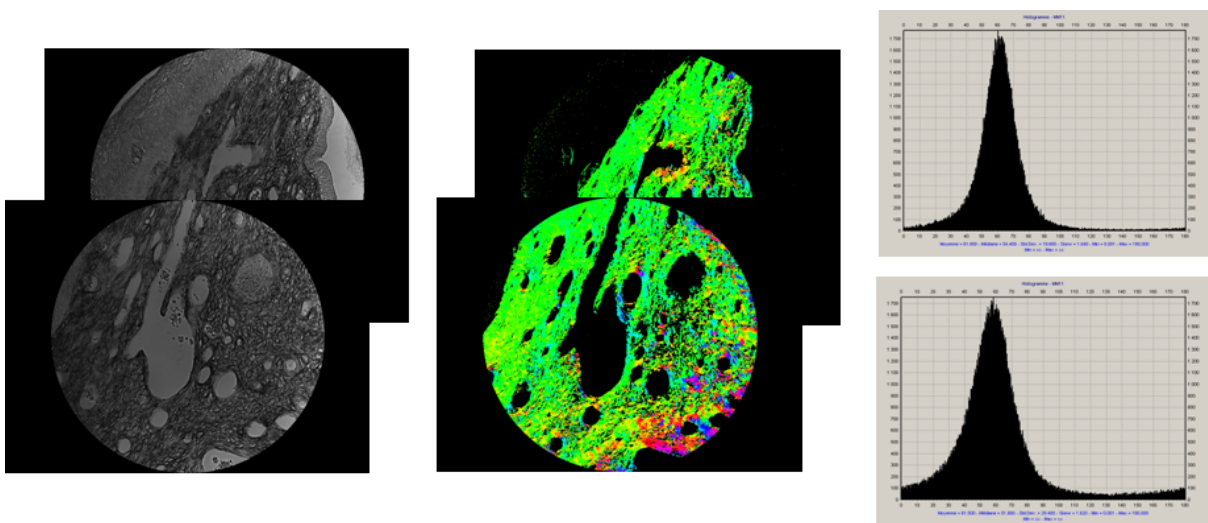


FIGURE 6.34 – Analogue à la figure 6.32 ci-dessus, à plus fort grossissement. Champ 480 μ m.

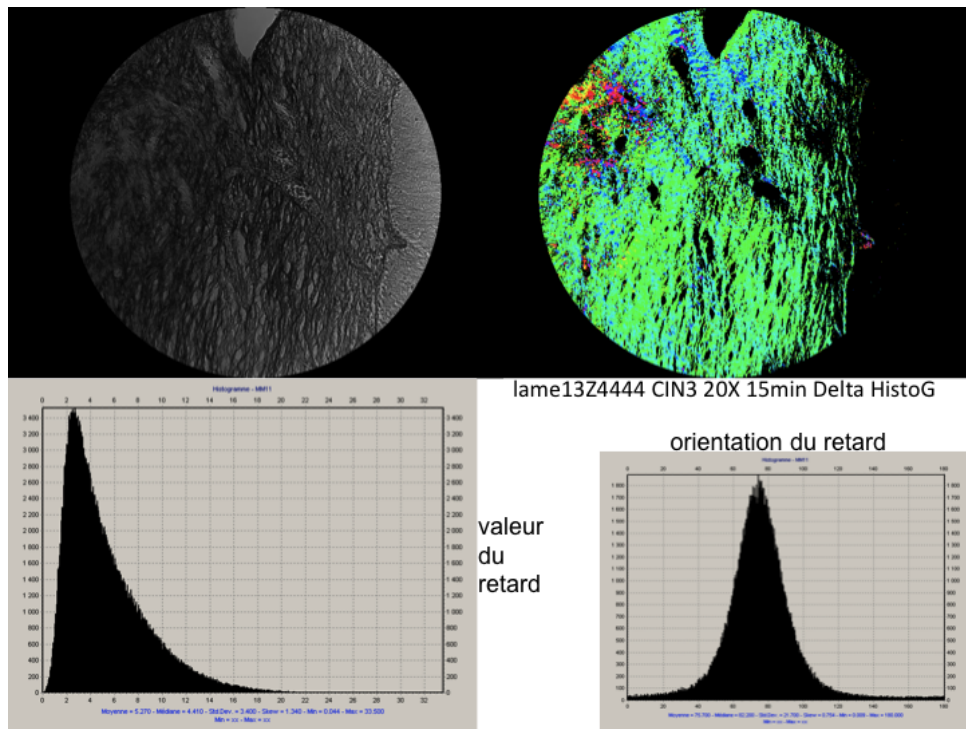


FIGURE 6.35 – En haut : Images au 20X en transmission et en orientation du chorion sous épithélial d’une zone CIN3 (l’épithélium est sur le bord droit de la figure). En bas : histogramme du retard scalaire et de l’orientation. Champ 480 μm .

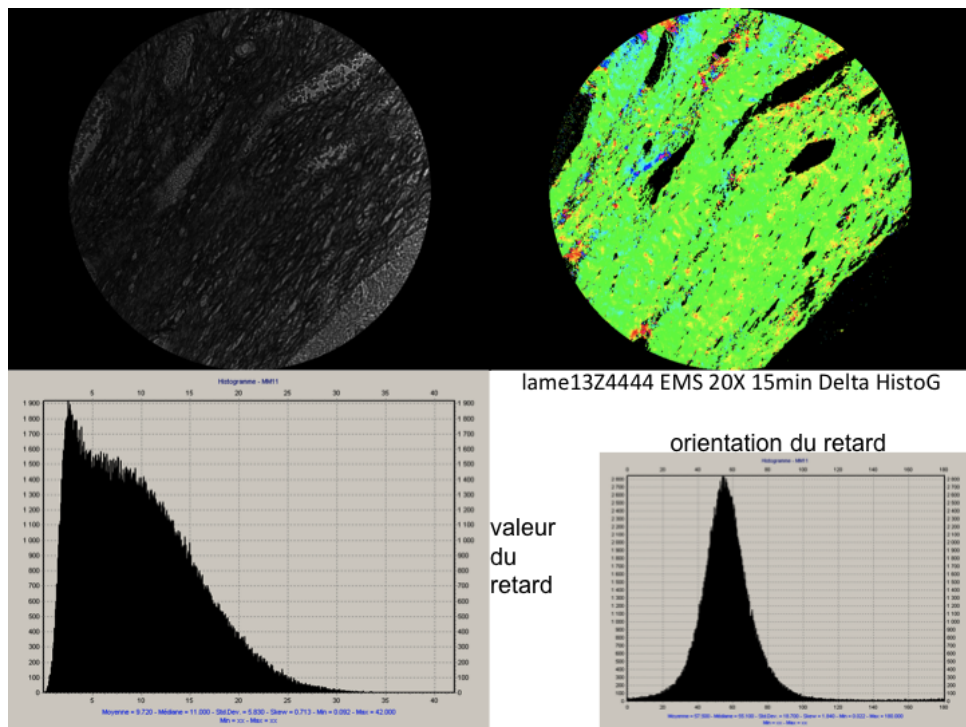


FIGURE 6.36 – Analogue à la figure 6.35, en zone saine (l’épithélium est en bas à droite).

| N° LAME | Retard CIN3 | Retard EMS |
|----------|-------------|------------|
| 12Z11466 | 4,6 | 7,3 |
| | 3,3 | 6,7 |
| 12Z11626 | 3,6 | 8,6 |
| | 3,7 | 7,6 |
| 12Z12091 | 9,5 | 11,3 |
| | 9 | 10,4 |
| 13Z1033 | 6,2 | 9,1 |
| | 5,7 | |
| 13Z1191 | 3,8 | 4,7 |
| | 3,5 | 4 |
| 13Z3857 | 2,8 | 3,7 |
| | 3,3 | |
| 13Z4444 | 5,3 | 9,7 |
| 13Z4997 | 5,2 | 4,9 |
| | 4,7 | |
| 12L03004 | 2,9 | 6,6 |
| | 2,2 | |

TABLE 6.1 – Retard des fibres collagènes orientées parallèlement à la surface sur les champs de 480 micromètres.

6.5 Discussion

Avec les données que nous avons décrites dans le paragraphe précédent, les conclusions que nous pouvons tirer des réponses polarimétriques du col utérin sont les suivantes :

1. les zones recouvertes d'un épithélium malpighien sain sont biréfringentes avec un retard scalaire de 60° environ. La biréfringence disparaît dans les zones où la surface est celle d'un épithélium dit glandulaire, ou en présence de CIN, même au stade initial CIN1
2. à 550 nm, la dépolarisation augmente de manière monotone avec les valeurs les plus petites pour les zones recouvertes d'épithélium glandulaire, puis pour les zones de CIN3, puis les zones de CIN1 et atteint les valeurs les plus fortes pour les zones recouvertes d'épithélium malpighien sain,
3. quand la longueur d'onde augmente à 700 nm, les valeurs du retard ne changent pas quel que soit le type d'épithélium, tandis que la dépolarisation augmente et semble mieux se corrélérer avec ce qui se passe plus en profondeur dans le chorion plutôt qu'en surface

L'augmentation globale de la dépolarisation observée dans les tissus quand on passe du vert au rouge est une tendance très générale, et elle correspond à la variation de l'absorption due à l'hémoglobine. La lumière rouge pénètre plus profondément dans les tissus que la lumière verte et elle subit plus d'évènements de dispersion menant à une plus grande dépolarisation.

Concernant la biréfringence, à première vue on pourrait attribuer cet effet inattendu à l'épithélium malpighien puisque le retard scalaire disparaît dès la survenue de CIN ; d'autant plus que les anatomopathologistes considèrent que les CIN n'affectent que le

revêtement de surface. Mais il n'y a pas de fibres collagènes ni aucune protéine ordonnée responsable d'un tel effet anisotrope dans l'épithélium malpighien.

Notre hypothèse est que la biréfringence observée vient du tissu conjonctif sous épithélial. Les protéines fibrillaires du chorion auraient une organisation spatiale qui serait modifiée à l'apparition de CIN. Cette hypothèse est plausible si on accepte le fait que les lésions pré-cancéreuses modifient le chorion sous-jacent. Le fait que la diffusion de la lumière dans le chorion diminue sous le CIN a déjà été observé ; cet effet a été attribué à la dégradation des fibres collagènes.[121]

Les modifications de la structure du chorion près des CIN3 ont aussi été déduites de l'analyse multifractale d'indice de réfraction du chorion ;[122] mais aussi de l'étude de lames histologiques par du Mueller en transmission d'épithélium et du chorion sous-jacent.[123] Cette dernière étude a montré une diminution significative du retard dans le chorion des zones de CIN par rapport à celles d'épithélium malpighien sain, en accord avec nos résultats. En revanche, la dépolarisation de l'épithélium a été trouvée plus importante dans les zones de CIN contrairement à nos observations. Cependant, la dépolarisation est très sensible aux conditions d'observation et on ne peut pas comparer la dispersion de la lumière en avant sur des échantillons minces et en arrière sur des échantillons épais. L'étude de la biréfringence est beaucoup plus stable et robuste par rapport aux conditions d'examen.

Le deuxième principal résultat de notre travail est la variation de la dépolarisation selon la nature des tissus étudiés. Ainsi cette tendance doit a priori être due aux propriétés conjointes de l'épithélium et du chorion impliquant probablement les fibres collagènes et les petits diffuseurs ainsi que la présence éventuelle de cryptes.

6.6 Conclusion

Nous avons examiné la réponse polarimétrique du col de l'utérus tant *in vivo*, avec l'OSC, qu'*ex-vivo* avec le Mueller complet. L'épithélium malpighien sain avec son stroma sous-jacent apparaît biréfringent et fortement dépolarisant. Cette biréfringence, qui est attribuée à l'organisation du collagène du chorion sous épithélial, disparaît des premières étapes de CIN1, ou en présence de tissu glandulaire.

Dans les zones non biréfringentes, la dépolarisation varie différemment selon la longueur d'onde de la lumière, avec une corrélation plus forte avec la surface dans le vert et avec les tissus plus profonds dans le rouge. Ces constatations doivent être vérifiées sur de nombreux autres échantillons pour optimiser le traitement des données et pour affiner valeur diagnostique potentielle de la dépolarisation de la lumière sur les lésions du col utérin. Concernant la biréfringence, même s'il est connu que la dégradation de collagène sous épithélial est induite par les CIN persistant, c'est le premier cas où on considère cet effet comme un outil diagnostique potentiellement utile. Nos données, bien que toujours préliminaires, suggèrent clairement que cet outil a une haute sensibilité, puisque la biréfringence semble disparaître dès l'étape du CIN1. D'autre part, la biréfringence disparaît aussi en présence d'épithélium glandulaire sain, un effet qui peut limiter la spécificité de cet indicateur seul pour la détection des CIN.

Malgré cette limitation, l'utilité potentielle de cette haute sensibilité est déjà visible dans ce travail. Ainsi la dernière conisation montre de larges zones de biréfringence, qui se sont révélées être de l'épithélium sain et auraient pu être épargnées si ces informations avaient été disponibles pour le praticien avant ou pendant la chirurgie.

L'image polarimétrique peut être mise en œuvre à des coûts très raisonnables, un critère qui a une importance primordiale pour sa mise en œuvre réelle, particulièrement dans des pays en voie de développement. Par contraste avec l'OCT ou la microscopie in vivo confocale, l'image polarimétrique fournit une vue complète des images traitées en quelques minutes, à peu près comme la colposcopie classique. Ceci est un point essentiel pour que cette nouvelle technique puisse être largement acceptée par les praticiens.

Ainsi il n'y a pas d'obstacle majeur à ce que l'étude des cols par l'analyse de la polarisation améliore les performances de la colposcopie permettant un passage aisé entre la recherche et la pratique clinique.

Conclusion générale

Nous avons montré que le protocole décrit pour rehausser la réponse polarimétrique des fibres collagènes pouvait être simplifié par rapport à ce qui est décrit dans la littérature. Ainsi un temps de coloration au rouge Picrosirius de 5 minutes suffit. A contrario, un temps de coloration trop long, 30 minutes dans notre travail sur les lames de vagin, ne permet pas d'optimiser les calculs polarimétriques. Nous avons également observé des exceptions par rapport aux résultats décrits dans la littérature concernant la spécificité de l'accrochage des molécules de rouge Picrosirius aux fibres de collagène. Ainsi dans les lames histologiques de vagin, les fibres de collagène ne sont pas les seules rehaussées par le rouge Picrosirius alors que c'est le cas dans les premières centaines de micromètres des lames histologiques de col utérin.

Les observations comparatives entre lames histologiques de vagin prolabé et celles de vagin non prolabé montrent des différences d'organisation. Nous avons constaté une organisation des fibres de structure identique sur toute l'épaisseur de la paroi vaginale antérieure en cas de prolapsus alors que l'organisation est distincte selon les zones histologiques de la paroi vaginale non prolabée. Il faudra confirmer sur plus d'échantillons cette constatation. Il faudrait également pouvoir confirmer cette différence en utilisant la polarisation de la lumière en rétrodiffusion. Cela permettrait une utilisation en routine beaucoup plus aisée. Si cette différence était confirmée, des applications en recherche pourraient être envisagées. Ainsi la réparation chirurgicale par prothèse pourrait être évaluée. En effet, le principe de la mise en place d'une prothèse entre vagin et vessie et/ou rectum est probablement responsable de la réorganisation des fibres de structure. Cette réorganisation pourrait être confirmée en utilisant la polarisation de la lumière et par conséquent prédire le succès ou l'échec de la réparation voire sa durabilité. La qualité des prothèses pourrait également être évaluée avant leur commercialisation et peut être éviter les multitudes de matériel existant responsables pour certains d'une morbidité anormalement élevée.

Notre travail sur les lames histologiques de cols utérins nous a permis d'observer une couche spécifique du chorion sous épithélial malpighien de quelques centaines de micromètres, riche en fibres de collagène, qui a une orientation déterminée et parallèle à l'épithélium. Cette couche est présente quel que soit le type d'épithélium malpighien mais sa structure fine est probablement différente selon qu'elle est recouverte d'un tissu sain ou d'une néoplasie intra épithéliale. Ainsi les fibres collagènes composant cette couche seraient dégradées en cas de néoplasie ce qui expliquerait les effets sur la biréfringence et notamment sur les valeurs du retard scalaire. Cette observation n'a jamais été décrite sur le plan histologique.

Ces résultats devront être confirmés dans le cadre du projet PAIR INCa qui a été retenu et dont la partie clinique débutera fin 2013 sur plusieurs dizaines de cas. Ce projet permettra d'augmenter les statistiques mais également de se confronter à d'autres techniques, comme par exemple la microscopie confocale, afin de démontrer leur réalité.

Nous pourrions également affiner les résultats en fonction des différents types histologiques du revêtement de surface : épithélium malpighien mature, épithélium glandulaire, les différents stades de CIN...

Enfin l'utilisation de la polarisation de la lumière sur des pièces fraîches de conisation en rétrodiffusion a montré des effets très contrastés selon le type histologique existant. Ainsi la biréfringence est décroissante de l'épithélium malpighien sain jusqu'au CIN3 et est la moins forte pour l'épithélium glandulaire. Il en est de même pour la dépolarisation qui est maximale pour l'épithélium malpighien sain et décroît de plus en plus au fur et à mesure que la néoplasie intra épithéliale est importante pour être la plus faible pour l'épithélium glandulaire. Il paraît très probable que ces effets ne sont pas dus aux modifications de surface mais aux changements de structure de la couche organisée du chorion sous épithélial que nous avons mise en évidence. Il faudra également confirmer ces résultats préliminaires lors de l'étude INCa dont c'est l'objectif principal.

Ces résultats sur le col utérin laissent entrevoir différentes perspectives. La première d'entre elles, qui est la plus ambitieuse, est celle d'améliorer les performances de la colposcopie classique, sa sensibilité et surtout sa spécificité. Cela pourrait ainsi permettre de mieux cibler les biopsies guidées en cas de colposcopie difficile d'interprétation, d'aider les colposcopistes débutants à mieux définir les zones suspectes, de limiter les largeurs des conisations en précisant les limites pathologiques et ainsi permettre la diffusion de colposcopes au bloc opératoire qui est une recommandation de la société française de colposcopie. La deuxième, qui est moins ambitieuse sur le plan technique mais pas moins en termes de santé publique, est celle de mettre au point un appareil photo polarisé qui dépasserait les performances du VIA et pourrait être diffusé dans les pays en voie de développement ou émergents afin de permettre un dépistage plus efficace et ainsi réduire la mortalité par cancer du col utérin.

Remerciements

L'origine de ce travail remonte à l'année 2004 où Laurent Schwartz m'a sollicité pour trouver une application médicale à la polarisation de la lumière. Sans sa motivation, son obstination et sa clairvoyance, la rencontre entre les physiciens du LPICM et les médecins n'aurait pas existé. Je le remercie infiniment car il a été à l'origine d'une "diffusion multiple" de ma carrière, ce qui est déjà énorme bien qu'il ait essayé d'élargir encore plus son champ d'action ! Il a eu la bonne idée de me mettre en contact avec Antonello de Martino avec qui l'alchimie a été immédiate.

Je remercie Bernard Huynh et Henri Cohen qui dès le début ont cru à cette collaboration entre physiciens et médecins, et en ont permis le démarrage en y participant activement.

Je tiens à exprimer ma reconnaissance à Bernard Drévilion, qui dirigeait le LPICM au début de cette thèse, et Pere Roca i Cabarrocas, qui a pris sa suite, pour leur accueil chaleureux et leur confiance sur l'issue de cette thèse de sciences pour un médecin, une première à l'Ecole polytechnique. Ma gratitude va également à Michel Rosso, le directeur de l'Ecole doctorale en 2010, qui a accepté sans hésiter de cautionner cette démarche.

Je remercie aussi profondément Hervé Fernandez avec qui nous avons failli partir à l'assaut d'un CHU parisien en 2004, et qui a bien voulu que je rejoigne son équipe en 2009 au Kremlin Bicêtre. Il m'a permis de mener de front mon travail clinique et mon travail de recherche en me donnant une liberté que peu ont et en m'accordant sa confiance. Il est un modèle en tant que médecin, scientifique et humaniste, qualités rares dans ce milieu médical. J'espère que nous irons au bout de nos projets et que nous insufflerons une ambition universitaire au delà du CHU Bicêtre.

Je suis profondément reconnaissant également aux autres membres du jury : Geneviève Bourg Heckly et Jean Gondry comme rapporteurs, Guilhem Gallot, Pierre Colli-net et Hervé Fernandez comme examinateurs pour l'intérêt qu'ils ont manifesté pour ces recherches, et le surcroît de travail qui en a découlé !

Je remercie profondément Antonello qui a toujours cru à l'application de "sa" (tellement il la maîtrise) technique, à la collaboration avec les médecins, et en moi. Il m'a accompagné durant ces 10 dernières années et m'a emmené vers cette collaboration et cette thèse comme un père aide un enfant à grandir. Il est devenu un ami et j'espère pouvoir lui donner en retour de l'amitié, du soutien, des résultats !

Je remercie tout particulièrement Bicher Haj Ibrahim qui d'une humeur toujours égale, malgré les événements personnels qui perturbent sa vie, m'a expliqué, aidé, "manipé", accompagné durant une bonne partie de ma thèse. J'espère qu'il trouvera sa place à part entière dans une société devenue étriquée.

Je remercie aussi tout particulièrement Angelo Pierangelo avec qui le travail devient un plaisir et qui permet des échanges qui nourrissent nos réflexions physiques. Je lui souhaite un avenir de titulaire.

Je remercie Marie Claire Schanne et Stéphane Bancelin du LOB qui ont accepté de consacrer de leur précieux temps à comparer leur technique à la notre. Sans leur aide et leur expertise, nous n'aurions pas obtenu les résultats démontrés dans ce travail.

Je remercie aussi toute l'équipe "support" du LIPCM (les ingénieurs, les techniciens les administratives) qui a toujours fait preuve d'une motivation sans faille pour répondre au mieux à toutes nos demandes, nous permettant de mener à bien ce travail dans des conditions réellement privilégiées.

Je remercie les équipes d'anatomo pathologie de l'Institut Mutualiste Montsouris,

notamment Abdelali Benali et Pierre Validire, qui ont joué le jeu à fond pour avancer dans la comparaison des résultats histologiques avec les résultats optiques.

Je remercie les équipes d'anatomo pathologie du CHU Bicêtre, notamment Catherine Guettier, Benjamin Teig, Anonciade Frassatti qui ont participé plus qu'activement au succès de ce travail et qui se sont investis pour aller au bout de cette recherche. Ils s'inscrivent dans le futur.

Un grand merci à Martine Presl qui a été d'une aide plus que précieuse pour permettre d'obtenir les prélèvements histologiques que personne d'autre n'aurait obtenus, les mains dans le rouge Sirius !

Je remercie ma femme qui a eu de la patience, de la gentillesse et de la compréhension durant tout ce parcours loin d'être linéaire. Elle me permet de conjuguer vie de famille et vie professionnelle et m'encourage toujours. Elle a été ma plus fidèle supportrice avec mes enfants à leur manière.

Je remercie mes parents qui ont permis que je devienne médecin et qui m'ont permis d'avoir de la curiosité et un esprit critique exacerbé. Mon père aurait été fier du résultat de ce travail.

Je remercie Hervé Azarian qui a toujours cru en moi et qui m'encourage régulièrement. Ses discussions au delà du "quotidien" sont toujours très stimulantes.

Annexe A

Principes physiques des microscopies à deux photons

Généralités sur la microscopie multiphoton

Depuis une quinzaine d'années la microscopie multiphoton a connu un développement considérable et a été largement utilisée pour répondre à différentes problématiques biologiques. D'une manière générale, l'efficacité des processus dits "à n photons" est proportionnelle à I^n , soit à la puissance n (avec $n \geq 2$) de l'intensité excitatrice I . En pratique, seules des sources laser permettent d'atteindre les intensités requises, le plus souvent en géométrie focalisée pour augmenter encore l'intensité par rapport à une propagation en faisceau parallèle.

Tout comme l'indice de réfraction et l'absorption les effets non linéaires sont liés au mouvement des électrons induit par le champ électrique de l'onde lumineuse. Si cette onde est parfaitement monochromatique, à la fréquence ω , soit

$$E(t) = E_0 \cos \omega t \quad (\text{A.1})$$

alors le mouvement des électrons, défini par leur position $r(t)$ au cours du temps, est également une fonction périodique du temps, de fréquence ω , mais ne sera pas, en général, strictement sinusoïdale. En fait, le mouvement des électrons sera plutôt décrit par une fonction de la forme [124] :

$$r(t) = a_1 \cos(\omega t + \phi_1) + a_2 \cos(2\omega t + \phi_2) + a_3 \cos(3\omega t + \phi_3) + \dots \quad (\text{A.2})$$

soit une superposition de la fréquence fondamentale ω et de ses *harmoniques*. Les électrons se comportent donc comme de petites antennes, qui rayonnent à la fréquence fondamentale et à ses harmoniques. L'amplitude a_1 de la fondamentale est très largement dominante par rapport aux autres. Nous avons déjà mentionné que le mouvement des électrons était responsable de l'apparition d'un indice de réfraction et d'une absorption *linéaires*. En ce qui concerne l'amplitude des harmoniques, on montre que

$$a_n \propto E_0^n. \quad (\text{A.3})$$

et pour l'intensité $I(n\omega)$ de l'onde rayonnée à la fréquence harmonique n on a

$$I(n\omega) \propto a_n^2 \propto E_0^{2n} = I^n \quad (\text{A.4})$$

où $I = E_0^2$ est l'intensité de l'onde incidente.

L'avènement de lasers à impulsions ultracourtes, de durée inférieure à la picoseconde (appelés de ce fait "lasers femto") et d'excellente qualité spatiale a joué un rôle décisif dans le développement de la microscopie multiphotonique d'objets biologiques. En effet

- le *niveau de signal* disponible sans endommager les tissus augmente. En effet, l'endommagement des tissus est lié essentiellement à la puissance moyenne absorbée. Pour une puissance moyenne donnée, un laser fonctionnant en impulsions répétitives donnera une puissance instantanée, et donc une intensité I et un signal non linéaire $\propto I^n$ d'autant plus grand que les impulsions sont plus courtes. De plus, contrairement à la microscopie classique en transmission ou en fluorescence, en multiphoton la source primaire (le laser "femto") fonctionne dans l'infrarouge, typiquement vers $1 \mu\text{m}$, soit dans un domaine spectral où les tissus absorbent beaucoup moins que dans le visible et supportent donc une puissance moyenne incidente plus forte
- la qualité spatiale du faisceau permet de le *focaliser* efficacement, à la limite de diffraction. Le signal provenant essentiellement de la zone focale, il suffit de balayer ce point focal dans un plan xy pour obtenir une *image tomographique* de l'objet limitée à ce plan, avec la résolution optimale permise par les optiques utilisées, un peu à la manière d'un microscope confocal mais sans avoir à placer de diaphragme sur le trajet de collection du signal.

Le premier effet non linéaire utilisé pour la microscopie multiphoton a été la fluorescence excitée à deux photons (2PEF)[125], suivie par la génération de second harmonique ou (SHG) [126], et bien d'autres, que nous n'avons pas utilisés.

Microscopie 2PEF

Que la fluorescence soit induite à un ou deux photons, ce processus implique le passage de la molécule concernée dans un niveau électronique excité, suivi d'une réémission, en général à une énergie plus faible (ou de manière équivalente, à une longueur d'onde plus grande), car entre l'absorption et l'émission la molécule aura converti une partie de l'énergie de l'électron excité vers d'autres excitations (vibrations internes...) L'émission se fait *un certain temps après l'excitation* (typiquement des nanosecondes), et de manière pratiquement *isotrope*. Ces sont les deux caractéristiques essentielles d'un processus *incohérent*.

La différence essentielle entre la fluorescence ordinaire (1PEF) et la fluorescence à deux photons réside donc dans le processus d'excitation. Plus précisément :

- en 1PEF la molécule absorbe directement un photon dont l'énergie

$$\hbar\omega = E_e - E_f \quad (\text{A.5})$$

correspond à l'énergie de la transition électronique entre les niveaux fondamental f et excité e . La probabilité de transition, et donc l'intensité de fluorescence réémise, est proportionnelle à l'intensité I incidente

- en 2PEF, l'excitation peut être vue comme la génération par la molécule elle-même d'un photon à 2ω , qu'elle absorbe aussitôt. Cette fois, la condition sur la fréquence s'écrit plutôt

$$2\hbar\omega = E_e - E_f \quad (\text{A.6})$$

et la probabilité de transition, donc l'intensité réémise, est proportionnelle à I^2 .




FIGURE A.1 – Fluorescence induite à un photon, ou 1PEF (à gauche) et à deux photons (à droite), avec le schéma des transitions et la photo de la fluorescence induite par un faisceau incident focalisé. En 1PEF ce faisceau est jaune et la fluorescence reproduit son profil d'intensité tout au long de la propagation. En 2PEF le faisceau est infrarouge et seule la zone focale fluoresce en raison de la dépendance de la probabilité d'excitation en I^2 . (Figure reproduite de [127])

Ces différences sont illustrées sur la figure A.1.

La 2PEF permet d'identifier des signaux intrinsèques pour la kératine, l'élastine et des chromophores intracellulaires comme le NAD(P)H ou les flavoprotéines.

Microscopie SHG

La génération de second harmonique ou SHG résulte de la superposition des "ondelettes" à 2ω émises par les électrons dont le mouvement n'est pas parfaitement sinusoïdal (éq. A.2). Ce processus ne fait pas intervenir directement de transitions moléculaires, et ne présente donc pas de conditions de résonance A.5 ou A.6. En revanche, comme la 2PEF, sa probabilité varie comme I^2 et donc le signal SHG est lui aussi produit essentiellement dans la zone focale, et se prête donc naturellement à une microscopie tomographique. Par ailleurs l'intensité du signal dépend de

- la "susceptibilité d'ordre deux" β des molécules actives, autrement dit l'amplitude du coefficient a_2 dans le développement (A.2). Cette susceptibilité dépend de manière complexe de la forme des orbitales moléculaires, et est en général élevée pour des orbitales "allongées". Mais si la molécule possède un centre de symétrie, alors $\beta = 0$. Il se trouve que dans les tissus le collagène fibrillaire réunit les deux conditions : son enroulement "à trois torons" n'a pas de centre de symétrie et les liaisons peptidiques présentent un β élevé. Ce sont ces particularités qui sont à l'origine de la très forte spécificité de la SHG pour imager le collagène

- des effets d'*interférence* entre toutes les "ondelettes" émises par les molécules actives. Ces effets font que l'émission est plus intense vers l'avant que vers l'arrière, et souvent de nombreux ordres de grandeur. De plus, le signal dépend de manière importante de la disposition des molécules dans la zone focale, et son intensité est donc difficilement exploitable pour déterminer la densité de collagène.
- la *polarisation* de la lumière incidente. Typiquement on aura un signal beaucoup plus important, pour une fibre donnée, si la polarisation incidente est alignée avec la fibre que si elle lui est perpendiculaire. Dans les mesures réalisés sur nos échantillons la polarisation est circulaire, de manière à ne pas introduire de sélectivité en fonction de l'orientation des fibres.

Mise en œuvre expérimentale

L'instrument du LOB, représenté sur la figure A.2, permet d'obtenir les signaux de SHG et de 2PEF en même temps.

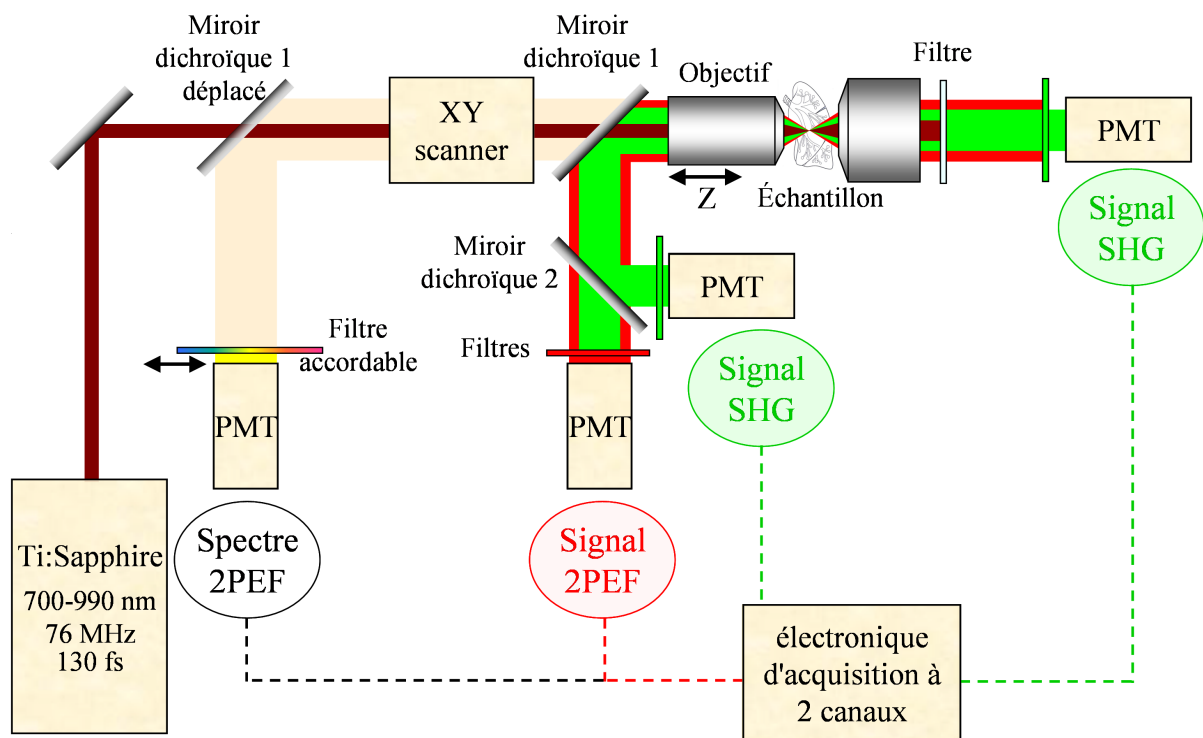


FIGURE A.2 – L'échantillon à étudier est excité par le faisceau laser femtoseconde (marron) à travers le système de balayage et l'objectif de microscope. Le signal 2PEF est détecté vers l'arrière et le SHG vers l'avant pour nos échantillons (une voie de détection vers l'arrière est également prévue pour les échantillons épais). Reproduit de la ref [127].

Bibliographie

- [1] Sellors J and Sankaranarayanan R. *Colposcopy and treatment of cervical intraepithelial neoplasia : A beginners' manual*. IARC, Lyon, 2003.
- [2] D.R. Lowy, D. Solomon, A. Hildesheim, J.T. Schiller, and M. Schiffman. Human papillomavirus infection and the primary and secondary prevention of cervical cancer. *Cancer*, 113(7 suppl) :1980–93, 2008.
- [3] G.M. Clifford et al. Worldwide distribution of human papillomavirus types in cytologically normal women in the international agency for research on cancer hpv prevalence surveys : a pooled analysis. *Lancet*, 366 :991–8, 2005.
- [4] S. de Sanjosé, M. Diaz, X. Castellsagué, G. Clifford, L. Bruni, N. Muñoz, and F.X. Bosch. Worldwide prevalence and genotype distribution of cervical human papillomavirus dna in women with normal cytology : a meta-analysis. *Lancet Infect. Dis.*, 7(7 Review) :453–9, 2007.
- [5] Parkin DM, Bray F, Ferlay J, and Pisani P. Global cancer statistics, 2002. *Cancer J Clin*, 55(2) :74–108, 2005.
- [6] J. Ferlay, H.R. Shin, F. Bray, D. Forman, C. Mathers, and D.M. Parkin. Estimates of worldwide burden of cancer in 2008 : Globocan 2008. *Int J Cancer*, 127(12) :2893–917, 2010.
- [7] Bergeron C, Cartier I, Guldner L, Lasalle M, Savignoni A, and Asselain B. Lésions précancéreuses et cancers du col de l'utérus diagnostiqués par le frottis cervical. *Bull Epidemiol Hebd*, (2) :5–6, 2005.
- [8] M. Kyrgiou, G. Koliopoulos, P. Martin-Hirsch, M. Arbyn, W. Prendiville, and E. Paraskevaidis. Obstetric outcomes after conservative treatment for intraepithelial or early invasive cervical lesions : systematic review and meta-analysis. *Lancet*, 367 :489–98, 2006.
- [9] M. Arbyn, M. Kyrgiou, C. Simoons, A.O. Raifu, G. Koliopoulos G, P. Martin-Hirsch, W. Prendiville, and E. Paraskevaidis. Perinatal mortality and other severe adverse pregnancy outcomes associated with treatment of cervical intraepithelial neoplasia : meta-analysis. *BMJ*, 337, 2008.
- [10] P. Benedetti-Panici et al. Neoadjuvant chemotherapy and radical surgery versus exclusive radiotherapy in locally advanced squamous cell cervical cancer : results from the italian multicenter randomized study. *J. Clin. Oncol.*, 20(1) :179–88, 2002.
- [11] E. Laara, N.E Dayc, and M. Hakama. trends in mortality from cervical cancer in the nordic countries : association with organised screening programs. *Lancet*, 329(8544) :1247–1249, 1987.
- [12] M. Quinn, P. Babb, J. Jones, and E. Allen. Effect of screening on incidence of and mortality from cancer of cervix in england : evaluation based on routinely collected statistics. *BMJ*, 318(7188) :904–8, 1999.

- [13] M. Arbyn, A.O. Raifu, P. Autier, and J. Ferlay. Burden of cervical cancer in the 27 member states of the european union : estimates for 2004. *Ann. Oncol.*, 18(8) :1423–5, 2007.
- [14] J.C. Boulanger, R. Fauvet, S. Urrutiaguer, Y. Drean, H. Sevestre, O. Ganry, C. Bergeron, and J. Gondry. Cytological history of cases of invasive cervical cancer diagnosed in france in 2006. *Gynecol Obstet. Fertil.*, 35(9) :764–71, 2007.
- [15] J. Bornstein, J. Bentley, P. Bösze, F. Girardi, H. Haefner, M. Menton, M. Perrotta, W. Prendiville, P. Russell, M. Sideri, B. Strander, S. Tatti, A. Torne, and P. Walker. 2011 colposcopic terminology of the international federation for cervical pathology and colposcopy. *Obstet. Gynecol.*, 120(1) :166–72, 2012.
- [16] M.F. Mitchell, D. Schottenfeld, G. Tortolero-Luna, S.B. Cantor, and R. Richards-Kortum. Colposcopy for the diagnosis of squamous intraepithelial lesions : a meta-analysis. *Obstet. Gynecol.*, 91(4) :626–31, 1998.
- [17] O.B. Olaniyan. Validity of colposcopy in the diagnosis of early cervical neoplasia—a review. *Afr J Reprod Health*, 6(3) :59–69, 2002.
- [18] F.F. Tuon, M.S. Bittencourt, M.A. Panichi, and A.P. Pinto. Sensitivity and specificity of cytology and colposcopy examinations with the histological evaluation of cervical intraepithelial lesions. *Rev. Assoc. Med. Bras*, 48(2) :140–4, 2002.
- [19] L.S; Massad and Y.C. Collins. Strength of correlations between colposcopic impression and biopsy histology. *Gynecol Oncol.*, 89(3) :424–28, 2003.
- [20] M. Sideri, N. Spolti, L. Spinaci, F. Sanvito, R. Ribaldone, N. Surico, and L. Buchi. Interobserver variability of colposcopic interpretations and consistency with final histologic results. *J Low Genit Tract Dis.*, 8(3) :212–6, 2004.
- [21] The ASCUS-LSIL Triage study (ALTS) Group. A randomized trial on the management of low-grade squamous intraepithelial lesion cytology interpretations. *Am. J. Obstet. Gynecol*, 188(6) :1383–1392, 2003.
- [22] The ASCUS-LSIL Triage study (ALTS) Group. A randomized trial on the management of low-grade squamous intraepithelial lesion cytology interpretations. *Am. J. Obstet. Gynecol*, 188(6) :1393–1400, 2003.
- [23] M. Underwood, M. Arbyn, W. Parry-Smith, S. De Bellis-Ayres, R. Todd, C. Redman, and E. Moss. Accuracy of colposcopy-directed punch biopsies : a systematic review and meta-analysis. *BJOG*, 119(11) :1293–301, 2012.
- [24] D.G. Ferris, M.S Litaker, and ASCUS/LSIL Triage Study (ALTS) Group. Colposcopy quality control by remote review of digitized colposcopic images. *Am. J. Obstet Gynecol.*, 191(6) :1934–41, 2004.
- [25] S.B. Cantor, M. Cárdenas-Turanzas, D.D. Cox, E.N. Atkinson, G.M. Noguera-Gonzalez, J.R. Beck, M. Follen, and J.L. Benedet. Accuracy of colposcopy in the diagnostic setting compared with the screening setting. *Obstet. Gynecol.*, 111(1) :7–14, 2008.
- [26] J.W. Sellors, P. Nieminen, E. Vesterinen, and J. Paavonen. Observer variability in the scoring of colpophotographs. *Obstet. Gynecol.*, 76(6) :1006–8, 1990.
- [27] E.H. Hopman, F.J. Voorhorst, P. Kenemans, C.J. Meyer, and T.J. Helmerhorst. Observer agreement on interpreting colposcopic images of cin. *Gynecol Oncol.*, 58(2) :206–9, 1995.

- [28] I.J. Etherington, D.M. Luesley, M.I. Shafi, J. Dunn, L. Hiller, and J.A. Jordan. Observer variability among colposcopists from the west midlands region. *Br J Obstet Gynaecol.*, 104(12) :1380–4, 1997.
- [29] D. Hellberg, S. Nilsson, and Valentin. Positive cervical smear with subsequent normal colposcopy and histology—frequency of cin in a long-term follow-up. *Gynecol. Oncol.*, 53(2) :148–51, 1994.
- [30] J. Nuovo and L. Kreiter. Frequency of nondiagnostic findings on colposcopy : implications for management. *J Am Board Fam Pract.*, 6(3) :209–14, 1993.
- [31] O. Kierkegaard, C. Byrjalsen, K.H. Frandsen, K.C. Hansen, and M. Frydenberg. Diagnostic accuracy of cytology and colposcopy in cervical squamous intraepithelial lesions. *Acta Obstet Gynecol Scand.*, 73(8) :648–51, 1994.
- [32] M.K. Sidawy, S. Siriaunkgul, and A.R. Frost. Retrospective analysis of non-correlating cervical smears and colposcopically directed biopsies. *Diagn Cytopathol.*, 11(4) :343–7, 1994.
- [33] E.J. Mayeaux Jr, M.D. Harper, F. Abreo, J.B. Pope, and G.S. Phillips. A comparison of the reliability of repeat cervical smears and colposcopy in patients with abnormal cervical cytology. *J Fam Pract.*, 40(1) :57–62, 1995.
- [34] J.L. Benedet, J.P. Maticic, and M.A. Bertrand. An analysis of 84244 patients from the british columbia cytology-colposcopy program. *Gynecol Oncol.*, 92(1) :127–34, 2004.
- [35] P. Byrne and C. Woodman. False negative colposcopic cervical biopsy. *Br Med J (Clin Res Ed)*, 296(6626) :932–3, 1988.
- [36] R.W. Swan. Evaluation of colposcopic accuracy without endocervical curettage. *Obstet Gynecol.*, 53(6) :680–4, 1979.
- [37] M. Skehan, W.PW Soutter, K. Lim, T. Krausz, and J. Pryse-Davies. Reliability of colposcopy and directed punch biopsy. *Br J Obstet Gynaecol.*, 97(9) :811–16, 1990.
- [38] R.V. Higgins, J.B. Hall, J.A. McGee, S. Laurent, R.D Alvarez, and E.E Partridge. Appraisal of the modalities used to evaluate an initial abnormal papanicolaou smear. *Obstet Gynecol*, 84(2) :174–8, 1994.
- [39] J.J. Baldauf, M. Dreyfus, J. Ritter, and E. Philippe. An analysis of the factors involved in the diagnostic accuracy of colposcopically directed biopsy. *Acta Obstet Gynecol Scand.*, 76(5) :468–73, 1997.
- [40] P.E. Gravitt, P. Paul, H.A. Katki, H. Vendantham, G. Ramakrishna, M. Sudula, B. Kalpana, B.M. Ronnett, K. Vijayaraghavan, and K.V. Shah ; CATCH Study Team. Effectiveness of via, pap, and hpv dna testing in a cervical cancer screening program in a peri-urban community in andhra pradesh, india. *PLoS One*, 5(10), 2010.
- [41] L. Denny, L. Kuhn, C.C. Hu, W.Y. Tsai, and T.C. Wright Jr. Human papillomavirus-based cervical cancer prevention : long-term results of a randomized screening trial. *J Natl Cancer Inst.*, 102(20) :1557–67, 2010.
- [42] M. Arbyn, R. Sankaranarayanan, R. Muwonge, N. Keita, A. Dolo, C.G. Mbalawa, H. Nouhou, B. Sakande, R. Wesley, T. Somanathan, A. Sharma, S. Shastri, and P. Basu. Pooled analysis of the accuracy of five cervical cancer screening tests assessed in eleven studies in africa and india. *Int J Cancer.*, 123(1) :153–60, 2008.

- [43] L. Mencaglia, F. Branconi, G. Scarselli, F. Locatelli, L. Savino, E. Chelo, and M. Marchionni. The microcolposcopy in the management of the cervical intraepithelial neoplasia. *Eur J Gynaecol Oncol.*, 4(3) :216–9, Eur J Gynaecol Oncol.
- [44] V. Hunter and P. Tseng. Microcolposcopy vs cone histology in evaluation of the endocervix in women with inadequate colposcopy or positive endocervical curettage. *J Reprod Med.*, 34(9) :625–8, 1989.
- [45] M.L. Framarino dei Malatesta, C. Carraro, I. Silvestrini, L. Marzetti, and A. Vecchione. Microcolposcopy vs colposcopy in evaluating abnormal pap smear. comparison with histological findings. *Clin Exp Obstet Gynecol.*, 20(4) :236–40, 1993.
- [46] A. Lukic, S. Iannaccio, M. Di Properzio, E. Carico, A. Camboni, A. Vecchione, and M. Moscarini. Microcolposcopy in the diagnostic evaluation of abnormal cervical cytology : when and why to do it. *Clin Exp Obstet Gynecol.*, 36(1) :26–30, 2009.
- [47] G. Bifulco, R. Piccoli, G. Lavitola, A. Di Spiezio Sardo, M. Spinelli, A. Cavallaro, and C. Nappi. Endocervicoscopy : a new technique for the diagnostic work-up of cervical intraepithelial neoplasia allowing a tailored excisional therapy in young fertile women. *Fertil Steril.*, 94(7) :2726–2731, 2010.
- [48] E.N Atkinson, M.F. Mitchell, N. Ramanujam, and R. Richards-Kortum. Statistical techniques for diagnosing cin using fluorescence spectroscopy : Svd and cart. *J Cell Biochem Suppl.*, 23 :125–30, 1995.
- [49] N. Ramanujam, M.F Mitchell, A. Mahadevan-Jansen, S.L. Thomsen, G. Staerckel, A. Malpica, T. Wright, N. Atkinson, and R. Richards-Kortum. Cervical precancer detection using a multivariate statistical algorithm based on laser- induced fluorescence spectra at multiple excitation wavelengths. *Photochem Photobiol.*, 64(4) :720–35, 1996.
- [50] N. Ramanujam, M.F. Mitchell, A. Mahadevan, S. Thomsen, A. Malpica, T. Wright, N. Atkinson, and R. Richards-Kortum. Development of a multivariate statistical algorithm to analyze human cervical tissue fluorescence spectra acquired in vivo. *Lasers Surg Med.*, 19(1) :46–62, 1996.
- [51] N. Ramanujam, M.F. Mitchell, A. Mahadevan, S. Thomsen, A. Malpica, T. Wright, N. Atkinson, and R. Richards-Kortum. Spectroscopic diagnosis of cervical intraepithelial neoplasia (cin) in vivo using laser- induced fluorescence spectra at multiple excitation wavelengths. *Lasers Surg Med.*, 19(1) :63–74, 1996.
- [52] M.F. Mitchell, S.B. Cantor, N. Ramanujam, G. Tortolero-Luna, and R. Richards-Kortum. Fluorescence spectroscopy for diagnosis of squamous intraepithelial lesions of the cervix. *Obstet Gynecol.*, 93(3) :462–70, 1999.
- [53] M.F. Mitchell, S.B. Cantor, C. Brookner, U. Utzinger, D. Schottenfeld, and R. Richards-Kortum. Screening for squamous intraepithelial lesions with fluorescence spectroscopy. *Obstet Gynecol.*, 94(5 Pt 2) :889–96, 1999.
- [54] R.D. Alvarez, T.C. Wright Jr, and the Optical Detection Group. Increased detection of high-grade cervical intraepithelial neoplasia utilizing an optical detection system as an adjunct to colposcopy. *Gynecol Oncol.*, 106(1) :23–8, 2007.
- [55] R.D. Alvarez, T.C. Wright Jr, and the Optical Detection Group. Effective cervical neoplasia detection with a novel optical detection system : a randomized trial. *Gynecol Oncol.*, 104(2) :281–9, 2007.

- [56] T. DeSantis, N. Chakhtoura, L. Twiggs, D. Ferris, M. Lashgari, L. Flowers, M. Faupel, S. Bambot S. Raab, and E. Wilkinson. Spectroscopic imaging as a triage test for cervical disease : a prospective multicenter clinical trial. *J Low Genit Tract Dis.*, 11(1) :18–24, 2007.
- [57] M. Cardenas-Turanzas, J.A. Freeberg, J.L. Benedet, E.N. Atkinson, D.D. Cox, R. Richards-Kortum, C. MacAulay, M. Follen, and S.B. Cantor. The clinical effectiveness of optical spectroscopy for the in vivo diagnosis of cervical intraepithelial neoplasia : where are we ? *Gynecol Oncol.*, 107(1 Suppl 1) :138–46, 2007.
- [58] R.A. Drezek, T. Collier, C.K. Brookner, A. Malpica, R. Lotan, R. Richards-Kortum, and M. Follen. Laser scanning confocal microscopy of cervical tissue before and after application of acetic acid. *Am J Obstet Gynecol.*, 182(5) :1135–9, 2000.
- [59] J. Tan, M.A. Quinn, J.M. Pyman, P.M. Delaney, and W.J. McLaren. Detection of cervical intraepithelial neoplasia in vivo using confocal endomicroscopy. *BJOG*, 116(12) :1663–70, 2009.
- [60] J. Gallwas, L. Turk, K. Friese, and C. Dannecker. Optical coherence tomography as a non-invasive imaging technique for preinvasive and invasive neoplasia of the uterine cervix. *Ultrasound Obstet Gynecol.*, 36(5) :624–9, 2010.
- [61] Gallwas JK et al. Optical coherence tomography for the diagnosis of cervical intraepithelial neoplasia. *Lasers Surg Med.*, 43(3) :206–12, 2011.
- [62] N. Thekkek and R. Richards-Kortum. Optical imaging for cervical cancer detection : solutions for a continuing global problem. *Nat Rev Cancer.*, 8(9) :725–31, 2008.
- [63] I.M.Orfanoudaki, D. Kappou, and S. Sifakis. Recent advances in optical imaging for cervical cancer detection. *Arch Gynecol Obstet.*, 284(5) :1197–208, 2011.
- [64] Olsen AL, Smith VJ, Bergstrom JO, Colling JC, and Clark AL. Epidemiology of surgically managed pelvic organ prolapse and urinary incontinence. *Obstet Gynecol*, 89 :501–506, 1997.
- [65] Rogers GR, Villarreal A, Kammerer-Doak D, and Qualls C. Sexual function in women with and without urinary incontinence and/or pelvic organ prolapse. *Int Urogynecol J Pelvic Floor Dysfunct*, 12 :361–365, 2001.
- [66] Brown JS, Waetjen LE, Subak LL, Thom DH, Van den Eeden S, and Vittinghoff E. Pelvic organ prolapse surgery in the united states 1997. *Am J Obstet Gynecol*, 186 :712–716, 2002.
- [67] Gurel H and Gurel SA. Pelvic relaxation and associated risk factors : the results of logistic regression analysis. *Acta Obstet Gynecol Scand*, 78(4) :290–293, 1999.
- [68] Lukacz ES, Lawrence JM, Contreras R, Nager CW, and Lubner KM. Parity, mode of delivery, and pelvic floor disorders. *Obstet Gynecol*, 107(6) :1253–1260, 2006.
- [69] Moalli PA, Jones Ivy S, Meyn LA, and Zyczynski HM. Risk factors associated with pelvic floor disorders in women undergoing surgical repair. *Obstet Gynecol*, 101 :869–874, 2003.
- [70] Carley ME, Turner RJ, Scott DE, and Alexander JM. Obstetric history in women with surgically corrected adult urinary incontinence or pelvic organ prolapse. *J Am Assoc Gynecol Laparosc*, 6 :85–9, 1999.

- [71] Abramowitch S.D, Feola A, Jallah Z, and Moalli PA. Tissue mechanics, animal models, and pelvic organ prolapse : a review. *European Journal of Obstetrics and Gynecology and Reproductive Biology*, 144S :S146–S158, 2009.
- [72] Hendrix SL, Clark A, Nygaard I, Aragaki A, Barnabei V, and McTiernan A. Pelvic organ prolapse in the women’s health initiative : gravity and gravidity. *Am J Obstet Gynecol*, 186 :1160–6, 2002.
- [73] OBoyle AL, OBoyle JD, Calhoun B, and Davis GD. Pelvic organ support in pregnancy and postpartum. *Int Urogynecol J Pelvic Floor Dysfunct*, 16 :69–72, 2005.
- [74] Boreham MK, Wai CY, and Miller RT et al. Morphometric analysis of smooth muscle in the anterior vaginal wall of women with pelvic organ prolapse. *Am J Obstet Gynecol*, 187 :56–63, 2002.
- [75] Norton PA, Boyd C, and Deak S. Collagen synthesis in women with genital prolapse or stress urinary incontinence. *Neurrol Urodyn*, (11) :300–1, 1992.
- [76] Smith ARB, Hosker GL, and Warrel DW. The role of partial denervation of the pelvic floor in the etiology of genitourinary prolapse and stress incontinence of urine : a neurophysiological study. *Br J Obstet Gynecol*, 96 :24–8, 1989.
- [77] DeLancey JOL and Starr RA. Histology of the connection between the vagina and levator ani muscles. *J Reprod Med*, 35 :765–71, 1990.
- [78] Boreham MK, Miller RT, Schaffer JI, and et al. Smooth muscle myosin heavy chain and caldesmon expression in the anterior vaginal wall of women with or without pelvic organ prolapse. *Am J Obstet Gynecol*, 185 :944–52, 2001.
- [79] Lince SL, van Kempen LC, Vierhout ME, and Kluivers KB. A systematic review of clinical studies on hereditary factors in pelvic organ prolapse. *Int Urogynecol J*, 23(10) :1327–1336, 2012.
- [80] Lammers K, Lince SL, Spath MA, van Kempen LC, Hendriks JC, Vierhout ME, and Kluivers KB. Pelvic organ prolapse and collagen-associated disorders. *Int Urogynecol J*, 23(3) :313–319, 2012.
- [81] Baden WF and Walker TA. Genesis of the vaginal profile : a correlated classification of vaginal relaxation. *Clin Obstet Gynecol*, 15(4) :1048–1054, 1972.
- [82] Visco AG, Wei JT, McClure LA, Handa VL, and Nygaard IE. Effects of examination technique modifications on pelvic organ prolapse quantification (pop-q) results. *Int Urogynecol J Pelvic Floor Dysfunct*, 14(2) :136–140, 2003.
- [83] Emmet TA. A study of the etiology of périnéal lacération, with a new method for its proper repair. *Trans Am Gynecol Soc*, 8 :210–5, 1883.
- [84] Halban J and Tandler J. *Anatomie und aetiologie der genital prolapse beim weibe*. Wilhelm Braumuller, Vienna, 1907.
- [85] Weber AM and Walters MD. Anterior vaginal prolapse : review of anatomy and techniques of surgical repair. *Obstet Gynecol*, 89(2) :311–318, 1997.
- [86] Boreham MK, Wai CY, Miller RT, Schaffer JI, and Word RA. Morphometric analysis of smooth muscle in the anterior vaginal wall of women with pelvic organ prolapse. *Am J Obstet Gynecol*, 187 :56–63, 2002.
- [87] Z Jallah P A Moalli SD. Abramowitch, A Feola. Tissue mechanics, animal models, and pelvic organ prolapse : A review. *European Journal of Obstetrics and Gynecology and Reproductive Biology*, 144 :146–158, 2009.

- [88] S R Jackson, N C Avery, J F Tarlton, S D Eckford, and A J. Bailey P Abrams. Changes in metabolism of collagen in genitourinary prolapse. *Lancet*, 347 :1658–1661, 1996.
- [89] S. Neukirch and G. H. M. van der Heijden. La triple hélice : vers une mécanique du collagène. *Rencontres du non-linéaire*, 2002.
- [90] PA. Moalli, SH. Shand, HM. Zyczynski, SC. Gordy, and LA. Meyn. Remodeling of vaginal connective tissue in patients with prolapse. *Obstet Gynecol*, 106(5) :953–963, 2005.
- [91] J.A. Karam, D.V. Vazquez, V.K. Lin, and Philippe E. Zimmern. Elastin expression and elastic fibre width in the anterior vaginal wall of postmenopausal women with and without prolapse. *BJU Int*, 100 :346–350, 2007.
- [92] W. Badiou, G. Granier, P.J. Bousquet, X. Monrozies, P. Mares, and R. de Tayrac. Etude histologique de la paroi vaginale antérieure dans le prolapsus génital récidivé. *Pelv Perineol*, 3 :81–87, 2008.
- [93] MC Salman, O Ozyuncu, MF Sargo, T Kucukali, and T Durukan. Light and electron microscopic evaluation of cardinal ligaments in women with or without uterine prolapse. *Int Urogynecol J*, 21 :235–239, 2010.
- [94] M. H. Kerkhof, L. Hendriks, and H. A. M. Brölmann. Changes in connective tissue in patients with pelvic organ prolapse. a review of the current littérature. *Int Urogynecol J*, 20 :461–474, 2009.
- [95] I Sridharan, Y Ma, T Kim, W Kobak, J Rotmensch, and R Wang. Structural and mechanical profiles of native collagen fibers in vaginal wall connective tissues. *Biomaterials*, 33 :1520–1527, 2012.
- [96] Maher C, Feiner B, Baessler K, and Schmid C. Surgical management of pelvic organ prolapse in women. *Cochrane Database Syst Rev*, 30(4) :1–333, 2013.
- [97] Hanson LA, Schulz JA, Flood CG, Cooley B, and Tam F. Vaginal pessaries in managing women with pelvic organ prolapse and urinary incontinence : patient characteristics and factors contributing to success. *Int Urogynecol J Pelvic Floor Dysfunct*, 17(2) :155–159, 2006.
- [98] Jones K, Yang L, Lowder JL, Meyn L, Ellison R, and Zyczynski HM et al. Effect of pessary use on genital hiatus measurements in women with pelvic organ prolapse. *Obstet Gynecol*, 112(3) :630–636, 2008.
- [99] Jelovsek JE, Maher C, and Barber MD. Pelvic organ prolapse. *Lancet*, 369(9566) :1027–1038, 2007.
- [100] Kim CM, Jeon MJ, Chung DJ, Kim SK, and Bai SW. Risk factors for pelvic organ prolapse. *Int J Gynaecol Obstet*, 98(3) :248–251, 2007.
- [101] S. Huard. *Polarisation de la lumière*. Masson, Paris, 1994.
- [102] N. Ghosh and I.A. Vitkin. Tissue polarimetry : concepts, challenges, applications, and outlook. *J. Biomed. Opt.*, 16 :110801–29, 2011.
- [103] V.V. Tuchin, L.V Wang, and D.A. Zimnyakov. *Optical Polarization in Biomedical Applications*. Springer-Verlag Berlin Heidelberg, 2006.
- [104] D. Bicout, C. Brosseau, A.S. Martinez, and J.M. Schmitt. Depolarization of multiply scattered waves by spherical diffusers :influence of size parameter. *Phys. Rev. E*, 49 :1767–1770, 1994.

- [105] A.H. Hielscher, A. A. Eick, J. R. Mourant, D. Shen, J. P. Freyer, and I. J. Bigio. Diffuse backscattering mueller matrices of highly scattering media. *Opt. Express*, 1 :441–453, 1997.
- [106] M. Ahmad, S. Alali, A. Kim, M.F.G. Wood, M. Ikram, and I.A. Vitkin. Do different turbid media with matched bulk optical properties also exhibit similar polarization properties? *Biomed. Opt. Express*, 2 :3248–3258, 2011.
- [107] V. Sankaran, J. T. Walsh Jr., , and D. J. Maitland. Comparative study of polarized light propagation in biological tissues. *J. Biomed. Opt.*, 7(3) :300–306, 2002.
- [108] S.Y. Lu and R.A. Chipman. Interpretation of mueller matrices based on polar decomposition. *J. Opt. Soc. Am. A*, 13 :1106–1113, 1996.
- [109] R. Ossikovski, A. De Martino, and S. Guyot. Forward and reverse product decompositions of depolarizing mueller matrices. *Opt. Lett.*, 32 :689–691, 2007.
- [110] R. Ossikovski. Differential matrix formalism for depolarizing anisotropic media. *Opt. Lett.*, 36 :2330–2332, 2011.
- [111] B. Boulbry. *Mise en place d'un polarimètre de Mueller achromatique dans le domaine du visible en régime impulsionnel*. PhD thesis, Université de Bretagne Occidentale, 2002.
- [112] E. Compain, S. Poirier, and B. Drévilion. General and self-consistent method for the calibration of polarization modulators, polarimeters, and mueller-matrix ellipsometers. *Appl. Opt.*, 38(16) :3490–3502, 1999.
- [113] A. De Martino, Y.K. Kim, E. Garcia-Caurel, B. Laude, and B. Drévilion. Optimized mueller polarimeter with liquid crystals. *Opt. Lett.*, 28(8) :616–8, 2002.
- [114] B. Laude-Boulesteix, A. De Martino, B. Drévilion, and L. Schwartz. Mueller polarimetric imaging system with liquid crystals. *Appl. Opt.*, 43(14) :2824–32, 2004.
- [115] Sweat F, Puchtler H, and Rosenthal S. I. Sirius red f3ba as stain for connective tissue. *Archs Pathology*, 78 :69–72, 1964.
- [116] L. C. U. Junqueira, G Bignolas, and R. R. Brentani. Picrosirius staining plus polarization microscopy, a specific method for collagen detection in tissue sections. *Histochemical Journal.*, 11 :447–455, 1979.
- [117] Anastasiadou M, De Martino A, Clement D, Liège F, Laude-Boulesteix B, Quang N, and et al. Polarimetric imaging for the diagnosis of cervical cancer. *Physica Status Solidi*, 5 :1423–6, 2008.
- [118] M.H Smith, P. Burke, A. Lompado, E. Tanner, and L.W Hillman. Mueller matrix imaging polarimetry in dermatology. *Proc. SPIE*, 3911 :210–216, 2000.
- [119] Pierangelo A, Benali A, Antonelli MR, Novikova T, Validire P, Gayet B, and et al. Ex-vivo characterization of human colon cancer by mueller polarimetric imaging. *Opt Express*, 19 :1582–93, 2011.
- [120] A. Nazac, A. Pierangelo, M. Vercambre, B. Huynh, H. Cohen, M. Coudert, A. Mallet, and A. De Martino. Étude prospective comparant les performances de la colposcopie classique à la colposcopie guidée par polarimétrie sur la détection des néoplasies intra-épithéliales du col utérin. *J Gynecol Obstet Biol*, 42(5) :464–472, 2013.
- [121] D. Arifler, I. Pavlova, A. Gillenwater, and R.R. Kortum. Light scattering from collagen fiber networks :micro-optical properties of normal and neoplastic stroma. *J. Biophys*, 92 :3260–3274, 2007.

- [122] N.Das, S.Chatterjee, J.Soni, J.Jagtap, A.Pradhan, T.K.Sengupta, P.K.Panigrahi, I.A.Vitkin, and N.Ghosh. Probing multifractality in tissue refractive index : prospects for precancer detection. *Opt. Lett*, 38 :211–213, 2013.
- [123] P.Shukla and A.Pradhan. Mueller decomposition images for cervical tissue : potential for discriminating normal and dysplastic states. *Opt. Express*, 17 :1600–1609, 2009.
- [124] R. Boyd. *Nonlinear optics*. Academic press, London, 2003.
- [125] W. Denk, J. Strickler, and W. Webb. Two-photon laser scanning microscopy. *Science*, 248 :73–76, 1990.
- [126] Zipfel W. R., R. Williams, R. Christie, A. Nikitin, B. Hyman, , and W. Webb. Live tissue intrinsic emission microscopy using multiphotonexcited native fluorescence and second harmonic generation. *Proc. Natl. Acad. Sci. USA*, 100 :7075–7080, 2003.
- [127] A.M. Pena. *Génération de seconde harmonique par le collagène et application à l'étude de fibroses par microscopie mulitphoton*. PhD thesis, Ecole polytechnique, Palaiseau, 2006.

Résumé. Etant sensible à la polarisation de la lumière et non à son intensité, l'imagerie polarimétrique peut révéler des propriétés de l'objet étudié invisibles en imagerie classique. Cette technique présente un réel potentiel pour le développement de nouveaux diagnostics optiques dans le domaine médical. L'imagerie polarimétrique est particulièrement performante pour détecter les modifications de la structure du collagène fibrillaire dans les tissus conjonctifs, modifications qui accompagnent (ou précèdent) l'apparition de nombreuses pathologies, parmi lesquelles le cancer du col utérin et le prolapsus vaginal. Ce travail a porté essentiellement sur l'étude, en microscopie polarimétrique, de la structure du collagène dans des lames histologiques issues de conisations (cols utérins extraits pour suspicion d'états précancéreux) et de prélèvements de parois vaginales, pour corréler cette structure avec la présence ou l'absence de pathologie. Après une brève introduction, le premier chapitre décrit la prise en charge actuelle du cancer du col utérin, son efficacité et aussi ses limites, qui justifient pleinement la recherche d'une nouvelle technique de diagnostic optique de cette pathologie. Le chapitre suivant est consacré au prolapsus génital, pour lequel une détection précoce des personnes à risque serait également très bénéfique. Le troisième chapitre décrit succinctement la polarisation de la lumière. Le chapitre suivant est consacré aux matériels et méthodes mis en œuvre, des polarimètres imageurs à la préparation des échantillons. Les résultats sont résumés dans les deux derniers chapitres. Dans le tissu vaginal normal le collagène est orienté différemment dans les trois couches principales (muqueuse, musculuse et adventice), alors que cette structure disparaît dans du tissu prolapsé. Sur les cols utérins, nous avons mis en évidence la présence, juste sous l'épithélium malpighien, d'une couche de collagène orienté parallèlement à l'épithélium et dont la biréfringence est bien plus importante dans les zones saines que sous des dysplasies. Cette couche pourrait être la principale responsable des contrastes polarimétriques observées en rétrodiffusion sur des cols épais avec une biréfringence et une dépolarisation plus fortes dans les zones saines que dans les zones dysplasiques.

Abstract. Being sensitive to the polarization of the light backscattered by the object under study rather than its intensity, polarimetric imaging may reveal some properties of the object to which ordinary intensity is blind. Polarimetric imaging thus features a strong potential for the development of new optical diagnostic for medical purposes. Polarimetric imaging is particularly sensitive to any modifications of the spatial structure of fibrillar collagen in connective tissues, which in turn are known to occur in many diseases, among which cervical dysplasias and genital prolapse. This work was mainly devoted to studying, by means of polarimetric microscopy, the collagen structure in histological plates taken from conisations (front part of uterine cervixes extracted because of suspicion of dysplasias) and vaginal tissue. The objective was to eventually correlate the observations with the presence or absence of the considered disease. After a brief introduction, the first chapter describes the current management of cervical cancer, its strengths and weaknesses and the need to develop a new optical diagnostic technique. The second chapter is devoted to the prolapse, with particular emphasis on the usefulness of early detection of persons at risk. The third chapter summarizes the properties of the light polarization needed to understand the following. The results are reported in the last two chapters. In healthy vaginal wall tissue, the collagen is differently oriented in each of the three main layers (adventice, muscularis and mucosa) while this structure disappears in presence of prolapse. About uterine cervixes, we observed a well organized collagen layer, just beneath the malpighian epithelium, with much larger retardation in healthy regions with respect to dysplastic ones. This so far unknown layer seems to be primarily responsible for the main trends observed in thick samples in backscattering geometry, namely much stronger retardation and depolarization in healthy versus dysplastic regions of malpighian epithelium.