



HAL
open science

Analyse morphologique et biomécanique des articulations scapulo-humérale et scapulo-thoracique

Xavier Ohl

► **To cite this version:**

Xavier Ohl. Analyse morphologique et biomécanique des articulations scapulo-humérale et scapulo-thoracique. Biomécanique [physics.med-ph]. Ecole nationale supérieure d'arts et métiers - ENSAM, 2014. Français. NNT : 2014ENAM0051 . tel-01127402

HAL Id: tel-01127402

<https://pastel.hal.science/tel-01127402>

Submitted on 7 Mar 2015

HAL is a multi-disciplinary open access archive for the deposit and dissemination of scientific research documents, whether they are published or not. The documents may come from teaching and research institutions in France or abroad, or from public or private research centers.

L'archive ouverte pluridisciplinaire **HAL**, est destinée au dépôt et à la diffusion de documents scientifiques de niveau recherche, publiés ou non, émanant des établissements d'enseignement et de recherche français ou étrangers, des laboratoires publics ou privés.

2014-ENAM-0051

École doctorale n° 432 : Sciences des Métiers de l'Ingénieur

Doctorat ParisTech

T H È S E

pour obtenir le grade de docteur délivré par

l'École Nationale Supérieure d'Arts et Métiers

Spécialité “ Biomécanique et Ingénierie pour la Santé ”

présentée et soutenue publiquement par

Xavier OHL

le 8 décembre 2014

**Analyse morphologique et biomécanique
de l'articulation scapulo-thoracique**

Directeur de thèse : **Wafa SKALLI**

Co-encadrement de la thèse : **Olivier GAGEY**
Fabien BILLUART

Jury

M. Hervé THOMAZEAU, PU-PH, Service d'Orthopédie, CHU de Rennes

Mme Viviane PASQUI, PU, Institut des Systèmes Intelligents et de Robotique (ISIR), Paris

M. Olivier RÉMY-NÉRIS, PU-PH, Service de Médecine Physique, CHU de Brest

Mme Wafa SKALLI, PU, Institut de Biomécanique Humaine Georges Charpak, Paris

Mme Nicola HAGEMEISTER, PU, École de Technologie Supérieure, Montréal

M. Olivier GAGEY, PU-PH, Service d'Orthopédie, CHU de Bicêtre

M. Fabien BILLUART, PhD, Institut de Biomécanique Humaine Georges Charpak, Paris

Président et
Rapporteur
Rapporteur
Examineur
Examineur
Examineur
Examineur

**T
H
È
S
E**

REMERCIEMENTS

Ce travail de thèse que j'ai effectué au sein de l'Institut de Biomécanique Humaine Georges Charpak de Paris n'aurait pu être réalisé sans la participation d'un grand nombre de personnes. Aussi, j'adresse mes plus sincères remerciements :

A Madame le Professeur Wafa SKALLI qui a su orienter le projet épauler depuis mon Master recherche en 2008 jusqu'à maintenant. Vous avez su tisser un lien fort et nécessaire entre l'orthopédie et la biomécanique et je vous en suis reconnaissant.

A Monsieur le Professeur Olivier GAGEY pour avoir co-dirigé ce travail de recherche. Votre sens clinique et vos conseils me suivront tout au long de ma carrière. Merci pour cela.

A Monsieur Fabien BILLUART pour avoir co-dirigé ce travail de recherche. J'ai poursuivi les travaux de ta Thèse et voilà où j'en suis... Merci pour tout.

A Madame le Professeur Nicola HAGEMEISTER qui m'a également aidé et soutenu tout au long de ce parcours. Notre collaboration a commencé avec Pierre-Yves en 2009 et se poursuit encore avec Cheng. Merci pour tes encouragements, ta disponibilité et tes conseils toujours très avisés. J'aimerais également remercier ici toutes les personnes qui ont participé de près ou de loin à la collecte des données de patients au Canada.

Je tiens également à remercier tous les membres du jury qui ont accepté de lire et d'évaluer ma thèse. Vos critiques, commentaires et suggestions contribueront à pousser plus loin la réflexion faite au cours de ma thèse et ainsi à mon cheminement en tant que jeune chercheur.

A Pierre-Yves LAGACÉ et Cheng ZHANG, 2 doctorants ingénieurs avec qui j'ai eu la chance de travailler lors de leur co-tutelle entre la France et le Canada. L'expérience du travail avec vous restera inoubliable et source d'un grand respect.

Remerciements aux financeurs du programme de chaires ParisTech BiomecAM en modélisation biomécanique personnalisée, porté par la fondation ParisTech, et tout particulièrement la Société Générale et COVEA, pour leur contribution à l'environnement scientifique qui m'a permis de conduire cette recherche dans les meilleures conditions

A l'ensemble du personnel, des doctorants et des étudiants du Laboratoire et tout particulièrement à Marine, Thomas, Benjamin et Cédric, ainsi que Mohamed Marhoum pour leur aide toujours précieuse.

A toutes les personnes au Canada qui ont participé à ce projet. Merci beaucoup.

A Aline, ma femme, qui m'a soutenu et surtout supporté tout au long de ce parcours. Je t'aime et te respecte infiniment. A ton tour maintenant....

A mes enfants que j'aime plus que tout.

A ma famille qui m'a toujours encouragé et soutenu. Merci

Aux collègues du CHU de Reims qui bossent pendant que je m'amuse à Paris....

A tous ceux que j'ai oublié de remercier

SOMMAIRE

INTRODUCTION GENERALE	1
CHAPITRE 1 : CONTEXTE	3
A. Rappels anatomiques et physiologiques	3
B. Physiopathologie et évaluation des lésions de la coiffe des rotateurs	13
CHAPITRE 2 : REVUE DE LA LITTÉRATURE	20
A. Repères utilisés pour l'analyse cinématique	20
B. Cinématique scapulo-thoracique	22
C. Méthodes d'analyse	24
D. Cinématique scapulo-thoracique chez les sujets sains (tableau 1)	28
E. Cinématique scapulo-thoracique chez les sujets sains vs pathologiques (tableau 2)	29
F. Discussion	30
CHAPITRE 3 : OBJECTIF ET HYPOTHÈSES	34
Hypothèses	34
CHAPITRE 4 : DÉVELOPPEMENT D'UN MODÈLE 3D PARAMÉTRIQUE À PARTIR DE 43 SCAPULAE SÈCHES	36
A. Introduction	36
B. Matériel et méthode	37
C. Résultats	41
D. Discussion	44
E. Conclusion de chapitre	47
CHAPITRE 5 : ROBUSTESSE ET REPRODUCTIBILITÉ D'UN REPÈRE CENTRE SUR LA GLÈNE CONSTRUIT À PARTIR DE STÉRÉORADIOGRAPHIES BASSE-DOSE	48
A. Introduction	48
B. Matériel et méthode	49
C. Résultats	54
D. Discussion	56

E. Conclusion de chapitre	59
CHAPITRE 6 : ORIENTATION 3D DE LA SCAPULA CHEZ DES SUJETS SAINS ET DES SUJETS PATHOLOGIQUES LORS D'UN MOUVEMENT D'ÉLEVATION DU BRAS.	60
A. Introduction	60
B. Matériel et méthode	61
C. Résultats.....	64
D. Discussion.....	66
E. Conclusion de chapitre	69
CHAPITRE 7 : ÉVALUATION FONCTIONNELLE QUANTITATIVE DE LA SCAPULA EN ROUTINE CLINIQUE : ANALYSE PRÉLIMINAIRE.....	70
A. Introduction	70
B. Proposition d'un protocole réalisable en routine clinique	71
C. Discussion.....	74
CONCLUSION GÉNÉRALE	77
PUBLICATIONS ET COMMUNICATIONS	79
Publications dans des revues à Comité de Lecture.....	79
Communications / Posters lors de congrès scientifiques avec Comité de Lecture	79
RÉFÉRENCES.....	80
ANNEXE 1.....	87

INTRODUCTION GENERALE

L'existence d'une lésion transfixiante de la coiffe des rotateurs est très fréquente dans la population générale avec une prévalence de près de 20%.^{1,2} Cette prévalence augmente avec l'âge tout comme l'existence de lésions asymptomatiques.¹ Habituellement, on considère comme asymptomatiques les sujets qui présentent peu ou pas de douleurs ($\leq 2/10$ sur une Échelle Visuelle Analogique) et qui ne présentent pas de perte d'amplitude articulaire comparée au côté controlatéral. *Comment explique-t-on l'existence de lésions tendineuses qui ne provoquent pas de symptômes ?*

Le rôle essentiel de la coiffe des rotateurs est de centrer la tête humérale en face de la glène pour permettre une action optimale du deltoïde. Ainsi, lors de l'élévation du bras, la coiffe des rotateurs sert à abaisser la tête humérale pour maintenir le bras de levier du deltoïde et ainsi augmenter la force musculaire disponible. Cette action de centrage est toujours possible en cas de lésion du supra-spinatus comme nous l'a expliqué Burkhart³ avec sa notion de « Pont Suspendu ». Selon ce principe, l'épaule garde une fonction satisfaisante malgré une rupture de coiffe à condition que l'équilibre soit conservé entre la coiffe antérieure (Sub-Scapularis) et la coiffe postérieure (Infra-Spinatus et Teres Minor).^{3,4}

Il existe une réelle dissociation anatomo-clinique des ruptures de la coiffe des rotateurs et l'expression clinique des lésions de la coiffe est multifactorielle et inconstante. Elle dépend de la taille de la lésion et de son évolutivité, de l'existence d'une bursite sous-acromiale et de l'existence d'une tendinopathie du long biceps. Elle dépend également de l'activité du sujet. Ainsi, chez les personnes âgées, la demande fonctionnelle réduite peut expliquer le peu de symptômes ressentis par le patient. En revanche, chez le sujet jeune et actif, une lésion de coiffe est souvent à l'origine d'une symptomatologie.

La comparaison de sujets symptomatiques et de sujets asymptomatiques présentant une rupture de coiffe a permis de retrouver des activités musculaires différentes selon les groupes. En effet, plusieurs auteurs ont montré avec des méthodologies différentes que les sujets symptomatiques présentaient une plus grande activation de la partie haute du muscle Trapèze par rapport aux sujets asymptomatiques. En revanche, les sujets symptomatiques

présentent une activité musculaire du deltoïde moins importante que les sujets asymptomatiques^{5,6}. Ces études montrent bien l'importance fondamentale de l'articulation scapulo-thoracique et des muscles péri-scapulaires dans la compréhension du retentissement des lésions de coiffe des rotateurs.

Lors de précédents travaux, nous avons étudié la faisabilité d'étude pseudo-cinématique de la scapula par rapport au thorax lors d'un mouvement d'élévation du bras à l'aide de stéréoradiographies basse-dose EOS®.^{7,8} Cependant cette technique basée sur la localisation de points précis de la scapula sur les différentes vues radiographiques s'est avérée peu reproductible et difficile à utiliser en routine clinique.

L'objectif de ce travail de Thèse est tout d'abord d'optimiser cette technique d'analyse prometteuse et peu-irradiante afin d'obtenir une analyse fonctionnelle quantitative fiable et reproductible de la scapula. Ensuite, nous avons souhaité utiliser cette technique in-vivo, sur une cohorte de sujets pour évaluer le comportement de la scapula dans différentes situations.

CHAPITRE 1 : CONTEXTE

A. Rappels anatomiques et physiologiques

Le complexe articulaire de l'épaule permet de relier le membre supérieur au thorax. Il présente une grande amplitude de mouvement et a pour objectif d'emmener la main dans toutes les directions de l'espace. L'épaule peut ainsi effectuer des mouvements de flexion/extension dans le plan sagittal, des mouvements d'abduction/adduction dans le plan frontal et des mouvements de rotation interne ou externe dans le plan axial.

Ce complexe articulaire est constitué de trois articulations et de deux espaces de glissement qui ne sont pas à proprement parler des articulations. Les trois articulations sont les articulations sterno-claviculaire et acromio-claviculaire qui relient le membre supérieur au sternum par l'intermédiaire de la clavicule et l'articulation gléno-humérale. Les deux plans de glissement sont l'espace scapulo-thoracique et l'espace sous-acromial. Les mouvements de l'épaule sont en réalité des mouvements combinés de ces différentes articulations dans les trois plans de l'espace et dépassent le simple cadre de l'articulation gléno-humérale.

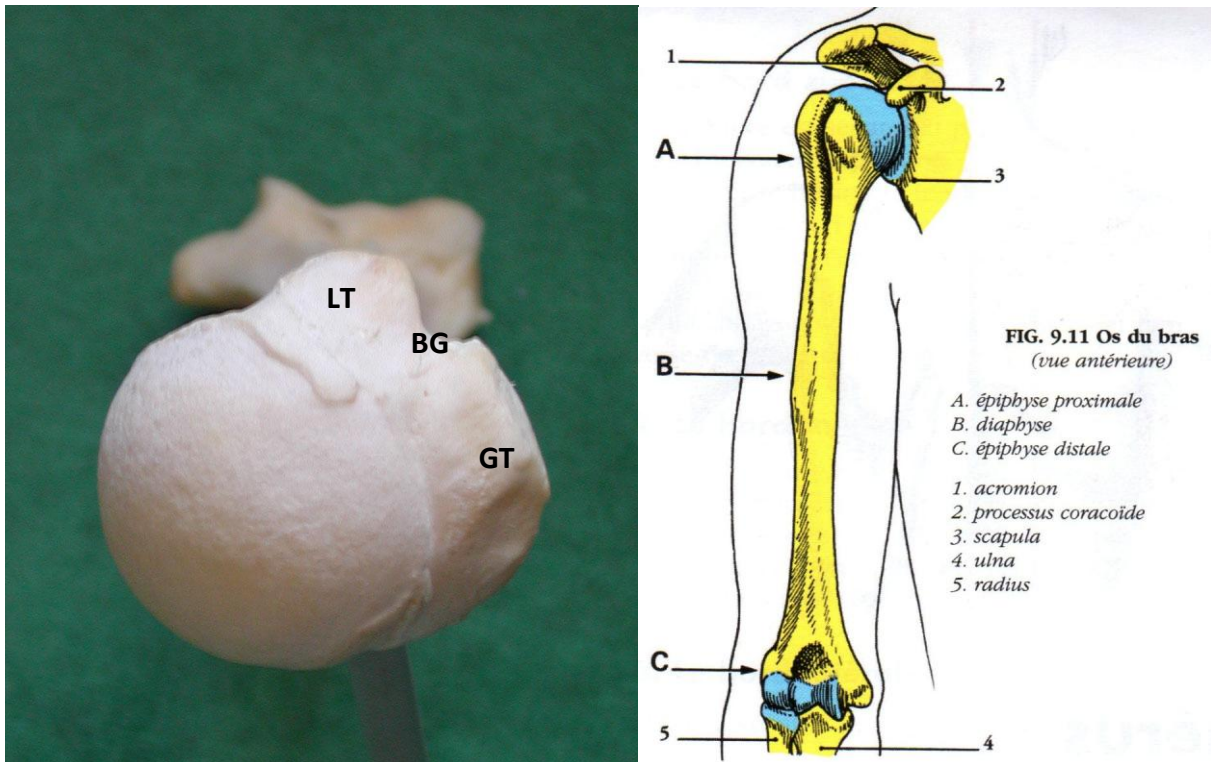
1. Anatomie osseuse et musculaire

Les structures osseuses sont représentées par l'humérus et surtout la tête humérale, la scapula et la clavicule. Les structures musculaires comprennent les muscles de la coiffe des rotateurs, le deltoïde ainsi que les muscles stabilisateurs de la scapula.

a. L'humérus (figures 1)

L'humérus est l'os long qui forme le squelette du bras. On retrouve au niveau de l'extrémité proximale de l'humérus, la tête humérale qui est recouverte de cartilage. Elle a la forme d'une portion de sphère qui regarde en dedans. Cette surface cartilagineuse est circonscrite par le col anatomique. Il existe 2 tubérosités sur l'extrémité proximale de l'humérus : la grosse tubérosité (tubercule majeur) et la petite tubérosité (tubercule mineur). Entre ces deux tubérosités existe la gouttière bicipitale où coulisse la longue

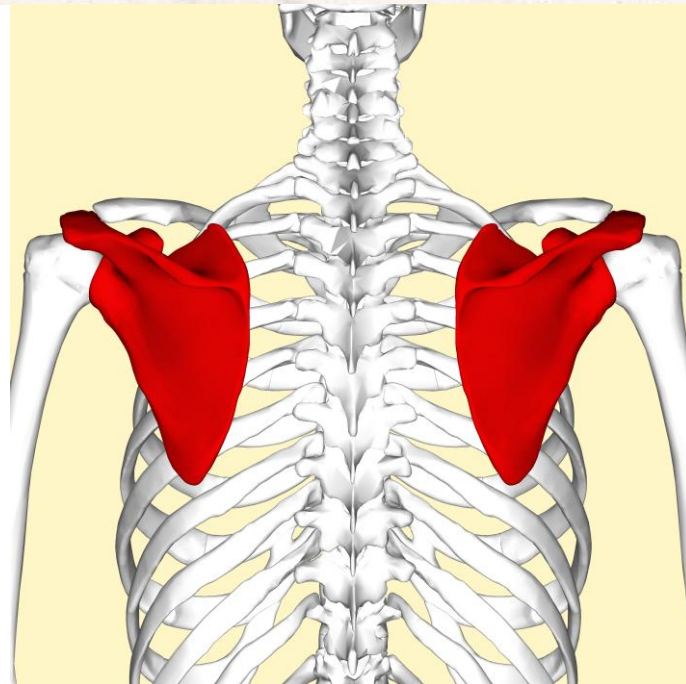
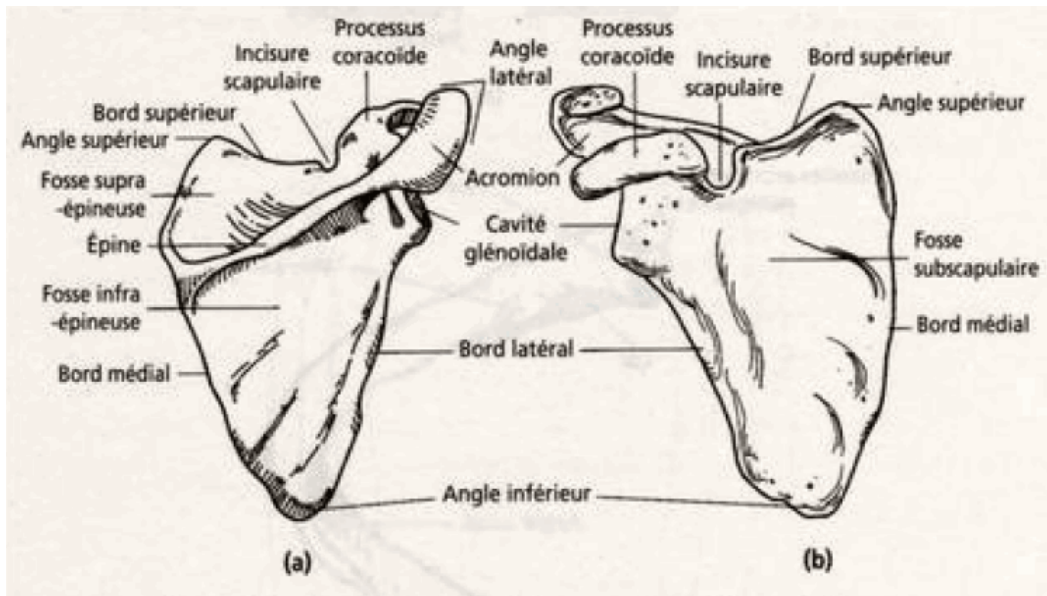
portion du biceps brachial. En dessous de la tête humérale, on retrouve le col chirurgical de l'humérus puis la diaphyse humérale qui est triangulaire à la coupe.



Figures 1 : Représentation de l'humérus (GT : Grosse tubérosité, LT : Petite tubérosité, BG : Gouttière bicipitale). Figure de droite, d'après Kamina : Précis d'Anatomie Clinique, Tome 1.

b. La scapula (figures 2)

La scapula est un os plat et triangulaire « posé » sur la face postérieure de la cage thoracique. L'épine de la scapula sépare en deux sa face postérieure et délimite ainsi une fosse supra-épineuse et une fosse infra-épineuse. A l'angle latéral de la scapula se trouve la cavité glénoïdale. La cavité glénoïdale se trouve dans un plan perpendiculaire au plan de la scapula. Elle est recouverte de cartilage et s'articule avec la tête humérale. Au-dessus de cette cavité s'élève le processus coracoïde. L'épine de la scapula se prolonge en dehors par un processus aplati, l'acromion, dont l'angle postérieur est bien marqué. L'acromion se termine à sa partie antéro-médiale par la surface articulaire claviculaire. Cet acromion forme avec le processus coracoïde et le ligament acromio-coracoïdien une véritable voûte au dessus de l'articulation gléno-humérale : la voûte coraco-acromiale.



Figures 2 : Représentations de la scapula (vues postérieure à gauche et antérieure à droite) d'après <http://www.bougepourtaplanete.fr/schema-anatomie-scapula.html> et <http://en.wikipedia.org/wiki/Scapula>

c. La clavicule

La clavicule est un os en forme de S italique. A sa partie médiale elle est articulée avec le sternum alors qu'à sa partie latérale elle est articulée avec la scapula.

d. Les muscles de la coiffe des rotateurs (figure 3)

Il s'agit d'un ensemble de 4 muscles scapulo-huméraux dont la principale fonction est le centrage de la tête humérale devant la glène scapulaire et les mouvements de rotation de l'épaule. Ces muscles sont le supra-épineux (*Supra-Spinatus*), l'infra-épineux (*Infra-Spinatus*), le petit rond (*Teres Minor*) et le sous-scapulaire (*Sub-Scapularis*).

- **Supra-Spinatus**

Il s'insère au niveau de la fosse supra-épineuse de la scapula et au niveau de la portion supérieure du tubercule majeur. Il est innervé par le nerf supra-scapulaire et son rôle principal est l'abduction de l'épaule.

- **Infra-Spinatus**

Il s'insère au niveau de la fosse infra-épineuse de la scapula et au niveau de la portion moyenne du tubercule majeur. Il est innervé par le nerf supra-scapulaire et son rôle principal est la rotation externe de l'épaule.

- **Teres Minor**

Il s'insère au niveau du bord latéral de la scapula et au niveau de la portion inférieure du tubercule majeur. Il est innervé par le nerf axillaire et son rôle principal est la rotation externe de l'épaule avec l'infra-épineux.

- **Sub-scapularis**

Il s'agit d'un muscle puissant, triangulaire qui s'insère sur la quasi-totalité de la face antérieure de la scapula (fosse sous-scapulaire) et au niveau du tubercule mineur sur l'humérus. Il est innervé par le nerf supra-scapulaire et son rôle principal est la rotation interne de l'épaule.

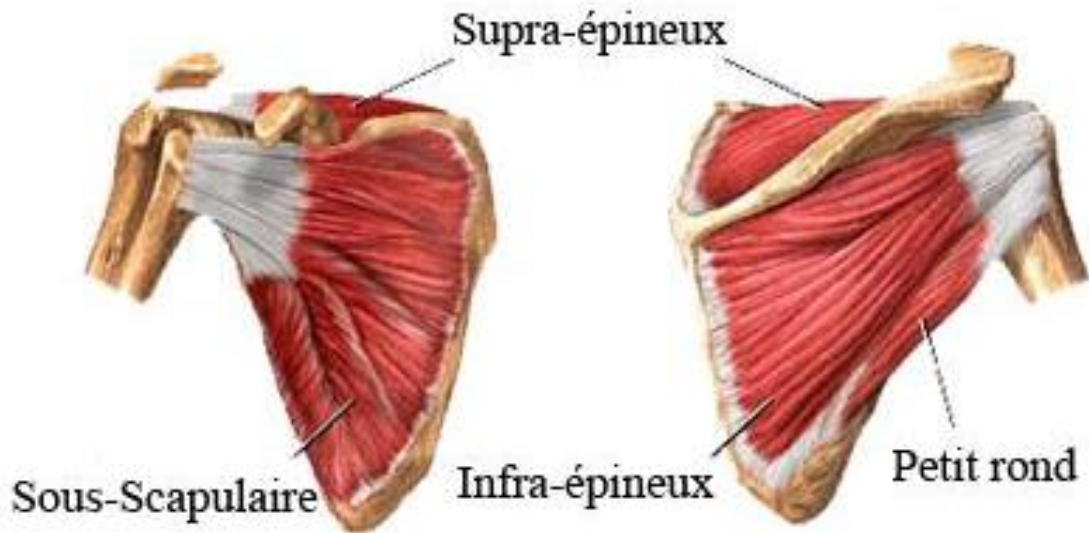


Figure 3 : Représentation des muscles de la coiffe des rotateurs (vues antérieure et postérieure). D'après <http://www.lifebodybuilding.com/les-meilleurs-exercices-pour-la-coiffe-des-rotateurs/>

e. La longue portion du biceps brachial (figure 4)

Le muscle *Biceps Brachialis* présente 2 origines. La courte portion s'insère sur le processus coracoïde avec le tendon coraco-biceps, et la longue portion s'insère sur le tubercule supra-glénoïdien de la scapula. Cette longue portion du biceps chemine vers la gouttière bicipitale où elle perfore la capsule articulaire scapulo-humérale pour être ensuite recouverte par le ligament huméral transverse. La portion intra-articulaire de la longue portion du biceps est souvent pathologique dans les pathologies de la coiffe des rotateurs.

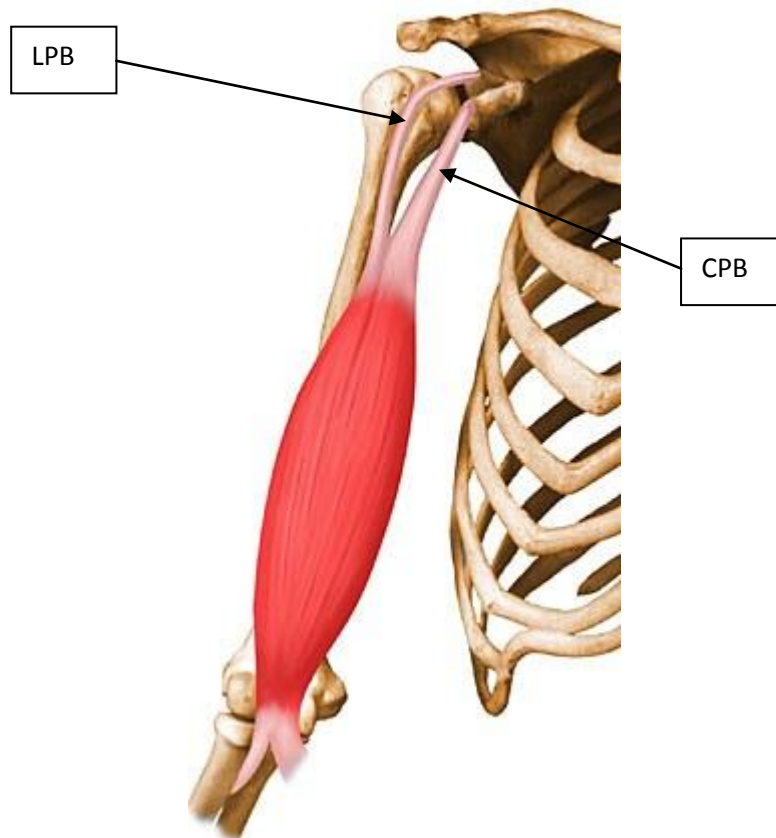


Figure 4 : Représentation de la longue (LPB) et de la courte (CPB) portions du *biceps brachialis*. D'après <http://www.rad.washington.edu/academics/academic-sections/msk/muscle-atlas/upper-body/biceps-brachii>

f. Le muscle deltoïde

Il s'agit d'un muscle triangulaire, large et aplati qui est composé de 3 faisceaux (antérieur, moyen et postérieur). Il s'insère à la fois sur la clavicule, l'acromion et l'épine de la scapula pour former le galbe de l'épaule et se termine sur la diaphyse humérale au niveau du « V » deltoïdien. Il est innervé par le nerf axillaire et son rôle principal est l'abduction du bras mais participe aussi grandement à la flexion et à l'extension grâce respectivement aux faisceaux antérieur et postérieur.

g. Les muscles péri-scapulaires

Il s'agit de différents muscles qui s'insèrent tout ou en partie au niveau de la scapula. Trois groupes musculaires sont habituellement définis : le groupe postérieur formé principalement par le muscle Trapèze mais également par les muscles Rhomboïdes et le muscle Élévateur de la Scapula (*Levator Scapulae*) (figure 5), le groupe latéral formé par le

muscle Grand Dentelé (*Serratus Anterior*) et le groupe antérieur formé par le muscle Petit Pectoral (*Pectoralis Minor*). Ne seront ici détaillés que les principaux stabilisateurs de la scapula à savoir le Trapèze et le Grand Dentelé.

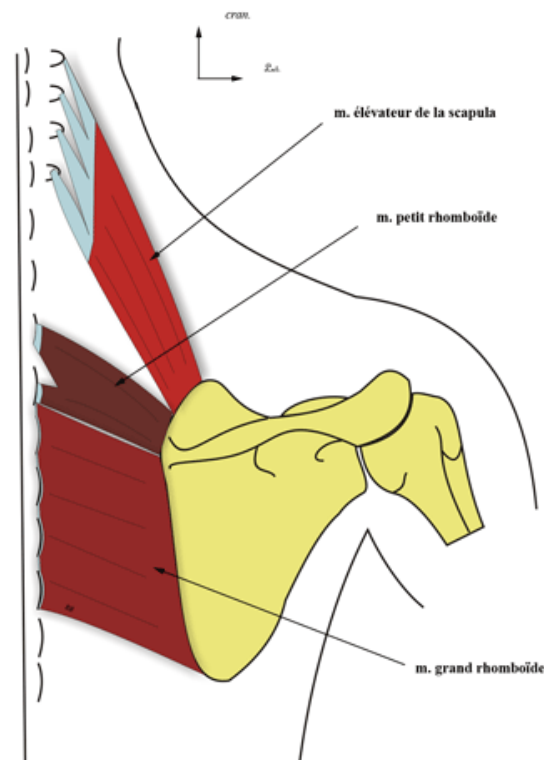


Figure 5 : Représentation des muscles Rhomboïdes (Petit et Grand) et du muscle Élévateur de la scapula

- **Muscle Trapèze (figure 6)**

Le muscle Trapèze est triangulaire à base médiale. Il est habituellement divisé en trois chefs : supérieur, moyen et inférieur. Il prend son origine au niveau de l'occiput et des épineuses des vertèbres cervicales et thoraciques. Le faisceau supérieur se termine sur le bord postéro-supérieur du 1/3 latéral de la clavicule, il est innervé par le nerf accessoire et permet le haussement des épaules, l'élévation de la scapula et participe à la mobilité du rachis cervical. Les faisceaux moyen et inférieur s'insèrent sur le bord médial de l'acromion et sur le bord postérieur de l'épine de la scapula. Ils sont innervés par le nerf du trapèze. Le faisceau moyen participe à la rotation latérale de la scapula en rapprochant le bord médial de la scapula de la colonne vertébrale alors que le faisceau inférieur participe plutôt au

mouvement de sonnette de la scapula en rapprochant l'angle inférieur de la colonne et au tilt postérieur⁹.

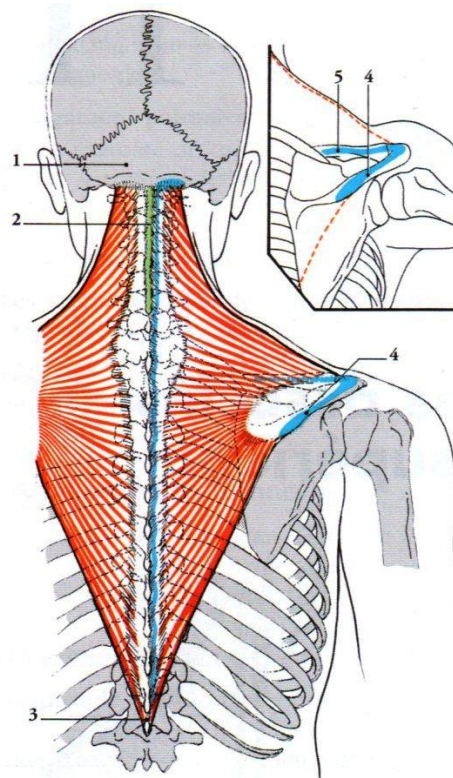


FIG. 11.2. Muscle trapèze

- | | |
|-----------------------------|------------------------|
| 1. ligne nuchale supérieure | 4. épine de la scapula |
| 2. lig. nuchal | 5. clavicule |
| 3. processus épineux de T12 | |

Figure 6 : Représentation du muscle Trapèze.
D'après Kamina, Précis d'Anatomie Clinique, Tome 1.

- **Muscle Grand Dentelé (figure 7)**

C'est le seul muscle médial de l'épaule. Mince, large, aplati et quadrilatère, il est également divisé en trois faisceaux (supérieur, moyen et inférieur). Il prend son origine sur le bord latéral des côtes (2^{ème} à 9^{ème} côtes) et se termine sur la face antérieure de la scapula au niveau du bord médial. Il est innervé par le nerf thoracique long (ou nerf respiratoire de Charles Bell). Le muscle Grand Dentelé (ou Serratus Antérieur) participe à l'articulation scapulo-thoracique par deux espaces de glissement, l'espace scapulo-serratique à sa face postérieure, et l'espace inter serrato-thoracique à sa face antérieure. Son rôle est de maintenir la scapula appliquée contre le thorax. Il participe également à l'upward rotation,

au tilt postérieur et à la rotation latérale de la scapula lors des mouvements d'élévation du bras⁹.

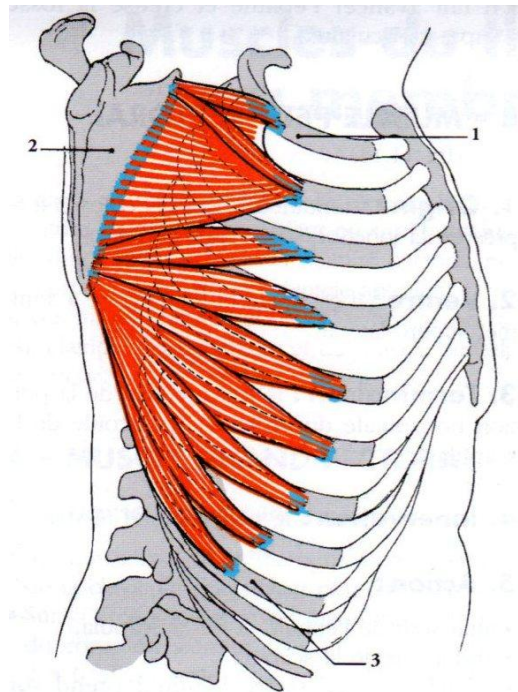


FIG. 11.15. Muscle dentelé antérieur
(vue latérale avec translation latérale de la scapula)
1. 1^{re} côte 2. scapula 3. 9^e côte

**Figure 7 : Représentation du muscle Grand Dentelé (Serratus Antérieur).
D'après Kamina, Précis d'Anatomie Clinique, Tome 1.**

2. Physiologie normale du complexe articulaire de l'épaule

La physiologie de l'épaule est complexe. En effet, l'épaule est l'articulation la plus mobile du corps humain et concerne trois « vraies » articulations et deux espaces de glissement. La mobilité de l'épaule est assurée par les mouvements combinés de l'humérus, de la scapula et de la clavicule.

Nous allons définir dans un premier temps les différents mouvements du bras et de la scapula qui seront utilisés dans le reste de ce travail. Ensuite, nous définirons les différents repères utilisés lors d'analyses cinématiques et enfin nous décrirons la cinématique « normale » étudiée chez les sujets sains.

a. Mouvements de l'humérus (figure 8)

Lors de l'examen clinique d'une épaule, on s'intéresse surtout aux mouvements du bras par rapport au thorax. Ces mouvements se font dans 3 plans distincts. Les mouvements dans le plan sagittal regroupent les mouvements de flexion (ou élévation antérieure) et d'extension. Dans le plan frontal, on retrouve les mouvements d'abduction (ou élévation latérale) et d'adduction. Et dans le plan axial il existe la rotation externe et interne du bras.

Dans la littérature, on rencontre fréquemment un mouvement intitulé « élévation dans le plan de la scapula ». Ce mouvement est une combinaison d'élévation latérale et antérieure pour que la diaphyse humérale soit dans le plan de la scapula (angle d'environ 30 à 40° par rapport au plan frontal selon les auteurs).




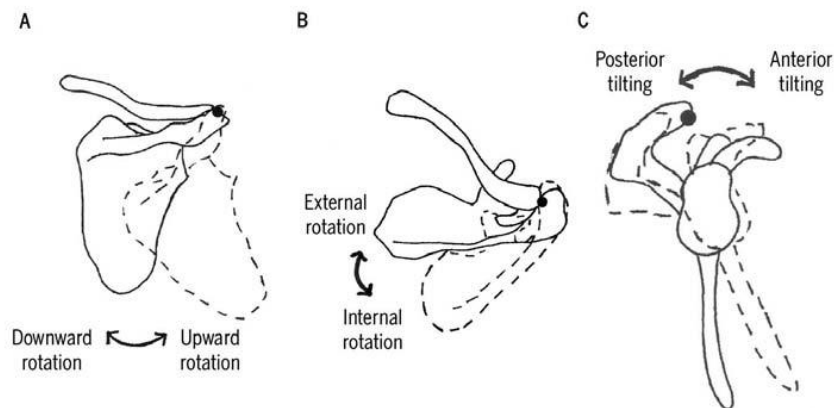
Mouvement	Amplitude (Épaule)	Illustration
Flexion / Extension (antéimpulsion / réimpulsion)	180° / 50°	
Abduction / Adduction	180° / 50°	
Rotation interne / externe	90° / 90°	

Figure 8 : Illustrations des mouvements de l'épaule et amplitudes.
Images adaptées de (<http://entrainement-sportif.fr/epaule.htm>, 2014)

b. Mouvements de la scapula (figure 9)

Il est plus difficile en clinique de suivre les mouvements de la scapula qui est recouverte par le tissu cutanéomusculaire. Elle peut également effectuer des rotations autour des 3 axes principaux. Le mouvement de rotation interne/externe s'effectue autour d'un axe supéro-inférieur. Le mouvement d'upward/downward rotation s'effectue autour d'un axe antéro-postérieur. Et le mouvement de tilt antérieur/postérieur s'effectue autour d'un axe latéro-médial.



**Figure 9 : Représentation des différents mouvements de la scapula autour des 3 axes.
D'après Ludewig et al, JOSPT 2009.¹⁰**

Le contrôle permanent et le positionnement correct de la scapula sur le thorax jouent un rôle crucial pour le bon fonctionnement de l'épaule et la stabilisation ou la mobilisation de la scapula sont assurées par la musculature scapulo-thoracique. Les mouvements de la scapula sur le thorax ont pour objectif *in-fine* d'aligner la glène avec la tête humérale pour créer une base stable aux mouvements de l'humérus et ainsi pouvoir déployer une force maximale par l'intermédiaire du deltoïde lors de l'élévation du bras.

B. Physiopathologie et évaluation des lésions de la coiffe des rotateurs

1. Épidémiologie et Pathogénie

Les lésions de la coiffe des rotateurs sont très fréquentes. Les lésions partielles (n'intéressant pas toute l'épaisseur du tendon) sont plus fréquentes que les lésions transfixiantes (sur toute l'épaisseur du tendon) et augmentent avec l'âge. Peu fréquentes avant 50 ans, elles concernent 70% des épaules à 80 ans dans des études cadavériques¹¹. Ces lésions de coiffe intéressent préférentiellement le tendon du *Supra-Spinatus* à son insertion. Tempelhof retrouvait une prévalence globale de 23% de lésions transfixiantes (étude échographique) sur 411 sujets asymptomatiques et cette prévalence augmentait avec l'âge².

Les lésions de la coiffe des rotateurs, partielles ou transfixiantes peuvent survenir dans un contexte dégénératif, traumatique ou micro-traumatique.

a. Contexte dégénératif

Deux théories s'opposent pour expliquer les lésions dégénératives de la coiffe des rotateurs. Il s'agit de la théorie du conflit extrinsèque et la théorie intrinsèque.

La théorie du conflit extrinsèque a été développée par Neer en 1983.¹² Ainsi, lors de l'élévation du bras, le tendon du muscle supra-spinatus entre en contact avec la partie antérieure de l'acromion. Il s'agit d'un contact physiologique dans des conditions normales d'utilisation. En revanche, en cas de répétition des gestes, d'entésophyte acromio-coracoïdien ou en cas d'augmentation de l'épaisseur du tendon, ce contact serait à l'origine d'un conflit mécanique avec la face superficielle de la coiffe.

La théorie intrinsèque ou théorie vasculaire a été développée par Codman en 1934.¹³ Cette théorie suppose une altération première du tendon à l'origine de la lésion. Il existe en effet une zone de faiblesse mal vascularisée à la partie distale du tendon du supraspinatus. Ainsi, il existerait un vieillissement naturel du tendon, sans possibilité de cicatrisation qui expliquerait les lésions profondes des sujets d'âge mûr.

En réalité, il semble que les 2 mécanismes soient liés et complémentaires. Ainsi, s'ajoutent les contraintes mécaniques de la théorie extrinsèque à l'affaiblissement tendineux progressif et inéluctable de la théorie intrinsèque.

b. Contexte traumatique et micro-traumatique

Les lésions traumatiques de la coiffe des rotateurs sont rares chez les sujets jeunes. En effet, elles nécessitent un traumatisme à haute cinétique (chute de hauteur, accident de la voie publique...). En revanche, chez le sujet âgé, une simple chute de sa hauteur peut être à l'origine d'une aggravation brutale de la condition de la coiffe des rotateurs. Dans la majorité des cas, il s'agit en fait d'une aggravation traumatique d'une lésion dégénérative de coiffe préexistante à l'origine d'un tableau d'épaule pseudo-paralytique.

Les lésions micro-traumatiques de la coiffe des rotateurs sont rares. Elles sont retrouvées lorsque le travail ou l'activité sportive du sujet expose le tendon à de nombreuses répétitions d'une position à risque (conflit mécanique). On retrouve ce genre de lésion chez les sportifs d'armé du bras (VolleyBall, Handball, Javelot, Water-Polo...). En effet, dans cette position, il existe un conflit interne entre la face profonde de la coiffe et le rebord postéro-supérieur de la glène. Il s'agit du conflit postéro-supérieur parfaitement décrit par Walch.¹⁴

c. Évolution naturelle

Les lésions partielles (non transfixiantes) ou transfixiantes de la coiffe des rotateurs ne cicatrisent pas spontanément. L'évolution se fait inexorablement vers l'extension progressive des lésions. Cependant le mode évolutif (progressif ou par à-coup) et le sens de l'extension ne sont pas prévisibles.

Dans les lésions transfixiantes de la coiffe, l'évolution lente et progressive dans la plupart des cas explique la bonne tolérance clinique liée à une certaine adaptabilité compensatrice des structures de voisinage (hypertrophie du Teres Minor en cas de faillite de l'Infra-Spinatus par exemple). La lésion initiale touche le plus souvent le tendon du Supra-Spinatus, et s'étend progressivement vers l'arrière et le tendon de l'Infra-Spinatus^{15,16}. Parfois cette extension se fait vers l'avant (long biceps et Sub-Scapularis).

Les lésions tendineuses entraînent des modifications de structure du muscle qui aboutissent à une atrophie et une infiltration graisseuse du muscle^{17,18}. Ces anomalies de structure du muscle sont irréversibles et la réparation chirurgicale de la coiffe des rotateurs permet dans le meilleur des cas de stabiliser ces lésions musculaires. C'est l'association de la rétraction tendineuse et de la dégénérescence musculaire qui permet d'apprécier l'ancienneté des lésions.

Lorsque l'évolution se poursuit, il existe une ascension progressive de la tête humérale qui s'associe à une diminution de l'espace sous-acromial (normalement supérieur à 7mm sur un cliché de face en rotation neutre). La rupture isolée du Supra-Spinatus n'est pas suffisante pour entraîner une ascension de la tête humérale et elle doit s'associer à une lésion de l'Infra-Spinatus pour que le centrage de la tête humérale dans le plan frontal ne se

fasse plus correctement^{18,19}. Hamada et al ont décrit l'évolution radiologique en 5 stades des lésions transfixiantes de la coiffe des rotateurs²⁰ (figure 10).

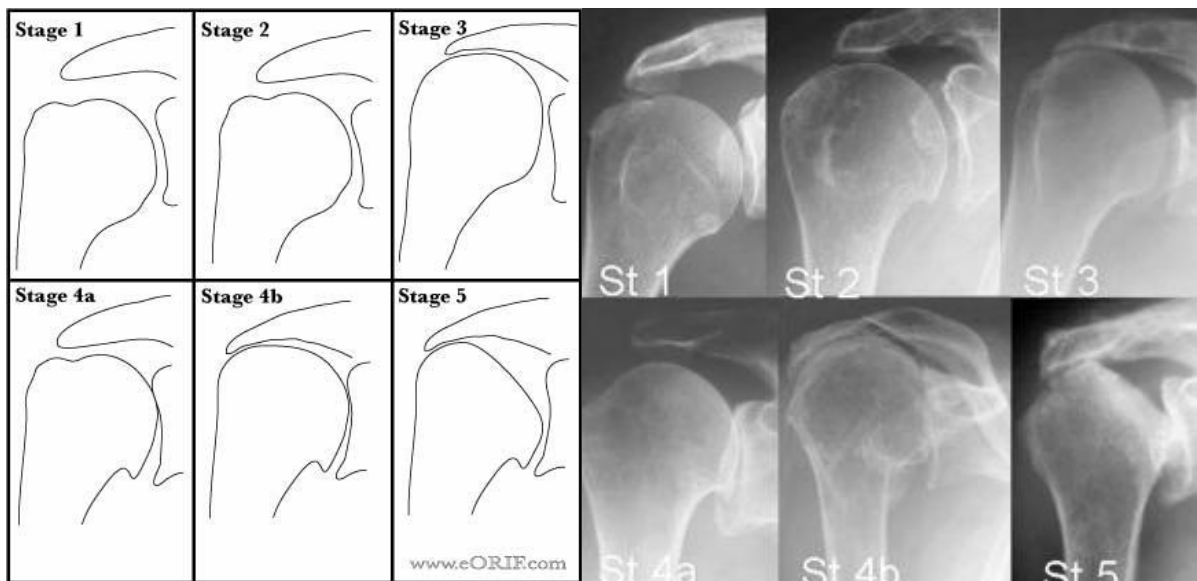


Figure 10 : Représentation de la classification d'Hamada des omarthroses excentrées sur lésion massive de la coiffe des rotateurs.

2. Évaluation des lésions de la coiffe des rotateurs

a. Évaluation clinique

L'examen clinique de l'épaule est assez bien standardisé. Il est réalisé sur un malade torse nu et doit être bilatéral et comparatif.

L'interrogatoire est minutieux et permet de caractériser le type de douleur ressentie par le patient ainsi que sa localisation. On fait préciser par le patient ses conditions d'exercice professionnel ainsi que ses habitudes de vie et de loisirs. On évalue ensuite les amplitudes articulaires actives et passives de l'épaule afin de rechercher d'éventuelles asymétries. L'inspection recherche une amyotrophie musculaire des fosses supra et/ou infra-épineuse de la scapula qui témoigne d'une lésion ancienne de la coiffe.

On réalise ensuite un examen analytique des différents muscles de la coiffe des rotateurs. Pour chaque muscle, il existe un ou plusieurs tests spécifiques. Le tendon du Supra-Spinatus est exploré par le test de Jobe²¹ (figure 11). Ce test est assez sensible mais peu spécifique. Le tendon du Sub-Scapularis est testé à la fois par le Lift-off test (ou test de

Gerber) et par le Belly Press-test lorsque les sujets ne parviennent pas à mettre la main dans le dos²². Les rotateurs externes se testent lors d'une rotation externe contrariée coude au corps ou à 90° d'abduction (test de Patte).




Figure 11 : Représentation des tests de Gerber (ou Lift-off test) et de Jobe effectués en routine clinique. D'après <http://seattleclouds.com/myapplications/Albertosh/Shoulder/Exploramanguito.html>

On termine ensuite par la recherche d'un conflit sous-acromial grâce aux manœuvres de Yocum et de Hawkins qui tentent de reproduire un conflit entre la face superficielle de la coiffe des rotateurs et l'arche coraco-acromiale en effectuant une rotation interne de l'épaule contrariée. On recherche également une souffrance du long biceps dans sa gouttière par la palpation.

À la fin de l'examen clinique, le praticien a déjà plusieurs hypothèses diagnostiques. Les examens complémentaires d'imagerie seront là pour étayer ou non ces hypothèses.

b. Évaluation radiographique et ultra-sonographique

La radiographie standard de face et de profil et l'échographie sont les examens de première intention pour orienter le diagnostic.

La radiographie standard de face et de profil permet de rechercher une éventuelle calcification qui peut faire partie d'un tableau de tendinopathie calcifiante de l'épaule. Elle permet également de rechercher une arthrose gléno-humérale ou acromio-claviculaire ou encore d'évaluer l'espace sous-acromial.

L'échographie est un examen non invasif, facilement accessible qui permet d'explorer avec beaucoup de finesse les tendons de la coiffe des rotateurs même si elle sous-estime souvent la taille des lésions. Cependant elle reste très opérateur-dépendant.

Le bilan complet d'une lésion de la coiffe des rotateurs nécessite dans de nombreux cas l'usage d'une imagerie en coupe 3D, à savoir l'arthro-tomodensitométrie (Arthro-TDM) ou l'Imagerie par Résonance Magnétique (IRM).

c. Évaluation à l'aide d'imageries en coupe (Arthro-TDM/IRM)

Pour une exploration complète de la coiffe des rotateurs il existe 2 types d'examens d'imagerie en coupe : l'arthro-TDM et l'IRM. Selon les cas, on utilise l'un ou l'autre de ces examens en fonction des habitudes et surtout en fonction de la pathologie recherchée.

Dans tous les cas, cet examen nous permettra de juger de l'extension frontale (figures 12 et 13) et sagittale de la lésion de coiffe. On devra également rechercher la dégénérescence graisseuse des muscles de la coiffe ainsi que rechercher une pathologie associée du long biceps ou de l'articulation acromio-claviculaire.

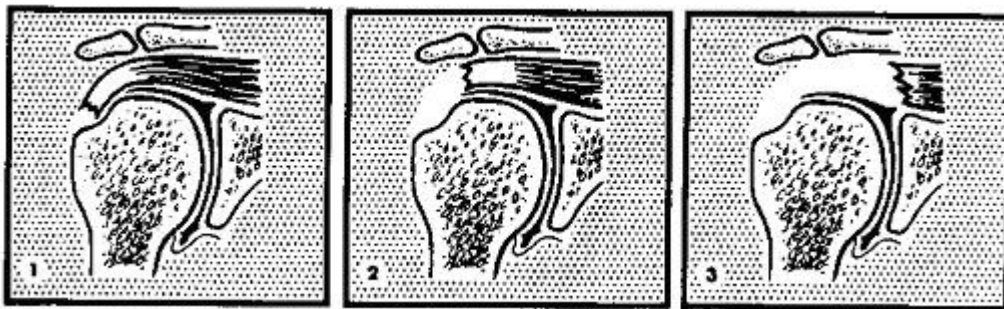

Figure 12 : Classification de Patte de l'extension frontale des lésions transfixiantes de la coiffe des rotateurs

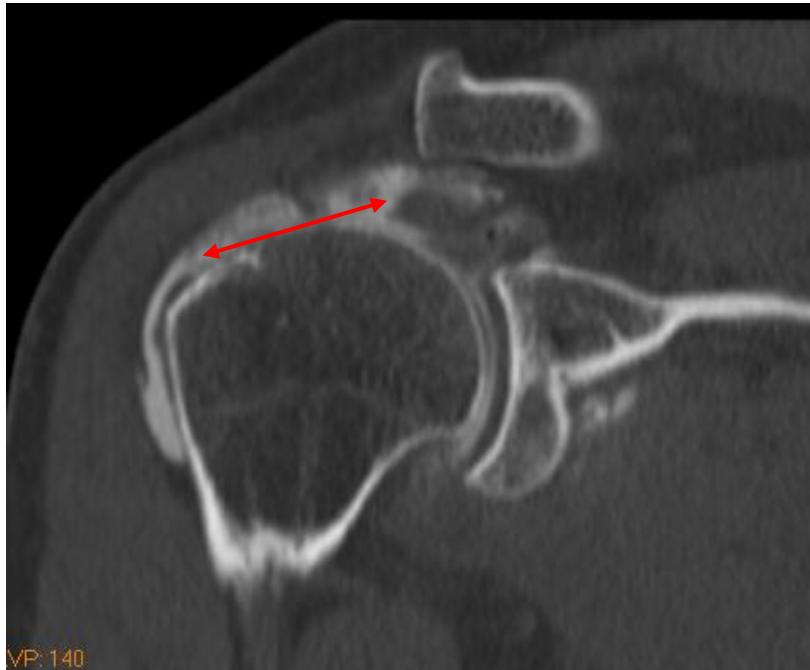


Figure 13 : Coupe coronale d'arthroscanner qui montre une lésion transfixiante du supra-épineux rétractée stade III

d. Score de Constant

Il existe différents scores en clinique pour évaluer la fonction d'une épaule et ainsi juger du retentissement fonctionnel des lésions. Le plus utilisé en Europe est le score de Constant²³. Ce score sera détaillé ici car nous l'utiliserons plus tard dans l'exposé (Annexe 1).

Le score de Constant est un hétéro-questionnaire. C'est-à-dire que c'est l'examineur qui remplit le score et non le patient lui-même. Il existe 4 grands items dans ce score : Douleur (/15pts), Activité (/20pts), Mobilité (/40 pts) et Force (/25 pts). Le score est au total sur 100 points et plus le score est important, meilleure est la fonction de l'épaule.

CHAPITRE 2 : REVUE DE LA LITTÉRATURE

L'analyse de la cinématique scapulo-thoracique est essentielle pour comprendre les différences d'expression clinique des lésions de la coiffe des rotateurs. Cette analyse cinématique nécessite dans un premier temps de définir les repères indispensables pour analyser le mouvement d'un solide dans l'espace.

A. Repères utilisés pour l'analyse cinématique

1. Le repère thorax

Ce repère a été défini par l'ISB (International Society of Biomechanics) en 2005.²⁴ Il nécessite la localisation de 4 repères osseux que sont l'*Incisura Jugularis* (IJ), le *Processus Xyphoidus* (PX), les processus épineux de la 7^{ème} vertèbre cervicale (C7) et de la 8^{ème} vertèbre thoracique (T8). Lors des études cinématiques de la scapula par rapport au repère thorax, ce repère est considéré comme rigide.

Dans ce repère, on définit (figure 14) :

O_t comme étant le centre de ce repère confondu avec IJ.

Y_t : ligne reliant le milieu de l'axe entre PX et T8 et le milieu de l'axe entre IJ et C7.

Z_t : la ligne perpendiculaire au plan formé entre IJ, C7 et le milieu de l'axe PX et T8, dirigée vers la droite.

X_t : la ligne perpendiculaire à Y_t et Z_t , dirigée vers l'avant.

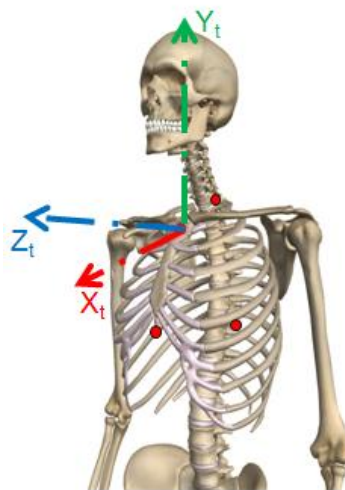


Figure 14 : Représentation du repère Thorax défini par l'ISB.
Le centre du repère est le point IJ (Incisura Jugularis)

2. Le repère scapula

En 2005, l'ISB a également défini un repère utilisable pour la scapula. L'objectif était d'harmoniser les pratiques afin que chacun utilise les mêmes repères pour une plus grande clarté et pour pouvoir comparer les études entre elles. Ce repère est basé sur la localisation de 3 points particuliers de la scapula : l'Angulus Acromialis (AA), le Trigonum Scapulae (TS) et l'Angulus Inferior (AI). La majorité des études qui utilisent ce repère se servent de la palpation pour localiser ces points.

Dans ce repère, on définit (figure 15):

O_s comme étant le centre du repère confondu avec AA.

Z_s : la droite reliant TS et AA, orientée vers AA.

X_s : la droite perpendiculaire au plan formé par AI, AA et TS, orientée vers l'avant.

Y_s : la droite perpendiculaire à X_s et Z_s , orientée vers le haut

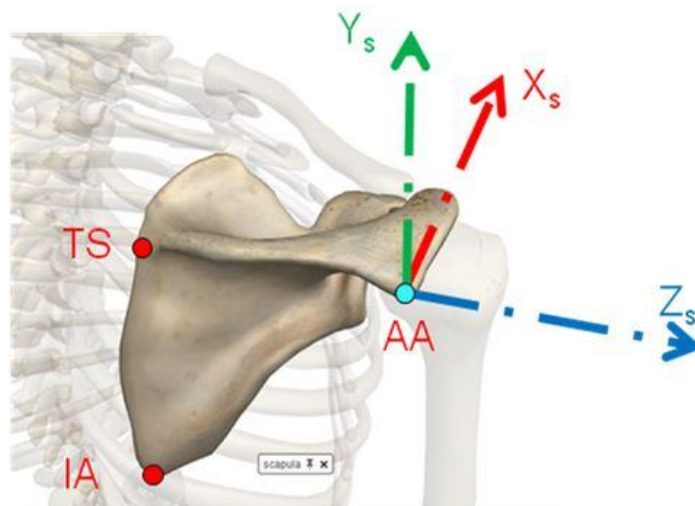


Figure 15 : Représentation du repère Scapula défini par l'ISB.
Le centre du repère est le point AA (Angle Acromial)

3. Le repère humérus

Dans ce travail, nous n'avons pas utilisé de repère humérus qui nécessite de calculer le centre de rotation de l'articulation gléno-humérale (qui est le centre du repère) et de localiser les épicondyles médial et latéral. Nous avons essentiellement travaillé sur le centre de la tête humérale et l'axe de la diaphyse humérale sans créer de repère humérus.

B. Cinématique scapulo-thoracique

1. Mouvement d'un solide dans l'espace

Lorsque l'on étudie le mouvement d'un solide dans l'espace, on étudie le positionnement du solide entre une position de départ et une position d'arrivée. Le changement de position est défini par 3 translations et 3 rotations selon X, Y et Z. Les translations sont calculées grâce aux nouvelles coordonnées cartésiennes du centre du solide dans le repère de référence. Les rotations sont calculées de la même manière mais selon une séquence d'angle bien définie.

L'étude du mouvement de la scapula par rapport au thorax consiste donc à analyser les déplacements de la scapula qui tourne autour des 3 axes fixes du thorax. Dans la littérature, les translations sont rarement retranscrites et l'accent est surtout mis sur les rotations de la scapula. L'ISB a défini la séquence angulaire à utiliser et il s'agit de la séquence Y, X, Z. Ainsi, lors d'un mouvement entre une position 1 et une position 2, on regardera d'abord le déplacement de l'objet selon l'axe Y, puis selon l'axe X et enfin selon l'axe Z.

2. Rythme scapulo-huméral

Le concept de rythme scapulo-huméral a été développé après les premières analyses cinématiques de l'épaule effectuées en 2D à l'aide de radiographies standards. Ainsi, le rythme scapulo-thoracique est défini comme le ratio du mouvement gléno-huméral sur le mouvement scapulo-thoracique lors de l'élévation du bras. Il est souvent calculé en divisant le mouvement complet de l'épaule (angle huméro-thoracique) par le mouvement d'upward rotation de la scapula (angle scapulo-thoracique)²⁵ (figure 16).

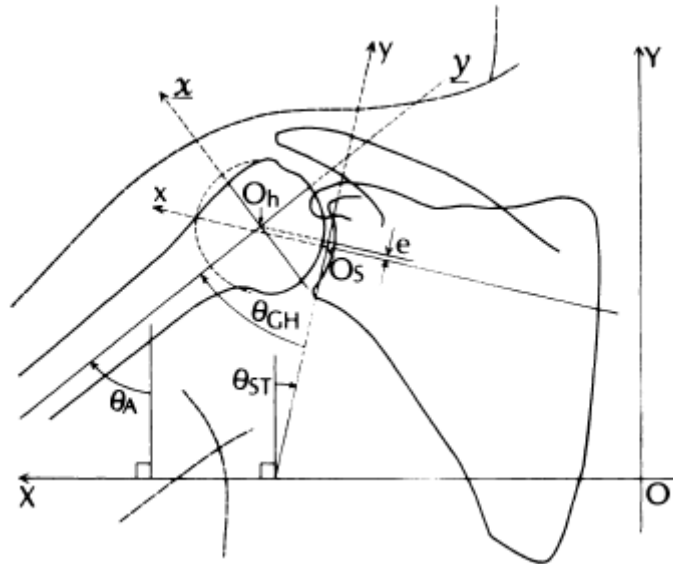


Figure 16 : Représentation de l'angle scapulo-thoracique (θ_{ST}) utilisé pour définir le rythme scapulo-huméral. L'angle du bras (θ_A) est égal à la somme de l'angle gléno-huméral (θ_{GH}) et de l'angle scapulo-thoracique (θ_{ST}). D'après Poppen et Walker, JBJS, 1976.²⁵

Le concept de rythme scapulo-huméral est une approche assez facile pour étudier les mouvements combinés des structures osseuses. Il est généralement estimé à 2/1 pour un mouvement d'abduction du bras^{25,26} et est nécessaire pour atteindre des pleines amplitudes de mouvement de l'épaule. Par exemple, pour une abduction du bras de 180°, l'articulation gléno-humérale serait responsable de 120° et le glissement de la scapula le long de la cage thoracique (articulation scapulo-thoracique) serait de 60°. Des études plus récentes démontrent toutefois que différents facteurs comme le plan d'élévation du bras et certaines pathologies pourraient influencer sur la valeur de ce ratio²⁷⁻²⁹.

Avec l'essor de l'analyse cinématique 3D, l'ensemble des mouvements de la scapula est désormais étudié et vient approfondir ce concept de rythme scapulo-huméral qui semble désormais dépassé.

Le choix de la technique d'analyse 3D est déterminant car la précision, la reproductibilité mais aussi une éventuelle utilisation en routine clinique sont autant d'éléments à prendre en compte. Nous allons ici exposer les différentes techniques retrouvées dans la littérature qui permettront au lecteur de mieux comprendre la place et l'intérêt des stéréoradiographies basse-dose.

C. Méthodes d'analyse

1. Marqueurs externes

De nombreuses études utilisent des marqueurs externes collés sur la peau^{28,30-33}. Les points d'intérêt osseux sont palpés à travers la peau puis identifiés à l'aide des marqueurs (optoélectroniques ou électromagnétiques). La position des marqueurs est déterminée durant le mouvement à l'aide de caméra vidéo ou de récepteurs électromagnétiques avec une grande précision (de l'ordre de 1mm ou 1°).

Il existe plusieurs avantages à ces marqueurs externes. Tout d'abord, ils sont non invasifs et sans danger pour le patient.^{34,35} Ils permettent d'analyser la position du bras lors de positions statiques ou en mouvement avec différentes vitesses d'exécution. De plus, leur accessibilité est bonne puisque de nombreux laboratoires possèdent ce genre de matériel.

Cependant il existe des inconvénients à l'utilisation de marqueurs externes. La précision de la localisation des marqueurs par rapport à la position réelle des repères osseux est très variable allant jusqu'à 15mm.³⁶ De plus, lors des mouvements du bras, ces marqueurs cutanés sont soumis aux mouvements de la peau qui sont parfois très importants au niveau de l'épaule à cause de la grande amplitude de mouvement possible.³⁷

Afin de diminuer les incertitudes liées à la fixation directe sur la peau des marqueurs externes, plusieurs auteurs ont développé des méthodes alternatives (Scapula Locator, Acromion Marker Cluster par exemple) (figure 17). Ces méthodes sont très largement utilisées pour l'étude de la cinématique scapulo-thoracique³⁸. Cependant ces techniques nécessitent des calibrations multiples pour être précises au-delà de 90° d'élévation du bras, ce qui les rend difficilement utilisables en routine clinique. De plus, la reproductibilité inter-test mérite d'être améliorée et la validation de ces techniques sur sujets adultes pathologiques doit être effectuée.³⁸⁻⁴⁴

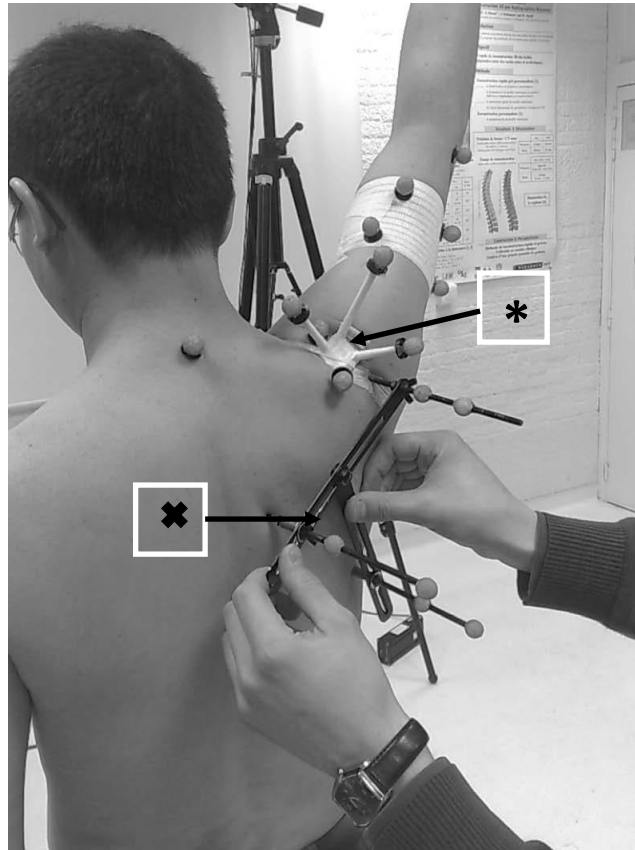


Figure 17 : Représentation en pratique clinique de l'utilisation d'un marqueur acromial (*) et du Scapula Locator (✕)

2. Techniques d'imagerie

Pour s'affranchir des problèmes liés aux marqueurs cutanés, certains auteurs ont développé des techniques d'analyse cinématique issues des techniques d'imagerie médicale (CT-Scan, fluoroscopie, IRM). Le principal avantage de ces techniques est d'obtenir le positionnement des pièces osseuses (et non du revêtement cutané) et de recueillir également des paramètres anatomiques cliniques (orientation de la glène ou de la tête humérale, centre de la tête humérale et centre de la glène). Grâce aux techniques d'imagerie en coupe (CT-Scan ou IRM) on peut également obtenir l'objet 3D de la pièce osseuse étudiée.

Les techniques qui utilisent le scanner (ou CT-Scan) procèdent habituellement selon la même méthode. On fait passer au sujet un scanner haute résolution qui permet d'obtenir l'objet 3D de la scapula. Ensuite on demande au sujet d'effectuer une élévation du bras et durant le mouvement le positionnement de la scapula est suivi grâce à un ou deux fluoroscopes. Puis un logiciel de *model-image registration* effectue un recalage de l'objet 3D

sur les images issues de la fluoroscopie. Ces techniques sont très précises et reproductibles (moins de 0.5° et 0.5mm sur une étude cadavérique⁴⁵) mais exposent le sujet à une irradiation importante de l'ordre de 2.06mSV pour le scanner⁴⁶ sans compter l'irradiation liée à la fluoroscopie.

D'autres auteurs ont utilisé l'Imagerie par Résonance Magnétique⁴⁷⁻⁴⁹, mais l'accès à des IRM ouverts qui permettent les mouvements pendant les acquisitions est vraiment très restreint. De plus avec ce genre de technique le temps d'acquisition est très long ce qui est difficilement applicable en routine clinique.

D'autres techniques utilisant des radiographies bi-planes ont été envisagées. Ainsi Berthonnaud⁵⁰ a proposé une méthode utilisant des paires de radiographies acquises à différentes positions du bras pour étudier la pseudo-cinématique gléno-humérale. Cependant, bien que la méthode proposée permette d'effectuer le suivi 3D des os de l'épaule avec de faibles doses de radiations, son imprécision était une limitation majeure. En effet, l'acquisition des deux radiographies d'une même paire n'était pas réalisée simultanément et la précision de la méthode est donc affectée par le mouvement du sujet entre les deux radiographies. De plus, l'évaluation de la précision de la méthode n'est pas détaillée.

3. Bone pins (figure 18)

Afin de suivre le déplacement des pièces osseuses l'une par rapport à l'autre, certains auteurs ont proposé de mettre en place des broches directement dans l'os et d'y relier des marqueurs optoélectroniques ou électromagnétiques.⁵¹⁻⁵³ On imagine facilement que ces techniques ne puissent pas être utilisées en routine clinique. En revanche, elles sont considérées comme le « Gold Standard » en matière de cinématique scapulo-thoracique.

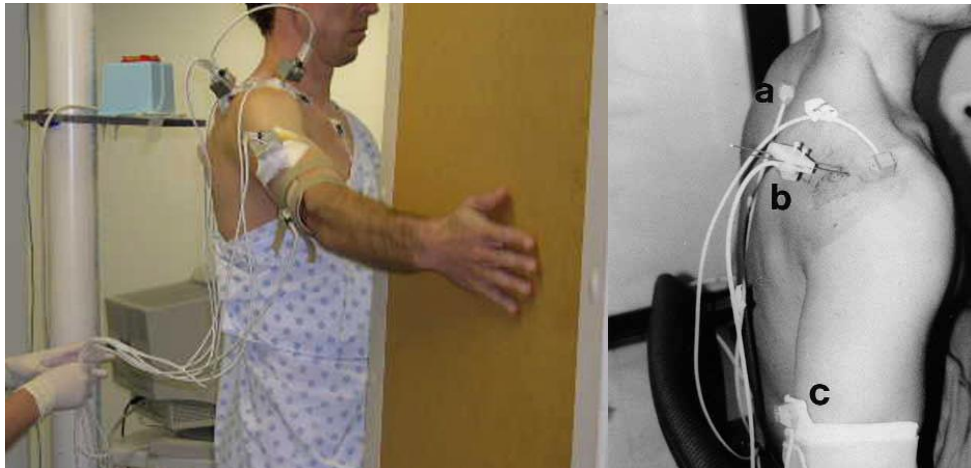

Figure 18 : Exemples de capteurs électromagnétiques montés sur des broches fixées directement dans l'épine de la scapula. D'après Ludewig et al (2009)⁵² et d'après McClure et al (2001)⁵³.

4. Stéréoradiographies basse-dose EOS®

Le système de stéréoradiographies basse-dose EOS® permet l'obtention de radiographies calibrées, biplanes et orthogonales avec une haute résolution au prix d'une très faible irradiation.⁵⁴ En collaboration avec le LIO (Montréal, Canada) et PY Lagacé lors de son Doctorat, nous avons développé une technique d'analyse de la cinématique scapulaire à partir de ce système EOS®.^{7,8} Pour réaliser cette analyse pseudo-cinématique, l'observateur devait localiser des repères osseux sur les stéréoradiographies afin de créer un corps rigide représentant la scapula. Ce corps rigide était ensuite recalé sur les différentes vues. Cependant cette technique s'est avérée peu reproductible avec un intervalle de confiance pour la localisation du point AA (Angle Acromial) allant jusqu'à 11mm.⁷ Pour être utilisable lors d'études cinématiques in-vivo, cette technique doit être améliorée, notamment en ce qui concerne sa reproductibilité et sa précision.

D. Cinématique scapulo-thoracique chez les sujets sains (tableau 1)

Étude	Méthode Mouvement étudié Repère, Séquence	Population étudiée (âge moyen)	Résultats cinématique scapulo-thoracique en position maximale
Ludewig et al (2009) ⁵²	Bone pins Abduction plan scapula (maxi 120°) Repère ISB, Séq Y, X, Z	12 sujets sains 29.3 ±6.8 ans	Upward rotation 39° Post Tilt 21° Rotation externe 2°
Matsuki et al (2011) ⁵⁵	CT Scan + fluoroscopie Abduction plan scapula (maxi 150°) Repère ISB, Séq Y, X, Z	12 sujets sains (bras dominant) 32.0 ans (27 à 36)	Upward rotation 44° (dominant) Post Tilt 26° Rotation externe 6°
McClure et al (2001) ⁵³	Bone pins Abduction plan scapula (maxi 140°) Repère centré RS (Root Spine) Séq Y, X, Z	8 sujets sains 32.6 ans (27 à 37)	Upward rotation 40° Post Tilt 17° Rotation externe 13°
Prinold et al (2013) ⁵⁶	Marqueurs optoélectroniques Abduction plan scapula (maxi 120°) Repère ISB, Séq Y, X, Z	16 sujets sains 25.0 ±2.0 ans	Upward rotation 25° Post Tilt 4° Rotation interne 5°
Schwartz et al (2014) ³³	Marqueurs optoélectroniques Abduction pure Repère ISB, Séq Y, X, Z	11 hommes sains (bras dominant) 22.4 ±2.5 ans	Upward rotation 29° Post Tilt 10° Rotation interne 0°
Ebaugh et al (2005) ⁵⁷	Marqueurs électromagnétiques Abduction plan scapula Repère centré RS (Root Spine) Séq Y, X, Z	17 sujets sains (Mouvement actif) 22.5 ans (18 à 30)	Upward rotation 54° Anterior Tilt 3° Rotation externe 2°

Tableau 1 : Revue de littérature des principales études étudiant la cinématique scapulaire de sujets sains

E. Cinématique scapulo-thoracique chez les sujets sains vs pathologiques (tableau 2)

Étude	Méthode Mouvement étudié Repère, Séquence	Population étudiée (âge moyen)	Mouvement altéré	Différence significative retrouvée
Ludewig et Cook (2000) ³¹	Marqueurs électromagnétiques Abduction plan scapula (maxi 120°) Repère ISB, Séq Y, X, Z	26 sujets sains (39.9 ±13.3 ans) 26 sujets avec SIS (39.7 ±12.0 ans)	Upward Rotation Posterior Tilt Internal Rotation	Diminution dans groupe avec SIS Diminution dans groupe avec SIS Augmentation dans groupe avec SIS
Graichen et al (2001) ⁵⁸	IRM ouvert (patient en décubitus) Abduction plan scapula (maxi 120°) Repère ISB	14 sujets sains (22 à 35 ans) 14 sujets avec SIS (47 à 62 ans)	Upward Rotation Posterior Tilt Internal Rotation	Pas de différence significative N/A N/A
McClure et al (2006) ³²	Marqueurs électromagnétiques Abduction plan scapula (maxi 150°) Repère ISB, Séq Y, X, Z	45 sujets sains (43.6 ±12.4 ans) 45 sujets avec SIS (45.2 ±12.8 ans)	Upward Rotation Posterior Tilt Internal Rotation	Augmentation dans groupe avec SIS Augmentation dans groupe avec SIS Pas de différence significative
Lin et al (2011) ⁵⁹	Marqueurs électromagnétiques Abduction plan scapula (maxi 120°) Repère ISB, Séq Y, X, Z	7 sujets sains (24.6 ±1.0 ans) 14 sujets avec SIS (25.7 ±2.5 ans)	Upward Rotation Posterior Tilt Internal Rotation	Pas de différence significative Diminution dans groupe avec SIS N/A
Lawrence et al (2014) ⁶⁰	Bone pins Abduction pure (maxi 120°) Repère ISB, Séq Y, X, Z	12 sujets sains (29.3 ±6.8 ans) 10 sujets avec SIS (35.7 ±13.4 ans)	Upward Rotation Posterior Tilt Internal Rotation	Diminution dans groupe avec SIS Pas de différence significative Pas de différence significative

**Tableau 2 : Revue de littérature des principales études comparant la cinématique scapulaire de sujets sains vs sujets pathologiques.
SIS : syndrome sous-acromial, N/A : données non disponibles**

F. Discussion

Cette revue de la littérature nous montre bien les difficultés qu'ont les différents auteurs à retrouver une cinématique scapulo-thoracique similaire chez des sujets pathologiques et même chez les sujets sains. Plusieurs paramètres peuvent expliquer ces différences.

1. Techniques d'analyse

L'incertitude de mesure liée à la technique utilisée explique en partie les différences retrouvées entre les auteurs. Les méthodes qui utilisent des capteurs externes montés sur des broches fixées directement dans l'os (bone pins) semblent être le « Gold Standard »⁵¹⁻⁵³ mais ne peuvent pas être utilisées en routine clinique du fait de leur caractère particulièrement invasif.

Les techniques utilisant des marqueurs externes collés sur la peau ne décrivent finalement que le déplacement des marqueurs eux-mêmes et non le déplacement des pièces osseuses. Les méthodes issues de l'imagerie médicale permettent de visualiser directement les pièces osseuses et semblent séduisantes. En revanche, l'irradiation nécessaire pour le scanner ou la fluoroscopie pose question sur l'usage en routine clinique de ces techniques.

Le développement d'une technique précise, reproductible et peu irradiante serait intéressante pour effectuer ces analyses cinématiques à grande échelle en routine clinique.

2. Mouvement étudié

Différents mouvements d'élévation du bras sont retrouvés dans la littérature. Si la majorité des auteurs étudient l'abduction du bras dans le plan de la scapula (orientation de 30-40° par rapport au plan frontal) (figure 19), d'autres effectuent des mouvements d'abduction pure (élévation latérale) ou des mouvements de flexion pure (élévation antérieure). On retrouve également certains auteurs qui demandent aux patients d'effectuer des mouvements combinés (main dans le dos, se laver les cheveux...).^{28,51} Pour comparer les

études entre elles, il est nécessaire d'étudier un mouvement similaire et reproductible quand on sait que le plan d'élevation du bras influence grandement la rotation interne/externe de la scapula^{61,62} alors que le degré d'élevation modifie plutôt le tilt et l'upward/downward rotation.⁶²

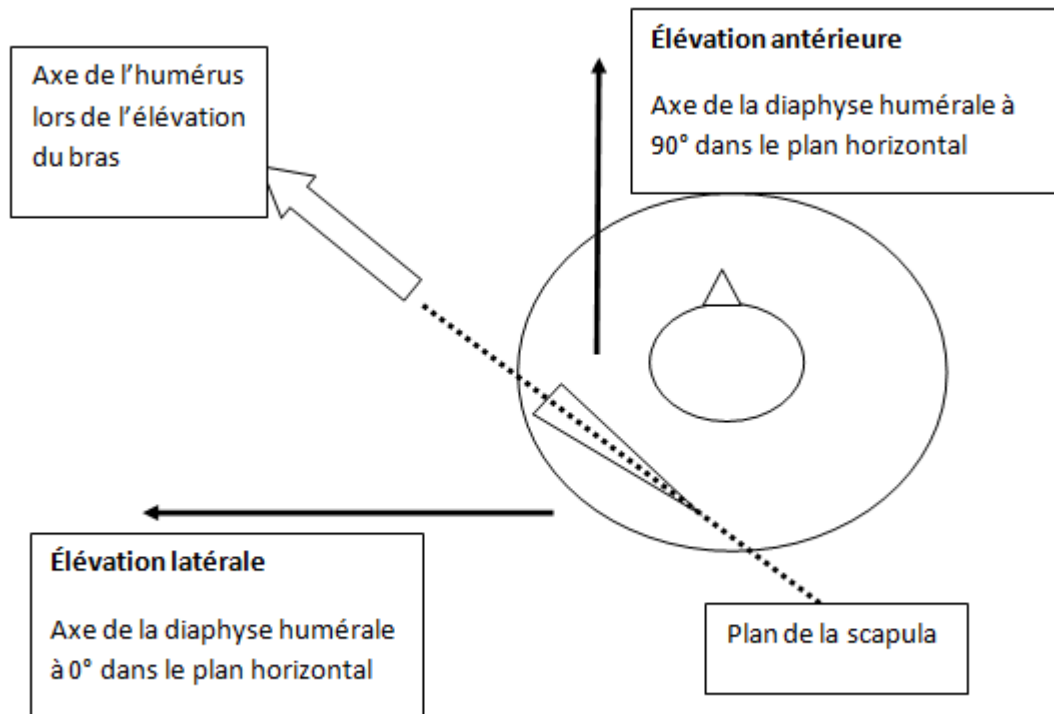


Figure 19 : Représentation du « plan de la scapula ». Une élévation du bras dans le plan de la scapula devrait s'effectuer dans ce plan, mais l'orientation de la scapula est variable d'un individu à l'autre

L'utilisation du bras dominant ou non^{33,55}, le caractère statique ou dynamique du mouvement⁴² et la vélocité du mouvement^{28,56} influencent également la cinématique scapulo-thoracique des sujets sains. Aussi, tous ces paramètres doivent être décrits et contrôlés lors d'études cinématiques de la scapulo-thoracique.

3. Repère et séquence d'axes

Si le choix du repère thorax se pose rarement, il existe différents repères scapula dans la littérature. Le repère le plus souvent utilisé est le repère recommandé par l'ISB. Il s'agit d'un repère dont le centre est l'angle acromial (AA) et qui est construit à partir de 3 points palpables (AI, AA et RS). On retrouve également d'autres repères dans la littérature

(figure 20) comme le repère centré sur la glène qui est surtout utilisé avec les techniques d'imagerie médicale^{47,63} ou des repères plus anciens dont le centre est la racine de l'épine (RS).^{41,53,57} Ludewig en 2010 comparait les mesures obtenues avec ces différents repères afin de pouvoir mieux les comparer entre elles.⁶⁴

L'utilisation d'un repère centré sur la glène obtenu à partir d'informations morphologiques 3D précises de la glène semble pertinente. En effet, avec ce type repère, le centre du repère est le centre de la glène et les axes du repère sont les axes de la glène. Cela permet une interprétation plus aisée du mouvement de la scapula⁶⁴ (mouvement de sonnette latérale, rotation interne/externe et tilt postérieur ou antérieur). Cependant, la robustesse et la reproductibilité inter-observateur de ce repère centré sur la glène n'a jamais été évaluée ni comparée au repère de l'ISB. La séquence d'angle à utiliser a été défini également par l'ISB et comporte d'abord une rotation autour de l'axe Y, puis autour de l'axe X et enfin autour de l'axe Z.²⁴

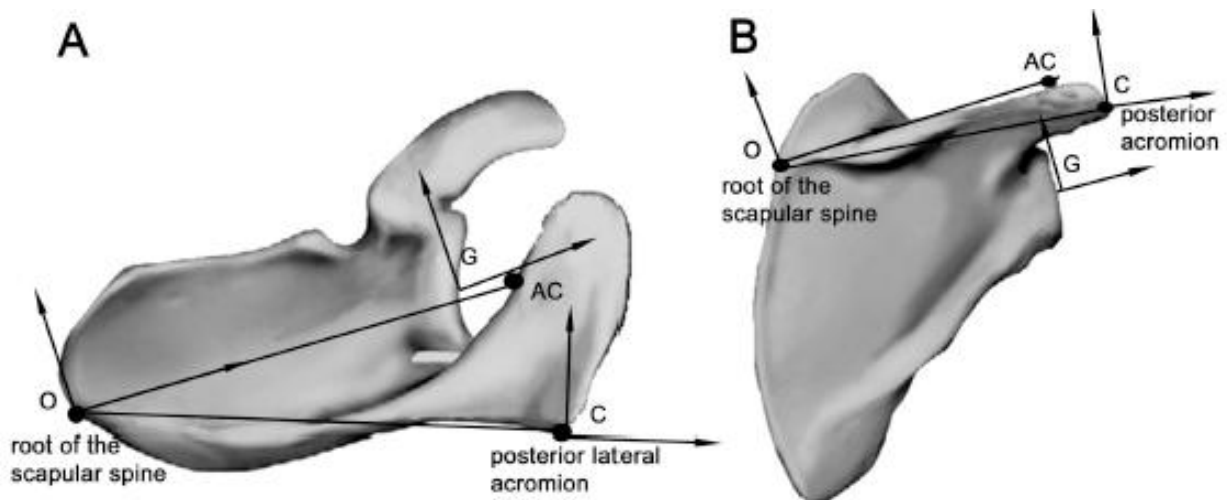


Figure 20 : Représentation des différents repères scapula retrouvés dans la littérature.
D'après Ludewig et al, Clin Biomech, 2010.⁶⁴

4. Sujets étudiés

Les caractéristiques des groupes étudiés doivent être connues précisément. Ainsi, l'âge, le sexe et le morphotype doivent être connus et si possible comparable entre les groupes de sujets. Pour les sujets pathologiques, il est fortement recommandé de connaître le statut de la coiffe des rotateurs en plus de la notion de conflit sous-acromial (SIS : Shoulder Impingement Syndrom des anglo-saxons) ou de douleur. En effet, on sait que l'existence d'une rupture de coiffe peut modifier les activations musculaires du deltoïde ou des muscles péri-scapulaires comme le Trapèze.^{5,6} Peu d'études précisent cela dans la littérature comparant des sujets sains et des sujets pathologiques.

CHAPITRE 3 : OBJECTIF ET HYPOTHÈSES

À la lumière de cette revue de littérature, on voit qu'il existe beaucoup d'incertitudes en ce qui concerne les patterns de mouvement de la scapula lors de l'élévation du bras chez les sujets pathologiques mais également chez les sujets sains. Ces incertitudes sont multifactorielles et sont dues à la technique d'analyse utilisée mais aussi à différents paramètres non ou mal contrôlés lors des analyses de sujets pathologiques.

Nous avons donc souhaité lors de ce travail de Thèse développer un modèle 3D de scapula afin d'optimiser les analyses cinématiques issues de stéréoradiographies. Ensuite, nous avons souhaité valider cette technique d'analyse quantitative tridimensionnelle du mouvement de la scapula par rapport au thorax grâce à une étude de reproductibilité. Enfin, nous avons utilisé cette technique in-vivo, sur une cohorte de sujets pour évaluer le comportement de la scapula dans différentes situations.

Hypothèses

1. Un modèle 3D paramétrique de scapula est nécessaire pour optimiser le suivi de la scapula à l'aide de stéréoradiographies basse-dose.

Les premiers travaux d'analyse pseudo-cinématique de la scapulo-thoracique avec le système EOS® ont été réalisés à partir d'objets rigides recalés sur différentes vues.^{7,8} Cet objet rigide était créé à partir de repères osseux plus ou moins visibles selon les vues. D'autres équipes au sein du laboratoire ont utilisés des modèles paramétrés de pièces osseuses (rachis, membres inférieurs)^{65,66} afin d'optimiser le recalage lors d'analyses EOS®. Nous pensons que l'étude d'une base de données de scapulae sèches nous permettrait d'obtenir un modèle 3D moyen de scapula ainsi que certaines inférences statistiques entre les paramètres anatomiques de la pièce osseuse. L'objectif étant d'optimiser le positionnement de repères osseux difficilement visibles sur les stéréoradiographies.

2. L'analyse fonctionnelle quantitative de la cinématique scapulo-thoracique à l'aide du système EOS® est reproductible et robuste

L'obtention d'un modèle 3D paramétré de scapula doit permettre d'améliorer la reproductibilité de notre technique d'analyse lors d'une utilisation in-vivo en élévation du bras. Avec cette technique, le repère scapula de l'ISB est difficilement utilisable compte tenu des difficultés à visualiser correctement les points particuliers de ce repère (AA, RS et IA). Aussi, nous utilisons un autre repère centré sur la glène. Nous pensons que le repère centré sur la glène est plus robuste avec notre technique d'analyse que le repère de l'ISB et que notre technique d'analyse est reproductible lors d'analyses chez des sujets pathologiques.

3. Il existe des patterns de cinématique scapulo-thoracique différents entre des sujets avec et sans lésion de la coiffe des rotateurs.

Bien que de nombreuses études aient déjà étudié la cinématique scapulo-thoracique chez des sujets sains et des sujets avec rupture de coiffe^{10,67,68}, il existe beaucoup d'incertitudes en ce qui concerne la direction et l'amplitude des mouvements chez les sujets pathologiques.^{10,31,32,69-73} Ces incertitudes sont probablement multifactorielles car les altérations de cinématique peuvent être dues à la douleur et au conflit sous-acromial^{31,32,58,74,75} et/ou à la lésion de la coiffe des rotateurs.^{73,76-79} De plus, il existe un certain nombre de biais qui peuvent expliquer les différences comme par exemple le type de mouvement étudié, le type de lésion de la coiffe des rotateurs ou encore des groupes de sujets non comparables. Avec notre technique d'analyse, il est possible de contrôler a posteriori le plan d'élévation du bras qui influence beaucoup les mouvements de rotation de la scapula. Aussi nous avons souhaité utiliser notre technique d'analyse pour étudier la cinématique scapulo-thoracique chez des sujets sains et des sujets avec des lésions de la coiffe des rotateurs.

CHAPITRE 4 : DÉVELOPPEMENT D'UN MODÈLE 3D PARAMÉTRIQUE À PARTIR DE 43 SCAPULAE SÈCHES

Ce chapitre a fait l'objet d'une publication dans *Surgical and Radiologic Anatomy* avec la référence suivante :

Ohl X, Billuart F, Lagace PY, Gagey O, Hagemeister N, Skalli W. **3D morphometric analysis of 43 scapulae**. *Surg Radiol Anat*.34(5):447-453. doi:10.1007/s00276-012-0933-z

A. Introduction

Lors du travail de Thèse de Pierre-Yves Lagacé, nous avons élaboré une technique de recalage de l'humérus, de la scapula et du thorax à l'aide de repères osseux plus ou moins visibles sur les radiographies biplanaires en mode multi-vue. La reproductibilité du positionnement de ces repères osseux avec cette technique d'analyse était alors assez faible avec des intervalles de confiance à 95% atteignant 11mm pour l'angle inférieur ou l'angle acromial⁷. En effet, certains repères osseux sont difficilement visibles sur toutes les positions à cause des superpositions avec le rachis ou la cage thoracique.

Au niveau du genou ou du rachis, les régressions statistiques sont largement utilisées pour améliorer le positionnement de repères osseux difficiles à identifier^{66,80,81}. Ces méthodes utilisent un modèle paramétré de la structure osseuse à étudier. Ce modèle paramétré permet de positionner « a priori » un repère osseux, l'examineur doit dans un 2^{ème} temps valider le positionnement du repère. Pour la scapula, de telles régressions statistiques n'ont pas encore été réalisées.

Dans cette première étude, l'hypothèse était que certains paramètres morphométriques de la scapula étaient corrélés et pouvaient ainsi aider à positionner ou orienter la partie de la scapula moins visible sur les stéréoradiographies. L'objectif principal était donc d'analyser différents paramètres morphométriques de la scapula à partir d'une base de données de reconstructions 3D et de rechercher des relations statistiques entre ces paramètres. Nous établirons ainsi le premier modèle 3D paramétré de la scapula.

B. Matériel et méthode

1. Matériel et reconstructions 3D

Quarante-trois scapulae sèches provenant du Laboratoire d'Anatomie Humaine de Lille, Reims et Montréal ont été étudiées. Aucune scapula ne présentait de lésion dégénérative notable. Nous ne disposons pas d'informations sur les cadavres.

Les 43 scapulae ont été scannées à l'aide d'un appareil Siemens Somatom Sensation 64 (Siemens Medical Solutions USA, Malvern, PA). Les scapulae étaient placées sur la table de scanner en position anatomique et des coupes axiales d'1mm d'épaisseur ou moins étaient réalisées. Les paramètres d'acquisitions étaient 120 kV, 140 mA et une matrice 512 x 512. Les images axiales étaient stockées sous forme d'images DICOM et nous ont permis une reconstruction semi-automatique à l'aide du logiciel Amira (Mercury Computer Systems, Chelmsford, MA, USA). Ce logiciel permettait d'obtenir à partir de chaque scanner une image volumétrique 3D qui pouvait être orientée et visualisée dans tous les sens.

2. Modélisation géométrique

Chaque scapula 3D était ensuite régionalisée à l'aide d'un logiciel interne dédié (RegionX) (figure 21). La régionalisation consistait à déterminer et à localiser les régions d'intérêt. Pour chaque région, un primitif géométrique simple (sphère, ellipse, cylindre, point, ligne...) était utilisé pour coïncider avec la région étudiée à l'aide d'une méthode aux moindres carrés.

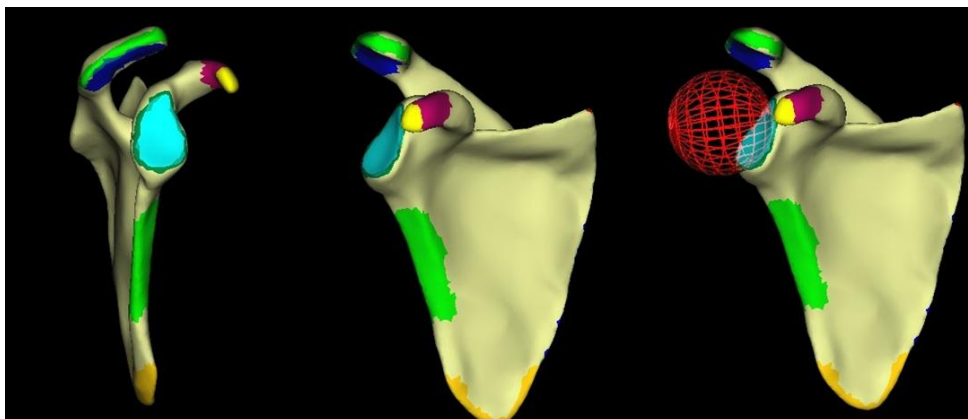


Figure 21 : Régionalisation de la scapula. Un primitif géométrique a été utilisé pour chaque région colorée (par exemple une sphère pour la région bleue afin de déterminer le rayon de courbure de la glène)

Par la suite, les paramètres descriptifs de chaque primitive géométrique était obtenus (tableau 3).

Région	Primitive géométrique	Paramètres descriptifs
Cavité glénoïdienne	Ellipse	Coordonnées du centre, grand axe, petit axe, orientation
Processus coracoïde	Sphère (pointe de la coracoïde) Cylindre (processus coracoïde)	Coordonnées du centre, rayon Coordonnées de l'axe longitudinal, rayon, orientation
Bord latéral	Cylindre	Coordonnées de l'axe longitudinal, rayon, orientation
Acromion	Ellipse	Coordonnées du centre, grand axe, petit axe, orientation
Angle supérieur	Point	Coordonnées
Racine de l'épine	Point	Coordonnées
Angle inférieur	Point	Coordonnées

Tableau 3 : Principales régions de la scapula, primitives géométriques utilisées et paramètres descriptifs

La combinaison de ces paramètres nous a permis de déterminer les paramètres anatomiques suivants (figures 22 et 23) :

- Hauteur de la scapula « Scap-H » : distance entre l'angle inférieur et l'angle supérieur de la scapula
- Largeur de la scapula « Scap-W » : distance entre la racine de l'épine et le centre de la glène
- Angle inférieur de la scapula « α » : angle entre le bord médial et le bord latéral de la scapula
- Hauteur de la glène « Glen-H » : distance entre le bord supérieur et le bord inférieur de la glène
- Largeur de la glène « Glen-W » : distance entre le bord antérieur et le bord postérieur de la glène
- Version de la glène « β » : angle entre le plan de la glène et la plan de la scapula, projeté dans le plan horizontal perpendiculaire au plan de la scapula. L'antéversion

de la surface glénoïdienne par rapport au plan de la scapula était une valeur positive, la rétroversion était une valeur négative.

- L'angle d'inclinaison de la glène « γ » : angle entre le plan de la glène et le bord latéral de la scapula
- Rayon de courbure de la glène « Glen-R » : rayon de la sphère correspondant à la surface articulaire de la glène
- Rayon de courbure de la pointe de la coracoïde « Corac-R » : rayon de la sphère correspondant à la pointe du processus coracoïde
- Longueur du processus coracoïde « Corac-L » : distance entre la pointe de la coracoïde et son pillier
- Largeur de l'acromion « Acro-W » : largeur de l'ellipse correspondant aux bords de l'acromion
- Longueur de l'acromion « Acro-L » : longueur de l'ellipse correspondant aux bords de l'acromion

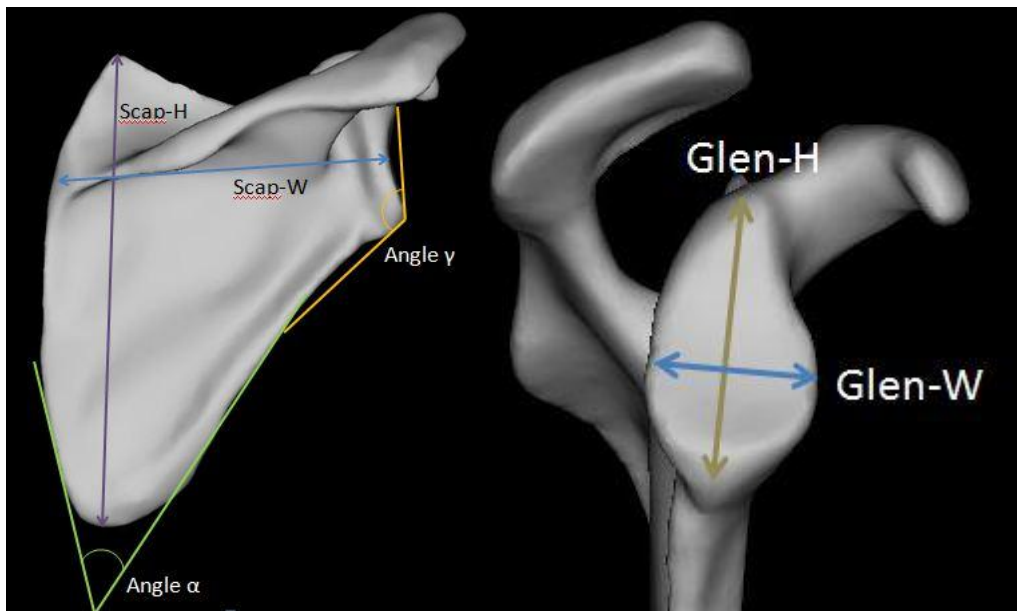


Figure 22 : Représentation des principales mesures effectuées

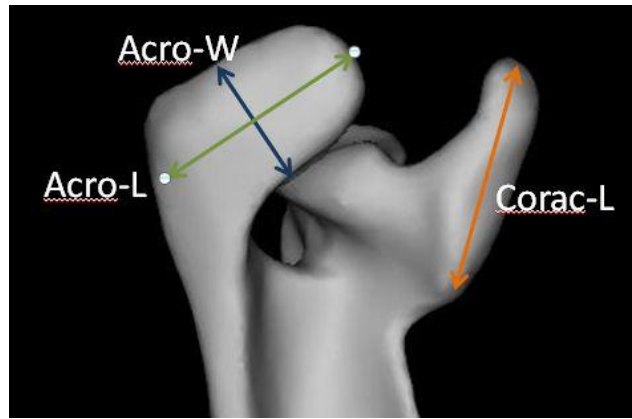


Figure 23 : Représentation des principales mesures effectuées

Afin d'évaluer l'orientation de l'acromion et du processus coracoïde par rapport à la surface glénoïdienne, nous avons utilisé la technique des moindres carrés pour déterminer le plan de la face inférieure de l'acromion (Acro-plane) et de la surface glénoïdienne (Glen-plane). Le même principe a été utilisé pour déterminer l'axe du processus coracoïde (Corac-axis).

L'angle 3D entre la normal aux plans de la glène et de la face inférieure de l'acromion (Acro-plane) d'une part et de l'axe du processus coracoïde (Corac-axis) d'autre part ont été calculés. Afin d'obtenir un angle 2D plus facilement compréhensible pour une utilisation en routine clinique, ces angles ont été projetés dans des plans associés aux principales vues radiographiques utilisées pour la glène (figure 24) : la vue de face (A-P view) et la vue axillaire (Axillary view).

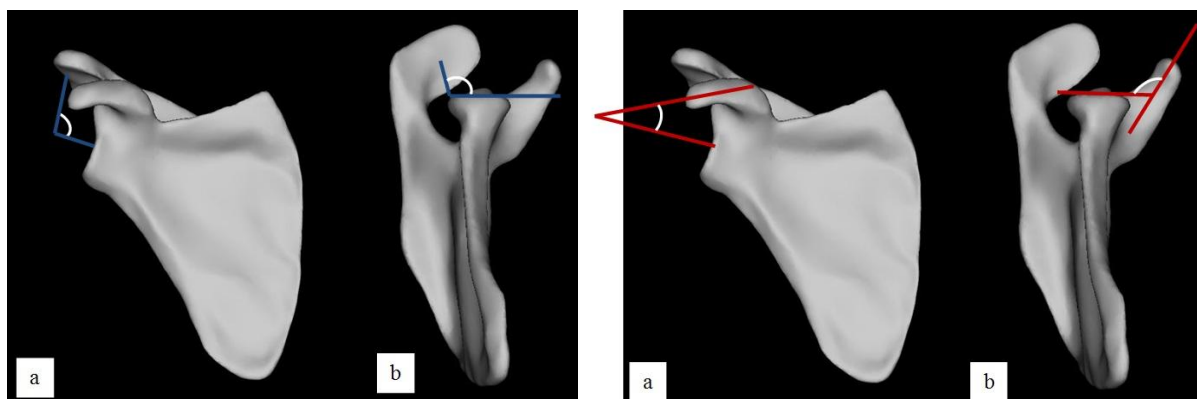


Figure 24 : à gauche, représentation de la mesure de l'orientation de la face inférieure de l'acromion sur la vue de face (a) et sur la vue axillaire (b)
à droite, représentation de la mesure de l'orientation de l'axe du processus coracoïde sur la vue de face (a) et sur la vue axillaire (b)

3. Analyse statistique

Une analyse des corrélations et des régressions linéaires simples a été effectuée entre tous les paramètres étudiés à l'aide du logiciel MatLab (The MathWorks Inc.). Nous avons considéré comme pertinentes les régressions linéaires qui présentaient un coefficient r^2 supérieur à 0.70. Chaque régression linéaire déterminait une SEE (Erreur Standard d'Estimé) qui peut être expliquée comme l'erreur standard de la valeur estimée comparée à la « vraie » valeur obtenue à partir des reconstructions 3D. Nous avons considéré comme pertinente une SEE inférieure à 2.0mm ou 5°.

C. Résultats

Les valeurs mesurées des paramètres morphologiques à partir des reconstructions 3D sont rapportées dans le tableau 4.

	Moyenne	[-2SD ; -1SD]	[+1SD ; +2SD]		Moyenne	[-2SD ; -1SD]	[+1SD ; +2SD]
Scap-H (mm)	153.9	[130 ; 142]	[166 ; 178]	Glen-R (mm)	34.3	[23 ; 29]	[40 ; 46]
Scap-W (mm)	102.2	[89 ; 96]	[109 ; 116]	Corac-R (mm)	5.9	[4.4 ; 5.2]	[6.6 ; 7.3]
α (°)	34.4	[25 ; 30]	[39 ; 44]	Corac-L (mm)	48.8	[41 ; 45]	[53 ; 57]
Glen-H (mm)	35.3	[28 ; 32]	[39 ; 42]	Acro-W (mm)	24.5	[19 ; 22]	[27 ; 30]
Glen-W (mm)	25.9	[20 ; 23]	[29 ; 32]	Acro-L (mm)	47.5	[38 ; 43]	[52 ; 57]
β (°)	-2.4	[-12 ; -7]	[2 ; 7]	γ (°)	143.1	[131 ; 137]	[149 ; 155]

Tableau 4 : Paramètres morphologiques de la scapula mesurés à partir des reconstructions 3D

L'orientation de la face inférieure de l'acromion et du processus coracoïde par rapport à la cavité glénoïde sur la vue axillaire et sur la vue de face sont rapportées dans le tableau 5.

	Moyenne	[-2SD ; -1SD]	[+1SD ; +2SD]
Acro-plane / Axillary view (°)	87.1	[69 ; 78]	[96 ; 105]
Acro-plane / A-P view (°)	89.7	[78 ; 84]	[95 ; 101]
Corac-axis / Axillary view (°)	152.7	[138 ; 146]	[160 ; 167]
Corac-axis / A-P view (°)	17.8	[3 ; 10]	[25 ; 33]

Tableau 5 : Orientation de l'acromion et du processus coracoïde sur la vue de face (A-P) et sur la vue axillaire (Axillary)

Des régressions linéaires simples ont été effectuées. La valeur SEE (Standard Error of Estimate) correspondait à l'erreur standard d'estimé et le coefficient r^2 correspondait au coefficient de détermination (carré du coefficient de corrélation).

La largeur de la glène (Glen-W) était proportionnelle à la hauteur de la glène (Glen-H) et pouvait être estimée avec un SEE de 1.8mm par la formule suivante (figure 25) :

$$\text{Glen-H} = 0.8 + 0.7 * \text{Glen-W} \quad (\text{SEE} = 1.8, r^2 = 0.85)$$

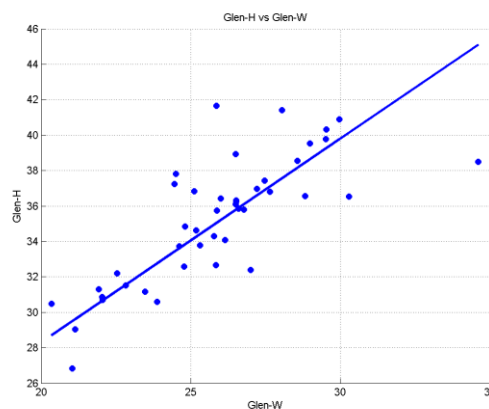


Figure 25 : Représentation graphique de la corrélation entre la hauteur de la glène (Glen-H en mm) et la largeur de la glène (Glen-W en mm)

De la même manière, la largeur de l'acromion (Acro-W) était corrélée avec la largeur de la glène (Glen-W) et pouvait être estimée avec un SEE de 2.0mm à l'aide de la formule suivante (figure 26) :

$$\text{Glen-W} = 8.8 + 0.6 * \text{Acro-W} \quad (\text{SEE} = 2.0, r^2 = 0.74)$$

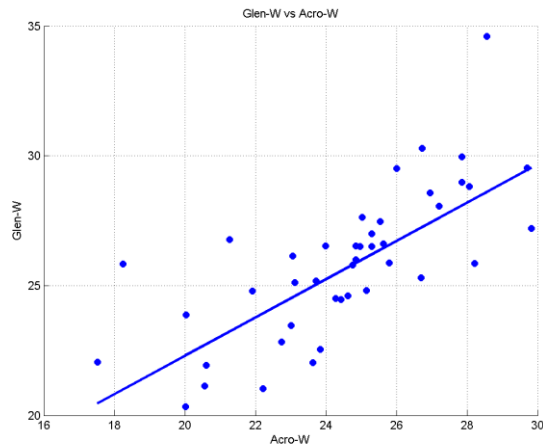


Figure 26 : Représentation graphique de la corrélation entre la largeur de la glène (Glen-W en mm) et la largeur de l'acromion (Acro-W en mm)

Sur la vue axillaire, l'orientation de la face inférieure de l'acromion par rapport au plan de la glène était proportionnelle avec le même angle sur la vue de face avec un SEE de 4.5° (figure 27) :

$$\text{Acro-plane/A-P} = 18.1 + 1.2 * \text{Acro-plane/Axillary} \quad (\text{SEE} = 4.5, r^2 = 0.89)$$

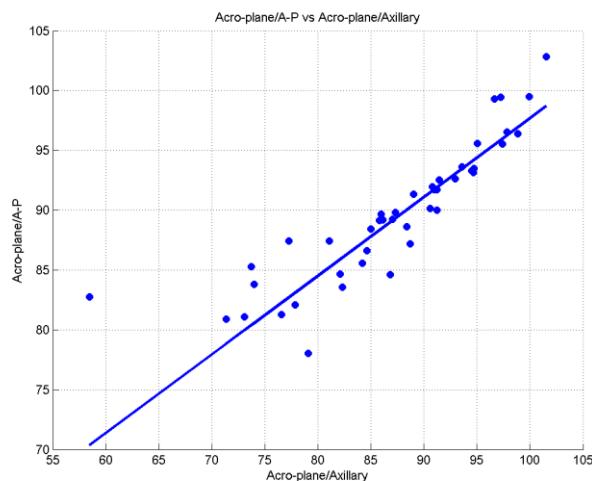


Figure 27 : Représentation graphique de la corrélation entre l'orientation du plan de l'acromion par rapport à la glène sur la vue de face (A-P) et la vue axillaire (Axillary)

D. Discussion

Des modèles paramétriques existent pour le genou ou le rachis. Ils sont largement utilisés en biomécanique pour identifier des repères anatomiques ou des centres de rotation en l'absence de points de repères précis. Pour la scapula, il n'existait pas de tel modèle. L'objectif de ce chapitre était d'obtenir des corrélations entre des paramètres morphologiques afin de produire un modèle paramétré de scapula. Ce modèle est la résultante d'une large base de données de 43 reconstructions 3D de scapulae cadavériques provenant de scanner haute résolution.

1. Fiabilité des reconstructions 3D

Peu d'auteurs ont étudié la précision et la fiabilité des reconstructions 3D à partir de scanner^{82,83}. En 2005, Kwon et al⁸² ont comparé les mesures effectuées à partir de reconstructions 3D avec les mesures directes effectuées sur 12 scapulae sèches. À partir de scanner haute résolution (coupes fines de 1mm), ils ont montré que la version glénoïdienne obtenue à partir des reconstructions 3D était à moins de $1.0^\circ (\pm 0.7)$ de la mesure directe. De la même manière, les mesures de hauteur et de largeur de glène étaient respectivement à moins de 1.4mm (± 1.1) et à moins de 1.8mm (± 1.2). En 2008, Bryce⁸³ comparait les mesures obtenues à partir de reconstructions scanner 3D avec les mesures directes effectuées sur 40 scapulae cadavériques in-situ. Ils ont utilisé un scanner avec une épaisseur de coupe légèrement supérieure de 3mm et les dimensions de la glène étaient déterminées manuellement. Ils ont obtenu des résultats satisfaisants avec des différences de mesure inférieures à 3.0mm. Ces études valident l'hypothèse que les reconstructions 3D provenant de scanner reflètent la « vraie » anatomie et devraient être utilisées pour des analyses morphométriques⁸⁴.

2. Paramètres morphologiques et comparaison avec la littérature (tableau 6)

La valeur de l'angle inférieur ou les mesures de hauteur et de largeur de la scapula retrouvées dans la littérature sont assez proches des nôtres^{83,85}. Ces mesures sont habituellement peu utilisées en clinique car peu accessibles. En revanche, la hauteur et la largeur de la glène sont des paramètres cliniques très importants qui ont été étudiés par de

nombreux auteurs utilisant des techniques de mesure classiques (mesure directe ou radiographies standards)⁸⁵⁻⁸⁹. Avec ces méthodes de mesure classiques la largeur de la glène varie de 23.6 à 28.6mm et la hauteur de la glène varie de 32.6 à 36.4mm. Deux articles récents rapportent des dimensions de glène mesurées à partir de reconstructions 3D de scanner^{82,83} (tableau 6). Nos résultats sont assez proches de ceux de Kwon qui a tracé les contours du rebord glénoïdien pour en calculer les dimensions⁸². Cependant les résultats de Bryce sont légèrement différents des nôtres car ils ont utilisé d'autres repères anatomiques⁸³. Peu d'études analysent la longueur du processus coracoïde ou la largeur et la longueur de l'acromion. Nos résultats sont en accord avec ceux de Von Shroeder⁸⁵ sur les dimensions de la longueur de la coracoïde ainsi que de la largeur et la longueur de l'acromion.

Nous retrouvons dans ce travail une rétroversion glénoïdienne de 2.4° en moyenne. Ces résultats sont tout-à-fait similaires à d'autres études qui utilisent des mesures directes^{86,87,90} (tableau 6). En clinique, la version glénoïdienne est habituellement mesurée grâce à la technique de Friedman⁹¹ mais de nombreuses études ont montré d'importantes limites à la mesure de la version glénoïdienne sur des coupes 2D. Ainsi, Bokor et al⁹² en 1999 ont montré qu'une rotation même mineure de la scapula peut modifier la précision de la mesure de la version jusqu'à 10°. L'évaluation de la version glénoïdienne à partir de reconstructions 3D semble être une technique plus précise et fiable car elle évite les problèmes liés à la position du patient lors des acquisitions^{82,84,93}.

	Hauteur scapula (mm)	Largeur scapula (mm)	Angle inférieur scapula (°)	Hauteur glène (mm)	Largeur glène (mm)	Version glène (°)
Notre étude (Mesures 3D) 43 scapulae	153.9 (123 à 174)	102.2 (88 à 115)	34.4 (22 à 43)	35.3 (27 à 42)	25.9 (20 à 35)	-2.4 (-12 à 7)
Von Schroder et al⁸⁵ (Mesures directes) 30 scapulae (15 paires)	155.0 (127 à 179)	106.0 (92 à 122)	36.1 (30 à 42)	36.4 (30 à 43)	28.6 (25 à 34)	N/A
Churchill et al⁸⁷ (Mesures directes) 344 scapulae (172 paires)	N/A	N/A	N/A	H : 37.5 (30 à 43) F : 32.6 (29 à 37)	H : 27.8 (24 à 32) F : 23.6 (20 à 26)	-1.2 (-10 à 9)
Mallon et al⁸⁶ (Mesures radio) 28 scapulae	N/A	N/A	N/A	35.0 (29 à 44)	24.0 (16 à 30)	-2.0 (-12 à 7)
Bryce et al⁸³ (Mesures 3D) 40 scapulae (20 paires)	155.8 (129 à 180)	108.9 (95 à 124)	N/A	44.9 (37 à 53)	31.1 (26 à 38)	N/A
Kwon et al⁸² (Mesures 3D) 12 scapulae	N/A	N/A	N/A	39.1 (31 à 48)	25.2 (21 à 34)	-1.0 (-12 à 8)

Tableau 6 : Paramètres morphologiques retrouvés dans la littérature.

N/A : données non disponibles, H : Homme, F : Femme.

3. Modèle paramétrique de scapula et intérêt clinique

Les reconstructions 3D sont habituellement obtenues à partir de scanners qui exposent les patients à une irradiation significative⁴⁶. Les reconstructions 3D à partir de radiographies bi-planaires sont une alternative au scanner. Cependant, à cause des vues radiographiques et des superpositions de structures osseuses, certains repères anatomiques ne sont pas visibles et ne permettent donc pas d'obtenir une reconstruction 3D précise. Des approches statistiques de modèles paramétrés ont déjà été proposées avec succès pour le rachis ou le membre inférieur afin de surmonter ces difficultés.

Grâce à une grande base de données de scapula, cette étude a permis de construire un modèle paramétré de scapula qui peut être utilisé pour prédire le positionnement de

repères anatomiques qui ne peuvent être localisés directement sur les radiographies. Ainsi, les dimensions de la cavité glénoïdienne sont proportionnelles et bien corrélées avec la largeur de l'acromion. Cela peut être utile pour une évaluation plus précise de la forme, de la position et de l'orientation de l'acromion et de la glène qui sont des paramètres fondamentaux de la planification chirurgicale. De la même manière, les corrélations statistiques concernant l'orientation du plan de l'acromion seront des outils puissants pour déterminer l'orientation 3D de cette structure spécifique.

Le modèle paramétrique de scapula développé dans cette étude devrait permettre un meilleur positionnement des repères anatomiques dans le but d'améliorer la précision et la fiabilité des analyses fonctionnelles des articulations gléno-humérale et scapulo-thoracique avec cette méthode de radiographies bi-planaires basse-dose.

4. Limites de l'étude

Il existe des limites dans notre travail. Tout d'abord, elle concerne seulement des scapula de cadavres sans lésions dégénératives (usure postérieure, ostéophytes...). L'évaluation de la version glénoïdienne est plus difficile en cas d'arthrose et notre méthode devra être validée dans de telles conditions. Ensuite, nous ne disposons d'aucunes données concernant les cadavres et il aurait été intéressant de connaître le sexe⁸⁹ ou la taille des sujets pour nous assurer que notre base de données soit représentative de la population.

E. Conclusion de chapitre

Cette partie du travail de thèse nous a permis d'obtenir un modèle 3D de scapula paramétré qui nous permet d'améliorer le recalage de l'objet scapula sur les différentes vues de stéréoradiographies. Par ailleurs ce modèle nous apporte des informations fiables sur la cavité glénoïdienne qui peut alors servir de repère scapula qui semble plus pertinent pour les cliniciens mais qui mérite d'être validé, tout comme la reproductibilité de notre technique d'analyse.

CHAPITRE 5 : ROBUSTESSE ET REPRODUCTIBILITÉ D'UN REPÈRE CENTRE SUR LA GLÈNE CONSTRUIT À PARTIR DE STÉRÉORADIOGRAPHIES BASSE-DOSE.

Ce chapitre a été accepté pour publication dans le *Journal of Applied Biomechanics* avec la référence suivante :

Ohl X, Lagace PY, Billuart F, Gagey O, Skalli W, Hagemeister N. **Robustness and Reproducibility of a Glenoid-Centered Scapular Coordinate System Derived From Low-Dose Stereoradiography Analysis.** *J Appl Biomech.* doi:10.1123/jab.2013-0310

A. Introduction

L'analyse de la cinématique de la scapula est essentielle pour une meilleure compréhension des pathologies de l'épaule et leurs traitements¹⁰. Pour cette analyse, il est nécessaire d'utiliser un repère robuste et reproductible basé sur des repères anatomiques identifiés avec précision et fiabilité⁹⁴. En 2005, la Société Internationale de Biomécanique (ISB) a élaboré des recommandations dans ce sens et a précisé les repères anatomiques et les séquences d'angle à utiliser pour décrire les mouvements relatifs des pièces osseuses de l'épaule²⁴. Ces recommandations décrivent un repère scapula construit à partir de trois repères anatomiques facilement palpables à travers la peau : la racine de l'épine de la scapula (TS : Trigone Scapulae), l'angle inférieur (IA) et l'angle acromial (AA). Néanmoins, une étude cadavérique avait déjà démontré des incertitudes allant jusqu'à 9.8mm pour le repérage de l'angle acromial par palpation³⁶. Cette variabilité dans l'identification des repères anatomiques peut dès lors compromettre la robustesse du repère.

Avec le développement considérable des analyses cinématiques durant cette dernière décennie, et grâce à un meilleur accès aux techniques d'imagerie 3D, les scientifiques ont proposé différents types de repères de scapula basés sur des repères non accessibles à la palpation mais visibles sur les modèles 3D. Par ailleurs, il existe un intérêt croissant pour un repère scapula centré sur la glène^{47,64,95} dans lequel le centre du repère est le centre de la glène et où les axes du repère sont les axes de la glène. Cela permet une interprétation plus pertinente du mouvement de la scapula⁶⁴ (mouvement de sonnette

latérale, rotation interne/externe et tilt postérieur ou antérieur). La robustesse et la reproductibilité inter-observateur de ce repère centré sur la glène n'a jamais été évaluée ni comparée au repère de l'ISB.

Le premier objectif de ce chapitre est de comparer la robustesse de ces deux repères scapula (centré sur la glène et repère ISB) lors d'une analyse cinématique d'élévation du bras dans le plan de la scapula. Pour cela, la méthode de Monte-Carlo a été appliquée aux deux repères avec l'aide de Guillaume Simer et Benoit de Verdelhan, élèves ingénieurs en Projet d'Expertise au Laboratoire. Le second objectif est d'étudier la cinématique de la scapula chez 6 sujets pathologiques et d'évaluer la reproductibilité du repère centré sur la glène, reconstruit 3 fois par 2 observateurs.

B. Matériel et méthode

1. Acquisition des stéréoradiographies

Cette étude utilisait des stéréoradiographies EOS (EOS Imaging, Paris, France) qui permettent l'acquisition de 2 radiographies orthogonales, calibrées et basse-dose. Le sujet était debout, orienté de 30 à 40° par rapport au plan coronal pour obtenir une vue de face et une vue de profil de la scapula et pour éviter les superpositions avec la cage thoracique et le rachis⁸. Sept positions d'abduction dans le plan de la scapula ont été étudiées. Pour chaque position, le sujet devait maintenir son bras dans la position souhaitée durant environ 10 secondes le temps de l'acquisition. Entre deux positions, le sujet repositionnait son bras le long du corps au repos. Les angles d'élévation du bras étaient approximativement de 0, 10, 20, 30, 60, 90 et 150° (positions 1 à 7). Pour les positions en élévation maximale, un support permettait aux patients qui le nécessitaient de les aider à maintenir la main en l'air. Les sujets étaient exposés à une variation de dose d'irradiation allant de 0.5 mGy à 3.5 mGy.

Tout d'abord les radiographies d'un sujet ont été utilisées pour effectuer une analyse de robustesse grâce à la méthode de Monte-Carlo. Cette méthode consiste à simuler des erreurs aléatoires (de bornes connues) appliquées au repère à chaque position, et ensuite à évaluer la variabilité de l'orientation du système de coordonnées dans le repère du

laboratoire. Ensuite, les radiographies de 6 sujets ont été utilisées pour effectuer une étude de reproductibilité dans laquelle 2 observateurs ont analysé chaque sujet 3 fois.

Les sujets ont été recrutés à l'Hôpital Universitaire de Montréal sur une liste d'attente pour une réparation de la coiffe des rotateurs (âge moyen : 55.0 ans, 2 femmes et 4 hommes, IMC moyen : 26.7 kg/m²). Nous avons utilisé des patients plutôt que des sujets sains pour étudier les cas les plus difficiles en termes de qualité d'image ou d'acquisition. Tous les sujets ont donné leur consentement éclairé et le projet était approuvé par le comité local d'éthique.

2. Construction des systèmes de coordonnées

Le repère thorax était construit en accord avec les recommandations de l'ISB²⁴. Ce repère était basé sur l'identification de billes radio-opaques de 6mm de diamètre fixées sur les repères osseux préalablement palpés avant les acquisitions. Pour la scapula, deux systèmes de coordonnées ont été utilisés. Le premier était appelé « ISB CS » et correspondait aux recommandations de l'ISB, et le second était appelé « GC CS » et était centré sur la glène.

- “ISB CS”: basé sur 3 repères osseux identifiés sur les stéréoradiographies : l'Angle Acromial (AA), l'Angle Inférieur (IA) et le Trigone Scapulae (TS) d'après Wu et al²⁴ (figure 28).

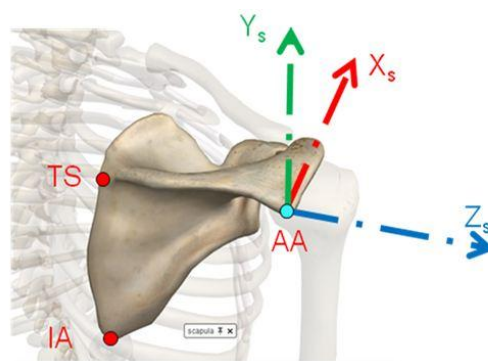


Figure 28 : Représentation du repère scapula « ISB CS »

- “GC CS”: basé sur l'ellipse correspondant au bord de la glène. L'origine de ce repère est le centre de l'ellipse. L'axe Z était la perpendiculaire au plan aux moindres carrés correspondant à la cavité glénoïdienne. L'axe Y était le vecteur entre les bords inférieur et supérieur de la glène projeté dans le plan de la glène et orienté vers le

haut. L'axe X était la perpendiculaire commune à Z et à Y orienté vers l'avant (figure 29).

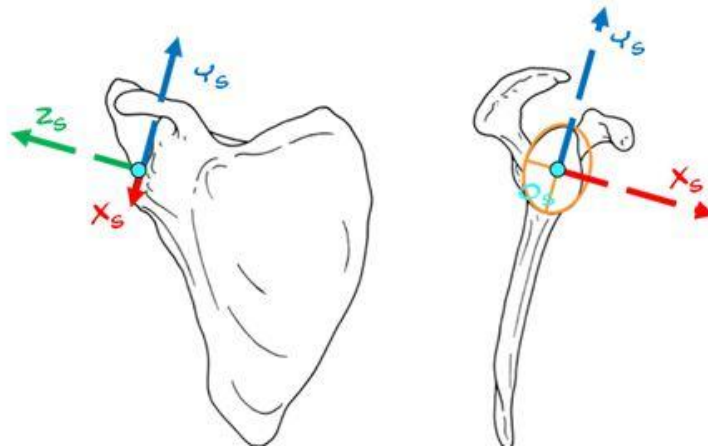


Figure 29 : Représentation du repère scapula « GC CS »

3. Évaluation de la robustesse du repère centre sur la glène à l'aide de la méthode de Monte-Carlo

Dans le but d'étudier la robustesse du repère centré sur la glène, la méthode de Monte-Carlo a été utilisée. Plus la méthode est robuste, plus basse seront les variations obtenues par l'application d'erreurs aléatoires.

Pour le « ISB CS », les erreurs ont été appliquées aux coordonnées des 3 repères osseux utilisés pour construire le repère ISB. Ces erreurs variaient entre 0.91 et 5.08mm (valeurs obtenues à partir d'une étude de reproductibilité préliminaire non publiées). Pour le « GC CS », les erreurs ont été appliquées à l'orientation des axes de la glène dans le repère global. Ces erreurs variaient de 1.52 à 4.03° (valeurs également obtenues à partir d'une étude de reproductibilité préliminaire non publiée).

Ces incertitudes ont été appliquées de façon aléatoire dans les 2 repères afin de générer 100 « ISB CS » et 100 « GC CS » en utilisant le logiciel MatLab (The MathWorks Inc.).

Chaque repère scapula était décrit dans le repère thorax de référence entre les positions 1, 2 et 3. Pour chaque cas, l'orientation de la scapula dans le repère thorax était calculée selon une séquence d'angle Y-X-Z. Pour chaque repère, un intervalle de confiance à 95% a été calculé correspondant à 2 écart-types.

4. Reproductibilité du repère centre sur la glène

L'étude de reproductibilité utilisait les stéréoradiographies de 6 autres sujets dans 7 positions du bras (0, 10, 20, 30, 60, 90 et 150° d'élévation). Pour chaque sujet, une reconstruction 3D personnalisée de scapula était créée en suivant une méthode décrite par Lagacé et al⁷. En résumé, l'observateur pointe les repères anatomiques clairement visibles sur les stéréoradiographies pour chaque position du bras. Ces repères étaient alors utilisés pour effectuer un premier ajustement du modèle 3D paramétré de scapula. Cela permettait d'obtenir un modèle pré-personnalisé 3D de la scapula du sujet. Ce modèle pré-personnalisé était ensuite recalé sur toutes les stéréoradiographies (figure 30) en utilisant les informations supplémentaires de ces vues (contours osseux, stéréocorrespondance etc.) jusqu'à ce que la rétroprojection du modèle 3D épouse au mieux les contours osseux visibles à la radio. On obtient ainsi un modèle 3D de la scapula pour chaque sujet. Dans ce modèle, la glène est définie par une ellipse. Cette ellipse est utilisée pour construire le repère centré sur la glène.

Deux observateurs ont étudié trois fois chaque sujet. Pour chaque position du bras, un repère « GC CS » issu du modèle 3D de scapula était généré et son orientation et sa position était alors exprimées dans le repère thorax. Dès lors, pour chaque rotation (selon les axes Y, X et Z) et chaque translation (selon les axes Y, X et Z), la mesure de référence était considérée comme étant la valeur moyenne des 6 mesures (2 observateurs, 3 fois). Les différences moyenne et maximale inter et intra-observateurs ont été calculées à partir de cette position de référence. L'erreur de la méthode était donnée par l'erreur quadratique moyenne (RMSE : Root-Mean-Square Error), l'intervalle de confiance à 95% étant équivalent à 2*RMSE. Les calculs ont été effectués en suivant les recommandations de la norme ISO 5725-2:1994.

5. Analyse statistique

L'analyse statistique a été effectuée avec l'aide du logiciel SPSS (SPSS Inc., Chicago, IL). Pour les mesures de translation et de rotation, une analyse de variance à deux facteurs à mesures répétées a été effectuée pour comparer la reproductibilité inter-

observateur à chaque position du bras (position 1 à 7). Le seuil de significativité était de 0.05.

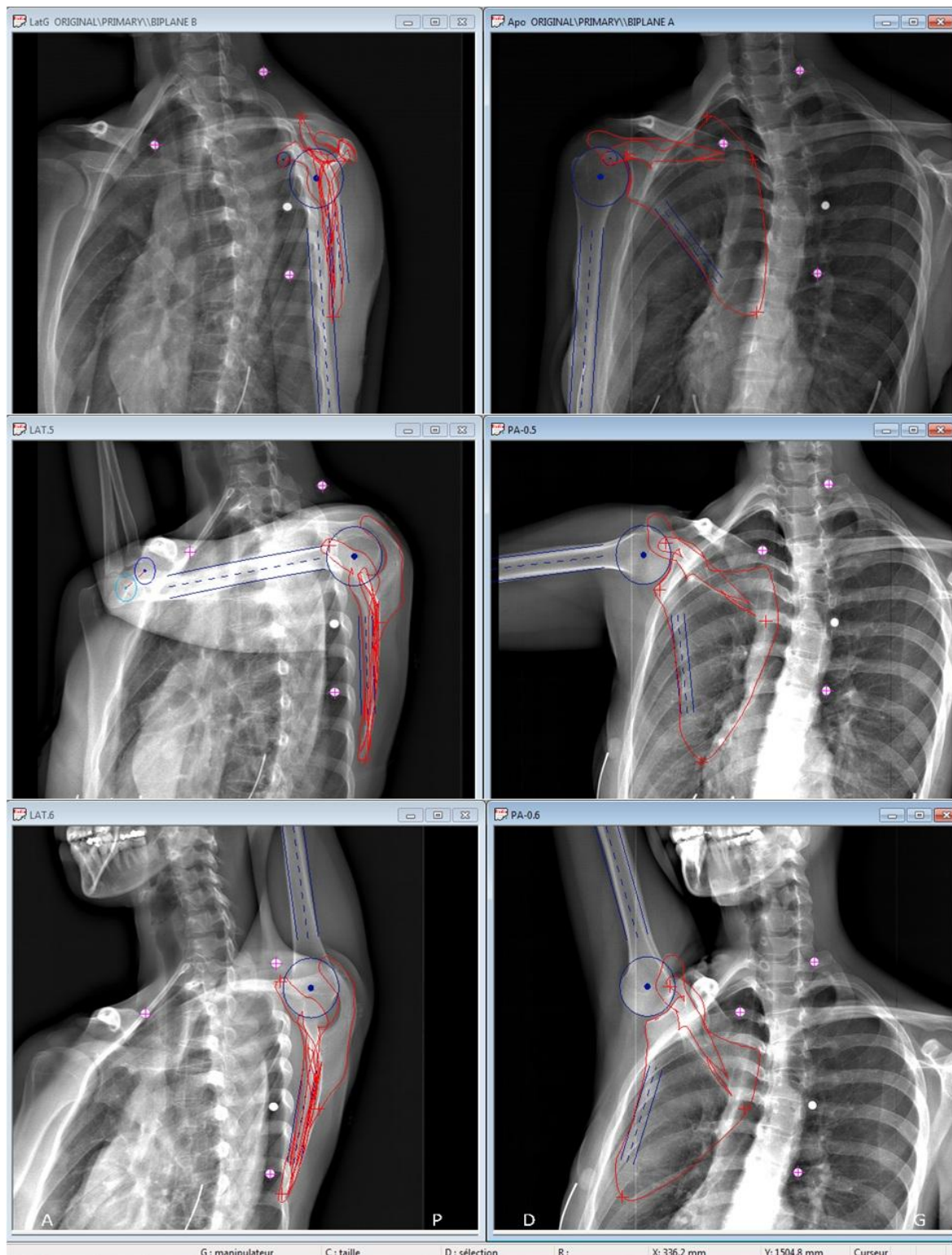


Figure 30 : Exemples de recalage du modèle 3D de scapula (en rouge), de l'humérus (en bleu) et du repère thorax (billes radio-opaques) lors de l'élévation du bras à 0°, 90° et élévation maximale.

C. Résultats

Les variations d'orientation de la scapula avec la méthode de Monte-Carlo étaient plus petites avec le repère GC qu'avec le repère ISB (tableau 7). Dans ce tableau, les variations angulaires (IC 95%) sont présentées pour chaque position et pour chaque repère.

		X (°)	Y (°)	Z (°)
« ISB CS »	Position 1	±1.36	±3.14	±2.86
	Position 2	±2.16	±3.10	±2.64
	Position 3	±2.48	±4.52	±2.98
« GC CS »	Position 1	±2.36	±0.82	±1.60
	Position 2	±2.70	±1.28	±2.90
	Position 3	±1.96	±1.74	±1.96

Tableau 7 : Variations d'orientation de chaque repère (IC 95%) pour chaque position d'après la méthode de Monte-Carlo

L'analyse cinématique de la scapula par rapport au repère thorax a retrouvé une rotation interne, une rotation vers le haut (upward rotation) et un tilt postérieur de la scapula (tableau 8) entre les positions 1 et 7.

	Moy. translation (mm)		Moy. rotation (°)
Axe X	-24.6 ±11.8 (Posterior translation)	Axe X	-44.5 ±6.4 (Upward rotation)
Axe Y	38.5 ±7.2 (Superior translation)	Axe Y	22.0 ±6.1 (Internal rotation)
Axe Z	-34.7 ±4.8 (Medial translation)	Axe Z	10.6 ±2.9 (Posterior tilt)

Tableau 8 : Rotations et translations du repère scapula (GC CS) observées lors du mouvement d'élévation du bras. Moyenne (±écart-type) des 6 sujets

Avec l'utilisation du repère GC, la rotation la plus reproductible était la rotation vers le haut/bas (upward/downward rotation) avec un IC 95% allant de 2.71 à 3.61°. La translation la plus reproductible était selon l'axe Y (translation supérieure/inférieure) avec un IC 95% allant de 1.22 à 2.46mm (tableaux 9 et 10).

		Moy. différence Inter-observateur	Inter-observateur p-value	IC 95% (2 RMS)	Différence Inter-observateur maximale
Position 1 (moy 13.4°) GC CS / Thorax CS	T _x (mm)	1.0	<i>p=0.638</i>	3.0	3.7
	T _y (mm)	0.6	<i>p=0.427</i>	1.8	2.2
	T _z (mm)	0.9	<i>p=0.582</i>	2.5	2.3
	R _x (°)	1.3	<i>p=0.007*</i>	3.6	3.9
	R _y (°)	1.9	<i>p=0.427</i>	5.2	6.2
	R _z (°)	2.3	<i>p=0.892</i>	6.1	5.9
Position 2 (moy 21.8°) GC CS / Thorax CS	T _x (mm)	1.1	<i>p=0.772</i>	2.9	3.0
	T _y (mm)	0.5	<i>p=0.775</i>	1.2	1.5
	T _z (mm)	1.0	<i>p=0.169</i>	2.7	3.6
	R _x (°)	1.3	<i>p=0.275</i>	3.5	3.8
	R _y (°)	1.8	<i>p=0.672</i>	5.3	6.7
	R _z (°)	2.3	<i>p=0.440</i>	5.9	6.0
Position 3 (moy 27.6°) GC CS / Thorax CS	T _x (mm)	1.4	<i>p=0.234</i>	4.3	6.4
	T _y (mm)	0.6	<i>p=0.376</i>	1.7	2.1
	T _z (mm)	1.0	<i>p=0.581</i>	2.9	3.0
	R _x (°)	1.2	<i>p=0.212</i>	3.2	2.8
	R _y (°)	1.9	<i>p=0.616</i>	5.2	6.9
	R _z (°)	2.1	<i>p=0.470</i>	5.8	6.7
Position 4 (moy 45.5°) GC CS / Thorax CS	T _x (mm)	1.3	<i>p=0.577</i>	3.7	4.6
	T _y (mm)	0.4	<i>p=0.307</i>	1.2	1.4
	T _z (mm)	1.0	<i>p=0.411</i>	2.5	2.2
	R _x (°)	1.1	<i>p=0.140</i>	3.2	3.4
	R _y (°)	2.0	<i>p=0.829</i>	6.2	9.6
	R _z (°)	2.1	<i>p=0.792</i>	5.5	5.0

Tableau 9 : Reproductibilité des translations (T_x, T_y et T_z) et rotations (R_x, R_y, R_z) du repère centré sur la glène pour les positions 1 à 4 (moyenne d'angle d'élévation du bras entre parenthèses).

		Moy. différence Inter-observateur	Inter-observateur p-value	IC 95% (2 RMS)	Différence Inter-observateur maximale
Position 5 (moy 55.7°) GC CS / Thorax CS	T _x (mm)	1.2	<i>p=0.622</i>	3.3	3.8
	T _y (mm)	0.6	<i>p=0.355</i>	1.6	1.8
	T _z (mm)	1.0	<i>p=0.267</i>	2.9	3.1
	R _x (°)	1.2	<i>p=0.281</i>	3.4	3.9
	R _y (°)	2.3	<i>p=0.691</i>	6.5	7.5
	R _z (°)	2.3	<i>p=0.651</i>	5.9	5.4
Position 6 (moy 73.6°) GC CS / Thorax CS	T _x (mm)	1.0	<i>p=0.772</i>	2.8	3.1
	T _y (mm)	0.8	<i>p=0.350</i>	2.5	2.8
	T _z (mm)	1.0	<i>p=0.038*</i>	2.7	2.1
	R _x (°)	1.1	<i>p=0.451</i>	3.3	4.6
	R _y (°)	2.3	<i>p=0.539</i>	6.4	9.2
	R _z (°)	2.2	<i>p=0.247</i>	5.9	6.1
Position 7 (moy 131.9°) GC CS / Thorax CS	T _x (mm)	0.8	<i>p=0.527</i>	2.5	3.6
	T _y (mm)	0.8	<i>p=0.280</i>	2.0	2.1
	T _z (mm)	1.1	<i>p=0.335</i>	3.3	4.6
	R _x (°)	0.9	<i>p=0.600</i>	2.7	4.2
	R _y (°)	3.0	<i>p=0.843</i>	8.0	7.8
	R _z (°)	2.8	<i>p=0.537</i>	7.2	6.7

Tableau 10 : Reproductibilité des translations (T_x, T_y et T_z) et rotations (R_x, R_y, R_z) du repère centré sur la glène pour les positions 5 à 7 (moyenne d'angle d'élévation du bras entre parenthèses).

D. Discussion

Nos résultats montrent que l'utilisation du repère GC permet une mesure robuste de l'orientation de la scapula. Quand des incertitudes sont appliquées au repère GC avec la méthode de Monte-Carlo, les variations angulaires sont le plus souvent inférieures à 2° et toujours en dessous de 3°. Nous pouvons donc conclure que le repère GC est assez robuste. Quand la même méthode de Monte-Carlo est appliquée au repère ISB, des variations de plus de 3° sont observées, plus particulièrement pour la rotation interne/externe de la scapula (le long de l'axe Y).

Ces résultats peuvent s'expliquer par le fait que la définition des repères osseux anatomiques reste difficile. Avec le système EOS® et sans utiliser la reconstruction 3D de la scapula, nous avons retrouvé un IC 95% de 11.9mm pour la localisation de l'angle acromial

(AA)⁷. De la même manière, Lewis retrouvait lors d'une étude cadavérique un IC 95% de 8.8mm pour le positionnement de l'angle acromial (AA) par palpation³⁶. Dès lors que l'angle acromial est utilisé pour construire le repère recommandé par l'ISB, ces incertitudes de positionnement vont nécessairement affecter les calculs cinématiques. La forme incurvée de la partie postérieure de l'acromion semble être la principale explication à la faible reproductibilité de la localisation de l'angle acromial.

Par ailleurs, l'analyse de stéréoradiographies permet la localisation d'autres repères osseux avec une grande précision comme la pointe de la coracoïde ou le bord inférieur de la glène. Lors d'une étude cadavérique, nous avons montré que les dimensions et l'orientation de la glène pouvaient être décrites avec des erreurs moyennes inférieures à 1° et 1mm avec la méthode stéréoradiographique⁹⁶. L'impact de cette précision sur la robustesse du repère indique que le repère GC peut être utilisé avec confiance pour l'analyse cinématique de la scapula.

Comme d'autres études utilisant les techniques d'imagerie, nous avons utilisé un repère centré sur la glène^{47,49,95} qui se base sur l'ellipse adaptée aux contours de la glène. L'origine de ce repère est le centre de la glène et les axes X et Y sont les axes de l'ellipse. Ce type de repère est de plus en plus utilisé lorsqu'il existe des informations 3D sur la région de la glène. Avec ce type de repère, le centre du repère est aligné avec le plan de la scapula ce qui est plus pertinent pour la compréhension clinique de la rotation vers le haut (upward rotation) qui est un mouvement perpendiculaire au plan de la scapula⁶⁴.

Les résultats de reproductibilité du repère centré sur la glène ont montré que l'orientation de la scapula peut être obtenue avec une variabilité allant de 2.7 à 8.0° (2*RMS : intervalle de confiance à 95%). La rotation la plus reproductible est le mouvement d'upward/downward rotation et il s'agit du mouvement le moins variable entre les sujets. Le tilt et la rotation interne/externe sont apparus moins reproductibles avec parfois une variation qui dépassait les 3°. La reproductibilité de la translation du repère scapula était comprise entre 1.2 et 4.3 mm (2*RMS : intervalle de confiance à 95%). Le mouvement de translation le plus reproductible était selon l'axe Y (translation supérieure/inférieure). Si

l'interprétation de la translation du repère scapula reste difficile à ce stade, il est intéressant de noter que la mesure de ces translations est assez reproductible.

En ce qui concerne les différentes techniques utilisées pour l'analyse cinématique de la scapula, nos résultats sont comparables à ceux retrouvés dans la littérature. Karduna et al⁴¹ ont évalué la précision des mesures cinématique 3D obtenues avec des systèmes magnétiques. Ils ont retrouvé des erreurs variant de 2.0 à 9.4° pour un mouvement d'élévation du bras dans le plan de la scapula. Meskers et al⁹⁷ ont étudié la variabilité inter-essai et la reproductibilité intra-observateur (après remplacement) d'un marqueur acromial fixé sur la peau. Ils ont observé une bonne reproductibilité inter-essai (RMS autour de 2°) mais une erreur intra-observateur de près de 5°. Ils en ont conclu que cette méthode ne devait pas être utilisée pour des études répétées (ex : avant et après chirurgie).

D'autres techniques^{45,95} qui utilisent des scanners et de la double-fluoroscopie ont montré dans des conditions anatomiques une très bonne précision et reproductibilité, avec des erreurs moyennes toujours inférieures à 0.5mm pour les translations et à 0.5° pour les rotations. Plus récemment, Zhu⁹⁸ a rapporté des résultats moins satisfaisants in-vivo chez des sujets sains avec des reconstructions 3D issus d'une IRM et une fluoroscopie simple. Ils ont observé une reproductibilité dans le plan de ± 0.81 mm et $\pm 1.77^\circ$ et une reproductibilité hors du plan de ± 3.19 mm et $\pm 2.37^\circ$ pour respectivement les translations et les rotations de la scapula.

Les valeurs de rotation obtenues sont similaires à celles retrouvées dans la littérature^{28,41,51,52} excepté pour la rotation interne qui semble être la rotation la plus variable dans la littérature. Cela peut être expliqué par l'utilisation de sujets symptomatiques, par la différence de repère scapula ou encore par le plan d'élévation du bras qui semble influencer la rotation selon l'axe Y.⁶²

Le principal désavantage d'un repère scapula centré sur la glène est la nécessité d'une reconstruction 3D de la glène qui peut être obtenue soit à l'aide d'un scanner soit grâce à des stéréoradiographies comme l'a décrit Lagacé⁹⁶. Un autre inconvénient est que le repère centré sur la glène est grandement influencé par la version et le tilt de la glène qui peuvent être très variables selon les sujets. Les limites de cette étude sont le faible nombre

de sujet et l'utilisation de seulement 2 observateurs pour effectuer les analyses. Cependant, il est important de noter que les sujets utilisés dans cette étude sont des sujets pathologiques afin que leurs stéréoradiographies reflètent des conditions réelles d'exercice et d'application.

E. Conclusion de chapitre

Cette partie du travail de Thèse nous permet de valider l'utilisation du repère centré sur la glène qui fait preuve d'une bonne robustesse. Par ailleurs, il apparaît que les incertitudes de mesure obtenues avec notre technique sont acceptables comparées à la littérature. L'analyse fonctionnelle quantitative de l'articulation scapulo-thoracique est possible avec cette méthode et une étude comparant des sujets sains et des sujets pathologiques fera l'objet du chapitre suivant.

CHAPITRE 6 : ORIENTATION 3D DE LA SCAPULA CHEZ DES SUJETS SAINS ET DES SUJETS PATHOLOGIQUES LORS D'UN MOUVEMENT D'ÉLEVATION DU BRAS.

Ce chapitre a été soumis au *Journal of Shoulder and Elbow Surgery* (octobre 2014) :

Ohl X, Hagemester N, Zhang C, Billuart F, Gagey O, Bureau N and Skalli W. **3D scapular orientation on healthy and pathologic subjects using stereoradiographs during arm elevation**

A. Introduction

L'expression clinique des lésions transfixiantes de la coiffe des rotateurs dans la population générale est très variable allant d'épaules asymptomatiques à des épaules pseudo-paralytiques.¹ Il existe différentes possibilités pour expliquer cette situation clinique et l'analyse de la cinématique scapulaire lors d'un mouvement d'élévation du bras est une d'entre elles.

De nombreuses études cinématiques ont déjà analysé le mouvement de la scapula lors de l'élévation du bras.^{10,67,68} Chez les sujets sains, les mouvements prédominant sont l'upward rotation et le tilt postérieur de la scapula par rapport au repère thorax.^{39,51,52} Chez les sujets pathologiques, les résultats retrouvent plus d'incertitudes en ce qui concerne l'amplitude et la direction du mouvement de la scapula^{10,31,32,69-73} et aucun consensus clair ne peut être établi grâce à la littérature. Le manque d'homogénéité dans la littérature est probablement multifactoriel. Ainsi, les altérations de la cinématique scapulaire peut être dues à la douleur ou au conflit sous-acromial^{31,32,58,74,75} et/ou à une lésion transfixiante de la coiffe.^{73,76-79} De plus, il existe de nombreux problèmes méthodologiques lorsque l'on compare les différentes études qui peuvent expliquer ces différences.^{10,67,68} À notre connaissance, aucune étude n'a évalué la relation entre la cinématique scapulaire, les lésions de coiffe et le conflit sous-acromial dans une large cohorte de sujets.

Notre hypothèse est que l'impotence fonctionnelle d'une épaule peut être expliquée par la cinématique scapulaire bras le long du corps et à 90° d'élévation du bras.

L'objectif de notre étude est d'abord de comparer l'orientation de la scapula en position bras le long du corps chez des sujets sains et des sujets pathologiques en utilisant des stéréoradiographies. Le second objectif est d'évaluer la cinématique scapulaire à 90° d'élévation du bras chez 3 groupes de sujets : sains, avec lésion de la coiffe et conflit sous-acromial et avec lésion de la coiffe sans conflit sous-acromial.

B. Matériel et méthode

1. Sujets

L'étude a été approuvée par le Comité d'Éthique local et tous les sujets ont donné leur consentement informé. Vingt-cinq sujets sains et quarante sujets pathologiques ont été inclus. Un examen clinique était réalisé par un chirurgien de l'épaule et comprenait l'analyse des amplitudes articulaires, la recherche d'un conflit sous-acromial et d'une lésion de la coiffe des rotateurs, et le calcul du score de Constant²³ et de l'IMC (Indice de Masse Corporelle). Tous les participants ont subi une IRM (Imagerie par Résonance Magnétique) et une échographie de l'épaule pour évaluer la coiffe des rotateurs (IRM et échographie) et pour mesurer la distance acromio-humérale bras le long du corps (échographie).⁹⁹

Dans le groupe de sujets pathologiques, tous les sujets présentaient une lésion transfixiante de la coiffe des rotateurs (RCT = Rotator Cuff Tear) intéressant au moins 2 tendons (dans tous les cas le supra-épineux) évaluée par un radiologue expérimenté par IRM. Un conflit sous-acromial (SIS = Subacromial Impingement Syndrom) était retrouvé durant l'examen clinique (Tests de Hawkins et de Neer positifs) dans 23 cas (Groupe RCT + SIS) et n'était pas retrouvé dans 17 cas (Groupe RCT). Les données démographiques sont résumées dans le tableau 11. La plupart des sujets pathologiques ne pouvant pas effectuer d'élévation complète du bras, nous avons décidé d'analyser seulement la position à 90° d'élévation du bras pour tous les groupes.

	Sujets sains (n=25)	Groupe RCT (n=17)	Groupe RCT + SIS (n=23)	p-value
Sexe	11 femmes, 14 hommes	10 femmes, 7 hommes	9 femmes, 14 hommes	ns
Age (années) ($\pm 1SD$)	55.3 (± 7.8)	53.3 (± 7.9)	57.8 (± 7.0)	ns

Tableau 11: Données démographiques des sujets sains et pathologiques (ns: non significatif)

L'orientation de la scapula bras le long du corps était analysée pour la cohorte entière. Cependant, l'analyse de l'orientation de la scapula à 90° d'élévation était limitée aux sujets avec une orientation de la diaphyse humérale comprise entre 0 et 30° dans le plan coronal (mouvement d'abduction) par rapport au repère thorax. Cette limite était incluse *a posteriori* afin d'éviter les modifications de rotation de la scapula causées par le plan d'élévation du bras.

2. Acquisition des stéréoradiographies

Cette étude utilisait des stéréoradiographies EOS (EOS Imaging, Paris, France) qui permettent l'acquisition de 2 radiographies orthogonales, calibrées et basse-dose. Le sujet était debout, orienté de 30 à 40° par rapport au plan coronal pour obtenir une vue de face et une vue de profil de la scapula et pour éviter les superpositions avec la cage thoracique et le rachis⁸. Deux positions du bras (le long du corps et à 90° d'élévation) ont été maintenues par le sujet durant environ 10 secondes, le temps de l'acquisition. Entre les deux positions, le sujet repositionnait son bras le long du corps.

3. Reconstruction du modèle 3D de scapula

Pour chaque sujet, un modèle 3D personnalisé de reconstruction de la scapula était créée en suivant la technique décrite par Lagacé et à laquelle nous avons contribué.⁹⁶ En résumé, l'observateur pointe les repères anatomiques clairement visibles sur les stéréoradiographies pour chaque position du bras. Ces repères étaient alors utilisés pour effectuer un premier ajustement du modèle 3D paramétré de scapula. Cela permettait

d'obtenir un modèle pré-personnalisé 3D de la scapula du sujet. Ce modèle pré-personnalisé était ensuite recalé sur toutes les stéréoradiographies en utilisant les informations supplémentaires de ces vues (contours osseux, stéréocorrespondance etc.) jusqu'à ce que la rétroprojection du modèle 3D épouse au mieux les contours osseux visibles à la radio (recalage élastique). On obtenait ainsi un modèle 3D de scapula pour chaque sujet. Ce modèle était ensuite recalé sur les différentes vues sans ajustement (recalage rigide). Dans ce modèle, la glène est définie par une ellipse. Cette ellipse est utilisée pour construire le repère centré sur la glène.

4. Construction des repères

Le repère thorax était construit en accord avec les recommandations de l'ISB²⁴. Ce repère était basé sur l'identification de billes radio-opaques de 6mm de diamètre fixées sur les repères osseux préalablement palpés avant les acquisitions. Pour la scapula, nous avons utilisé un repère centré sur la glène basé sur l'ellipse ajustée aux contours de la glène. L'origine de ce repère était le centre de l'ellipse. L'axe Z était perpendiculaire au plan aux moindres carrés ajusté à la surface glénoïdienne. L'axe Y était le vecteur entre le bord inférieur et le bord supérieur de la glène, projeté dans le plan de la glène et orienté vers le haut. L'axe X était la perpendiculaire commune aux axes Y et Z, orientée vers l'avant.

Chaque position du repère scapula était décrite dans le repère thorax entre chaque position (0 et 90° d'élévation). Pour chaque cas, l'orientation de la scapula était calculée selon une séquence d'angle Y-X-Z.²⁴ Le mouvement de la scapula par rapport au thorax était défini en rotation interne/externe (selon l'axe Y, valeur positive pour la rotation interne), upward/downward rotation (selon l'axe X, valeur négative pour l'upward rotation) et tilt antérieur/postérieur (selon l'axe Z, valeur positive pour le tilt postérieur).

5. Analyse statistique

L'analyse statistique a été réalisée grâce à un logiciel commercial (SPSS Inc, Chicago, IL) et le seuil de significativité était de $p < 0.05$. Une analyse univariée de variance (ANOVA) était réalisée pour comparer les 3 groupes de sujets. Les variables dépendantes étaient le score de Constant, l'IMC, la distance acromio-humérale et la mesure des 3 rotations de la

scapula (selon les 3 axes). Un test de Bonferroni était utilisé comme test Post Hoc pour rechercher des différences entre les groupes. Une analyse de covariance (ANCOVA) a été utilisée pour déterminer si l'IMC était une variable confondante pour l'orientation de la scapula bras le long du corps.

C. Résultats

L'orientation de la scapula par rapport au thorax bras le long du corps est détaillée dans le tableau 12. On observait des différences d'orientation non significatives selon X et Y pour le groupe des sujets sains et des sujets avec RCT par rapport au groupe RCT + SIS. Notre analyse statistique a retrouvé une différence significative pour la distance sous-acromiale au repos, pour l'IMC et pour le score de Constant entre les groupes (tableau 12). L'IMC n'est pas apparu comme une co-variable significative pour l'orientation de la scapula ou la distance sous-acromial bras au repos.

	Sujets sains (n=25)	Groupe RCT (n=17)	Groupe RCT + SIS (n=23)	p-value
Score de Constant (/100) Moy ($\pm 1SD$)	85.5 (± 5.5)	56.1 (± 11.8)	49.0 (± 13.2)	*/**
Orientation selon axe Y Moy ($\pm 1SD$)	42.6° (± 6.2)	43.3° (± 6.4)	46.3° (± 7.0)	ns
Orientation selon axe X Moy ($\pm 1SD$)	6.0° (± 6.4)	4.7° (± 4.0)	2.1° (± 6.3)	ns
Orientation selon axe Z Moy ($\pm 1SD$)	-27.3° (± 6.6)	-30.3° (± 6.0)	-30.7° (± 8.7)	ns
Distance acromio-humérale (mm) Moy ($\pm 1SD$)	0.56 (± 0.2)	0.45 (± 0.2)	0.41 (± 0.2)	**
IMC (kg/m²) ($\pm 1SD$)	23.1 (± 3.1)	26.8 (± 4.5)	29.2 (± 3.6)	*/**
• IMC <25kg/m ²	21 (84%)	5 (30%)	4 (17%)	
• IMC >25 et <30 kg/m ²	2 (8%)	6 (35%)	11 (48%)	
• IMC >30kg/m ²	2 (8%)	6 (35%)	8 (35%)	

Tableau 12 : Orientation de la scapula par rapport au repère thorax, bras le long du corps pour tous les groupes (n=65) (ns: non significatif)

*: différence significative entre les sujets sains et le groupe RCT (p<0.05)

**: différence significative entre les sujets sains et le groupe RCT+SIS (p<0.05)

La cinématique de la scapula à 90° d'élévation du bras a été étudiée chez les sujets qui présentaient des stéréoradiographies correspondant à un mouvement d'abduction du bras (analyse *a posteriori* de l'orientation de la diaphyse humérale par rapport au thorax). Ainsi, 34 sujets ont été inclus pour cette analyse à 90° d'élévation (Sujets sains n=12, Groupe RCT n=7, Groupe RCT + SIS n=15). Les résultats sont résumés dans le tableau 13. Le mouvement d'upward rotation à 90° d'élévation du bras était significativement différent entre les sujets sains et les sujets du groupe RCT + SIS ($p < 0.05$) (figure 31).

	Sujets sains (n=12)	Groupe RCT (n=7)	Groupe RCT + SIS (n=15)	p-value
Rotation externe (°) Selon axe Y	4.2 (± 10.1)	2.3 (± 9.2)	0.7 (± 9.9)	ns
Upward Rotation (°) Selon axe X	36.1 (± 7.6)	34.9 (± 7.9)	30.1 (± 7.1)	**
Tilt postérieur (°) Selon l'axe Z	9.0 (± 4.3)	8.4 (± 6.0)	6.0 (± 6.4)	ns

Tableau 13 : Cinématique de la scapula pour les 3 groupes à 90° d'élévation du bras (ns : non significatif)
 **: différence significative entre les sujets sains et le groupe RCT+SIS ($p < 0.05$)

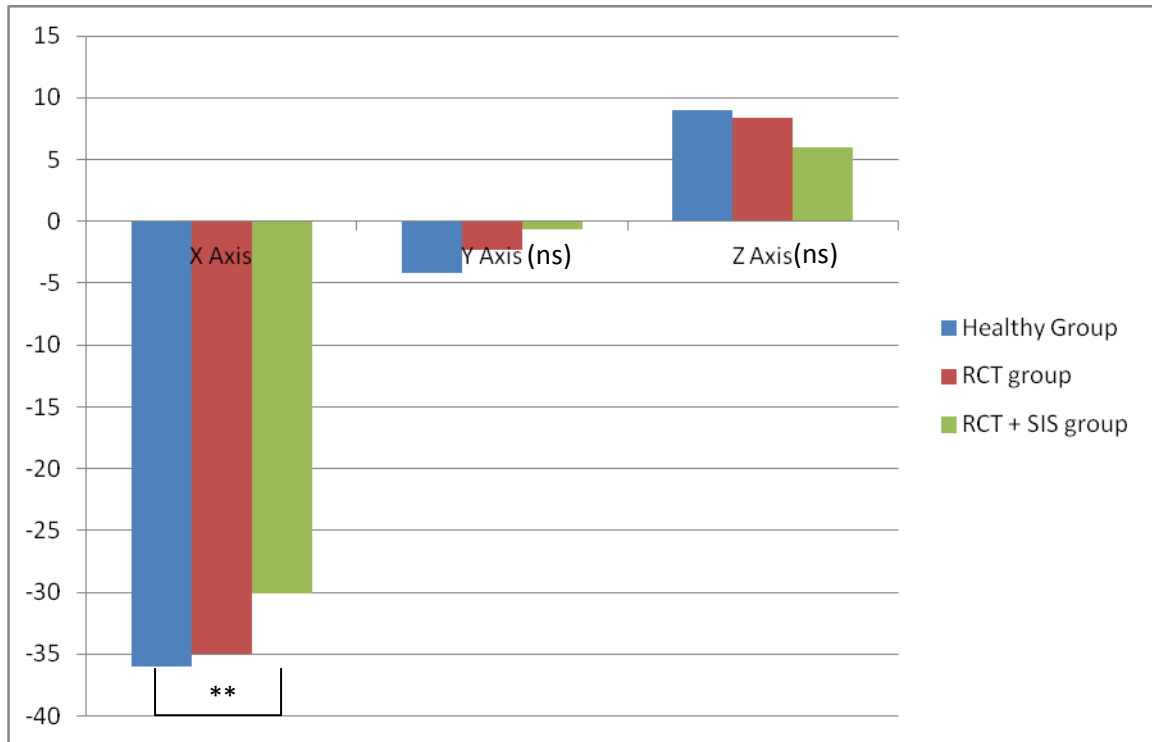


Figure 31 : Représentation de l'orientation de la scapula selon les 3 axes à 90° d'élévation du bras.
 ns : non significatif, ** : différence significative entre les sujets sains et le groupe RCT+SIS.

D. Discussion

L'orientation de la scapula par rapport au thorax est similaire au repos entre les sujets sains et les sujets pathologiques. Lors d'un mouvement d'élévation latérale du bras à 90°, on observe une diminution significative de l'upward rotation dans le groupe RCT + SIS par rapport aux sujets sains. Les autres composantes du mouvement de la scapula ne sont pas significativement modifiées.

L'analyse de la position initiale (au repos) de la scapula permet de rechercher des modifications du positionnement de la scapula entre les groupes. En effet, un positionnement anormal de la scapula au repos pourrait être à l'origine d'une réduction de l'espace sous-acromial lors du mouvement du bras. Dans notre étude et comme dans la littérature^{31,70,71}, les différences d'orientation de scapula retrouvées entre les groupes n'étaient pas significatives au repos. En revanche, nous avons retrouvé un espace sous-

acromial significativement diminué dans le groupe RCT + SIS ce qui nous laisse penser que la diminution de cet espace de glissement au repos est due à une ascension de l'humérus plutôt qu'un véritable problème de rotation de la scapula. Par ailleurs, le BMI était significativement différent entre les groupes et n'a pas été retrouvé comme facteur confondant influençant l'orientation de la scapula au repos. On rejette donc l'hypothèse selon laquelle l'orientation initiale de la scapula soit responsable des différences cliniques observées.

Les altérations de la cinématique scapulaire chez les sujets présentant des tendinopathies dégénératives de l'épaule sont multifactorielles. D'une part il existerait des modifications de cinématique liées à la douleur et au conflit sous-acromial^{31,32,58,70,71,75,100,101} et d'autre part il existerait des anomalies liées directement à la rupture de la coiffe des rotateurs.^{10,58,72,79,102} Notre étude permet de mieux comprendre les caractéristiques cinématiques des différents groupes lors de l'élévation du bras.

De nombreuses études ont déjà été effectuées sur le thème du conflit SA. Les résultats de ces études restent controversés puisque les altérations cinématiques retrouvées sont très variables selon les auteurs^{31,32,71,100,101}. Comme d'autres^{31,100,101}, nous retrouvons dans le groupe avec conflit SA une diminution de l'upward rotation lors de l'élévation du bras en comparaison avec des sujets sains. Dans ce cas, les altérations cinématiques de la scapula pourraient être la cause du conflit en diminuant l'espace sous-acromial, ce qui contribue à pérenniser les douleurs. Dans d'autres études, les modifications de la cinématique scapulaire sont apparues comme la conséquence des douleurs sous-acromiales. Ainsi, Wassinger en 2013 retrouvait une augmentation du mouvement d'upward rotation lorsqu'il induisait de façon artificielle une douleur sous-acromiale chez des sujets sains⁷⁵. Dans cette étude, l'auteur envisageait donc qu'en cas de douleur sous-acromial, une épaule « saine » développe un mécanisme compensatoire afin de conserver un espace sous-acromial correct. Cette hypothèse se vérifie également chez les sujets avec RCT car Scibek en 2008 retrouvait chez des sujets avec des RCT, que la diminution des douleurs sous-acromiales (par injection d'anesthésique local) entraînait une légère diminution du mouvement d'upward rotation de la scapula (non significatif)⁷³. Nos résultats tendent à

corroborer ces hypothèses en montrant une cinématique altérée chez les sujets qui ont un conflit, alors que ceux qui n'en ont pas ont une cinématique équivalente aux sujets sains.

Plusieurs études ont déjà été réalisées pour analyser l'effet des ruptures transfixiantes de la coiffe des rotateurs sur la cinématique scapulaire^{10,58,72,73,77,79}. Ces études retrouvaient une tendance (non significative) à l'augmentation de l'upward rotation. Un travail de Mc Cully retrouvait également cette tendance lors d'une étude chez des sujets sains avant et après bloc nerveux supra-scapulaire qui produit une paralysie transitoire expérimentale des muscles supra et infra-épineux¹⁰². Dans notre étude, la cinématique scapulaire du groupe RCT ne présentait aucune différence significative avec les sujets sains.

Ainsi, on peut penser qu'il existe des phénomènes compensatoires en cas de conflit SA ou de douleurs et en cas de RCT, qui amènent à augmenter l'espace sous-acromial grâce à une augmentation de l'upward rotation. Ces mécanismes permettent dans certains cas de conserver une fonction normale (ou presque) de l'épaule. Lorsque ces mécanismes compensatoires sont dépassés ou insuffisants, il s'installe un cercle vicieux avec diminution de l'upward rotation et donc diminution de l'espace sous-acromial à l'origine d'une impotence fonctionnelle et de douleurs de l'épaule. Ainsi, on retrouve dans notre étude que les sujets avec RCT isolée présentent une cinématique scapulaire comparable à celle des sujets sains avec une meilleure fonction de l'épaule que les sujets associant RCT + SIS. Dans ce dernier groupe, un programme spécifique de réhabilitation des muscles péri-scapulaires devraient permettre de récupérer une fonction correcte en augmentant l'upward rotation, ce qui permet d'augmenter l'espace SA et également d'augmenter la tension des muscles restants de la coiffe des rotateurs¹⁰².

Une analyse cinématique des 2 épaules des sujets que nous voyons en consultation pourrait permettre de savoir si l'épaule pathologique arrive à compenser par rapport à l'épaule controlatérale.

Ce travail présente plusieurs limites. Premièrement, l'analyse comparative des 3 groupes de sujets a retrouvé une différence significative de poids et de BMI entre les sujets pathologiques et les sujets sains. En 2013, Gupta⁴⁰ rapportait que les sujets sans pathologie de l'épaule avec un BMI élevé développaient une upward rotation plus importante que ceux

avec un BMI normal. Lors d'études ultérieures, il faudrait veiller à ce que les groupes de sujets soient comparables en ce qui concerne le BMI. Deuxièmement, les effectifs de chaque groupe à 90° d'élévation sont petits et des études sur de plus grands effectifs sont nécessaires. Par ailleurs il existe certains points forts à cette étude. Premièrement, nous avons étudié une position reproductible du bras où le plan d'élévation du bras est contrôlé. Cela permet d'éviter la dispersion des mesures de rotation selon Y, grandement influencée par le plan d'élévation du bras.^{61,62} Deuxièmement, nous n'avons considéré que les ruptures de coiffe transfixiantes intéressants au moins 2 tendons pour obtenir des groupes harmonieux de sujets pathologiques. Troisièmement, l'étude IRM des sujets sains permet d'affirmer l'absence de lésion de coiffe dans ce groupe. Quatrièmement, les groupes de sujets sont comparables, notamment en ce qui concerne l'âge.

E. Conclusion de chapitre

Cette partie du travail de Thèse nous a permis de mieux comprendre le comportement de la scapula dans différents groupes de sujets. Le mouvement d'upward rotation semble être le mouvement de scapula le plus critique. Cependant, un certain nombre de paramètres propres à l'individu doivent être pris en compte pour pouvoir pleinement analyser ce mouvement. Ainsi, un protocole d'étude incluant l'analyse de l'épaule saine et de l'épaule pathologique devrait être pertinent pour mieux orienter la rééducation.

CHAPITRE 7 : ÉVALUATION FONCTIONNELLE QUANTITATIVE DE LA SCAPULA EN ROUTINE CLINIQUE : ANALYSE PRÉLIMINAIRE

A. Introduction

L'objet de ce chapitre est de poser des bases de réflexion sur l'utilisation future de cette technique d'analyse de cinématique scapulo-thoracique. En se basant sur notre expérience avec le système EOS® et connaissant les limites de ce système, nous allons essayer de développer un protocole d'acquisitions qui pourrait être utilisable en routine clinique.

Toutes les modifications de la cinématique scapulaire ne sont pas dues à une pathologie de l'épaule. Certaines caractéristiques intrinsèques à l'individu comme l'IMC (Indice de Masse Corporelle en kg/m^2), la cyphose thoracique ou les sollicitations sportives peuvent modifier la position de la scapula au repos ou lors des mouvements de l'élévation du bras. Ainsi, Gupta en 2013,⁴⁰ retrouvait un mouvement d'upward rotation plus important chez les sujets obèses ($\text{BMI}>27\text{kg}/\text{m}^2$) par rapport à des sujets plus sveltes ($\text{BMI}<23\text{kg}/\text{m}^2$). La cyphose thoracique semble également jouer un rôle important dans le positionnement de la scapula puisque celle-ci est « posée » sur le thorax en arrière. Une augmentation de la cyphose thoracique semble être à l'origine d'une augmentation du tilt antérieur et de la rotation interne de la scapula car celle-ci va devoir « suivre » la déformation du thorax^{31,103}. Par ailleurs, certaines activités sportives comme les sports de lancer, pratiquées intensément peuvent être à l'origine de variations de cinématique scapulaire au repos ou lors de l'élévation du bras¹⁰⁴. L'analyse cinématique des 2 épaules est donc nécessaire afin d'écarter les modifications de cinématique dues aux variations intrinsèques du sujet.

En consultation d'orthopédie, il est facile de détecter une limitation de l'élévation du bras dans le plan frontal ou le plan sagittal mais il est beaucoup plus difficile de détecter les modifications de cinématique scapulaire, surtout si elles sont discrètes. L'inspection statique et dynamique bilatérale et comparative des mouvements de la scapula permet de repérer les dyskinésies scapulaires¹⁰⁵. Certaines mesures statiques existent (proéminences de Kibler, distances cutanées, obliquité du bord médial) mais sont peu fiables et reproductibles¹⁰⁶.

D'autres mesures dynamiques ont été étudiées mais nécessitent des mouvements contrariés contre résistance difficiles à mettre en œuvre chez des sujets pathologiques souvent douloureux¹⁰⁷. Par ailleurs, l'analyse de la cinématique scapulaire n'est pas toujours aisée chez les sujets obèses et elle nécessite un entraînement rigoureux de la part de l'observateur.

Il serait utile de disposer en consultation d'un outil non invasif, précis et reproductible permettant d'une part d'analyser la cyphose thoracique de l'individu et d'autre part d'appréhender la cinématique scapulo-thoracique lors d'un mouvement d'élévation du bras. Le système de stéréoradiographies basse-dose EOS® remplit ces conditions et nous allons proposer un protocole d'acquisition simple et reproductible qui permettrait en routine d'analyser la cinématique scapulaire.

B. Proposition d'un protocole réalisable en routine clinique

Ce protocole permettrait de fournir un maximum d'informations au clinicien sur la cinématique scapulo-thoracique de son patient. Le patient doit être torse-nu et des billes radio-opaques auront été préalablement collées sur le patient pour déterminer le repère thorax (billes sur les repères IJ, PX, C7 et T8). L'acquisition de chaque paire de stéréoradiographies dure environ 10 secondes. Entre chaque acquisition, le sujet remet le bras le long du corps sans changer d'orientation et un repos de 1 à 2 minutes est accordé.

1^{ère} position: Free Standing Position

Cette position a été la première décrite pour l'utilisation d'EOS® dans l'analyse des déformations rachidiennes. Le sujet est debout avec les mains sur l'os malaire ou sur les clavicules afin d'éviter les superpositions entre les bras et le rachis (figure 32). Cette position permet de dépister une éventuelle hypercyphose thoracique et de la mesurer.

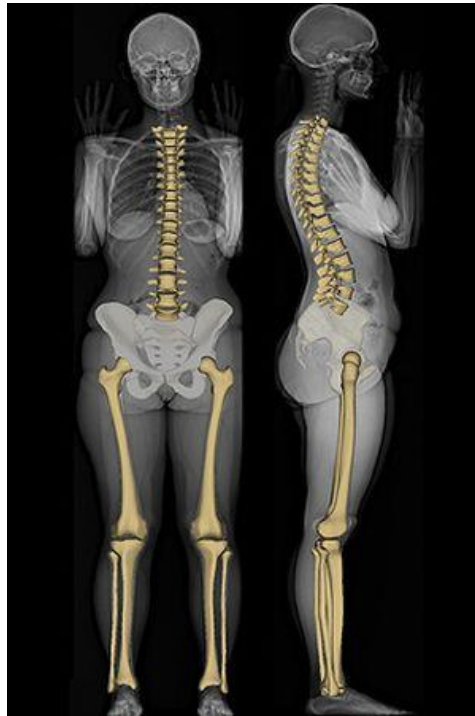

Figure 32 : Stéréoradiographies obtenues en *Free Standing Position* avec le système EOS®

2^{ème} position : Bras le long du corps / Orientation épaule

Dans cette position et les suivantes, le sujet n'est plus orienté de la même manière dans la cabine EOS® (Orientation épaule). En effet, pour éviter les superpositions entre la scapula, la cage thoracique et le rachis, le sujet doit être orienté de 30 à 40° par rapport au plan frontal (figure 33).

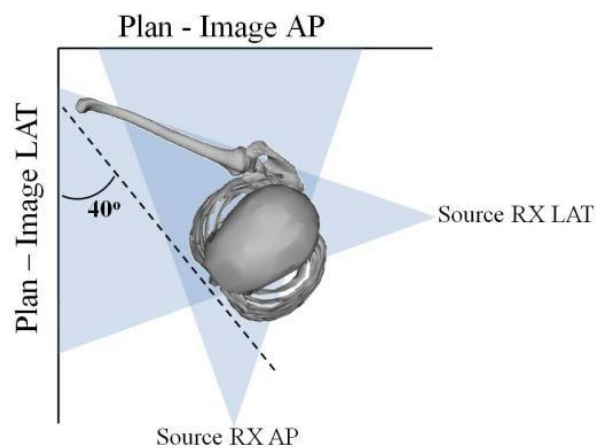


Figure 33 : Représentation du positionnement optimal du sujet dans la cabine EOS®. Le plan de la scapula doit être positionné le plus parallèle possible avec le plan AP.

L'examineur doit ainsi veiller à ce que le plan de la scapula (facilement palpable sur un sujet torse-nu) soit le plus parallèle possible avec le plan de la cabine (Image A-P). Lors de toutes ces positions avec orientation modifiée, l'examineur doit également veiller à ce que les billes du repère thorax soient dans le champ d'acquisition.

3^{ème} position : Élévation latérale de 90° / Orientation épaule

Cette position à 90° d'élévation latérale pure permet déjà d'avoir une bonne idée de la cinématique de la scapula comme nous l'avons vu dans le chapitre 6. L'examineur doit s'assurer que le sujet effectue correctement une élévation latérale pure sous peine de modifier la rotation axiale de la scapula. Chez les sujets grands (>1,75m), l'étroitesse de la cabine rend difficile cette position car le sujet est obligé de se déporter et les billes du repère thorax ne sont alors plus visibles. On peut demander au sujet d'effectuer une élévation de 110° ce qui ne modifie pas beaucoup la cinématique mais permet de « rentrer » dans la cabine.

4^{ème} position : Élévation latérale maximale (+/- support de bras) / Orientation épaule

On demande alors au sujet d'effectuer une élévation maximale active ou passive du côté pathologique. Pour maintenir la position, le patient est aidé grâce à un support de main positionné au préalable ou à défaut en posant la main contre la paroi de la cabine EOS®. L'objectif de cette vue est essentiellement d'obtenir les informations nécessaires à l'obtention du modèle 3D de scapula (les vues à 0 et 90° sont insuffisantes). Sur cette vue en élévation maximale, on observe en effet assez bien la version de la glène, la forme de l'acromion et l'orientation de l'angle supérieur de la scapula. Cette vue en élévation maximale du côté pathologique pourrait avantageusement être remplacée par une vue en élévation maximale du côté sain. Cela nécessiterait de valider le fait que les modèles 3D des 2 épaules d'un individu sont superposables.

Les positions 2 et 3 doivent être répétées pour l'épaule saine afin de pouvoir comparer la cinématique du côté sain avec celle obtenue du côté pathologique (tableau 14).

Ainsi 6 paires de stéréoradiographies seront réalisées conformément aux recommandations du comité d'éthique.

Position	Description	Intérêt
Position 1	Free Standing Position	Analyse de la cyphose thoracique
Position 2 côté sain	Bras le long du corps Orientation de 30 à 40°	Position de référence pour la cinématique scapulaire
Position 3 côté sain	Bras à 90° d'abduction Orientation de 30 à 40°	Position maximale d'élévation
Position 2 côté pathologique	Bras le long du corps Orientation de 30 à 40°	Position de référence pour la cinématique scapulaire
Position 3 côté pathologique	Bras à 90° d'abduction Orientation de 30 à 40°	Position maximale d'élévation
Position 4 côté pathologique	Bras en abduction maximale Orientation de 30 à 40°	Nécessaire pour l'obtention du modèle 3D de scapula

Tableau 14 : Description des différentes positions du protocole clinique d'acquisition de stéréoradiographies EOS®

C. Discussion

Lors de l'examen clinique d'une épaule pathologique, il est nécessaire d'évaluer la course scapulaire des 2 épaules lors de l'élévation du bras. Cette évaluation n'est pas toujours facile et reproductible et nécessite un observateur entraîné. Par ailleurs, il existe des modifications de la cinématique scapulaire propres à chaque individu car dépendant de l'IMC, de la cyphose thoracique ou encore de l'activité sportive. Nous avons vu lors des chapitres précédents que le système EOS® permet une analyse quantitative et fonctionnelle du mouvement de la scapula par rapport au thorax avec une reproductibilité satisfaisante. Aussi nous proposons d'effectuer une analyse EOS® des 2 épaules chez les sujets pathologiques afin de distinguer les altérations de la cinématique scapulaire liées à l'individu de celles liées à la pathologie de l'épaule.

Lors du chapitre précédent, nous avons comparé la cinématique scapulaire obtenue avec le système EOS® lors d'un mouvement d'abduction du bras dans 3 groupes de sujets (sujets sains, groupe RCT et groupe RCT + SIS). Les sujets avec conflit sous-acromial présentaient un score clinique plus faible, un espace sous-acromial au repos moins important et une diminution de l'upward rotation par rapport aux sujets sains. On observait la même tendance par rapport aux sujets avec RDC sans conflit mais les petits effectifs de notre étude ne permettaient pas la mise en évidence de différences significatives. On peut donc supposer que le principal problème des patients qui consultent pour une tendinopathie de la coiffe des rotateurs est le « conflit sous-acromial ». Ce terme générique regroupe en fait un ensemble de phénomènes douloureux de l'épaule ayant comme principale origine une inflammation de la bourse sous-acromiale, de la coiffe des rotateurs ou du long biceps plus qu'un véritable conflit mécanique^{10,67,68}.

Chez les sujets présentant un conflit sous-acromial clinique, plusieurs hypothèses ont été avancées pour expliquer les anomalies cinématiques de la scapula. Plusieurs auteurs ont retrouvé des modifications dans le recrutement spatial et temporel des muscles péri-scapulaires, essentiellement les muscles Trapèze et Grand Dentelé^{5,6,10,31,77,101,108,109}.

En ce qui concerne le muscle Trapèze, c'est principalement le fonctionnement de son faisceau supérieur qui est altéré chez les sujets pathologiques avec une activité augmentée et un recrutement plus précoce^{5,6,31,77,101,110,111}. Le faisceau supérieur du Trapèze ne s'insère pas directement sur la scapula mais sur le 1/3 latéral de la clavicule et Johnson¹¹² a montré que son activation est à l'origine d'une élévation et d'une rétraction de la clavicule. Ainsi, ce faisceau musculaire produit une élévation (ou translation supérieure) de la scapula via l'articulation acromio-claviculaire, ce qui semble diminuer le mouvement de tilt postérieur de la scapula par rapport au thorax⁷⁷ et limite la scapula dans ses mouvements.

L'autre muscle essentiel dont l'activité est modifiée dans des conditions pathologiques est le Grand Dentelé. Son rôle est de maintenir la scapula appliquée contre le thorax et il participe au mouvement d'upward rotation, au tilt postérieur et à la rotation latérale de la scapula lors des mouvements d'élévation du bras⁹. Plusieurs auteurs ont

retrouvé lors d'études électromyographiques une diminution significative d'activité des faisceaux moyens et inférieurs de ce muscle^{31,77,101,108} à l'origine d'une diminution du mouvement d'upward rotation et du tilt postérieur de la scapula. Par ailleurs son activation semble retardée chez les sujets pathologiques^{110,111}.

Ainsi, l'analyse comparative des cinématiques retrouvées du côté sain et du côté pathologique pourrait nous donner des informations indirectes sur la défaillance de tel ou tel muscle péri-scapulaire. Schématiquement, Ludewig¹⁰ proposait 3 mécanismes principaux à l'origine d'altérations de la cinématique scapulaire et accessibles à un traitement spécifique de rééducation (tableau 15). On pourrait donc proposer un traitement à la carte en cas de dyskinésie scapulaire détectée à l'aide des courbes cinématiques afin d'optimiser le traitement des tendinopathies de l'épaule et accélérer la récupération fonctionnelle de nos patients.

Mécanisme	Effets associés	Travail de rééducation proposé
Activation inadéquate du Grand Dentelé	Diminution de l'upward rotation Diminution du tilt postérieur	Renforcement et reprogrammation du Grand Dentelé
Activation excessive du faisceau supérieur du Trapèze	Augmentation de l'élévation de la clavicule et de la scapula	Diminution de l'activation du faisceau supérieur du Trapèze
Rétraction du Petit Pectoral	Augmentation de la rotation interne Augmentation du tilt antérieur	Étirement du Petit Pectoral

Tableau 15 : Description des 3 principaux mécanismes mis en cause dans les altérations de cinématique scapulaire. D'après Ludewig et al, 2009. JOSPT¹⁰

CONCLUSION GÉNÉRALE

L'objectif de cette Thèse était de mieux comprendre les altérations de la cinématique scapulaire retrouvées chez des sujets présentant une rupture de la coiffe des rotateurs afin de mieux orienter la prise en charge de nos malades. En effet, l'expression clinique des lésions de la coiffe des rotateurs est très variable. Et l'explication de cette vérité clinique réside dans la « fausse » articulation scapulo-thoracique.

Notre revue de littérature a permis d'appréhender les différentes techniques d'analyse ainsi que les incertitudes qui subsistent en ce qui concerne l'orientation de la scapula lors de l'élévation du bras. Il apparaît assez clair qu'en dehors des raideurs articulaires, l'impotence fonctionnelle retrouvée chez les sujets avec rupture de coiffe est essentiellement due à des altérations de la cinématique de la scapula. Le choix de la technique d'analyse est primordial pour obtenir les analyses les plus fiables et la sélection des sujets et du mouvement étudié semblent également importants pour pouvoir comparer les groupes de sujets sains et de sujets pathologiques.

Le premier travail que nous avons effectué correspondait à l'élaboration d'un modèle paramétré pré-personnalisé de scapula 3D afin d'obtenir des inférences statistiques intéressantes. Cette approche statistique nous permet désormais d'avoir à notre disposition un modèle moyen 3D de scapula plus facile à faire coïncider sur les différentes vues que de simples points. Ce modèle moyen reste toutefois déformable par la technique MLS afin de s'adapter au mieux à la forme de scapula du sujet.

Le second travail de cette Thèse était de valider notre technique d'analyse quantitative du mouvement de la scapula avec ce modèle 3D de scapula au travers d'une analyse de reproductibilité. Ainsi, le repère utilisé avec les stéréoradiographies apparaît au moins aussi robuste que le repère de l'ISB et les incertitudes rapportées avec cette

technique sont comparables aux autres études retrouvées dans la littérature. Si l'analyse des images EOS sur plusieurs vues est encore assez fastidieuse, des automatisations et des perfectionnements techniques devraient permettre à l'avenir de rendre cette technique d'analyse cinématique plus accessible à la routine clinique.

Enfin, l'analyse du comportement de la scapula lors de l'élévation du bras chez des sujets sains et des sujets présentant différentes pathologies a permis de dégager plusieurs pistes de réflexion. Manifestement, plus que la lésion de la coiffe des rotateurs, c'est surtout la douleur et le conflit sous-acromial qui péjorent la fonction de l'épaule. L'analyse de la cinématique scapulaire des 2 épaules devrait permettre de mieux définir les altérations cinématiques pour ainsi orienter le patient vers un protocole de rééducation spécifique, adapté à sa pathologie.

PUBLICATIONS ET COMMUNICATIONS

Publications dans des revues à Comité de Lecture

- Ohl X, Billuart F, Lagace PY, Gagey O, Hagemeister N, Skalli W (2012). **3D morphometric analysis of 43 scapulae.** *Surg Radiol Anat.*34(5):447-453. doi:10.1007/s00276-012-0933-z
- Ohl X, Lagace PY, Billuart F, Gagey O, Skalli W, Hagemeister N (2014). **Robustness and Reproducibility of a Glenoid-Centered Scapular Coordinate System Derived From Low-Dose Stereoradiography Analysis.** *J Appl Biomech.* doi:10.1123/jab.2013-0310
- Ohl X, Hagemeister N, Zhang C, Billuart F, Gagey O, Bureau N and Skalli W. **3D scapular orientation on healthy and pathologic subjects using stereoradiographs during arm elevation,** soumis au *J Shoulder Elbow Surg* (octobre 2014)

Communications / Posters lors de congrès scientifiques avec Comité de Lecture

- P.Y. Lagacé, T. Cresson, N. Hagemeister, F. Billuart, X. Ohl, J De Guise, W. Skalli. **3D Reconstruction of the scapula from biplanar radiographs,** Communication aux Proceedings of SPIE, Medical Imaging 2012: Image Processing, San Diego (EU) (2012).
- X. Ohl, PY. Lagacé, F. Billuart et al. **A reproducible technique for 3D kinematics analysis of the scapulo-thoracic motion during elevation of the arm in the scapular plane.** Communication au 14th meeting CAOS International, Milan (Italie) (2014).
- X. Ohl, PY. Lagacé, F. Billuart et al. **A new technique for 3D kinematics analysis of the scapula during elevation of the arm derived from stereoradiographs.** Poster à la 25^{ème} SECEC (Société Européenne de Chirurgie de l'Épaule et du Coude), Istanbul (Turquie) (2014).
- X. Ohl, N. Hagemeister, F. Billuart et al. **Une nouvelle technique d'analyse de la cinématique scapulo-thoracique lors de l'élévation du bras.** Accepté en communication orale pour la 89^{ème} SOFCOT (Société Française de Chirurgie Orthopédique et Traumatologique), Paris (France) (Nov 2014).

RÉFÉRENCES

1. Minagawa H, Yamamoto N, Abe H, Fukuda M, Seki N, Kikuchi K, Kijima H, Itoi E. Prevalence of symptomatic and asymptomatic rotator cuff tears in the general population: From mass-screening in one village. *J Orthop*.10(1):8-12. doi:10.1016/j.jor.2013.01.008 JOR8 [pii]
2. Tempelhof S, Rupp S, Seil R. Age-related prevalence of rotator cuff tears in asymptomatic shoulders. *J Shoulder Elbow Surg*. 1999;8(4):296-299.
3. Burkhart SS, Nottage WM, Ogilvie-Harris DJ, Kohn HS, Pachelli A. Partial repair of irreparable rotator cuff tears. *Arthroscopy*. 1994;10(4):363-370.
4. Nove-Josserand L, Godeneche A, Noel E, Liotard JP, Walch G. Pathologie de la coiffe des rotateurs. *Encyclopédie Médico-Chirurgicale : Appareil Locomoteur*. Vol 14-350-A-10. Paris: Elsevier Masson SAS; 2008.
5. Kelly BT, Williams RJ, Cordasco FA, Backus SI, Otis JC, Weiland DE, Altchek DW, Craig EV, Wickiewicz TL, Warren RF. Differential patterns of muscle activation in patients with symptomatic and asymptomatic rotator cuff tears. *J Shoulder Elbow Surg*. 2005;14(2):165-171. doi:S1058274604001880 [pii] 10.1016/j.jse.2004.06.010
6. Shinozaki N, Sano H, Omi R, Kishimoto KN, Yamamoto N, Tashiro M, Itoi E. Differences in muscle activities during shoulder elevation in patients with symptomatic and asymptomatic rotator cuff tears: analysis by positron emission tomography. *J Shoulder Elbow Surg*.23(3):e61-67. doi:S1058-2746(13)00286-3 [pii] 10.1016/j.jse.2013.06.009
7. Lagace PY, Billuart F, Ohl X, Skalli W, Tetreault P, de Guise J, Hagemeister N. Analysis of humeral head displacements from sequences of biplanar X-rays: repeatability study and preliminary results in healthy subjects. *Comput Methods Biomech Biomed Engin*. 2012;15(3):221-229. doi:936581024 [pii] 10.1080/10255842.2010.522185
8. Ohl X, Stanchina C, Billuart F, Skalli W. Shoulder bony landmarks location using the EOS low-dose stereoradiography system: a reproducibility study. *Surg Radiol Anat*. 2010;32(2):153-158. doi:10.1007/s00276-009-0566-z
9. Paine R, Voight ML. The role of the scapula. *Int J Sports Phys Ther*.8(5):617-629.
10. Ludewig PM, Reynolds JF. The association of scapular kinematics and glenohumeral joint pathologies. *J Orthop Sports Phys Ther*. 2009;39(2):90-104. doi:2289 [pii] 10.2519/jospt.2009.2808
11. Olsson O. Degenerative changes of the shoulder joint and their connection with shoulder pain; a morphological and clinical investigation with special attention to the cuff and biceps tendon. *Acta Chir Scand Suppl*. 1953;181:1-130.
12. Neer CS, 2nd. Impingement lesions. *Clin Orthop Relat Res*. 1983(173):70-77.
13. Codman EA. Rupture of the supraspinatus tendon. *The Shoulder*. Boston: Thomas Todd Publishing Company; 1934:123-177.
14. Walch G, Liotard JP, Boileau P, Noel E. [Postero-superior glenoid impingement. Another shoulder impingement]. *Rev Chir Orthop Reparatrice Appar Mot*. 1991;77(8):571-574.
15. Melis B, DeFranco MJ, Chuinard C, Walch G. Natural history of fatty infiltration and atrophy of the supraspinatus muscle in rotator cuff tears. *Clin Orthop Relat Res*.468(6):1498-1505. doi:10.1007/s11999-009-1207-x
16. Melis B, Wall B, Walch G. Natural history of infraspinatus fatty infiltration in rotator cuff tears. *J Shoulder Elbow Surg*.19(5):757-763. doi:S1058-2746(09)00556-4 [pii] 10.1016/j.jse.2009.12.002
17. Gerber C, Meyer DC, Frey E, von Rechenberg B, Hoppeler H, Frigg R, Jost B, Zumstein MA. Neer Award 2007: Reversion of structural muscle changes caused by chronic rotator cuff tears using continuous musculotendinous traction. An experimental study in sheep. *J Shoulder Elbow Surg*. 2009;18(2):163-171. doi:S1058-2746(08)00548-X [pii] 10.1016/j.jse.2008.09.003

18. Kuzel BR, Grindel S, Papandrea R, Ziegler D. Fatty infiltration and rotator cuff atrophy. *J Am Acad Orthop Surg.* 21(10):613-623. doi:21/10/613 [pii] 10.5435/JAAOS-21-10-613
19. Keener JD, Wei AS, Kim HM, Steger-May K, Yamaguchi K. Proximal humeral migration in shoulders with symptomatic and asymptomatic rotator cuff tears. *J Bone Joint Surg Am.* 2009;91(6):1405-1413. doi:91/6/1405 [pii] 10.2106/JBJS.H.00854
20. Hamada K, Fukuda H, Mikasa M, Kobayashi Y. Roentgenographic findings in massive rotator cuff tears. A long-term observation. *Clin Orthop Relat Res.* 1990(254):92-96.
21. Jobe FW, Jobe CM. Painful athletic injuries of the shoulder. *Clin Orthop Relat Res.* 1983(173):117-124.
22. Gerber C, Hersche O, Farron A. Isolated rupture of the subscapularis tendon. *J Bone Joint Surg Am.* 1996;78(7):1015-1023.
23. Constant CR, Gerber C, Emery RJ, Sojbjerg JO, Gohlke F, Boileau P. A review of the Constant score: modifications and guidelines for its use. *J Shoulder Elbow Surg.* 2008;17(2):355-361. doi:S1058-2746(07)00536-8 [pii] 10.1016/j.jse.2007.06.022
24. Wu G, Van der Helm FC, Veeger HE, Makhsous M, Van Roy P, Anglin C, Nagels J, Karduna AR, McQuade K, Wang X, Werner FW, Buchholz B. ISB recommendation on definitions of joint coordinate systems of various joints for the reporting of human joint motion--Part II: shoulder, elbow, wrist and hand. *J. Biomech.* 2005;38(5):981-992.
25. Poppen NK, Walker PS. Normal and abnormal motion of the shoulder. *J Bone Joint Surg Am.* 1976;58(2):195-201.
26. Mandalidis DG, Mc Glone BS, Quigley RF, McInerney D, O'Brien M. Digital fluoroscopic assessment of the scapulohumeral rhythm. *Surg Radiol Anat.* 1999;21(4):241-246.
27. de Groot JH. The scapulo-humeral rhythm: effects of 2-D roentgen projection. *Clin Biomech (Bristol, Avon).* 1999;14(1):63-68.
28. Fayad F, Hoffmann G, Hanneon S, Yazbeck C, Lefevre-Colau MM, Poiraudou S, Revel M, Roby-Brami A. 3-D scapular kinematics during arm elevation: effect of motion velocity. *Clin. Biomech.* 2006;21(9):932-941. doi:S0268-0033(06)00090-8 [pii] 10.1016/j.clinbiomech.2006.04.015
29. Hallström E, Kärrholm J. Kinematic evaluation of the Hawkins and Neer sign. *J Shoulder Elbow Surg.* 2008;17(1, Supplement 1):S40-S47.
30. De Groot JH. The variability of shoulder motions recorded by means of palpation. *Clin. Biomech.* 1997;12(7-8):461-472.
31. Ludewig PM, Cook TM. Alterations in shoulder kinematics and associated muscle activity in people with symptoms of shoulder impingement. *Phys Ther.* 2000;80(3):276-291.
32. McClure PW, Michener LA, Karduna AR. Shoulder function and 3-dimensional scapular kinematics in people with and without shoulder impingement syndrome. *Phys Ther.* 2006;86(8):1075-1090.
33. Schwartz C, Croisier JL, Rigaux E, Denoel V, Bruls O, Forthomme B. Dominance effect on scapula 3-dimensional posture and kinematics in healthy male and female populations. *J Shoulder Elbow Surg.* 23(6):873-881. doi:S1058-2746(13)00449-7 [pii] 10.1016/j.jse.2013.08.020
34. Anglin C, Wyss UP. Review of arm motion analyses. *Proc Inst Mech Eng H.* 2000;214(5):541-555.
35. Hill AM, Bull AM, Dallalana RJ, Wallace AL, Johnson GR. Glenohumeral motion: review of measurement techniques. *Knee Surg Sports Traumatol Arthrosc.* 2007;15(9):1137-1143. doi:10.1007/s00167-007-0318-8
36. Lewis J, Green A, Reichard Z, Wright C. Scapular position: the validity of skin surface palpation. *Man Ther.* 2002;7(1):26-30. doi:10.1054/math.2001.0405 S1356689X01904059 [pii]

37. Matsui K, Shimada K, Andrew PD. Deviation of skin marker from bone target during movement of the scapula. *J Orthop Sci.* 2006;11(2):180-184. doi:10.1007/s00776-005-1000-y
38. Lempereur M, Brochard S, Leboeuf F, Remy-Neris O. Validity and reliability of 3D marker based scapular motion analysis: a systematic review. *J Biomech.*47(10):2219-2230. doi:S0021-9290(14)00249-8 [pii] 10.1016/j.jbiomech.2014.04.028
39. Borstad JD, Ludewig PM. Comparison of scapular kinematics between elevation and lowering of the arm in the scapular plane. *Clin. Biomech.* 2002;17(9-10):650-659. doi:S0268003302001365 [pii]
40. Gupta M, Dashottar A, Borstad JD. Scapula kinematics differ by body mass index. *J Appl Biomech.*29(4):380-385. doi:2012-0005 [pii]
41. Karduna AR, McClure PW, Michener LA, Sennett B. Dynamic measurements of three-dimensional scapular kinematics: a validation study. *J. Biomech. Eng.* 2001;123(2):184-190.
42. MacLean KF, Chopp JN, Grewal TJ, Picco BR, Dickerson CR. Three-dimensional comparison of static and dynamic scapular motion tracking techniques. *J Electromyogr Kinesiol.*24(1):65-71. doi:S1050-6411(13)00232-0 [pii] 10.1016/j.jelekin.2013.09.011
43. Sheikhzadeh A, Yoon J, Pinto VJ, Kwon YW. Three-dimensional motion of the scapula and shoulder during activities of daily living. *J Shoulder Elbow Surg.* 2008;17(6):936-942. doi:S1058-2746(08)00432-1 [pii] 10.1016/j.jse.2008.04.008
44. Van Andel C, Van Hutten K, Eversdijk M, Veeger D, Harlaar J. Recording scapular motion using an acromion marker cluster. *Gait Posture.* 2009;29(1):123-128. doi:S0966-6362(08)00208-7 [pii] 10.1016/j.gaitpost.2008.07.012
45. Bey MJ, Zuel R, Brock SK, Tashman S. Validation of a new model-based tracking technique for measuring three-dimensional, in vivo glenohumeral joint kinematics. *J Biomech Eng.* 2006;128(4):604-609. doi:10.1115/1.2206199
46. Biswas D, Bible JE, Bohan M, Simpson AK, Whang PG, Grauer JN. Radiation exposure from musculoskeletal computerized tomographic scans. *J Bone Joint Surg Am.* 2009;91(8):1882-1889. doi:10.2106/JBJS.H.01199
47. Graichen H, Hinterwimmer S, von Eisenhart-Rothe R, Vogl T, Englmeier KH, Eckstein F. Effect of abducting and adducting muscle activity on glenohumeral translation, scapular kinematics and subacromial space width in vivo. *J. Biomech.* 2005;38(4):755-760. doi:S0021929004002581 [pii] 10.1016/j.jbiomech.2004.05.020
48. Pierrart J, Lefevre-Colau MM, Skalli W, Vuillemin V, Masmajeun EH, Cuenod CA, Gregory TM. New dynamic three-dimensional MRI technique for shoulder kinematic analysis. *J Magn Reson Imaging.*39(3):729-734. doi:10.1002/jmri.24204
49. Sahara W, Sugamoto K, Murai M, Tanaka H, Yoshikawa H. The three-dimensional motions of glenohumeral joint under semi-loaded condition during arm abduction using vertically open MRI. *Clin Biomech (Bristol, Avon).* 2007;22(3):304-312. doi:S0268-0033(06)00089-1 [pii] 10.1016/j.clinbiomech.2006.04.012
50. Berthonnaud E, Herzberg G, Zhao KD, An KN, Dimnet J. Three-dimensional in vivo displacements of the shoulder complex from biplanar radiography. *Surg Radiol Anat.* 2005;27(3):214-222. doi:10.1007/s00276-005-0315-x
51. Bourne DA, Choo AM, Regan WD, MacIntyre DL, Oxland TR. Three-dimensional rotation of the scapula during functional movements: an in vivo study in healthy volunteers. *J Shoulder Elbow Surg.* 2007;16(2):150-162. doi:S1058-2746(06)00204-7 [pii] 10.1016/j.jse.2006.06.011
52. Ludewig PM, Phadke V, Braman JP, Hassett DR, Cieminski CJ, LaPrade RF. Motion of the shoulder complex during multiplanar humeral elevation. *J Bone Joint Surg Am.* 2009;91(2):378-389. doi:91/2/378 [pii] 10.2106/JBJS.G.01483
53. McClure PW, Michener LA, Sennett BJ, Karduna AR. Direct 3-dimensional measurement of scapular kinematics during dynamic movements in vivo. *J Shoulder Elbow Surg.* 2001;10(3):269-277. doi:S1058-2746(01)10617-8 [pii] 10.1067/mse.2001.112954

54. Dubousset J, Charpak G, Dorion I, Skalli W, Lavaste F, Deguise J, Kalifa G, Ferey S. [A new 2D and 3D imaging approach to musculoskeletal physiology and pathology with low-dose radiation and the standing position: the EOS system]. *Bull. Acad. Natl. Med.* 2005;189(2):287-297; discussion 297-300.
55. Matsuki K, Matsuki KO, Mu S, Yamaguchi S, Ochiai N, Sasho T, Sugaya H, Toyone T, Wada Y, Takahashi K, Banks SA. In vivo 3-dimensional analysis of scapular kinematics: comparison of dominant and nondominant shoulders. *J Shoulder Elbow Surg.*20(4):659-665. doi:S1058-2746(10)00412-X [pii] 10.1016/j.jse.2010.09.012
56. Prinold JA, Villette CC, Bull AM. The influence of extreme speeds on scapula kinematics and the importance of controlling the plane of elevation. *Clin Biomech (Bristol, Avon).*28(9-10):973-980. doi:S0268-0033(13)00227-1 [pii] 10.1016/j.clinbiomech.2013.10.008
57. Ebaugh DD, McClure PW, Karduna AR. Three-dimensional scapulothoracic motion during active and passive arm elevation. *Clin Biomech (Bristol, Avon).* 2005;20(7):700-709. doi:S0268-0033(05)00077-X [pii] 10.1016/j.clinbiomech.2005.03.008
58. Graichen H, Stammberger T, Bonel H, Wiedemann E, Englmeier KH, Reiser M, Eckstein F. Three-dimensional analysis of shoulder girdle and supraspinatus motion patterns in patients with impingement syndrome. *J Orthop Res.* 2001;19(6):1192-1198. doi:10.1016/S0736-0266(01)00035-3
59. Lin JJ, Hsieh SC, Cheng WC, Chen WC, Lai Y. Adaptive patterns of movement during arm elevation test in patients with shoulder impingement syndrome. *J Orthop Res.*29(5):653-657. doi:10.1002/jor.21300
60. Lawrence RL, Braman JP, LaPrade RF, Ludewig PM. Comparison of 3-Dimensional Shoulder Complex Kinematics in Individuals With and Without Shoulder Pain-Part I: Sternoclavicular, Acromioclavicular, and Scapulothoracic Joints. *J Orthop Sports Phys Ther.*1-44. doi:10.2519/jospt.2014.5339
61. Giphart JE, Brunkhorst JP, Horn NH, Shelburne KB, Torry MR, Millett PJ. Effect of plane of arm elevation on glenohumeral kinematics: a normative biplane fluoroscopy study. *J Bone Joint Surg Am.*95(3):238-245. doi:1558608 [pii] 10.2106/JBJS.J.01875
62. Grewal TJ, Dickerson CR. A novel three-dimensional shoulder rhythm definition that includes overhead and axially rotated humeral postures. *J Biomech.*46(3):608-611. doi:S0021-9290(12)00576-3 [pii] 10.1016/j.jbiomech.2012.09.028
63. Mahfouz M, Nicholson G, Komistek R, Hovis D, Kubo M. In vivo determination of the dynamics of normal, rotator cuff-deficient, total, and reverse replacement shoulders. *J Bone Joint Surg. Am.* 2005;87 Suppl 2:107-113. doi:87/suppl_2/107 [pii] 10.2106/JBJS.E.00483
64. Ludewig PM, Hassett DR, Laprade RF, Camargo PR, Braman JP. Comparison of scapular local coordinate systems. *Clin Biomech (Bristol, Avon).* 2010;25(5):415-421. doi:S0268-0033(10)00033-1 [pii] 10.1016/j.clinbiomech.2010.01.015
65. Chaibi Y, Cresson T, Aubert B, Hausselle J, Neyret P, Hauger O, de Guise JA, Skalli W. Fast 3D reconstruction of the lower limb using a parametric model and statistical inferences and clinical measurements calculation from biplanar X-rays. *Comput Methods Biomech Biomed Engin.* 2011. doi:10.1080/10255842.2010.540758
66. Humbert L, De Guise JA, Aubert B, Godbout B, Skalli W. 3D reconstruction of the spine from biplanar X-rays using parametric models based on transversal and longitudinal inferences. *Med Eng Phys.* 2009;31(6):681-687. doi:10.1016/j.medengphy.2009.01.003
67. Ratcliffe E, Pickering S, McLean S, Lewis J. Is there a relationship between subacromial impingement syndrome and scapular orientation? A systematic review. *Br J Sports Med.* doi:bjsports-2013-092389 [pii] 10.1136/bjsports-2013-092389
68. Struyf F, Nijs J, Baeyens JP, Mottram S, Meeusen R. Scapular positioning and movement in unimpaired shoulders, shoulder impingement syndrome, and glenohumeral instability. *Scand J Med Sci Sports.*21(3):352-358. doi:10.1111/j.1600-0838.2010.01274.x

69. Graichen H, Bonel H, Stammberger T, Haubner M, Rohrer H, Englmeier KH, Reiser M, Eckstein F. Three-dimensional analysis of the width of the subacromial space in healthy subjects and patients with impingement syndrome. *AJR Am J Roentgenol*. 1999;172(4):1081-1086. doi:10.2214/ajr.172.4.10587151
70. Hebert LJ, Moffet H, McFadyen BJ, Dionne CE. Scapular behavior in shoulder impingement syndrome. *Arch Phys Med Rehabil*. 2002;83(1):60-69. doi:S0003999302906489 [pii]
71. Lukasiewicz AC, McClure P, Michener L, Pratt N, Sennett B. Comparison of 3-dimensional scapular position and orientation between subjects with and without shoulder impingement. *J Orthop Sports Phys Ther*. 1999;29(10):574-583; discussion 584-576. doi:10.2519/jospt.1999.29.10.574
72. Mell AG, LaScalza S, Guffey P, Ray J, Maciejewski M, Carpenter JE, Hughes RE. Effect of rotator cuff pathology on shoulder rhythm. *J Shoulder Elbow Surg*. 2005;14(1 Suppl S):58S-64S. doi:S1058274604002770 [pii] 10.1016/j.jse.2004.09.018
73. Scibek JS, Mell AG, Downie BK, Carpenter JE, Hughes RE. Shoulder kinematics in patients with full-thickness rotator cuff tears after a subacromial injection. *J Shoulder Elbow Surg*. 2008;17(1):172-181. doi:S1058-2746(07)00512-5 [pii] 10.1016/j.jse.2007.05.010
74. Hebert LJ, Moffet H, Dufour M, Moisan C. Acromiohumeral distance in a seated position in persons with impingement syndrome. *J Magn Reson Imaging*. 2003;18(1):72-79. doi:10.1002/jmri.10327
75. Wassinger CA, Sole G, Osborne H. Clinical measurement of scapular upward rotation in response to acute subacromial pain. *J Orthop Sports Phys Ther*. 43(4):199-203. doi:2842 [pii] 10.2519/jospt.2013.4276
76. Myers JB, Hwang JH, Pasquale MR, Blackburn JT, Lephart SM. Rotator cuff coactivation ratios in participants with subacromial impingement syndrome. *J Sci Med Sport*. 2009;12(6):603-608. doi:S1440-2440(08)00114-X [pii] 10.1016/j.jsams.2008.06.003
77. Phadke V, Camargo P, Ludewig P. Scapular and rotator cuff muscle activity during arm elevation: A review of normal function and alterations with shoulder impingement. *Rev Bras Fisioter*. 2009;13(1):1-9. doi:10.1590/S1413-35552009005000012
78. Reddy AS, Mohr KJ, Pink MM, Jobe FW. Electromyographic analysis of the deltoid and rotator cuff muscles in persons with subacromial impingement. *J Shoulder Elbow Surg*. 2000;9(6):519-523.
79. Yamaguchi K, Sher JS, Andersen WK, Garretson R, Uribe JW, Hechtman K, Neviaser RJ. Glenohumeral motion in patients with rotator cuff tears: a comparison of asymptomatic and symptomatic shoulders. *J Shoulder Elbow Surg*. 2000;9(1):6-11. doi:S1058-2746(00)90002-8 [pii]
80. Chaibi Y, Cresson T, Aubert B, Hausselle J, Neyret P, Hauger O, de Guise JA, Skalli W. Fast 3D reconstruction of the lower limb using a parametric model and statistical inferences and clinical measurements calculation from biplanar X-rays. *Comput Methods Biomech Biomed Engin*. 2011;1. doi:10.1080/10255842.2010.540758
81. Zheng G, Schumann S. A system for 3-D reconstruction of a patient-specific surface model from calibrated X-ray images. *Stud Health Technol Inform*. 2009;142:453-458.
82. Kwon YW, Powell KA, Yum JK, Brems JJ, Iannotti JP. Use of three-dimensional computed tomography for the analysis of the glenoid anatomy. *J Shoulder Elbow Surg*. 2005;14(1):85-90. doi:10.1016/j.jse.2004.04.011
83. Bryce CD, Pennypacker JL, Kulkarni N, Paul EM, Hollenbeak CS, Mosher TJ, Armstrong AD. Validation of three-dimensional models of in situ scapulae. *J Shoulder Elbow Surg*. 2008;17(5):825-832. doi:10.1016/j.jse.2008.01.141
84. Hoenecke HR, Jr., Hermida JC, Flores-Hernandez C, D'Lima DD. Accuracy of CT-based measurements of glenoid version for total shoulder arthroplasty. *J Shoulder Elbow Surg*. 2010;19(2):166-171. doi:10.1016/j.jse.2009.08.009

85. Von Schroeder HP, Kuiper SD, Botte MJ. Osseous anatomy of the scapula. *Clin Orthop Relat Res.* 2001(383):131-139.
86. Mallon WJ, Brown HR, Vogler JB, 3rd, Martinez S. Radiographic and geometric anatomy of the scapula. *Clin Orthop Relat Res.* 1992(277):142-154.
87. Churchill RS, Brems JJ, Kotschi H. Glenoid size, inclination, and version: an anatomic study. *J Shoulder Elbow Surg.* 2001;10(4):327-332. doi:10.1067/mse.2001.115269
88. De Wilde LF, Berghs BM, Audenaert E, Sys G, Van Maele GO, Barbaix E. About the variability of the shape of the glenoid cavity. *Surg Radiol Anat.* 2004;26(1):54-59. doi:10.1007/s00276-003-0167-1
89. Merrill A, Guzman K, Miller SL. Gender differences in glenoid anatomy: an anatomic study. *Surg Radiol Anat.* 2009;31(3):183-189. doi:10.1007/s00276-008-0425-3
90. Gallino M, Santamaria E, Doro T. Anthropometry of the scapula: clinical and surgical considerations. *J Shoulder Elbow Surg.* 1998;7(3):284-291.
91. Friedman RJ, Hawthorne KB, Genez BM. The use of computerized tomography in the measurement of glenoid version. *J Bone Joint Surg Am.* 1992;74(7):1032-1037.
92. Bokor DJ, O'Sullivan MD, Hazan GJ. Variability of measurement of glenoid version on computed tomography scan. *J Shoulder Elbow Surg.* 1999;8(6):595-598.
93. Bryce CD, Davison AC, Lewis GS, Wang L, Flemming DJ, Armstrong AD. Two-dimensional glenoid version measurements vary with coronal and sagittal scapular rotation. *J Bone Joint Surg Am.* 2010;92(3):692-699. doi:10.2106/JBJS.I.00177
94. Della Croce U, Leardini A, Chiari L, Cappozzo A. Human movement analysis using stereophotogrammetry. Part 4: assessment of anatomical landmark misplacement and its effects on joint kinematics. *Gait Posture.* 2005;21(2):226-237. doi:S0966-6362(04)00078-5 [pii] 10.1016/j.gaitpost.2004.05.003
95. Massimini DF, Warner JJ, Li G. Non-invasive determination of coupled motion of the scapula and humerus--an in-vitro validation. *J Biomech.* 2011;44(3):408-412. doi:S0021-9290(10)00555-5 [pii] 10.1016/j.jbiomech.2010.10.003
96. Lagace PY, Cresson T, Hagemester N, Billuart F, Ohl X, De Guise J, Skalli W. 3D Reconstruction of the Scapula from Biplanar Radiographs. Paper presented at: Proceedings of SPIE2012. doi:10.1117/12.911527
97. Meskers CG, van de Sande MA, de Groot JH. Comparison between tripod and skin-fixed recording of scapular motion. *J. Biomech.* 2007;40(4):941-946. doi:S0021-9290(06)00070-4 [pii] 10.1016/j.jbiomech.2006.02.011
98. Zhu Z, Massimini DF, Wang G, Warner JJ, Li G. The accuracy and repeatability of an automatic 2D-3D fluoroscopic image-model registration technique for determining shoulder joint kinematics. *Med Eng Phys.* 34(9):1303-1309. doi:S1350-4533(11)00348-1 [pii] 10.1016/j.medengphy.2011.12.021
99. Desmeules F, Minville L, Riederer B, Cote CH, Fremont P. Acromio-humeral distance variation measured by ultrasonography and its association with the outcome of rehabilitation for shoulder impingement syndrome. *Clin J Sport Med.* 2004;14(4):197-205. doi:00042752-200407000-00002 [pii]
100. Endo K, Ikata T, Katoh S, Takeda Y. Radiographic assessment of scapular rotational tilt in chronic shoulder impingement syndrome. *J Orthop Sci.* 2001;6(1):3-10.
101. Lin JJ, Hanten WP, Olson SL, Roddey TS, Soto-quijano DA, Lim HK, Sherwood AM. Functional activity characteristics of individuals with shoulder dysfunctions. *J Electromyogr Kinesiol.* 2005;15(6):576-586. doi:S1050-6411(05)00022-2 [pii] 10.1016/j.jelekin.2005.01.006
102. McCully SP, Suprak DN, Kosek P, Karduna AR. Suprascapular nerve block disrupts the normal pattern of scapular kinematics. *Clin Biomech (Bristol, Avon).* 2006;21(6):545-553. doi:S0268-0033(06)00040-4 [pii] 10.1016/j.clinbiomech.2006.02.001

103. Culham E, Peat M. Functional anatomy of the shoulder complex. *J Orthop Sports Phys Ther.* 1993;18(1):342-350. doi:10.2519/jospt.1993.18.1.342
104. Myers JB, Laudner KG, Pasquale MR, Bradley JP, Lephart SM. Scapular position and orientation in throwing athletes. *Am J Sports Med.* 2005;33(2):263-271.
105. Kibler WB, McMullen J. Scapular dyskinesis and its relation to shoulder pain. *J Am Acad Orthop Surg.* 2003;11(2):142-151.
106. Miachiro NY, Camarini PM, Tucci HT, McQuade KJ, Oliveira AS. Can clinical observation differentiate individuals with and without scapular dyskinesis? *Braz J Phys Ther.*18(3):282-289. doi:S1413-35552014000300282 [pii]
107. Kibler WB, Ludewig PM, McClure PW, Michener LA, Bak K, Sciascia AD. Clinical implications of scapular dyskinesis in shoulder injury: the 2013 consensus statement from the 'Scapular Summit'. *Br J Sports Med.*47(14):877-885. doi:bjssports-2013-092425 [pii] 10.1136/bjssports-2013-092425
108. Peat M, Grahame RE. Electromyographic analysis of soft tissue lesions affecting shoulder function. *Am J Phys Med.* 1977;56(5):223-240.
109. Scovazzo ML, Browne A, Pink M, Jobe FW, Kerrigan J. The painful shoulder during freestyle swimming. An electromyographic cinematographic analysis of twelve muscles. *Am J Sports Med.* 1991;19(6):577-582.
110. Moraes GF, Faria CD, Teixeira-Salmela LF. Scapular muscle recruitment patterns and isokinetic strength ratios of the shoulder rotator muscles in individuals with and without impingement syndrome. *J Shoulder Elbow Surg.* 2008;17(1 Suppl):48S-53S. doi:S1058-2746(07)00575-7 [pii] 10.1016/j.jse.2007.08.007
111. Wadsworth DJ, Bullock-Saxton JE. Recruitment patterns of the scapular rotator muscles in freestyle swimmers with subacromial impingement. *Int J Sports Med.* 1997;18(8):618-624. doi:10.1055/s-2007-972692
112. Johnson G, Bogduk N, Nowitzke A, House D. Anatomy and actions of the trapezius muscle. *Clin Biomech (Bristol, Avon).* 1994;9(1):44-50. doi:0268-0033(94)90057-4 [pii] 10.1016/0268-0033(94)90057-4

ANNEXE 1

Score de Constant

D'après Constant CR, Murley AHG. *A clinical method of functional assessment of the shoulder.* Clin Orthop Relat Res 1987;(214):160-4. Traduction de M. Dougados, avec son aimable autorisation.

► Fiche de recueil des résultats

Nom :		Date :				
Prénom :		Médecin traitant :				
Date de naissance :		Médecin prescripteur :				
Date				Début	Milieu	Fin
Douleur (total sur 15 points)	A. Échelle verbale 0 = intolérable 5 = moyenne 10 = modérée 15 = aucune					
	B. Échelle algométrique Soustraire le chiffre obtenu du nombre 15					
	0 _____ 15 Absence de douleur _____ douleur sévère					
Total		A + B / 2 (/15)				
Niveau d'activités quotidiennes (total sur 10 points)	Activités professionnelles/ occupationnelles	travail impossible ou non repris gêne importante gêne moyenne gêne modérée aucune gêne	0 point 1 point 2 points 3 points 4 points			
	Activités de loisirs	impossible gêne importante gêne moyenne	0 point ; 1 point ; 2 points	gêne modérée 3 points aucune gêne 4 points		
	Gêne dans le sommeil exemple : aux changements de position	douleurs insomniantes gêne modérée aucune gêne	0 point 1 point 2 points			
Niveau de travail avec la main (total sur 10 points)	À quelle hauteur le patient peut-il utiliser sa main sans douleur et avec une force suffisante ?	taille xiphoïde	2 points ; 4 points ;	cou tête au dessus de la tête	6 points 8 points 10 points	
Mobilité (total sur 40 points)	Antépulsion (total / 10)	0°-30° 31°-60° 61°-90°	0 point 2 points 4 points	91°-120° 121°-150° >150°	6 points 8 points 10 points	
	Abduction (total / 10)	0°-30° 31°-60° 61°-90°	0 point 2 points 4 points	91°-120° 121°-150° < 150°	6 points 8 points 10 points	
	Rotation latérale (total / 10)	main derrière la tête, coude en avant main derrière la tête, coude en arrière main sur la tête, coude en avant main sur la tête, coude en arrière élévation complète depuis le sommet de la tête	2 points 4 points 6 points 8 points 10 points			
	Rotation médiale (total / 10)	dos de la main niveau fesse dos de la main niveau sacrum dos de la main niveau L3 dos de la main niveau T12 dos de la main niveau T7-T8	2 points 4 points 6 points 8 points 10 points			
Force musculaire (total sur 25 points)	Abduction isométrique (élévation antéro-latérale de 90° dans le plan de l'omoplate)	si 90° n'est pas atteint en actif si maintien de 5 s, par 500g	0 point 1 point			
Total (total sur 100 points)	Valeur absolue (en points/100)					
	Valeur pondérée (%)					

ANALYSE MORPHOLOGIQUE ET BIOMÉCANIQUE DE L'ARTICULATION SCAPULO-THORACIQUE

RÉSUMÉ : L'existence d'une lésion transfixiante de la coiffe des rotateurs est très fréquente dans la population générale avec une prévalence de près de 20%. Cette prévalence augmente avec l'âge tout comme l'existence de lésions asymptomatiques. Le rôle essentiel de la coiffe des rotateurs est de centrer la tête humérale en face de la glène pour permettre une action optimale du deltoïde. Cette action de centrage est toujours possible en cas de lésion du supra-spinatus et l'épaule peut conserver une fonction satisfaisante à condition que l'équilibre soit conservé entre la coiffe antérieure et la coiffe postérieure.

Il existe une réelle dissociation anatomo-clinique des ruptures de la coiffe des rotateurs et l'expression clinique des lésions de la coiffe est multifactorielle et inconstante. Elle dépend de la taille de la lésion et de son évolutivité, de l'existence d'une bursite sous-acromiale et de l'existence d'une tendinopathie du long biceps. La comparaison de sujets symptomatiques et de sujets asymptomatiques présentant une rupture de coiffe a permis de pointer du doigt l'importance des muscles péri-scapulaires dans la compréhension du retentissement des lésions de coiffe des rotateurs. En effet, ces muscles péri-scapulaires ont pour fonction d'orienter la scapula et la glène lors des mouvements du bras. Lorsque ceux-ci sont altérés, les anomalies d'orientation de la scapula sont appelées dyskinésies scapulaires.

Lors de précédents travaux, nous avons étudié la faisabilité d'étude pseudo-cinématique de la scapula par rapport au thorax lors d'un mouvement d'élévation du bras à l'aide de stéréoradiographies basse-dose EOS®. Cependant cette technique basée sur la localisation de points précis de la scapula sur les différentes vues radiographiques s'est montrée peu reproductible et difficile à utiliser en routine clinique. L'objectif de ce travail de Thèse était tout d'abord d'optimiser cette technique d'analyse prometteuse et peu-irradiante afin d'obtenir une analyse fonctionnelle quantitative fiable et reproductible de la scapula. Ensuite, nous avons souhaité utiliser cette technique in-vivo, sur une cohorte de sujets pour évaluer le comportement de la scapula dans différentes situations pathologiques.

Mots clés : scapulo-huméral ; scapulo-thoracique ; biomécanique ; cinématique ; morphologie

MORPHOLOGIC AND BIOMECHANICAL ANALYSIS OF THE SCAPULO-THORACIC JOINT

ABSTRACT: Existence of a full thickness rotator cuff tear is really common in the general population with prevalence near 20%. This prevalence increases with age as the existence of asymptomatic cuff tear. The essential action of the rotator cuff is to center the humeral head in front of the glenoid cavity in order to enable a maximal action of the deltoid muscle. This centering action is still possible in case of supra-spinatus tendon tear and the shoulder can keep a satisfying function if equilibrium is conserved between the anterior cuff and the posterior cuff.

There is a real dissociation between anatomy and clinic for the rotator cuff tears and the clinical expression of cuff tears is multifactorial and variable. It depends of the size of the tear and its evolution, of the existence of a sub-acromial bursitis and of the existence of a long head biceps tendinopathy. Comparison between symptomatic and asymptomatic subjects which present a rotator cuff tear permitted to show the importance of the periscapular muscles for the understanding of the rotator cuff tears. Indeed, the function of the periscapular muscles is to orientate the scapula and the glenoid during arm movements. When periscapular muscles are altered, there are anomalies in the scapular orientation which are called scapular dyskinesis.

In previous works, we studied the feasibility of pseudo-kinematic studies of the scapula during arm elevation according to the thorax coordinate system derived from low-dose EOS® stereoradiographs. However, this method which was based on the location of specific scapular bony landmarks on each stereoradiographs, presented a low reproducibility and was difficult to use in clinical conditions. The aim of this Thesis was first to optimize this promising method in order to obtain a functional quantitative analysis of the scapula reliable and reproducible. Then, we would like to use this method in-vivo in order to assess the orientation of the scapula during arm elevation on pathologic subjects.

Keywords : scapulo-humeral; scapulo-thoracic; biomechanical; kinematic; morphologic

