



**HAL**  
open science

**La scoliose lombaire dégénérative – Relation entre la clinique, la statique rachidienne, la dégénérescence discale et musculo-ligamentaire : analyse tridimensionnelle par la stéréoradiographie, l'imagerie par résonance magnétique et la tomодensitométrie**

Emmanuelle Ferrero

► **To cite this version:**

Emmanuelle Ferrero. La scoliose lombaire dégénérative – Relation entre la clinique, la statique rachidienne, la dégénérescence discale et musculo-ligamentaire : analyse tridimensionnelle par la stéréoradiographie, l'imagerie par résonance magnétique et la tomодensitométrie. Médecine humaine et pathologie. Ecole nationale supérieure d'arts et métiers - ENSAM, 2018. Français. NNT : 2018ENAM0043 . tel-02056377

**HAL Id: tel-02056377**

**<https://pastel.hal.science/tel-02056377>**

Submitted on 4 Mar 2019

**HAL** is a multi-disciplinary open access archive for the deposit and dissemination of scientific research documents, whether they are published or not. The documents may come from teaching and research institutions in France or abroad, or from public or private research centers.

L'archive ouverte pluridisciplinaire **HAL**, est destinée au dépôt et à la diffusion de documents scientifiques de niveau recherche, publiés ou non, émanant des établissements d'enseignement et de recherche français ou étrangers, des laboratoires publics ou privés.

École doctorale n° 432 : Sciences des Métiers de l'ingénieur

**Doctorat ParisTech**  
**T H È S E**

Pour obtenir le grade de docteur délivré par

**L'École Nationale Supérieure d'Arts et Métiers**  
**Spécialité " Biomécanique "**

*Présentée et soutenue publiquement par*

**Emmanuelle FERRERO**

Le 15 Novembre 2018

**La scoliose lombaire de l'adulte – Relation entre la clinique, la statique rachidienne, la dégénérescence discale et musculo-ligamentaire : analyse tridimensionnelle par la stéréoradiographie, l'imagerie par résonance magnétique et la tomodensitométrie.**

Directeurs de thèse : Wafa SKALLI, Virginie LAFAGE, Pierre GUIGUI

**Jury**

M. Jean- Marc VITAL, Professeur, Hôpital Pellegrin, Université de Bordeaux

M. Yann Philippe CHARLES, CHRU de Strasbourg, Université de Strasbourg

M. Philippe GORCE, Professeur, Campus de la Garde, Université de Toulon

Mme Wafa SKALLI, Professeur, Arts et Métiers ParisTech, Paris

Mme LAFAGE Virginie, Docteur, Hospital for Special Surgery, New-York

M. Pierre GUIGUI, Professeur, Hôpital Européen Georges Pompidou, Université Paris V

M. Jean DUBOUSSET, Professeur, Académie Nationale de Médecine, Paris

Président

Rapporteur

Rapporteur

Examineur

Examineur

Examineur

Invité

T  
H  
È  
S  
E



## **Remerciements**

Au Professeur Pierre Guigui,

Depuis 2011, interne à Beaujon, j'ai la chance de vous connaître, vous avez dirigé ma thèse de médecine et maintenant ma thèse de science. Vous m'avez fait confiance dans de nombreux travaux, très enrichissants. J'espère continuer longtemps à travailler et échanger à vos côtés ; en vous regardant, j'apprends. Vous êtes pour moi un modèle, un vrai patron et plus encore, par votre humanité, votre rigueur et vos connaissances dans de si vastes domaines.

Au Professeur Wafa Skalli,

Lors du Master 2, j'ai eu l'occasion de travailler avec vous, vous avez toujours cru en ce projet. Je souhaite vous remercier pour votre aide pendant ces années. Votre enthousiasme et vos critiques pour améliorer ce travail, m'ont permis de le mener à bout, même si le sujet est encore vaste et l'exploration à poursuivre.

Au Docteur Virginie Lafage,

Cette rencontre à New-York avec toute ton équipe a probablement changé le cours de ma vie. Ce fut un plaisir de travailler à tes cotés pendant cette année, ainsi qu'avec Renaud. Votre esprit et surtout votre gentillesse ont fait de cette période un moment incroyable. J'espère que notre collaboration continuera encore longtemps pour le travail mais aussi l'amitié.

Aux membres du jury, les professeurs Jean-Marc Vital, Yann Philippe Charles, Philippe Gorce,

Vous m'avez fait l'honneur d'évaluer ce travail de thèse, je vous en remercie. Mais aussi j'ai eu la chance de vous rencontrer pour plusieurs travaux scientifiques au sein du GES et de la SFCR.

Au Professeur Jean Dubousset,

J'ai eu l'opportunité d'échanger avec vous, au cours de nos rencontres en France ou à New-York, en compagnie de Mr Farcy et Mr Chopin. Ce fut un réel plaisir et un moteur pour travailler sur un sujet qui vous est cher.

Aux équipes des Services de Radiologie de Garches et Cochin,  
Vous m'avez permis de mener ce travail en accueillant les patients et en prenant le temps de réaliser l'ensemble de leurs explorations.

À tous les doctorants et étudiants du LBM,  
Vous m'avez aidée pendant ces années de thèse, en particulier Maxime Van Den Abbeele, Celia amabile, Cédric Maillot, Patrice Sudres, Pierre- Yves Rohan et Thomas Joubert.  
J'adresse également mes remerciements aux financeurs du programme de chaire BiomecAM et la fondation ParisTech.

A mes collègues chirurgiens de l'hôpital Robert Debré, surtout Virginie Mas et Anne Laure Simon, de l'HEGP, surtout Guillaume Lonjon, Benjamin Bouyer, Charlotte Debaud, Salma Otayek (avec qui je partage le bureau et les interrogations) qui m'ont permis de consacrer du temps à ce travail.

A toute l'équipe de NYC, Bassel Diebo, Bart Liabaud, Vincent Challier, Bertrand Moal et Caroline Brun pour tous ces bons moments au laboratoire et ailleurs, surtout ailleurs.

A ma famille,  
Je vous remercie, particulièrement mes parents et mon frère, pour m'avoir aidée et soutenue durant toutes ces années afin que je puisse consacrer le plus de temps possible à mon travail. Vous m'avez supportée dans les meilleurs comme dans les moins bons moments, je vous admire. J'espère que vous serez fiers.

A mes amis,  
Depuis longtemps pour certains, plus récemment pour d'autres, vous avez compté dans cette période de ma vie : Marc, Myriam, Serge, Flore, Mayalen, Marie, Jacques, Nathalie, Patrick, Emilie, Florence et tous les autres.

Enfin, je souhaiterais exprimer toute ma reconnaissance au Professeur Keyvan Mazda. Depuis 11 ans, il m'a appris et conseillée. De l'externat à l'internat, puis au clinicat, il m'a transmis son goût pour la déformation, la chirurgie, la recherche et m'a toujours poussée à améliorer mon travail. Avec des compliments cachés, il était bienveillant et m'a fait confiance. Curieux et formidable, grâce à lui, l'enseignement était riche et ceci dans tous

les domaines de la vie, pas seulement médical, notamment avec la découverte d'autres cultures. Comme tous tes élèves, je n'oublierai ce que tu nous as transmis, et continuerai à le partager. La fin de ce travail n'a pas été facile, mais cette thèse est en partie grâce à toi et pour toi.

# Tables des matières

1. Introduction générale .....	7
2. Rappel anatomique et contexte clinique .....	10
2.1. Rappel anatomique .....	10
2.1.1. Le rachis .....	10
2.1.2. La vertèbre « fondamentale » .....	11
2.1.3. Le bassin.....	12
2.1.4. Le système musculaire .....	12
2.2. Histoire naturelle et traitement de la scoliose .....	16
2.2.1. Physiopathologie.....	16
2.2.2. Evolutivité.....	19
2.2.3. Présentation clinique.....	20
2.2.4. Evaluation et scores cliniques.....	22
2.2.5. Traitement de la scoliose de l'adulte.....	22
3. Revue de littérature.....	28
3.1. Analyse radiographique de la déformation .....	28
3.1.1. Analyse coronale .....	28
3.1.2. Analyse sagittale.....	29
3.1.3. Analyse de la rotation axiale .....	34
3.1.4. Analyse corps entier .....	37
3.2. La stéréoradiographie.....	39
3.2.1. Généralités.....	39
3.2.2. Analyse du plan axial .....	40
3.3. Analyse musculaire .....	41
3.3.1. Différentes méthodes d'analyse musculaire.....	41
3.3.2. Analyse du volume musculaire et de l'infiltration graisseuse .....	43
4. La stéréoradiographie .....	47
4.1. Analyse de la déformation rachidienne de l'adulte à partir de reconstructions 3D : étude de reproductibilité .....	47
4.1.1. Introduction .....	47
4.1.2. Matériel et Méthodes .....	48
4.1.3. Résultats .....	53
4.1.4. Discussion.....	56
4.1.5. Conclusion .....	59
4.2. Analyse de la position de C2 chez les patients avec une déformation rachidienne de l'adulte.....	61
4.2.1. Introduction .....	61

4.2.2.	Matériel et méthodes .....	62
4.2.3.	Résultats .....	65
4.2.4.	Discussion.....	70
4.2.5.	Conclusion .....	73
5.	L'analyse musculaire.....	74
5.1.	Introduction.....	74
5.2.	Analyse des caractéristiques musculaires et des relations avec les paramètres radiographiques dans une cohorte de patients avec déformation lombaire .....	75
5.2.1.	Objectif de l'étude .....	75
5.2.2.	Matériel et méthodes .....	76
5.2.3.	Résultats .....	80
5.2.4.	Discussion.....	102
5.2.5.	Conclusion .....	105
5.3.	Comparaison des caractéristiques musculaires des sujets avec et sans déformations rachidiennes .....	107
5.3.1.	Objectif de l'étude .....	107
5.3.2.	Matériel et méthodes .....	107
5.3.3.	Résultats .....	108
5.3.4.	Discussion.....	114
5.3.5.	Conclusion .....	116
6.	Etude sur un modèle musculaire personnalisé .....	117
6.1.	Comparaison des forces et moments exercés en L4L5 chez les adultes avec et sans déformations rachidiennes, à partir d'un modèle spécifique personnalisé .....	117
6.1.1.	Introduction .....	117
6.1.2.	Matériel et méthodes .....	118
6.1.3.	Résultats .....	122
6.1.4.	Discussion.....	128
6.1.5.	Conclusion .....	130
7.	Conclusion générale .....	132
8.	Listes des tableaux et figures.....	135
8.1.	Liste des tableaux.....	135
8.2.	Liste des figures .....	137
9.	Références.....	141
10.	Article annexe (Accepté dans Spine Deformity, Aout 2018) .....	159



# **La scoliose lombaire de l'adulte – Relation entre la clinique, la statique rachidienne, la dégénérescence discale et musculo-ligamentaire : analyse tridimensionnelle par la stéréoradiographie, l'imagerie par résonance magnétique et la tomодensitométrie.**

## **1. Introduction générale**

La présence d'une déformation rachidienne chez l'adulte n'est pas rare ; elle concerne 1,4% à 20% de la population adulte et près de 60% des sujets de plus de 65 ans dans l'étude de Schwab et al. (1–4). La scoliose de l'adulte, idiopathique vieillie ou dégénérative, est une déformation en 3D de la colonne vertébrale. Sa prévalence varie entre 9% et 21% selon les études de population d'adultes (3,5,6). Compte tenu du vieillissement de la population (selon l'Institut National des Etudes Démographiques en France, les sujets de plus de 60 ans qui représentaient 22% en 2004, constitueront 35% de la population en 2040), la scoliose de l'adulte sera de plus en plus fréquente.

Une des plaintes de ces patients est la présence de douleurs lombaires ou radiculaires ; ces douleurs sont le premier motif de consultation pour 40% des patients atteints de scoliose (7). De plus, la gêne fonctionnelle associée est importante et la qualité de vie de ces patients souvent altérée. Bess et al. avaient montré que la qualité de vie des patients scoliotiques, évaluée par le Short-Form 36, était similaire à celle de patients atteints d'une maladie chronique tel le cancer ou le diabète (8). En parallèle, de nombreuses études ont montré des corrélations significatives entre le défaut d'alignement et les mauvais résultats des scores cliniques de ces patients (9–12).

Lorsque la déformation évolue ou après échec d'un traitement médical bien conduit, un traitement chirurgical peut-être proposé. S'il existe une variété dans le choix thérapeutique, plusieurs études ont montré des résultats satisfaisants après une chirurgie de correction fusion et les scores cliniques des patients opérés étaient meilleurs que ceux traités médicalement (13–18). Cependant, les complications sont fréquentes dans cette chirurgie de correction de la déformation (19–21). Une méta-analyse de 2016 retrouvait un taux de complication de 41%, avec une majorité de complications mécaniques (22).

Ainsi, si l'analyse radiographique de la déformation a bien été explorée, la physiopathologie de la scoliose reste mal comprise. En effet, comment expliquer l'aggravation rapide de certaines courbures, restées peu évolutives jusqu'à un certain âge, puis qui s'effondrent ? Quels sont les phénomènes dégénératifs responsables de l'apparition de dislocation rotatoire ? Ou bien est-ce la dislocation rotatoire qui est un facteur d'aggravation ? La dégénérescence musculaire pourrait avoir un rôle dans ces phénomènes, mais, dans la littérature, la rareté des analyses musculaires volumiques chez les sujets scoliotiques ne permet pas de répondre à ce jour. Il en est de même pour les complications mécaniques. Comment expliquer la survenue de syndrome jonctionnel ou de pseudarthrose alors que les objectifs d'alignement étaient atteints après la chirurgie de correction-fusion ? Une anomalie musculaire pourrait être à l'origine de ces complications, particulièrement au niveau des limites de fusion. Comme le suggèrent Dubousset, Chopin et Seringe dans leur dernière publication, une meilleure analyse des zones de jonction, des disques et du plan axial permettrait peut-être une meilleure compréhension voire une anticipation de ces phénomènes (23).

Ainsi, par sa prévalence, ses conséquences cliniques, ses complications postopératoires fréquentes, la scoliose de l'adulte est un défi thérapeutique. Si l'analyse radiographique est essentielle, une analyse en 3D et une analyse musculaire semblent intéressantes à associer. Une meilleure compréhension des phénomènes dégénératifs pourrait influencer la décision thérapeutique, en anticipant les complications, mais aussi peut-être en permettant une prise en charge plus précoce de certains patients.

L'objectif de ce travail de ce travail était d'analyser la scoliose de l'adulte, en 3D à l'aide de la stéréoradiographie et d'évaluer le système musculaire de ces patients afin de mettre en évidence des relations entre déformation rachidienne, notamment par l'analyse du plan horizontal, et dégénérescence musculaire.

Cette thèse a été réalisée en collaboration avec quatre centres :

- Le service de chirurgie orthopédique de l'Hôpital Européen Georges Pompidou, à Paris, dirigé par le Pr Pierre Guigui,
- Les services de radiologie de l'Hôpital Cochin, à Paris, et de l'Hôpital de Garches, dirigés par le Pr Antoine Feydy et le Pr Robert Carlier,
- Le Laboratoire de recherche en rachis, Spine Lab, de l'Hospital for Special Surgery, à New-York, dirigé le Dr Virginie Lafage,

- Le Laboratoire de biomécanique, Institut de Biomécanique Humaine Georges Charpak, des Arts et Métiers ParisTech, sous la direction scientifique du Pr Wafa Skalli.

Cette thèse s'articulera en cinq parties : après un rappel anatomique et clinique, la revue de la littérature sera présentée, la partie suivante abordera l'analyse de la scoliose par la stéréoradiographie, ensuite nous nous intéresserons à l'analyse musculaire de la scoliose, et enfin nous présenterons un modèle biomécanique personnalisé élaboré à partir des données de la stéréoradiographie et de l'analyse musculaire.

## 2. Rappel anatomique et contexte clinique

### 2.1. Rappel anatomique

#### 2.1.1. Le rachis

Le rachis, ou colonne vertébrale, est composé, de proximal en distal, chez 90% environ des êtres humains, de 7 vertèbres cervicales (C1 à C7), 12 vertèbres thoraciques (T1 à T12), 5 vertèbres lombaires (L1 à L5) et du sacrum. Le rachis constitue ainsi un axe vertical supportant la tête et reposant sur un socle, le bassin (ou « vertèbre pelvienne ») (figure 1 et 2) (24).

La station érigée, avec la bipédie est une caractéristique de l'être humain. Le maintien de cette posture érigée est assuré par une étroite relation entre le bassin et les courbures du rachis lombaire, thoracique et cervical (25). Dans le plan frontal, le rachis non déformé est rectiligne. Dans le plan sagittal, chez l'adulte sans pathologie rachidienne, le rachis est constitué d'une série de courbures physiologiques : avec la lordose cervicale (mais la région cervicale peut aussi être en cyphose ou sinusoïde), la cyphose thoracique et la lordose lombaire (26). Des études sur les sujets asymptomatiques ont montré qu'il existait une grande variabilité interpersonnelle de l'étendue et de l'importance des courbures rachidiennes, néanmoins l'objectif reste de maintenir la tête au-dessus du bassin et d'obtenir un regard horizontal, avec une posture la plus économique possible en termes de dépense énergétique (27).

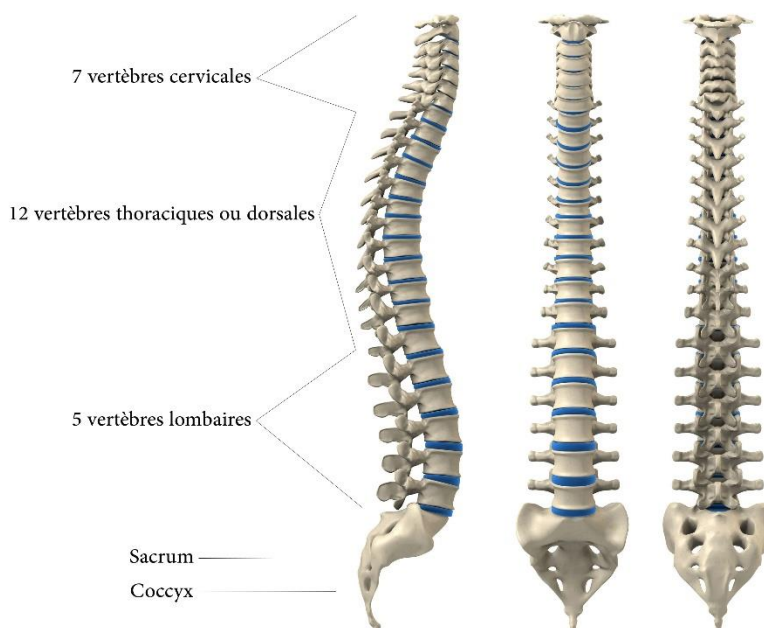


Figure 1. Représentation sagittale, antérieure et postérieure du rachis.



Figure 2. La « vertèbre pelvienne » (J. Dubousset).

### 2.1.2. La vertèbre « fondamentale »

Chaque vertèbre, à l'exception de C1 et C2, présente une structure anatomique similaire avec une colonne antérieure, moyenne et postérieure. La colonne antérieure est composée du corps vertébral limité en haut et en bas par le plateau vertébral supérieur et inférieur. La colonne moyenne correspond aux pédicules. La colonne postérieure est composée des articulaires (ou facettes) supérieures et inférieures, des lames, des isthmes, des processus transverses et du processus épineux (figure 3). Néanmoins, la morphologie des vertèbres cervicales, thoraciques et lombaires diffère par la taille, la forme et l'orientation des facettes (figure 4).

Les vertèbres s'articulent entre elles par le disque intervertébral situé entre les deux plateaux vertébraux en avant et par les facettes en arrière. Les capsules articulaires et le système ligamentaire participent à la stabilité mais aussi à la mobilité du rachis. Au niveau thoracique, les côtes s'articulent avec les processus transverses.

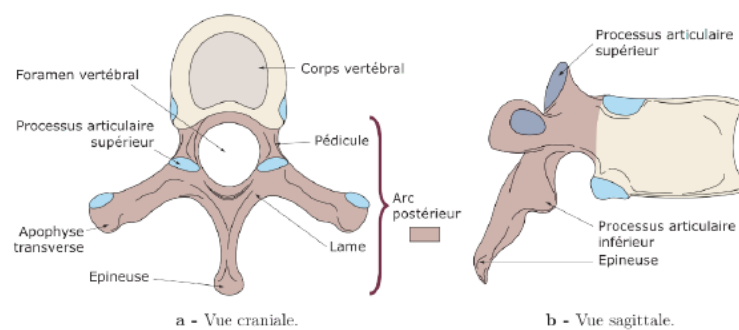


Figure 3. Représentation crâniale et sagittale d'une vertèbre thoracique.

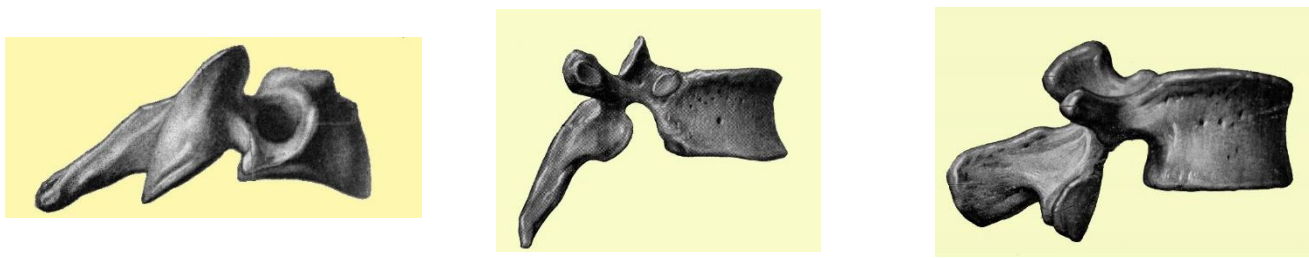


Figure 4. Vue sagittale d'une vertèbre cervicale, thoracique et lombaire.

### 2.1.3. Le bassin

Le bassin est constitué du sacrum et des 2 ailes iliaques. Il s'articule avec les membres inférieurs par l'articulation coxo-fémorale, et avec le rachis (figure 5).

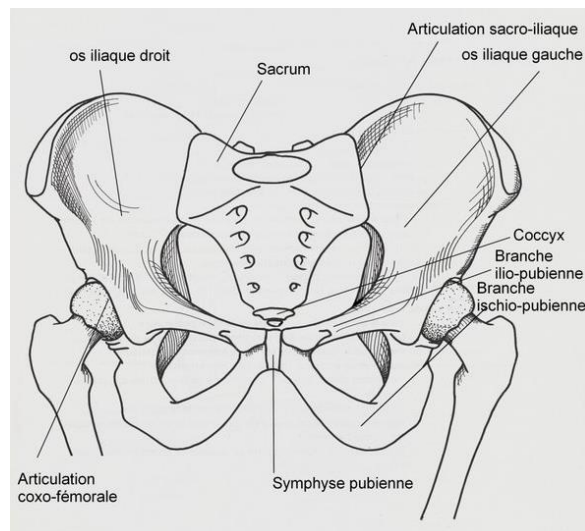


Figure 5. Schéma d'un bassin de face.

### 2.1.4. Le système musculaire

#### 2.1.4.1. Généralités sur les muscles

Seuls certains muscles striés participant aux mouvements du tronc et des membres inférieurs sont étudiés dans cette thèse. Plusieurs paramètres permettent de caractériser les muscles : les points d'insertion, la longueur, la surface, l'angle de pennation et la composition. Ces derniers influencent la force musculaire exercée durant une contraction. Les *points d'insertion* vont déterminer le bras de levier du muscle. Les muscles avec bras de levier important sont responsables de mouvements de grande amplitude (par exemple, les muscles des membres inférieurs), alors que les muscles avec un bras de levier court (par exemple, les extenseurs du rachis) sont responsables de la stabilité.

La *surface* est directement corrélée aux nombres de fibres musculaires dans le muscle, elle-même directement liée à la force du muscle.

L'*angle de pennation* est l'angle que forment les fibres musculaires par rapport à l'axe selon lequel le muscle exerce une force de contraction (figure 6). L'augmentation de l'angle de pennation des fibres musculaires induit une diminution de la force que le muscle peut délivrer.

Concernant la composition du muscle, différents *types de fibres* musculaires le caractérisent : les fibres de type I permettent les contractions de longue durée, tandis que les fibres de types II permettent les contractions plus courtes et plus intenses. L'*infiltration graisseuse* participe également à la composition du muscle mais elle est un élément non contractile ; elle augmente avec le vieillissement ou lors d'absence d'activité prolongée. La répartition du type de fibre et l'infiltration graisseuse influencent la force musculaire.

Dans cette thèse, l'analyse histologique des muscles n'a pas été effectuée, seule l'infiltration graisseuse a été analysée à partir d'imagerie par résonance magnétique (IRM).

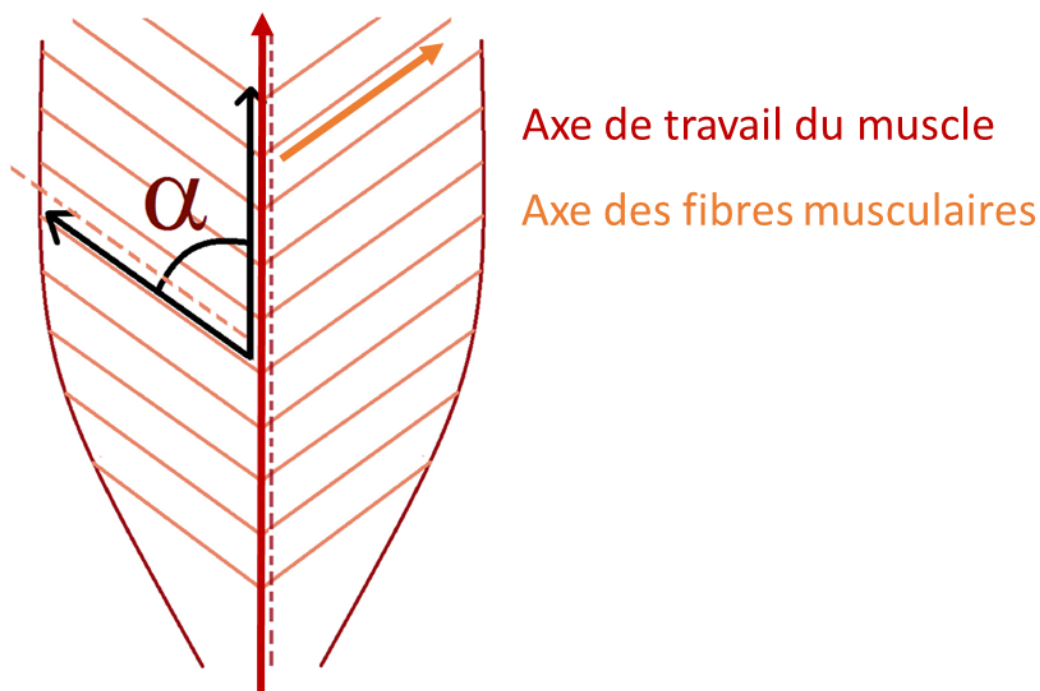


Figure 6. Schéma de l'angle de pennation.

#### 2.1.4.2. Les différents muscles du tronc et des membres

##### - Les muscles du tronc (Tableau 1)

Les muscles extenseurs du rachis sont postérieurs. Ils sont constitués des muscles postérieurs de la ceinture thoracique avec trapèze, rhomboïde, grand dorsal, et des muscles érecteurs du rachis avec épineux, longissimus, iliocostalis et multifidus.

Les muscles fléchisseurs du rachis sont à la fois antérieurs, avec les droits abdominaux, les psoas, les iliaques, les carrés des lombes, et latéraux avec les obliques externes, internes et transverses. Les psoas et les carrés des lombes sont les plus proches du rachis, les autres muscles sont plus externes.

Le muscle petit pectoral et le muscle grand pectoral font partie de la ceinture thoracique antérieure.

##### - Les muscles du bassin et des membres inférieurs (Tableau 1)

Ils peuvent être décrits selon 4 groupes.

Les fléchisseurs de hanche, antérieurs, sont constitués du quadriceps (vaste médial, latéral, intermédiaire, droit antérieur) et du sartorius. Ils participent également à l'extension du genou.

Les extenseurs de hanche, postérieurs, sont constitués du biceps fémoral (court et long biceps), du semi-tendineux et semi-membraneux. Ils participent également à la flexion du genou.

A la partie médiale, gracile et adducteur (grand, long et court) participent à l'adduction de hanche et la flexion du genou.

En postéro-latéral, le tenseur du fascia lata, les fessiers (petit, moyen et grand) interviennent dans l'abduction de hanche ; le moyen fessier est l'un des principaux stabilisateurs du bassin lors de l'appui monopodal.



Muscles	Insertion proximale	Insertion distale	Innervation	Fonction
<b>Extenseurs du rachis</b>				
trapèze	protuberance occipitale externe et épineuses de C1 à T10 et acromion en latéral		nerf accessoire nerf du trapèze (C3,C4)	extension et rotation de la tête élévation des épaules
rhomboïde	épineuses de C7 à T5	bord médial de la scapula	nerf scapulaire dorsal (C4, C5)	élévateur, adducteur, rotateur de la scapula
grand dorsal	épineuses de T7 à L5	face antérieure de l'humérus	nerf thoraco dorsal (C6,C7,C8)	inclinaison latérale et extension du rachis
spinalis	épineuses de C2 à L5	épineuses de C2 à L5	nerf spinal	extenseur du rachis
longissimus	processus transverse de C2 à L5	processus transverse de C2 à L5	nerf spinal	extenseur du rachis, stabilisateur costo-transversaire
iliocostalis	bord externe des transverse de C4 à L5	face postérieure des côtes	nerf spinal	extenseur et inclinaison latérale du rachis
<b>Fléchisseur du rachis</b>				
droit de l'abdomen	processus xyphoïde	symphyse pubienne	nerf intercostal, nerf genito-fémoral	flexion du tronc
psaos	transverse de T12 à L4	muscle iliaque	plexus lombaire, nerf fémoral	flexion du tronc, flexion de hanche
iliaque	face interne de l'aile iliaque	petit trochanter	plexus lombaire, nerf fémoral	flexion du tronc, flexion de hanche
carré des lombes	bord inférieur de la 12e côte, transverse de L1 à L5	partie postérieure de la crête iliaque	nerf subcostal, nerf lombal	inclinaison latérale et flexion du tronc
oblique externe	côtes de T5 à T12	symphyse pubienne	nerf intercostal et subcostal	inclinaison latérale et flexion du tronc, rétroversion pelvienne
oblique interne	côtes de T9 à T12	partie médiale de la crête iliaque	nerf intercostal et subcostal	inclinaison latérale et flexion du tronc
transverse	côtes de T9 à T12 et transverse de L1 à L4	partie médiale de la crête iliaque	nerf intercostal et subcostal	flexion du tronc
<b>Pectoraux</b>				
grand pectoral	bord antérieur de la clavicule	bord antérieur de la 6e côte	nerfs pectoraux (C5 à T1)	adduction, rotation et antepulsion du bras
petit pectoral	apophyse coracoïde	bord antérieur de la 5e côte	nerfs pectoraux (C5 à T1)	abduction et rotation de l'omoplate
<b>Fléchisseurs de hanche</b>				
vaste médial	ligne éprie du fémur	tendon patellaire	nerf fémoral	antéversion du bassin, flexion de hanche, extension du genou
vaste latéral	grand trochanter	tendon patellaire	nerf fémoral	antéversion du bassin, flexion de hanche, extension du genou
vaste intermédiaire	partie antéro latérale du fémur	tendon patellaire	nerf fémoral	antéversion du bassin, flexion de hanche, extension du genou
droit antérieur	épine iliaque antéro-supérieure et bord supérieur du	tendon patellaire et tubérosité tibiale antérieure	nerf crural	antéversion du bassin, flexion de hanche, extension du genou
sartorius	épine iliaque antéro-supérieure	partie antéro-supérieure médiale du tibia (patte)	nerf fémoral	antéversion du bassin, flexion et rotation de hanche, extension du genou
<b>Extenseurs de hanche</b>				
long biceps fémoral	tubérosité ischiatique	tête de la fibula et tubérosité tibiale	nerf sciatique	extension de hanche, flexion et rotation du genou
court biceps fémoral	ligne éprie	tête de la fibula et tubérosité tibiale	nerf sciatique	extension de hanche, flexion et rotation du genou
semi-tendineux	tubérosité ischiatique	patte d'oie	nerf sciatique	extension de hanche, flexion et rotation du genou
semi-membraneux	tubérosité ischiatique	partie postéro interne supérieure du tibia	nerf sciatique	extension de hanche, flexion et rotation du genou
<b>Médiaux de hanche</b>				
gracile	face antérieure du pubis	patte d'oie	nerf obturateur	adduction et rotation de cuisse
adducteur	branche ischio-pubienne	ligne éprie, condyle interne	nerf sciatique, nerf obturateur	adduction, rotation et flexion de cuisse
<b>Postéro-latéraux de hanche</b>				
tenseur du fascia lata	crête iliaque et épine iliaque antéro-supérieure	tubercule infra-condylaire latéral du tibia	nerf glutéal	adduction et rotation de hanche, flexion de hanche
grand glutéal	crête iliaque postérieure, épine iliaque postéro-supérieure	tubérosité glutéale du femur et tractus ilio-tibial	nerf glutéal	extension et rotation de hanche, rétroversion du bassin
moyen glutéal	crête iliaque latérale	grand trochanter	nerf glutéal	stabilisation latérale du bassin en appui unipodal, abduction et rotation de hanche
petit glutéal	crête iliaque latérale	grand trochanter	nerf glutéal	adduction et rotation de hanche, flexion de hanche

Tableau 1. Les différents muscles du tronc et des membres.

## **2.2. Histoire naturelle et traitement de la scoliose**

### **2.2.1. Physiopathologie**

La scoliose est une déformation tridimensionnelle complexe de l'ensemble des structures du tronc. Elle est définie par la Scoliosis Research Society (SRS) pour toute courbure du rachis de plus de 10° sur la radiographie de face, et elle est associée à une rotation vertébrale. Elle peut concerner les enfants ou les adultes. Cependant, la dégénérescence du rachis chez l'adulte peut s'accompagner de discopathies asymétriques lombaires, responsables d'une déformation peu importante, souvent sans réelle rotation, qu'il est important de différencier des véritables scolioses dégénératives (28).

Il existe différents types de scoliose en pédiatrie : congénitale, malformative, neuromusculaire, tumorale, post-traumatique et idiopathique. La scoliose idiopathique de l'adolescent (SIA) est une pathologie de la croissance : la déformation s'aggrave avec la croissance du rachis. Néanmoins, malgré des recherches scientifiques intensives et toujours en cours, l'étiologie de la scoliose reste mal comprise. Elle serait liée à l'interaction de plusieurs phénomènes. La SIA est plus fréquente chez les femmes et dans la famille d'une personne scoliotique. Une origine génétique à la SIA est donc supposée (29). Un trouble de la sécrétion de mélatonine et de la sérotonine a également été évoqué, mais les études sur le poulet avec ou sans pinéalectomie n'ont pas permis de conclure (30,31). Ainsi, la conjonction de facteurs biomécaniques, génétiques, neuro-hormonaux, vestibulaires a été évoquée régulièrement sans pouvoir trancher fermement sur le *primum movens* de la SIA.

La scoliose de l'adulte est fréquente avec une prévalence de 30 à 60%, et elle concerne jusqu'à 68% des patients de plus de 60 ans dans certaines séries (9,32). Deux types de scolioses sont à distinguer à l'âge adulte :

- La scoliose idiopathique vieillie qui est l'évolution d'une SIA. Si la SIA est le plus souvent thoracique, c'est l'évolution de la contre-courbure lombaire à l'âge adulte qui est le plus souvent responsable des phénomènes douloureux et de l'aggravation des troubles posturaux (33).
- La scoliose dégénérative (« de novo ») qui survient sur un rachis préalablement axé, après la maturité osseuse (34).

Contrairement à celle de l'adolescent, la déformation rachidienne à l'âge adulte n'est pas une pathologie de la croissance, mais elle est associée à un effondrement du tronc (figure 7). De nombreux phénomènes dégénératifs participent à ce processus : la dégénérescence musculaire, discale et ligamentaire, l'arthrose. La position érigée aggrave les déformations

dans les parties mobiles (ou altérées par le vieillissement) de la colonne du fait de la gravité. Le rôle du système nerveux central a aussi été évoqué mais cela n'a pas clairement été démontré. De plus, si l'étiologie de la scoliose de l'adulte peut être différente, il existe aussi une grande variabilité dans la présentation clinique et la symptomatologie de ces patients. Celle-ci est liée à la fois à l'importance des phénomènes dégénératifs, à l'existence d'une raideur rachidienne, à la sévérité de la déformation, à la présence d'un déséquilibre coronal et/ou sagittal, et à l'étendue de la sténose canalaire lombaire.

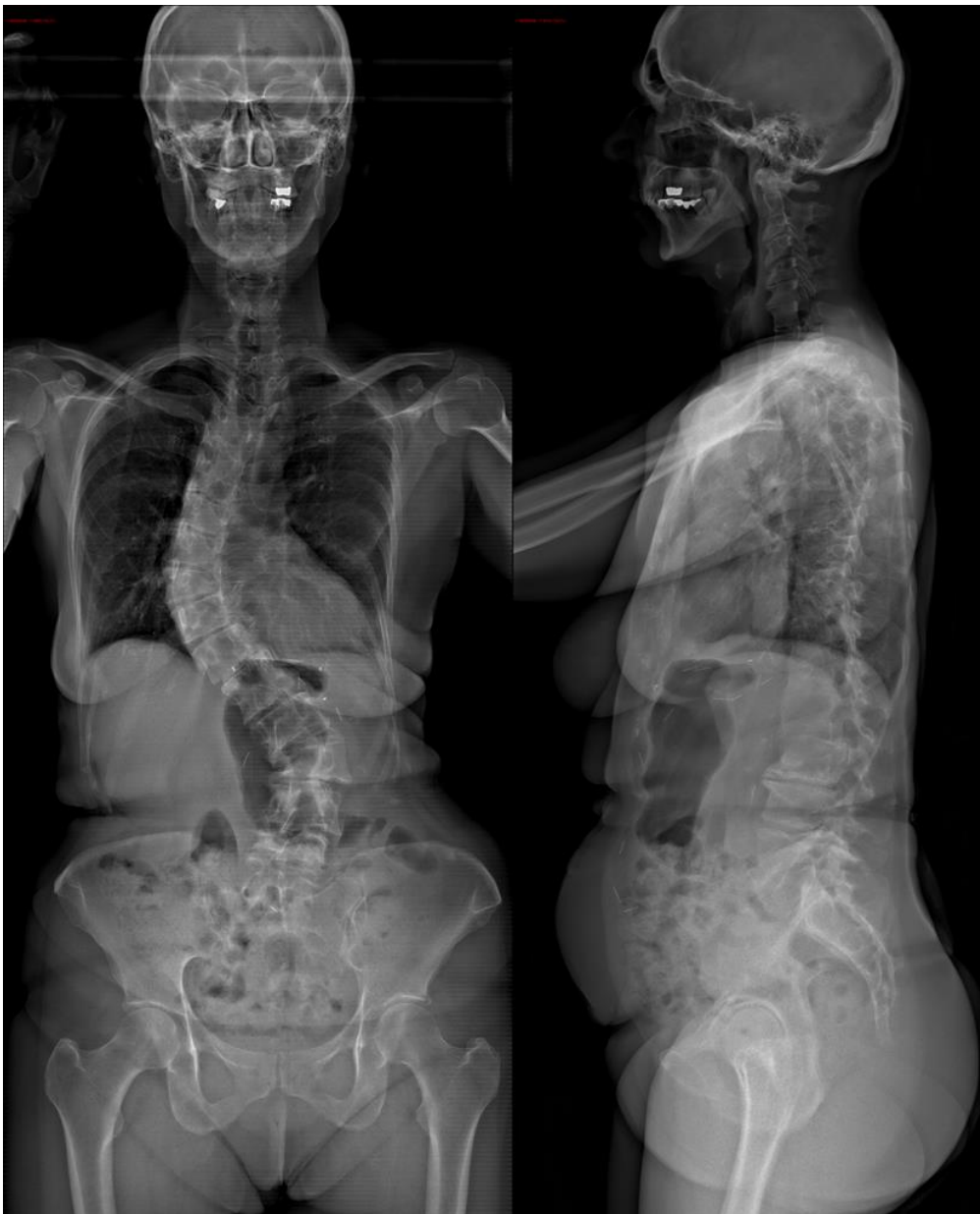

Figure 7. Radiographies de face et profil d'une patiente de 65 ans avec une scoliose lombaire dégénérative.



### 2.2.2. Evolutivité

S'il existe après l'adolescence une diminution du potentiel évolutif des SIA, celui-ci augmente de nouveau lors de la ménopause avec l'apparition des phénomènes dégénératifs. Weinstein et al. ont montré que 68% des SIA évoluaient à l'âge adulte (35). Récemment, lors du symposium de la Société Française de Chirurgie Orthopédique et Traumatologique, les auteurs ont mis en évidence un risque évolutif important, à l'âge adulte, pour les SIA lombaires de plus de 35° (7). Les symptômes chez ces patients sont le plus souvent liés à la lombalgie qu'à la radiculalgie (36).

Dans les scolioses « de novo », l'angle de Cobb est moins important mais il existe souvent des instabilités associées, tel le spondylolisthésis dégénératif ou la dislocation rotatoire (figure 8) (37). Ces instabilités associées aux phénomènes dégénératifs constitutifs de cette pathologie peuvent être responsables d'une aggravation de la déformation et de l'apparition d'une sténose canalaire lombaire. Marty-Poumarat, à partir d'une série de 51 patients avec un recul moyen de 27 ans, a bien montré qu'il existait une progression linéaire de l'angle de Cobb lombaire : 0.82°/an en moyenne pour les SIA vieilles contre 1.64°/an pour les scolioses lombaires de novo (34). Elle montrait que cette progression était associée à un effondrement du tronc avec une perte de taille de 5 cm en moyenne pour les SIA vieilles contre 9.5 cm pour les scolioses « de novo », l'aggravation étant plus rapide pour les scolioses « de novo ». Elle suggérait que si la dislocation rotatoire était un marqueur de l'aggravation des SIA vieilles, elle semblait en revanche concomitante de la déformation dans les scolioses de novo.

La présence de dislocations rotatoires apparaît donc comme un élément important dans l'étude de la scoliose de l'adulte et sera analysée dans ce travail.

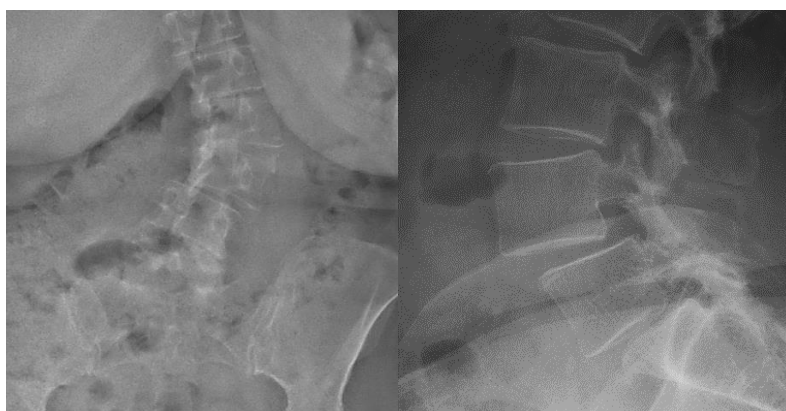

Figure 8. Radiographies de face d'une dislocation rotatoire L3L4 et de profil d'un spondylolisthésis dégénératif L4L5.

### 2.2.3. Présentation clinique

Bien que tous les patients avec une scoliose de l'adulte ne soient pas symptomatiques, plus de la moitié d'entre eux décrivent des radiculalgies dans certaines séries (7,38). En 2014, dans une étude multicentrique de la SOFCOT, Guigui et al. ont recensé les plaintes principales des adultes primo-consultants pour scoliose. Le motif principal de consultation était dans 44% les rachialgies (thoracique et/ou lombaire), dans 39% les radiculalgies, dans 13% le déséquilibre (dont 60% avec une gîte coronale de plus de 5° et 40% avec une gîte sagittale de plus de 10°) et enfin, pour 4% des patients, la gêne esthétique. Les données diffèrent sur ce sujet dans la littérature, du fait de l'hétérogénéité des patients, mais les symptômes neurologiques et les lombalgies sont dans tous les cas fréquents. Par exemple, dans les séries de Li, Grubb et Liu étaient retrouvés de 43 à 80% de radiculalgies, 48 à 75% de lombalgies et 7 à 50% de claudication intermittente (13,39).

La dislocation rotatoire est souvent associée à une symptomatologie douloureuse. Dès les années 70, Kostuik et al. le confirmaient sur 50 patients avec une discographie douloureuse au site de la dislocation (40). Certains auteurs ont également observé de fortes corrélations entre la douleur lombaire ou radiculaire et les sublaxations articulaires dans la scoliose dégénérative de l'adulte (9–11). Jackson et al., par exemple, retrouvaient des corrélations modérées entre les douleurs et l'importance du listhésis latéral ( $r=0,59$   $p=0,001$ ) ou de la rotation axiale ( $r=0,59$ ,  $p=0,001$ ) ; Schwab et al. obtenaient des valeurs proches entre douleurs et listhésis latéral ( $r=0,47$   $p=0,001$ ) (9,41). Ploumis et al. ont également montré une corrélation significative entre le listhésis antérieur ou latéral et la présence de douleurs radiculaires liées au rétrécissement du foramen (42).

De plus, un déséquilibre antérieur est souvent associé chez ces patients, lié à une perte de lordose lombaire, liée elle-même aux phénomènes dégénératifs cyphosants avec l'arthrose et la dégénérescence discale. Compte tenu de la déformation sagittale, les patients mettent en jeu des mécanismes de compensation afin de maintenir une posture érigée et un regard horizontal, tel que la rétroversion pelvienne, l'extension du secteur thoracique, l'extension de hanche et la flexion des genoux (figure 9). Ces mécanismes sont responsables d'une dépense énergétique importante, entraînant fatigue et douleur.

Le maintien d'une posture équilibrée avec ou sans mise en jeu de mécanismes de compensation nécessite l'activation de nombreux groupes musculaires. Cependant, avec le vieillissement, une dégénérescence des muscles est observée et celle-ci peut être encore plus importante en cas de déformation. Ce phénomène de dégénérescence musculaire sera étudié dans cette thèse.

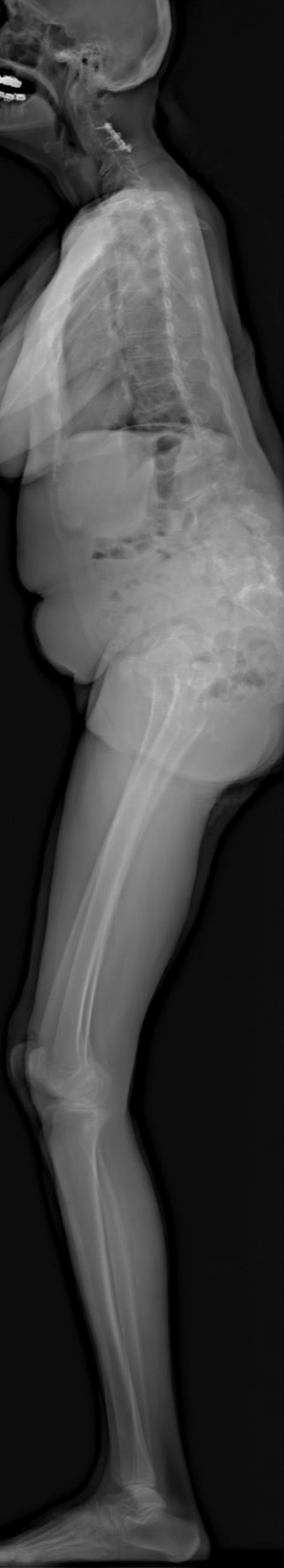

Figure 9. Radiographie de profil d'un patient avec une perte de lordose lombaire compensée partiellement par un aplatissement de la cyphose thoracique, une rétroversion pelvienne, et une hyperextension de hanche. Ce patient reste dans une situation de gîte antérieure.

#### **2.2.4. Evaluation et scores cliniques**

Afin d'analyser les conséquences de la déformation, les scores d'évaluation de la gêne fonctionnelle et de la qualité de vie sont largement utilisés dans la littérature.

Le Short-Form 12 ou 36 (SF 12 ou SF 36) est un score permettant d'évaluer la qualité de vie des patients (43–45). Il est organisé en deux domaines : physique (SF-PCS) et mental (SF-MCS). Il est non spécifique d'une pathologie ; il permet donc de comparer les conséquences de la scoliose et de différentes maladies sur la qualité de vie.

Le score d'Oswestry (ODI) a pour objectif d'évaluer la gêne fonctionnelle liée à la lombalgie (46).

Le Scoliosis Research Society score (SRS) est un score spécifique pour évaluer la gêne fonctionnelle liée à la déformation du rachis. Ce score évalue 4 domaines : l'activité, la douleur, l'image de soi et la santé mentale. Une mise à jour récente de ce score (SRS 30) a permis d'ajouter l'évaluation de la satisfaction du traitement réalisé (47,48).

Dans le paragraphe précédent, nous avons vu que la scoliose de l'adulte était souvent symptomatique. Certains auteurs ont montré que la qualité de vie des patients souffrant de scoliose pouvait être autant altérée que celle de patients atteints de cancer ou de diabète. Bess et al. et Pellissé et al., dans des études récentes, comparaient les valeurs du SF 36 des patients avec une scoliose à ceux atteints de diabète, insuffisance cardiaque, arthrose, et broncho pneumopathie obstructive. Ils concluaient que les patients avec une scoliose avaient des scores significativement plus mauvais que ces pathologies chroniques (8,49). Ces résultats illustrent bien l'importance de l'évaluation clinique de ces patients en plus de l'évaluation radiographique afin d'adapter la stratégie thérapeutique.

#### **2.2.5. Traitement de la scoliose de l'adulte**

Un traitement chirurgical est indiqué en cas de progression de la déformation et d'échec d'un traitement médical bien conduit, comprenant anti-inflammatoires, antalgiques, myorelaxants, infiltrations (épidurales, articulaires...), rééducation, orthèse. Mais, c'est avant toute chose, la gêne fonctionnelle du patient en relation avec sa déformation qui va guider l'indication chirurgicale.

Si le traitement médical est recommandé en première intention par l'HAS (2008), la littérature montre qu'en cas d'échec, la chirurgie paraît être le traitement le plus efficace des scolioses de l'adulte symptomatiques. Plusieurs études ont rapporté une amélioration significative des patients avec une déformation rachidienne après traitement chirurgical en comparaison à la poursuite d'un traitement médical, amélioration notamment perçue par la



modification du score SRS (14). Bridwell et al., par exemple, dans une étude prospective multicentrique incluant 160 adultes souffrant d'une scoliose, rapportaient une supériorité du traitement chirurgical par rapport au traitement médical en termes de résultats cliniques (17). En effet, une amélioration significative des scores SRS et ODI n'était observée que dans le groupe traité chirurgicalement. Cette supériorité du traitement chirurgical à long terme chez les patients scoliotiques est également corroborée par une étude de Cho et al. (50).

Les objectifs du traitement chirurgical sont triples :

- arrêter la progression de la déformation en obtenant une fusion solide (postérolatérale ou intersomatique),
- corriger l'alignement pour améliorer la situation d'équilibre, ceci par l'intermédiaire d'ostéotomies plus ou moins importantes et différentes manœuvres de corrections (dérotation, translation postéro-médiale, cintrage in situ) (51),
- soulager la douleur lombaire (par la fusion et la correction), radiculaire (par la décompression canalair).

Plusieurs types de traitements chirurgicaux sont possibles. Ils sont bien sûr choisis en fonction des caractéristiques de la déformation, mais également en fonction de la plainte principale du patient et de ses comorbidités. Ainsi, s'il existe un objectif thérapeutique idéal après la seule analyse radiographique, le traitement final est dicté par le malade, son terrain, mais aussi sa demande fonctionnelle. Il s'agit le plus souvent d'un compromis entre traitement théorique et ce qu'il est possible de réaliser.

La correction avec fusion étendue permet de traiter un défaut d'alignement coronal et sagittal, mais également la sténose canalair. Il convient d'inclure dans la fusion l'ensemble de la courbure principale et les zones d'instabilité (dislocations rotatoires et spondylolisthésis). Cette chirurgie est la seule à permettre une réduction des grandes déformations et donc l'amélioration fonctionnelle des symptômes qui lui sont imputables mais avec un risque de complications important. Cependant, les résultats fonctionnels intéressants de cette technique s'accompagnent d'un taux de complications important. Une méta-analyse parue en 2010 retrouvait un taux de 41% de complications (le plus souvent mécaniques) associé à la réalisation d'une arthrodèse longue, dont 13% de pseudarthroses, essentiellement lombo-sacrées (22). Ainsi, les chirurgies de correction-fusion par voie postérieure sont souvent associées à une fusion circonférentielle soit par la même voie postérieure (avec une cage de type TLIF, transforaminal lumbar interbody

fusion ou PLIF, posterior lumbar interbody fusion), soit lors d'un second temps d'arthrodèse antérieure (par cage de type ALIF, anterior lumbar interbody fusion) (figure 10).

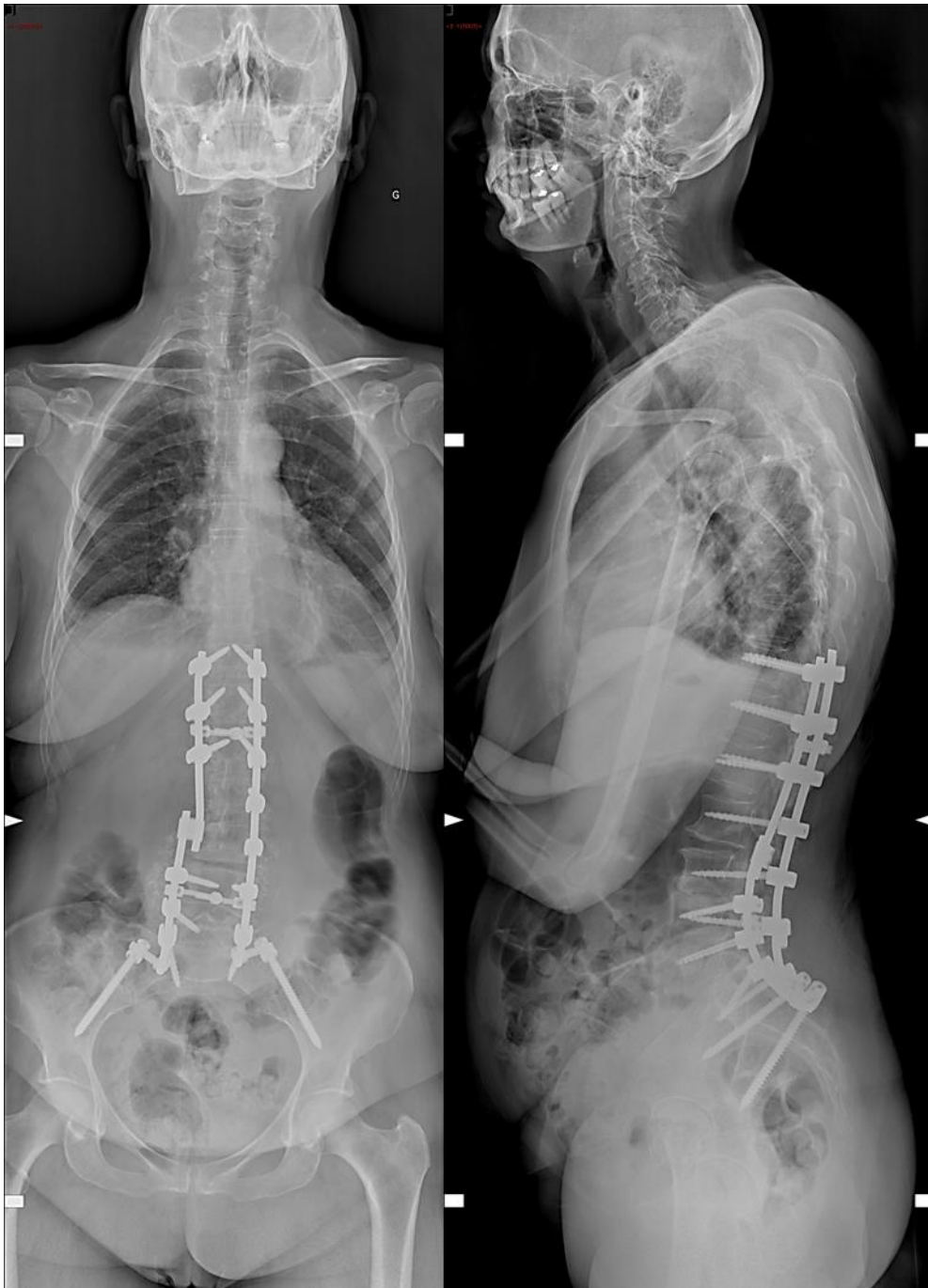

Figure 10. Radiographie de face et de profil d'une patiente avec une correction-fusion T11-iliaque.

La fusion courte correspond, le plus souvent, à une arthrodèse de moins de trois ou quatre niveaux. Elle est fréquemment associée à un geste de libération postérieure

(laminectomie). La fusion courte peut être réalisée chez des patients plus âgés, localisée sur une zone d'instabilité sans objectif de correction (figure 11). Elle peut, par exemple, être réalisée chez des patients présentant une sténose sévère avec une courbure de faible importance mais pour lesquels l'importance de la libération osseuse nécessite la réalisation d'une arthrodèse, ou chez des patients avec une sténose sur scoliose importante, pour lesquels un geste d'instrumentation complet de la déformation serait peu envisageable compte tenu d'un état général altéré. Si les fusions longues, qui permettent une correction importante de la déformation, sont associées à un risque important de pseudarthrose ou de cyphose jonctionnelle proximale, les fusions courtes sont associées à un risque d'évolution de courbure et de dégradation des étages adjacents à la fusion (20,22,50).

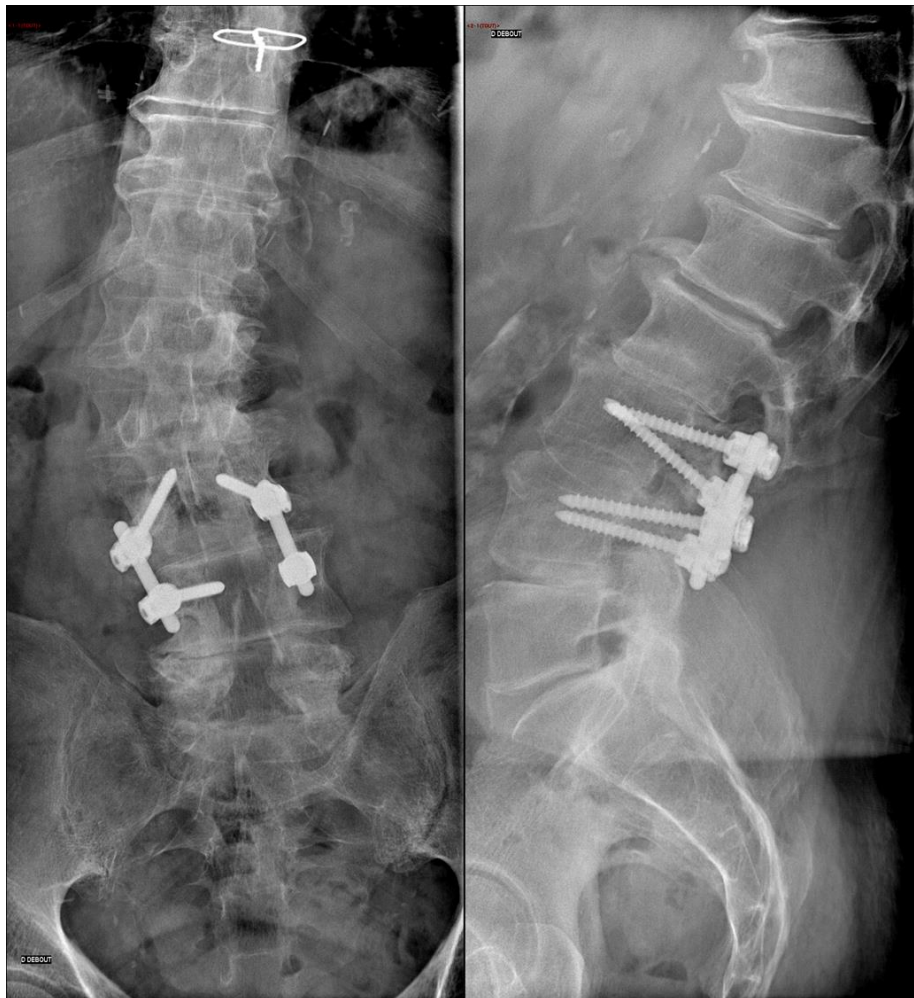

Figure 11. Radiographies de face et de profil d'un patient ayant eu une libération de L4L5, puis dégradation de l'étage sus-jacent nécessitant une libération avec une fusion L3L4.

La décompression simple est adaptée aux patients avec de lourdes comorbidités et des déformations modérées (figure 12). Cette libération peut être réalisée selon différentes techniques de décompression directe par une laminectomie, un recalibrage, plus ou moins associé à une foraminotomie ou une arthrectomie partielle ou de décompression indirecte basée sur le principe de réalignement du rachis lombaire, en restaurant la hauteur discale, afin de rétablir la continuité du sac neural (52). L'avantage des libérations simples est un faible taux de complications (inférieur à 10% dans la majorité des séries) et une efficacité à court et moyen terme sur les symptômes radiculaires (53,54). Néanmoins, il peut survenir lors du suivi une progression de la déformation, une déstabilisation du rachis ou une réapparition de la sténose (55,56). Concernant la décompression indirecte, en dehors des complications liées à la technique, il existe un risque non négligeable d'impaction pour les ALIF et l'utilisation de dispositifs interépineux est contre-indiquée en cas de déformation par la majorité des auteurs (57,58). Dans tous les cas, entre 39 et 60% de complications sont rapportées dans la littérature dont 24% mécaniques ; ceci soulève le problème de la pérennité du traitement, avec un taux de réintervention à 6 ans de 44% pour les patients après une 1<sup>e</sup> chirurgie de scoliose (59–62). Parmi les complications mécaniques, la pseudarthrose, le défaut d'alignement et la dégradation de l'étage adjacent sont les plus fréquentes, suggérant la nécessité d'un planning préopératoire bien établi à la fois en termes de correction, de longueur d'instrumentation mais aussi d'évaluation du terrain du patient.

Avant tout traitement, l'analyse de la scoliose est essentielle afin de comprendre les mécanismes à l'origine de la déformation pour éviter une prise en charge trop tardive et prévoir la chirurgie de correction. La scoliose étant une déformation 3D complexe et les radiographies standard ne permettant qu'une projection 2D, l'analyse radiographique dans les 3 plans de l'espace semble donc indispensable.

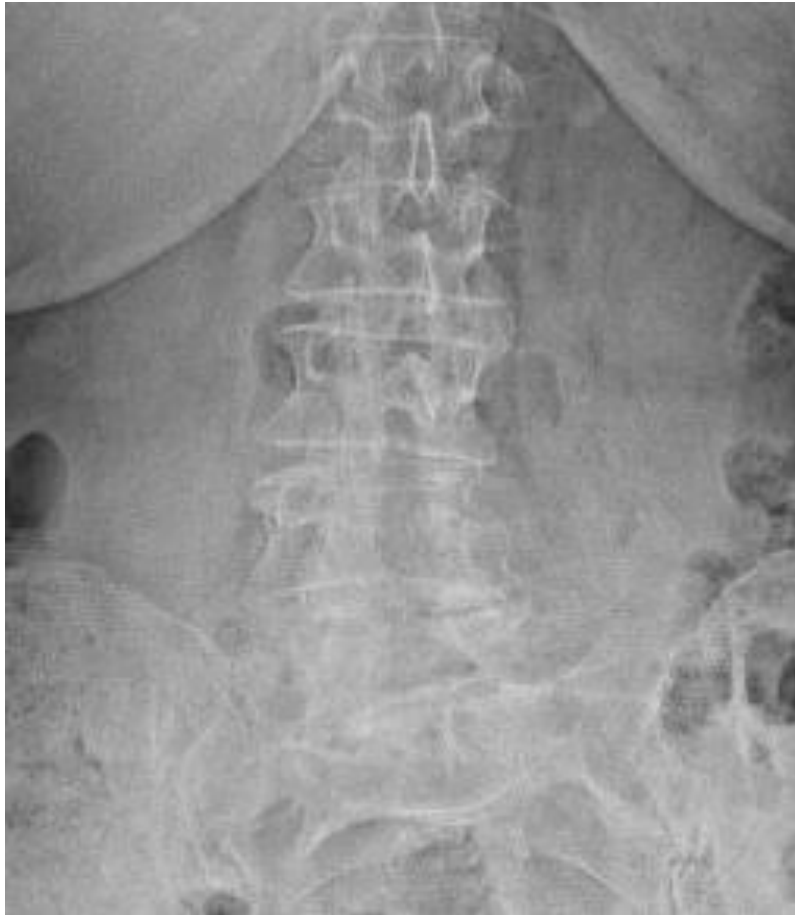

Figure 12. Radiographie de face d'un patient avec une libération simple L4L5.

### **3. Revue de littérature**

#### **3.1. Analyse radiographique de la déformation**

La scoliose est une déformation dans les 3 plans de l'espace. Il semble donc indispensable de caractériser cette déformation par l'analyse de l'alignement coronal et sagittal, mais également par l'analyse de la rotation axiale.

##### **3.1.1. Analyse coronale**

###### **3.1.1.1. Paramètres rachidiens**

Les patients sans déformation rachidienne, ont une colonne vertébrale rectiligne dans le plan frontal : la tête et le rachis sont alignés avec le milieu de l'axe bicoxo-fémoral. Chaque courbure de la scoliose est caractérisée par l'angle de Cobb (mesuré entre les 2 vertèbres les plus inclinées) et par son apex (vertèbre horizontale, la plus tournée et la plus éloignée de la ligne médiane) (figure 13) (63).

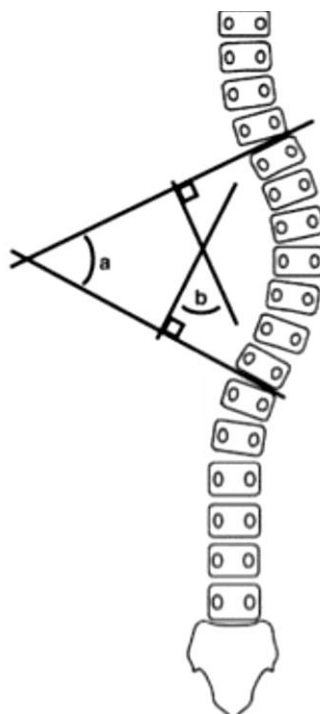


Figure 13. Mesure de l'angle de Cobb.

###### **3.1.1.2. Paramètres de l'alignement global**

L'alignement global du tronc est évalué par l'écart entre la verticale abaissée de C7 et le centre du plateau sacré ou le milieu de l'axe bicoxo-fémoral. Les patients sont considérés

en situation de gîte coronale (ou déséquilibre) si cette distance est de plus de 2 cm, avec des conséquences fonctionnelles importantes au-delà de 4cm (10,64). Cette gîte peut également être évaluée par la mesure de l'angle entre la verticale et la droite reliant C7 et le centre du plateau sacré (65,66). Un angle supérieur à 3° est considéré comme pathologique (figure 14).

Plus récemment, certains auteurs se sont intéressés à l'analyse de l'équilibre global avec le sommet de l'odontoïde, montrant une variabilité moins importante de ce paramètre entre les individus (67,68).

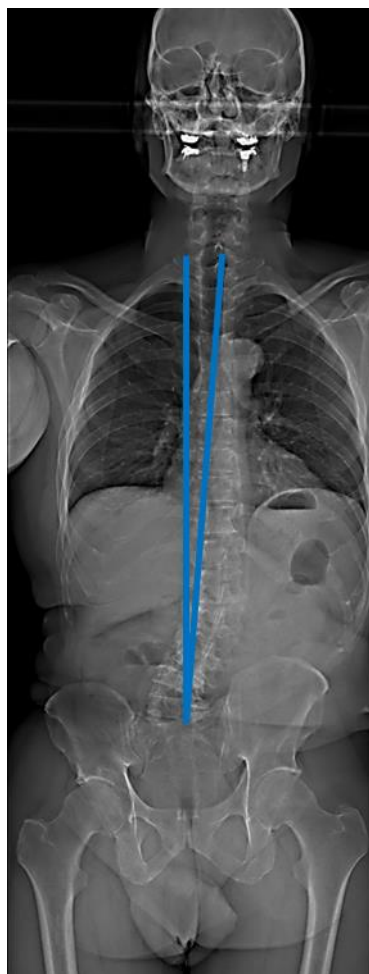


Figure 14. Mesure de la gîte coronale de C7.

### 3.1.2. Analyse sagittale

L'étude de l'équilibre sagittal correspond à l'analyse de l'ensemble des paramètres rachidiens, pelviens et d'équilibre global, avec le centre du corps de C7, souvent utilisé comme point de référence par rapport à un point du plateau sacré ou de l'axe bicoxo-fémoral (69,70). Dans le traitement des pathologies lombaires dégénératives, la

considération des différents paramètres pelvi-rachidiens et de l'équilibre sagittal global est essentielle. Les relations entre ces données permettent de mieux définir les objectifs de traitement (11,71) (Tableau 2).

#### 3.1.2.1. Paramètres pelviens (figure 15)

Duval-Beaupère et al., en 1992, ont caractérisé les paramètres morphologiques et positionnels permettant d'étudier l'équilibre pelvi-rachidien dans le plan sagittal (72). En 1998, Legaye et Duval-Beaupère décrivent l'incidence pelvienne (IP), paramètre de la forme du pelvis, déterminant pour l'équilibre sagittal du rachis. L'incidence pelvienne est liée à 2 paramètres positionnels du pelvis, la pente sacrée (PS) et la version pelvienne (VP) selon la relation :  $IP = VP + PS$  (73).

##### - Incidence pelvienne (IP)

L'incidence pelvienne est l'angle formé par la droite joignant le centre des 2 têtes fémorales et le milieu du plateau supérieur de S1, avec la perpendiculaire au plateau supérieur de S1 en son milieu. L'IP est un paramètre morphologique, qui dépend de la forme du bassin. L'IP est, en principe, invariable pour un même individu, après la fin de sa croissance (74). L'IP n'est modifiée ni par la posture du sujet, ni l'orientation du bassin, ni par les pathologies dégénératives du rachis (73).

##### - Version pelvienne (VP)

La version pelvienne est l'angle formé par la droite joignant le centre des 2 têtes fémorales et le milieu du plateau sacré, avec la verticale. La VP est, avec la pente sacrée, un paramètre positionnel qui définit l'orientation du bassin. Le bassin bascule autour de l'axe des têtes fémorales. En antéversion, le bassin est tourné en avant des têtes fémorales : la version pelvienne diminue. En rétroversion, le bassin est tourné en arrière des têtes fémorales : la version pelvienne augmente. Ce mécanisme permet de compenser un déséquilibre antéro-postérieur en ajustant l'orientation du plateau sacré.

##### - Pente sacrée (PS)

La pente sacrée est l'angle entre la tangente au plateau sacré avec l'horizontale. La pente sacrée est un paramètre positionnel. Elle reflète la position du sacrum dans le plan sagittal.



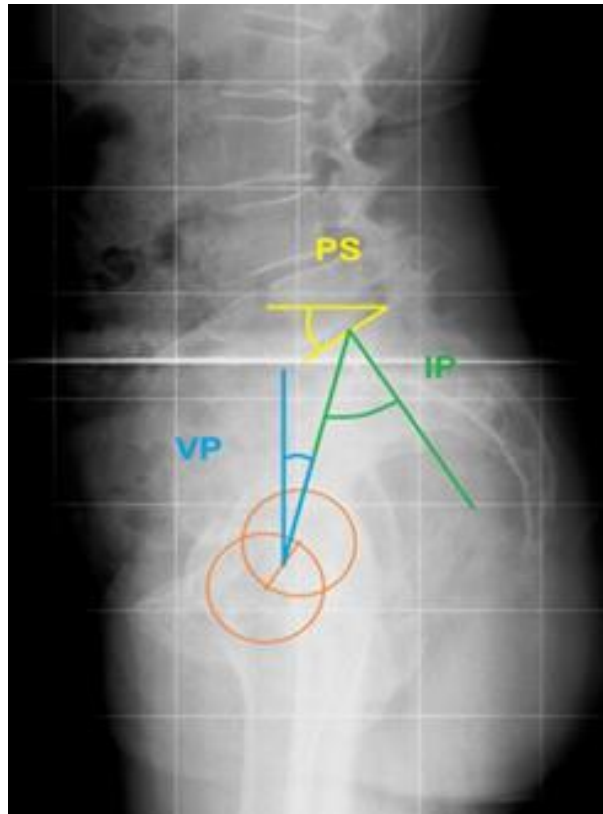


Figure 15. Mesure des paramètres pelviens : incidence pelvienne (IP), version pelvienne (VP), pente sacrée (PS).

### 3.1.2.2. Paramètres rachidiens (figure 16)

Les angles sont mesurés sur la radiographie de profil selon la méthode de Cobb.

#### - Cyphose thoracique (CT)

La cyphose thoracique est l'angle entre le plateau supérieur de la 1<sup>e</sup> vertèbre thoracique T1 et le plateau inférieur de la 12<sup>e</sup> vertèbre thoracique T12. Elle peut aussi se mesurer entre T4 et T12. La CT, courbure du rachis thoracique dans le plan sagittal, est le plus souvent concave en avant et convexe en arrière. La cyphose thoracique maximale (CTmax) est l'angle entre le plateau supérieur de la 1<sup>e</sup> vertèbre thoracique et le plateau inférieur de la vertèbre transitionnelle.

#### - Lordose lombaire (LL)

La lordose lombaire est l'angle entre le plateau supérieur de la 1<sup>e</sup> vertèbre lombaire L1 et le plateau sacré (S1). La LL est définie comme la courbure dans le plan sagittal du rachis lombaire, le plus souvent, convexe en avant et concave en arrière. La lordose lombaire

maximale (LLmax) est l'angle entre le plateau supérieur de la vertèbre transitionnelle et le plateau supérieur de S1.

- Vertèbre transitionnelle / point d'inflexion

La vertèbre transitionnelle est située au changement de courbure entre la cyphose thoracique et la lordose lombaire. La situation de la vertèbre transitionnelle est variable selon le profil des individus. Ainsi le nombre de vertèbres incluses dans la lordose est plus ou moins important.

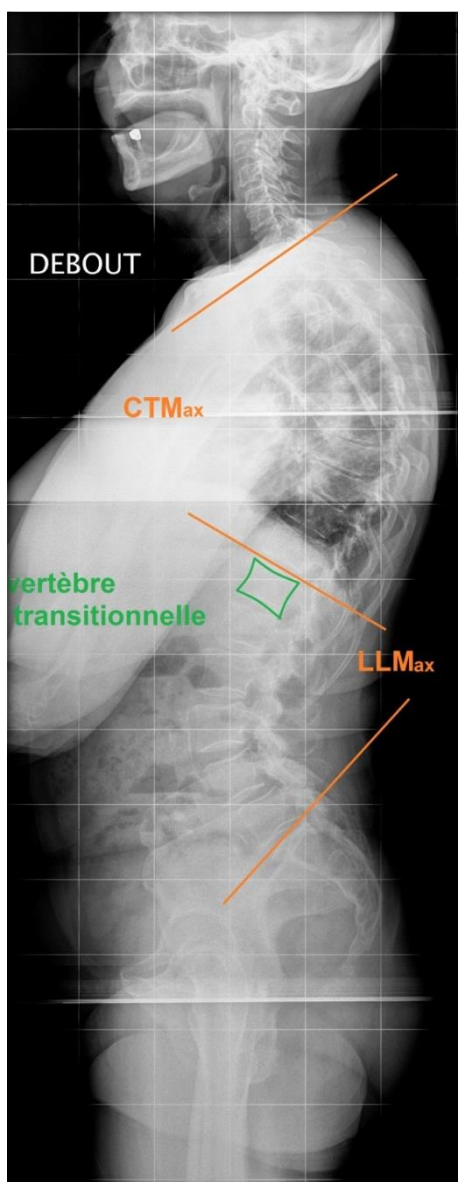


Figure 16. Mesures des paramètres rachidiens sur une radiographie de profil (cyphose thoracique maximale, CTmax ; lordose lombaire maximale, LLmax).

### 3.1.2.3. Paramètres de l'alignement global (figure 17)

#### - Gîte sagittale de C7 (GSC7)

La GSC7 est l'angle formé par la droite joignant le centre du corps de la 7<sup>e</sup> vertèbre cervicale (C7) et le milieu du plateau sacré, avec la ligne verticale de référence (69,75). Sa valeur est positive lorsque C7 se projette en avant du milieu du plateau sacré, négative en arrière.

#### - Gîte sagittale de T1 (GST1)

La GST1 est l'angle formé par la droite joignant le centre du corps de la 1<sup>e</sup> vertèbre thoracique (T1) et le milieu de l'axe bicoxo-fémoral, avec la ligne verticale de référence (69,75). Sa valeur est positive lorsque T1 se projette en avant des têtes fémorales, négative en arrière.

#### - Sagittal vertebral axis (SVA) ou C7 plumb line (C7PL)

La C7PL est la distance entre la projection de la verticale de C7 et le bord postéro-supérieur de la 1<sup>e</sup> vertèbre sacrée (S1) (76,77). Ce paramètre linéaire, permettant de décrire l'équilibre sagittal global rachidien, est une valeur de référence dans la littérature internationale. Sa valeur moyenne dans une population de témoins est  $0,5 \pm 2,5$  cm, elle est positive lorsque C7 se projette en avant du sacrum, négative en arrière.

Auteurs	IP	VP	PS	LL	LLmax	CT	CTmax	SVA	GST1
<b>LEGAYE (73)</b>	53	12	42	61	-	45	-	-	-
<b>VIALLE (78)</b>	55	13	41	43	60	41	41	-	-1.35
<b>ROUSSOULY (79)</b>	52	12	40	-	61	-	46	-	-
<b>BERTHONNAUD (80)</b>	52	12	40	43	-	48	-	-	-
<b>BOULAY (81)</b>	53	12	41	-	66	-	54	-	-
<b>VAZ (70)</b>	52	12	39	47	-	46	-	-	-
<b>IYER (82)</b>	50	15	35	57	-	46	-	-6.9	-
<b>AMABILE sujets jeunes (68)</b>	51	10	41	58	-	50	-	-9	-
<b>AMABILE sujets âgés (68)</b>	56	17	39	55	-	51	-	15	-

Tableau 2. Valeurs des paramètres radiographiques sagittaux chez les sujets asymptomatiques, sans déformation.

(IP signifie incidence pelvienne, VP version pelvienne, PS pente sacrée, LL lordose lombaire, LLmax lordose lombaire maximale, CT cyphose thoracique, CTmax cyphose thoracique maximale, SVA sagittal vertical axis et GST1 gîte sagittale de T1).

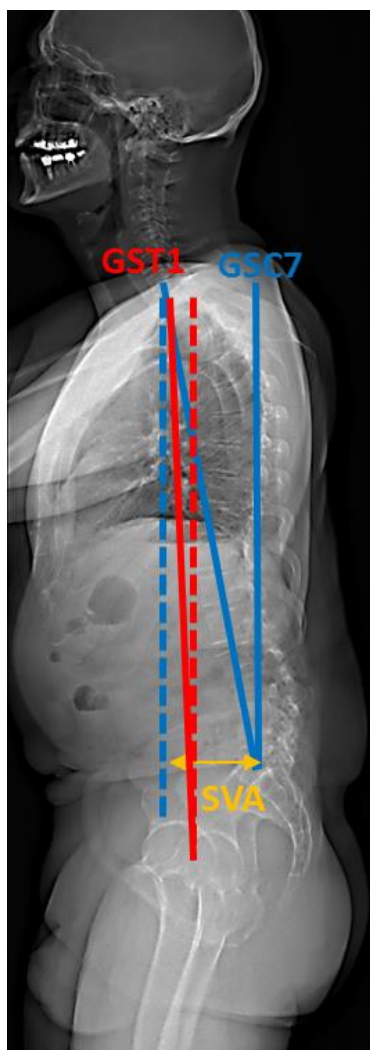

Figure 17. Mesures de l'alignement sagittal global (Gîte sagittal de C7, GSC7 ; gîte sagittale de T1, GST1 ; sagittal vertical axis, SVA).

### 3.1.3. Analyse de la rotation axiale

- La dislocation rotatoire

La dislocation rotatoire est une des caractéristiques de la scoliose dégénérative de l'adulte (83). Elle associe une rotation selon l'axe vertical, une translation latérale et parfois une translation dans le plan sagittal (42,84,85).

- Mesure de la rotation axiale

Plusieurs méthodes de mesure de la rotation axiale ont été développées au cours du siècle dernier. Cette mesure a été décrite pour la première fois par Cobb en 1945 ; il mesurait le décalage entre l'épineuse et le bord latéral du corps vertébral sur une radiographie de face, mais cette méthode, si elle était simple d'utilisation, sous-estimait la rotation et était peu

applicable en cas de déformation importante car la visibilité de l'épineuse était difficile (86). En 1969, Nash & Moe ont décrit 4 stades de rotation en fonction de la projection de la position du pédicule sur la radiographie de face, ce qui constituait un repère plus fiable que l'épineuse, mais cette méthode surestimait la rotation et était difficilement applicable en cas de rotation importante (figure 18) (87). Perdriolle, en 1981, à partir de la mesure de la rotation vertébrale, proposait une prédiction de la progression des scolioses infantiles (88). A l'aide d'un torsiomètre, il mesurait le décalage entre la projection du pédicule et le bord latéral du corps vertébral (figure 19). Cependant l'erreur de mesure était non négligeable : de 5° de rotation pour 2mm. Stokes et al. en 1987, décrivent une formule utilisant la projection de largeur entre les pédicules et le centre de la vertèbre (89). Ils prenaient ainsi en compte la déformation de la vertèbre mais la formule était complexe à utiliser. Chacune de ces méthodes présente des avantages et inconvénients. Cependant, leur reproductibilité n'est pas parfaite et elles ne rendent compte que de la projection en 2D d'une déformation 3D. Ainsi, Benson et al. dans une étude cadavérique, observaient que la rotation axiale des vertèbres variait de 15 à 45° et mettaient en évidence 2 sources d'erreur principales : différents sujets ont différentes projections du pédicule pour un même degré de rotation et les déformations frontales et sagittales altèrent la projection du pédicule (90).

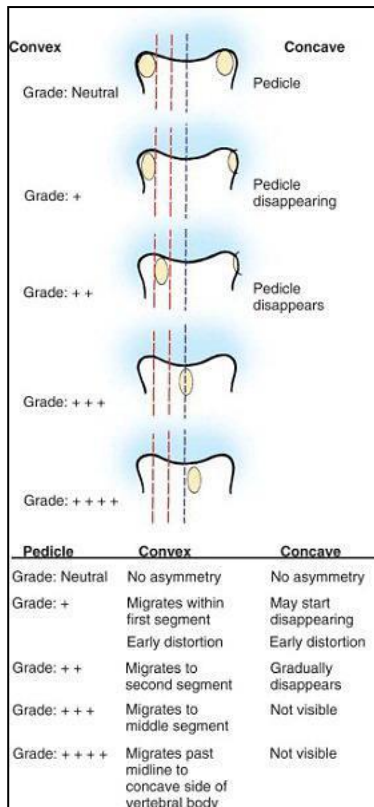


Figure 18. Classification de Nash & Moe.

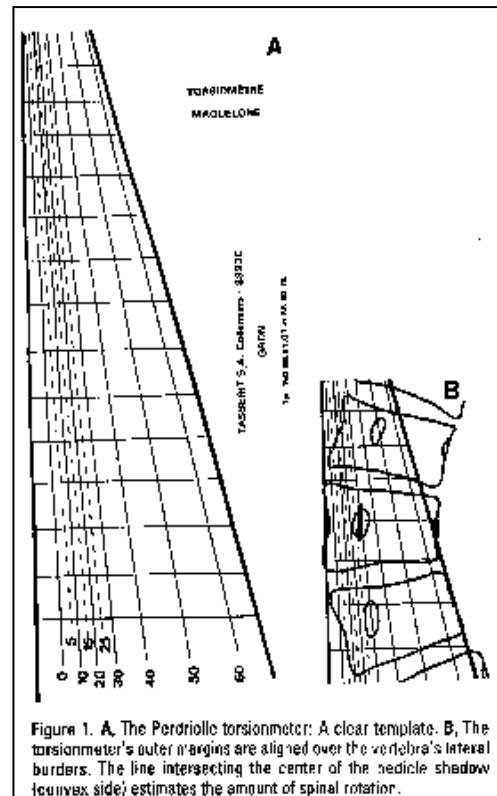


Figure 19. Torsiomètre de Perdriolle.

- Mesure du listhésis latéral (figure 20)

Dans les études plus récentes, les auteurs utilisaient préférentiellement la mesure du listhésis latéral. La plupart mesuraient la distance horizontale entre le coin supéro-latéral de la vertèbre inférieure et la perpendiculaire au coin inféro-latéral de la vertèbre supérieure (9,19,91).

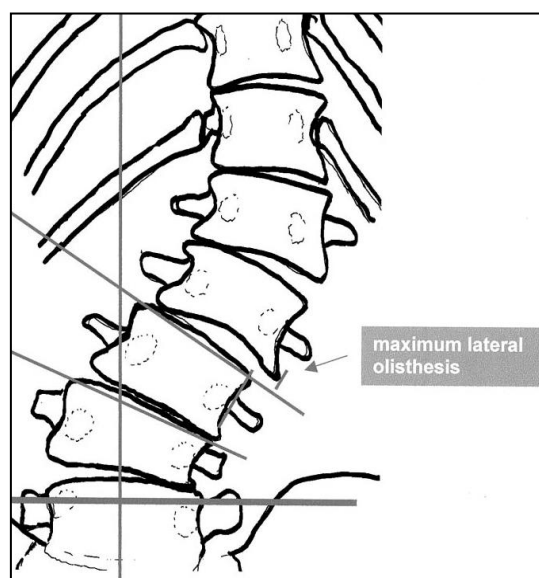


Figure 20. Mesure du listhésis latéral.

Enfin, Ploumis décrit 3 grades de dislocation rotatoire, prenant en compte le listhésis latéral et la rotation (figure 21) (42,85):

- Grade I: listhésis latéral 1–5 mm et rotation intervertébrale 0-1 Nash-Moe,
- Grade II: listhésis latéral 6–10 mm et rotation intervertébrale 0-1 Nash-Moe,
- Grade III: listhésis latéral >10 mm et rotation intervertébrale 1-2 Nash-Moe.

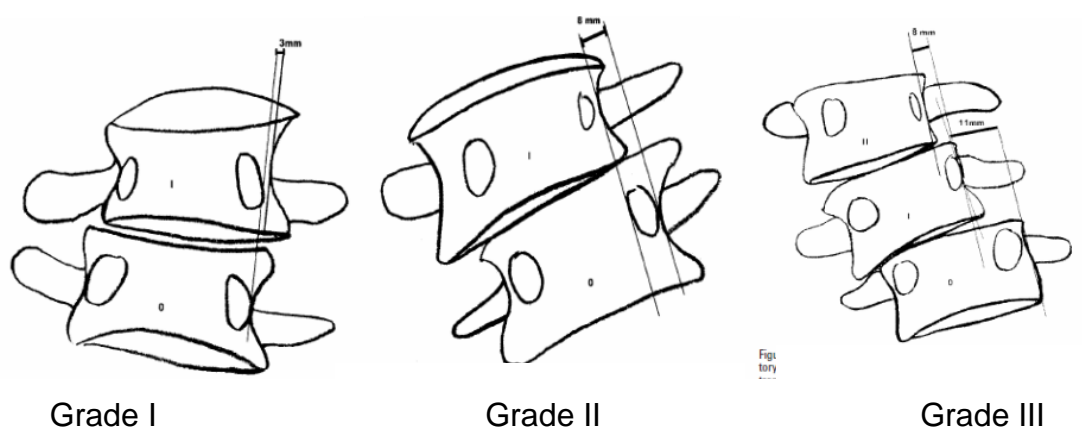


Figure 21. Grades de Ploumis.

La précision de ces résultats est limitée, toutes ces mesures étant effectuées sur des images en 2D. En effet, Skalli et al. ont démontré, à partir d'un modèle numérique de vertèbres, que les mesures de rotation sur des radiographies standard en 2D différaient des réelles valeurs en 3D, montrant que la rotation projetée selon un plan axial dépendait de l'inclinaison de la vertèbre dans le plan sagittal et frontal (92). Ces erreurs demeuraient mineures seulement si la rotation n'excédait pas 10°. L'apport d'une imagerie 3D, pour l'analyse de la déformation rachidienne semble donc d'un intérêt certain.

#### 3.1.4. Analyse corps entier

L'analyse du rachis entier est indispensable pour la prise en charge des patients avec une déformation rachidienne. Au cours des dernières décennies, de nombreuses découvertes ont été faites sur ce sujet, notamment, l'importance de la morphologie du pelvis. De plus, des relations ont bien été démontrées entre les paramètres rachidiens et pelviens, mais également avec les scores fonctionnels ou de qualités de vie (28).

Afin de maintenir une posture érigée et un regard horizontal, les êtres humains mettent en jeu différents mécanismes de compensation qui peuvent être associés à une importante dépense énergétique. Dubousset parle ainsi de « cône d'économie ». De fait, plusieurs

auteurs se sont intéressés aux relations entre les membres inférieurs, le rachis et la ligne de gravité. Legaye, dans une étude barycentrométrique a ainsi montré que la ligne de gravité restait proche de la vertèbre T9, alors que la position de la tête par rapport aux pieds pouvait varier (73,93). Plusieurs mécanismes de compensation sont donc recrutés pour maintenir l'équilibre autour du centre de masse du corps, tel la rétroversion pelvienne, la translation pelvienne, la modification de la cyphose thoracique, l'extension de hanche ou la flexion des genoux et des chevilles (94,95). Dans une étude récente, nous avons analysé les relations entre ces différents paramètres à partir de radiographies corps entiers réalisées avec le système EOS<sup>®</sup> (que nous décrirons dans la partie suivante) chez 336 adultes avec une déformation du rachis (94). Trois groupes de patients ont été définis en fonction de l'alignement sagittal global (évalué par la gîte sagittale de T1 décrite ci-dessus). Les patients en situation de gîte postérieure avaient une lordose lombaire adaptée à l'incidence pelvienne, associée à une translation pelvienne antérieure et une hyperextension de hanche. Les patients en situation de gîte antérieure avec perte de lordose lombaire avaient une translation postérieure du pelvis, associée à une rétroversion pelvienne avec extension de hanche et une flexion des genoux. Certains présentaient également un aplatissement de la cyphose thoracique si celle-ci était encore souple. Des corrélations significatives existaient entre les paramètres de compensation des membres inférieurs et les paramètres d'alignement sagittal global du rachis ( $0.3 < R < 0.8$ ,  $p=0.001$ ). Diebo et al., dans une étude sur 161 patients avec un défaut d'alignement sagittal ont confirmé ces résultats et ont bien montré que lorsque la rétroversion pelvienne et la réduction de cyphose thoracique étaient épuisées, les mécanismes de compensation des membres inférieurs étaient alors recrutés (95). A partir de ces analyses, un nouvel angle pour évaluer l'alignement global du corps a été décrit : le global sagittal axis (GSA), mesuré entre le point postéro-supérieur du sacrum, le centre de C7, et le milieu de la ligne joignant les 2 condyles fémoraux (96). Le GSA est un paramètre composite prenant en compte à la fois l'alignement rachidien et les mécanismes de compensation aux membres inférieurs (figure 22). Il existe de bonnes corrélations entre le GSA et les scores de qualité de vie (par exemple avec l'Euro Quol 5D,  $R > 0.600$ ,  $p > 0.05$ ).

La stéréoradiographie, avec le système EOS<sup>®</sup>, par son acquisition corps entier permet une étude de ces mécanismes de compensation mis en jeu pour maintenir une posture érigée, tels l'extension de hanches, la flexion des genoux ou des chevilles.



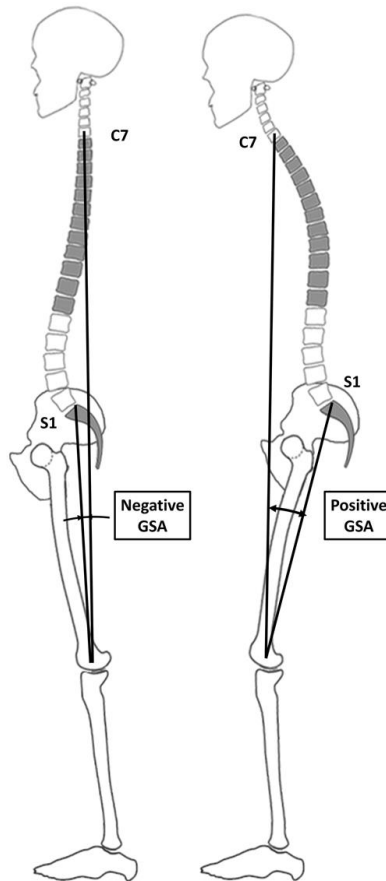


Figure 22. Mesure du GSA (R. Lafage).

### **3.2. La stéréoradiographie**

#### **3.2.1. Généralités**

La stéréoradiographie (ou radiographie stéréoscopique) est une technique d'imagerie permettant d'identifier les structures osseuses à partir de 2 clichés radiographiques d'incidence différente (le plus souvent orthogonale) afin de connaître leur position dans l'espace.

Récemment développé, le système EOS<sup>®</sup> (EOS Imaging, Paris, France) est le fruit de la collaboration entre Georges Charpak (prix Nobel de Physique en 1992), le Laboratoire de Biomécanique (LBM) de l'Ecole Nationale des Arts et Métiers (ParisTech, Paris), le Pr Jean Dubousset, le Laboratoire de recherche en Imagerie et Orthopédie (LIO) du Centre Hospitalier de l'Université de Montréal et la société EOS Imaging (Paris, France) (97–101). Il s'agit d'un système de radiographie biplanaire numérique, réalisant simultanément deux vues orthogonales de face et de profil en position debout, de la tête aux pieds, et à très faible dose d'irradiation (102). La dose est réduite d'un facteur 6 à 9 par rapport à des radiographies conventionnelles (103). La dose efficace d'un EOS<sup>®</sup> du rachis entier est de 290  $\mu$ Sv (soit environ 7 fois l'irradiation lors d'un vol Paris- New-York qui est de 40  $\mu$ Sv)

(104). De plus, l'acquisition s'effectue par un balayage effectué en quelques secondes, évitant ainsi la distorsion (l'effet d'agrandissement lié à la distance source-récepteur) (figure 23).

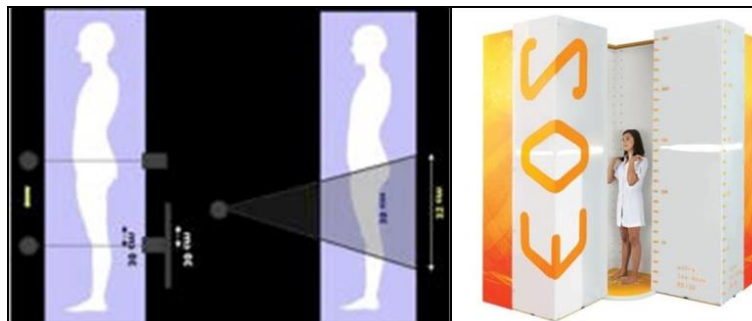


Figure 23. Schéma du balayage lors de l'acquisition, limitant l'effet d'agrandissement et cabine EOS®.

Le système EOS® offre plusieurs avantages. Il permet une analyse radiographique des sujets en position debout, donc avec l'effet de la gravité contrairement aux imageries 3D (IRM et scanner) effectuées en position couchée (100,105). En plus de la grande résolution des images (résolution pixel de 254  $\mu\text{m}$ ), grâce au système de radiographies biplanaires simultanées des reconstructions 3D du squelette ont été développées (106–108). La reproductibilité intra et inter-observateur de ces reconstructions 3D a été validée dans la scoliose idiopathique : en préopératoire, la reproductibilité variait de 4 à 7° selon le plan, elle variait de 4° à 10° en postopératoire (109). D'autres auteurs ont comparé la mesure de paramètres axiaux entre EOS et scanner, bien que la méthodologie soit imparfaite, ils observaient des valeurs comparables entre les 2 systèmes (110).

### 3.2.2. Analyse du plan axial

Avec le système EOS®, une reconstruction 3D du rachis est également possible permettant une analyse des paramètres du plan transverse : telle que la rotation axiale intervertébrale, la rotation axiale de la vertèbre apicale et l'indice de torsion (figure 24) (111,112).

Dans un récent travail de master, nous avons montré que 10% des patients avec une rotation intervertébrale de plus de 10° n'avaient pas de listhésis latéral visible sur la radiographie standard. Peut-être était-ce la phase précoce de la dislocation avant la faillite discale ? De plus, la gêne fonctionnelle liée à la lombalgie était significativement plus importante chez les patients avec le plus de rotation intervertébrale. Dans la scoliose

idiopathique de l'adolescent, Skalli et al. avec l'index de sévérité ont montré l'intérêt de l'analyse de la rotation vertébrale apicale pour prédire le potentiel évolutif de la déformation et donc adapter le traitement (113).

Compte tenu de la faible dose d'irradiation, de l'acquisition des images en position debout et de la reconstruction 3D du squelette, le système EOS<sup>®</sup> a été utilisé dans cette thèse pour l'analyse posturale des patients. Cependant, la reproductibilité de ces mesures 3D n'a jamais été analysée dans la scoliose de l'adulte ; ceci constituera une des études de cette thèse. De plus, la position de C2 chez les adultes avec une déformation rachidienne n'a pas été décrite ; cette analyse sera abordée dans la thèse.

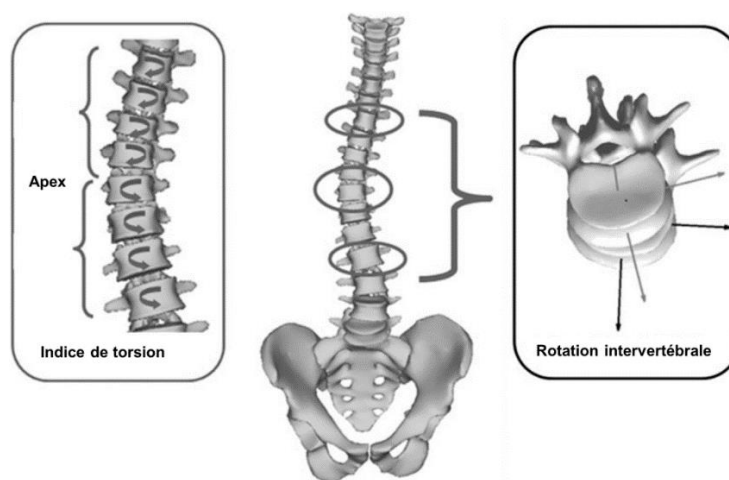


Figure 24. Paramètres du plan transverse (JP. Steib).

### **3.3. Analyse musculaire**

L'analyse de l'alignement du rachis est essentielle dans la compréhension de la déformation rachidienne de l'adulte et a bien été explorée au cours des dernières décennies. Le système musculaire a aussi un rôle important dans le maintien de la posture mais il reste peu étudié. Néanmoins, plusieurs méthodes d'analyse musculaire existent.

#### **3.3.1. Différentes méthodes d'analyse musculaire**

- Electromyographie

L'électromyographie permet l'étude de l'activité musculaire en enregistrant l'activité électrique du muscle grâce à des électrodes de surface ou des aiguilles placées dans celui-ci. Elle permet d'analyser le recrutement des fibres musculaires. Cependant, afin de ne pas étudier l'activité de plusieurs muscles simultanément, la mise en place des électrodes est complexe et l'enregistrement est long. De plus, l'électromyographie ne permet pas l'étude

des muscles profonds et ne fournit pas d'information quant aux caractéristiques morphologiques des muscles (volume, infiltration graisseuse).

- Echographie

L'échographie est une technique d'imagerie employant des ultrasons, dans laquelle les signaux des ultrasons sont convertis en signal vidéo. Elle est basée sur la réflexion par les tissus d'une onde sonore. Les différents tissus de l'organisme peuvent apparaître de diverses façons : liquide, solide, air, gaz et les autres tissus mous. Cependant, s'agissant d'échographie de surface, l'exploration des muscles profonds est difficile. Les précédentes études utilisant l'échographie pour l'investigation des muscles se sont principalement intéressées au comportement dynamique du muscle avec l'analyse des contractions, mais cette technique ne permet pas d'analyse volumique des muscles (114,115).

- Tomodensitométrie

La tomodensitométrie (TDM) ou scanner est une technique d'imagerie médicale qui consiste à mesurer l'absorption des rayons X par les tissus du patient ; elle permet d'obtenir une image 3D à partir d'une série d'images 2D acquises autour d'un axe de rotation. Le scanner est utilisé en routine clinique en pathologie rachidienne, il est particulièrement intéressant pour l'analyse des structures osseuses, notamment la morphologie des vertèbres et l'évaluation de la sténose canalaire lombaire. Goutallier et al. ont également décrit une méthode d'évaluation de l'infiltration graisseuse des muscles (116). Cependant, celle-ci a été développée pour les muscles de l'épaule et il s'agissait d'une évaluation qualitative en 5 catégories. De plus, l'irradiation de cet examen n'est pas négligeable : 1.5 mSv pour un scanner du rachis lombaire (0.2 mSv pour un EOS<sup>®</sup> du rachis entier).

- Imagerie par résonance magnétique

L'imagerie par résonance magnétique (IRM) est une technique d'imagerie médicale permettant d'obtenir des vues en deux ou en trois dimensions du corps humain. L'IRM repose sur le principe de la résonance magnétique nucléaire et nécessite un champ magnétique produit par un aimant qui crée une magnétisation des tissus. Des champs magnétiques oscillants plus faibles, dits « radiofréquence », sont alors appliqués de façon à légèrement modifier cet alignement et produire un signal électromagnétique mesurable. Il est alors possible de reconstruire une image en fonction de la composition chimique et

donc de la nature des tissus biologiques explorés. Grâce aux différentes séquences, on peut observer les tissus mous avec des contrastes plus élevés qu'avec la tomodensitométrie. Par ses propriétés non irradiantes et ses possibilités d'analyse volumique, l'IRM a été souvent utilisée pour étudier le système musculaire (117–122). Un autre point important est l'analyse de l'infiltration graisseuse. L'inhomogénéité du champ magnétique IRM peut rendre difficile la quantification de l'infiltration des graisses. Par conséquent, Dixon a développé un protocole d'acquisition basé sur la différence de la fréquence de Larmor des protons de graisse et d'eau (123). En acquérant le signal à différents temps d'écho, la modulation de l'intensité du signal peut être ajustée et la teneur en graisse et en eau peut être séparée. Avec cette méthode, appelée méthode Dixon à deux points, deux images sont alors obtenues : l'une dans laquelle l'intensité de chaque voxel est corrélée à la quantité de graisse et l'autre dans laquelle l'intensité de chaque voxel est corrélée avec la quantité d'eau.

### **3.3.2. Analyse du volume musculaire et de l'infiltration graisseuse**

Peu d'études dans la littérature s'intéressent à l'analyse des muscles du tronc ou du pelvis (124–126). La plupart des études sont uniquement des analyses de surface, et elles portent sur un seul muscle ou groupe musculaire. Avec cette méthode, plusieurs analyses des muscles paravertébraux ont été effectuées chez les sujets asymptomatiques ou lombalgiques, sans déformation du rachis. Les résultats montrent une infiltration graisseuse plus importante des érecteurs du rachis (particulièrement le multifidus) chez les sujets lombalgiques (127–129). De plus, il est communément admis qu'une asymétrie de 10% d'infiltration graisseuse ou de surface entre le côté droit et le côté gauche n'est pas pathologique. Lube et al. se sont intéressés au volume des muscles du pelvis et des membres inférieurs à partir d'un groupe de 6 sujets jeunes asymptomatiques (130). A partir de reconstructions volumiques à l'IRM, ils apportaient les premières valeurs de référence. Mais rares sont les études qui fournissent une analyse 3D des muscles : celle d'Albracht et al. portait sur la cuisse, celle de Li et al. sur la région cervicale (131,132).

En 2007, Jolivet a développé un modèle de mesure du volume musculaire, appelée déformation d'objets spécifiques paramétriques (DPSO) (124). La construction de ce modèle paramétrique est fondée sur l'interpolation d'ellipses, elles-mêmes réalisées par segmentation manuelle de l'objet considéré (figure 25). Ainsi, pour chaque muscle, un échantillon de plusieurs coupes est délimité manuellement. En ajustant le contraste, ses délimitations sont optimisées. Ces contours sont ensuite approximés par des ellipses, puis

grâce à une interpolation cubique, les ellipses sont « fusionnées » entre elles permettant un recouvrement total du muscle et générant donc un objet 3D paramétrique. Une fois la reconstruction de tous les muscles effectuée, un algorithme est utilisé pour corriger l'interpénétration de toutes les coupes. Avec cette technique, Jolivet, puis Zhang et Moal, se sont intéressés aux muscle spino-pelviens mais il s'agissait d'études de validation avec au maximum cinq patients (124,133).

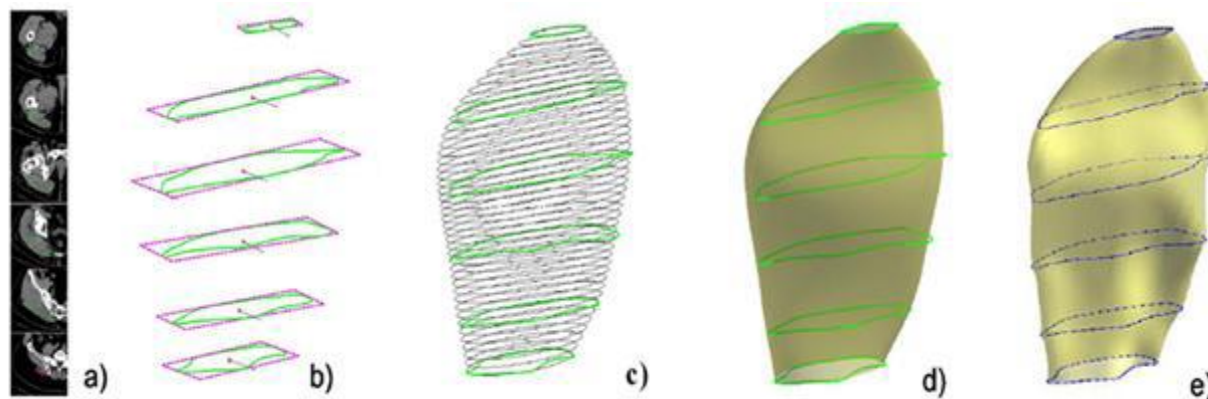


Figure 25. Représentation de la méthode de déformation d'objets spécifiques paramétriques. (a) images IRM, b) dessin des ellipses, c) interpolation cubique, d) objet paramétrique 3D, e) déformation non linéaire par la segmentation manuelle) (B. Moal).

En effet, l'analyse musculaire dans les populations de patients avec une pathologie dégénérative du rachis est rare. Moal et al., dans une étude sur 19 patientes avec une déformation rachidienne, en utilisant les méthodes Dixon et DPSO, ont observé que l'infiltration graisseuse des érecteurs du rachis ( $32 \pm 14\%$ ) était significativement plus importante que celle des extenseurs de hanche ( $14 \pm 8\%$ ) ou des fléchisseurs du genou ( $12 \pm 8\%$ ) (125). Dans cette série, la diminution de volume semblait être moins un facteur de dégénérescence que l'infiltration graisseuse. De plus, il n'existait pas de corrélation entre l'âge et les volumes musculaires sauf pour les extenseurs du genou, contrairement à l'infiltration graisseuse qui était corrélée à l'âge pour la plupart des groupes musculaires sauf pour les extenseurs du rachis. Cependant, l'ensemble des muscles extenseurs du rachis n'ont pas été reconstruits dans cette étude et les relations entre les paramètres radiographiques et les paramètres musculaires n'ont pas été recherchées.

Yagi et al. s'intéressèrent également au multifidus et au psoas, en comparant la surface de ces 2 muscles entre les patients avec une scoliose lombaire dégénérative et ceux avec une sténose canalaire lombaire (n=120) (134). Ils mirent en évidence une surface musculaire

significativement moins importante chez les patients avec une scoliose. De plus, en analysant les relations avec les paramètres radiologiques, ils observèrent des corrélations modérées mais significatives entre la surface de ces deux muscles et l'angle de Cobb ou la perte de lordose lombaire ( $R > 0.37$ ,  $p < 0.01$ ). Eguchi et al. corroboraient ces résultats en observant que la sarcopénie était plus fréquente chez les sujets avec une scoliose lombaire qu'une sténose canalaire (135). Ils retrouvaient également des corrélations négatives entre la masse relative des muscles du tronc (mesurée par absorptiométrie) et l'angle de Cobb ou les paramètres de l'alignement sagittal (SVA et version pelvienne). Dans une analyse IRM en tranche de section, Shafaq et al. obtenaient des résultats similaires en comparant 57 patients avec une scoliose lombaire et 50 patients avec une sténose canalaire : la surface du multifidus était inférieure en cas de scoliose (136). Un résultat intéressant était l'infiltration graisseuse plus importante des muscles de la concavité de la déformation. Dans une étude IRM de surface à l'étage L4L5, Lee et al. rapportaient également une infiltration graisseuse plus importante et une surface des érecteurs rachidiens diminuée chez 11 sujets avec une perte de lordose lombaire comparativement à 10 asymptomatiques du même âge (119).

L'analyse du rôle des muscles dans les complications postopératoires est également intéressante. Dans une étude récente, Hyun et al. comparaient l'infiltration graisseuse et le volume des érecteurs rachidiens et des multifidus, chez 44 patients ayant eu une arthrodèse jusqu'à la charnière thoraco-lombaire avec et sans cyphose jonctionnelle (137). La surface des érecteurs rachidiens était significativement plus faible dans le groupe avec cyphose jonctionnelle et l'infiltration graisseuse significativement plus élevée. En plus de l'importance de la correction sagittale apportée, ils mirent en évidence qu'une infiltration graisseuse des érecteurs du rachis de plus de 60% était un facteur de risque de cyphose jonctionnelle proximale. La principale limite de cette étude était l'absence d'analyse volumique, mais une estimation à partir d'une analyse en tranche de section. De plus, seuls les segments de T10 à L2 étaient étudiés.

Nous avons vu précédemment l'importance de l'analyse radiographique dans la scoliose. Si le système EOS<sup>®</sup> a montré l'intérêt d'une analyse 3D dans la SIA, les explorations sont encore en cours chez l'adulte, notamment l'analyse de la reproductibilité de ces mesures. Or chez ces patients, la mesure radiographique est souvent plus difficile du fait de la plus faible densité osseuse et de l'arthrose modifiant les reliefs anatomiques. De plus, malgré de nombreuses études sur l'alignement global et les mécanismes de compensation en cas de

déséquilibre, peu de travaux se sont intéressés à l'alignement rachidien global à partir du rachis cervical supérieur et au plan axial chez l'adulte avec une scoliose. Enfin, une des grandes limites d'une analyse radiographique pure est l'absence de considération du système musculaire qui semble pourtant essentiel puisque le maintien d'une posture érigée est aussi permis par un contrôle musculaire. Ces différents points seront abordés dans la suite de la thèse.



## **4. La stéréoradiographie**

Dans la revue de littérature, nous avons vu qu'avec la stéréoradiographie, il est possible de réaliser une analyse tridimensionnelle du squelette, de la tête aux pieds, chez des sujets debout, avec une très faible dose d'irradiation. Cependant, la précision de ces mesures n'a jamais été évaluée dans la scoliose de l'adulte. Ainsi, la première étude de ce travail avait pour objectif d'analyser la reproductibilité des reconstructions 3D dans la scoliose de l'adulte avec la stéréoradiographie. Dans la seconde étude, nous avons étudié l'alignement rachidien des patients avec une scoliose grâce à un nouveau paramètre 3D de l'alignement global, prenant en compte le secteur cervical supérieur, contrairement aux paramètres existants dans la littérature (67).

### **4.1. Analyse de la déformation rachidienne de l'adulte à partir de reconstructions 3D : étude de reproductibilité**

Cet article a été publié dans European Spine Journal en Aout 2017 (PMID : 27817139).

#### **4.1.1. Introduction**

La scoliose est une déformation tridimensionnelle, ainsi il est intéressant d'en effectuer l'analyse radiographique dans les 3 plans de l'espace : coronal, sagittal et axial (138). Historiquement, l'angle de Cobb était considéré comme le paramètre principal pour évaluer la sévérité de la déformation scoliotique (139–141). Au cours des dernières décennies, l'importance de l'analyse des paramètres radiographiques dans le plan sagittal a été mise en évidence et leurs corrélations avec la douleur et la gêne fonctionnelle sont maintenant bien reconnues (9,11,12). Bien que l'analyse du plan axial ait été moins explorée, des corrélations significatives ont également été retrouvées entre la présence de dislocations rotatoires et les symptômes des patients avec une déformation rachidienne (9). Compte tenu du fait que la plupart des imageries soient réalisées en 2D, plusieurs méthodes de mesures de la rotation axiale des vertèbres ont donc été développées à partir de la projection de l'image des pédicules ou de l'épineuse sur une radiographie de face (87–89,142). Cependant, dans les déformations sévères, la projection du pédicule ne correspond pas à la réalité (92). L'une des hypothèses pour la genèse de la scoliose dégénérative étant basée sur la faillite discale avec augmentation de la rotation axiale

intervertébrale (AIR), l'analyse du plan transverse à un stade précoce de la scoliose semble d'un intérêt particulier.

Afin d'améliorer l'analyse du plan axial, le bilan radiographique des patients avec une scoliose dégénérative est souvent complété par un examen IRM ou TDM. Un des principaux écueils de ces 2 examens concerne le fait que l'acquisition ne soit pas effectuée dans une position debout. Par conséquent, cela peut rendre plus difficile l'identification des zones pathologiques à l'origine des douleurs. En outre, l'exposition aux rayonnements ionisants lors du scanner pose le problème de la dose d'irradiation cumulée par les patients au cours de leur suivi (143). Depuis 2007, un nouveau système d'imagerie, permet d'obtenir en pratique clinique quotidienne, des radiographies biplanaires, à faible dose d'irradiation, en position debout. Grâce à un algorithme dédié, à partir de ces images biplanaires, des reconstructions 3D de la colonne vertébrale peuvent être effectuées, permettant ainsi une analyse du plan transverse (100,144). La validité de ces mesures 3D a été confirmée en pré- et postopératoire dans le cadre de la scoliose idiopathique de l'adolescent ; la pertinence clinique de l'analyse 3D du plan transverse a aussi été vérifiée (109,141,145).

A notre connaissance aucune étude de validité de ces reconstructions 3D n'a été effectuée dans la scoliose de l'adulte. Le but de cette étude était d'évaluer la fiabilité des mesures 3D obtenues à partir de la stéréoradiographie, chez les patients atteints d'une scoliose de l'adulte.

#### **4.1.2. Matériel et Méthodes**

##### **Patients**

Dans cette étude rétrospective monocentrique, 30 patients avec une scoliose de l'adulte, sélectionnés au hasard à partir d'une base de données 3D existante, ont été inclus après l'approbation du comité d'éthique local. Etaient inclus les patients avec une scoliose de l'adulte idiopathique vieillie ou dégénérative, avec un angle de Cobb d'au moins 10°, sans antécédent de chirurgie rachidienne. Pour limiter les biais liés à l'échantillon et fournir une série représentative de la population des scolioses de l'adulte, les 30 patients ont été regroupés en 3 groupes en fonction de la valeur de la rotation axiale intervertébrale (RAI) : 10 patients avec une RAI inférieure à 5°, 10 patients avec une RAI entre 5 et 10°, et 10 patients avec une RAI au-dessus de 10°. Les critères d'exclusion comprenaient les patients avec antécédent de chirurgie de la colonne vertébrale, les autres causes de scolioses de l'adulte (c.-à-d. neurologique, congénitale, traumatique, néoplasique).

## Stéréoradiographie

Tous les patients avaient des radiographies biplanaires du rachis entier, debout, avec le système EOS<sup>®</sup> (EOS imaging, Paris, France). EOS<sup>®</sup> est un système de radiographie basse dose à balayage, constitué de deux rayons orthogonaux, permettant l'acquisition simultanée de deux images, en évitant la distorsion (101,105). Les radiographies étaient réalisées selon un protocole standardisé : patient debout en position de confort, avec le regard horizontal, et les doigts sur les clavicules pour éviter la superposition des bras avec la colonne vertébrale (146). Toutes les images incluaient au moins le crâne jusqu'aux têtes fémorales.

## Paramètres 3D

Quatre observateurs ont effectué indépendamment les mesures 3D, deux fois chacun (à une semaine d'intervalle), pour chacun des trente patients (240 reconstructions). Parmi les quatre observateurs, trois étaient des chirurgiens de la colonne vertébrale (dont un habitué aux reconstructions 3D) et un était un étudiant en médecine.

Les reconstructions 3D du rachis étaient réalisées avec le logiciel SterEOS<sup>®</sup>, version 1.2.1 (EOS imaging, Paris, France), à partir de l'identification de points anatomiques précis. Les vertèbres limites de chaque courbure ont été définies, selon la description de Cobb, par les vertèbres les plus inclinées sur la radiographie de face, par un observateur expérimenté (86). La vertèbre apicale était la vertèbre avec le plus de rotation dans le plan axial. Les quatre observateurs ont utilisé les mêmes vertèbres apicales et les mêmes vertèbres limites supérieures et inférieures, pour chaque patient. Dans le plan sagittal, les paramètres rachidiens mesurés étaient la lordose L1S1, la cyphose T1T12 et T4T12, et les paramètres pelviens avec l'incidence pelvienne (IP), la version pelvienne (VP), et la pente sacrée (PS). Une valeur de VP négative correspondait à une antéversion pelvienne, des valeurs de T1T12 ou T4T12 négatives correspondaient à une lordose thoracique (figure 26).

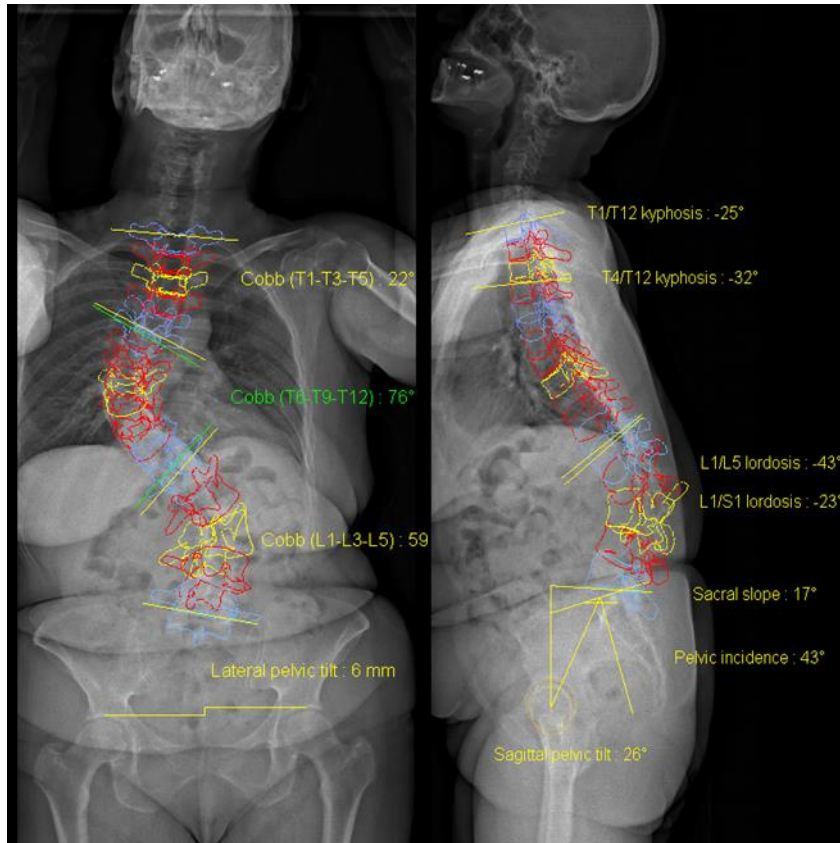


Figure 26. Mesures des paramètres coronaux et sagittaux.

Les paramètres coronaux incluaient l'angle de Cobb de la courbure thoracique (Cobb 1), thoraco-lombaire (Cobb 2) et lombaire (Cobb 3). L'angle de Cobb principal correspondait à la plus importante des trois courbures. Les orientations 3D des vertèbres ont été exprimées dans les plans axial, frontal et sagittal. La rotation intervertébrale était définie comme la rotation de la vertèbre supérieure par rapport à la vertèbre sous-jacente. Les paramètres du plan transversal comprenaient la rotation axiale vertébrale apicale (AVR) et la rotation axiale intervertébrale (RAI), avec la RAI du niveau supérieur de la courbe principale (RAI supérieure) et RAI du niveau inférieur de la courbe (RAI inférieure). L'indice de torsion (somme des RAI dans la courbe principale) a également été calculé (147) (figure 24).

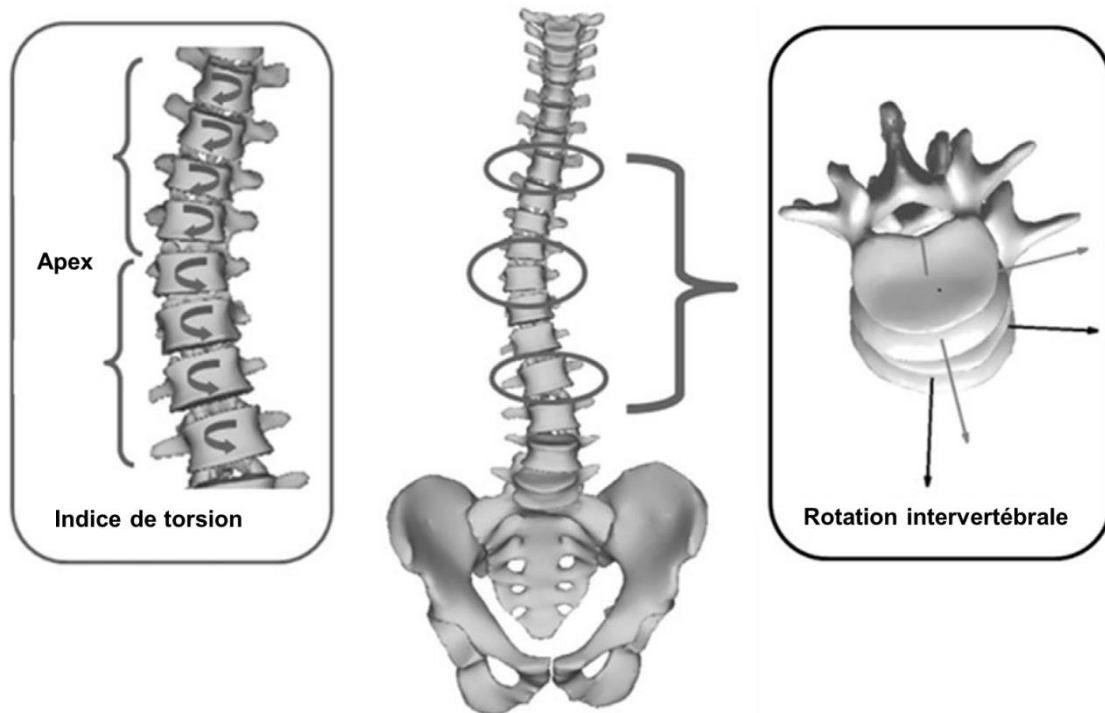


Figure 24. Paramètres du plan transverse.

### Reconstructions 3D

Avec le logiciel précédemment décrit, les reconstructions 3D de la colonne vertébrale ont été effectuées (107). La première étape était de repérer le plateau sacré avec une ligne et les cotyles avec deux cercles. Ainsi, le plan patient pouvait être défini à partir de l'axe vertical passant par le milieu de la ligne bicoxo fémorale comme décrit par la Scoliosis Research Society (148). Ensuite, la forme globale de la colonne vertébrale et le plateau inférieur de L5 étaient dessinés sur les vues sagittale et coronale. Troisièmement, le modèle 3D de la colonne vertébrale était généré en utilisant la combinaison d'un modèle géométrique et statistique (149). Ensuite, chaque vertèbre de T1 à L5 était ajustée en utilisant trois points de contrôle sur le plateau supérieur et inférieur et des ellipses pour les pédicules. Enfin, chaque vertèbre était vérifiée par l'observateur.

### Analyse statistique

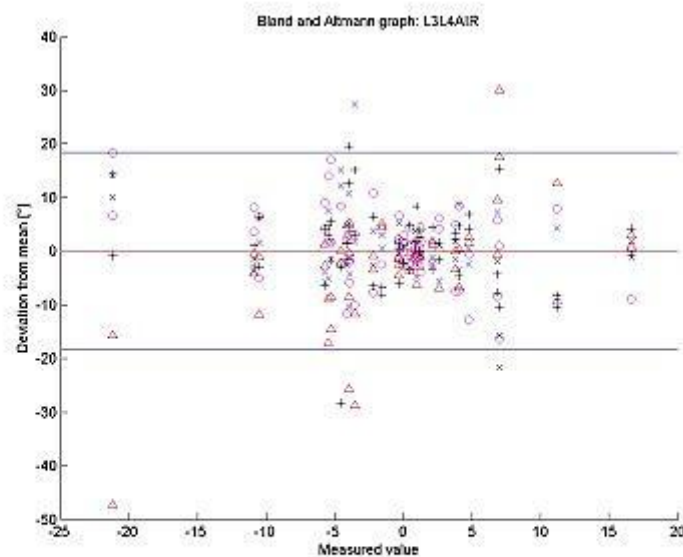
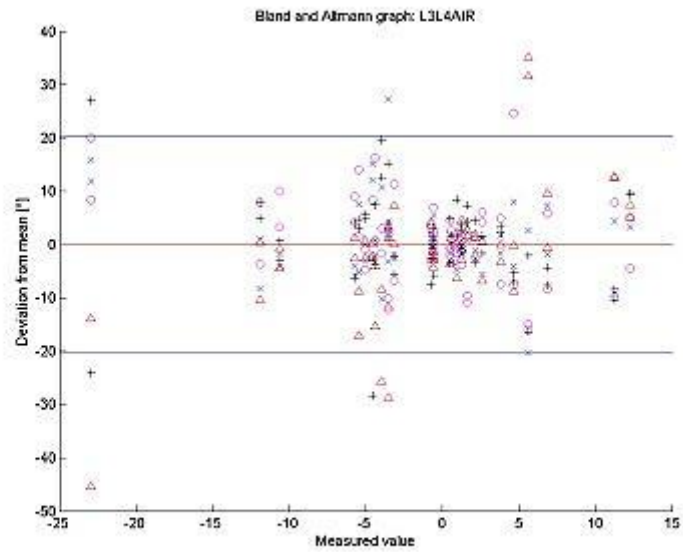
Tout d'abord une analyse descriptive de la cohorte a été réalisée, avec la description des paramètres 3D axiaux, sagittaux et coronaux. Puis, selon les recommandations de l'International Standardization Organisation (ISO), la reproductibilité intra-observateur et inter-observateur des mesures a été analysée (150). La fiabilité des mesures a été calculée en utilisant la norme ISO 5725-2, qui permet l'estimation de l'incertitude par le calcul de la

variance de reproductibilité ( $SR^2$ ) qui est la somme des moyennes de la variance des mesures intra-observateur ( $Sr^2$ ) et de la variance des mesures inter-observateurs ( $Si^2$ ) :

$$SR^2 = Sr^2 + Si^2$$

Comme recommandé par la norme ISO, les potentielles valeurs aberrantes ont été identifiées en utilisant les graphes de Bland et Altman (151)(figure 27). Un examen approfondi des mesures a été effectué par un jury d'experts et les erreurs de mesure inhérentes aux observateurs ou inhérentes à la méthode étaient identifiées. Les valeurs aberrantes avec des erreurs résultant de la méthode ont été conservées, alors qu'un troisième cycle de mesure était effectué pour les patients avec une erreur liée à l'observateur.

Le coefficient de corrélation intraclass (ICC) a également été calculé comme un autre moyen d'évaluer la répétabilité intra-observateur et la reproductibilité inter-observateur. Un ICC plus grand que 0,91 était considéré comme très bon, un ICC entre 0,90 et 0,71 comme bon, un ICC entre 0,70 et 0,51 comme moyen et un ICC inférieur à 0,50 comme faible (152). Afin d'analyser la reproductibilité en fonction de la sévérité de la déformation, une analyse en sous-groupe a été réalisée. Les patients ont été divisés en deux groupes selon l'angle de Cobb : au-dessus ou au-dessous de 30°. L'analyse statistique était effectuée à l'aide du logiciel Stata 13.0 (Statacorp, College Station, Texas) et Matlab (Mathworks, Natick, Massachusetts).



Δ corresponds to observer measurements, + to observer 2, x to observer 3, o to observer 4. Each observer performed two times the measurements.

Figure 27. Exemple de graphe de Bland et Altman avec et sans les erreurs inhérentes aux observateurs.

### 4.1.3. Résultats

#### Analyse descriptive

L'âge moyen des 30 patients était de  $55 \pm 13$  ans, avec une majorité de femmes (70%). La déformation était modérée avec un angle de Cobb moyen de  $12^\circ$  pour les courbures thoraciques (Cobb 1), de  $25^\circ$  pour les courbures thoraco-lombaires (Cobb 2) et de  $27^\circ$  pour

les courbures lombaires (Cobb 3). L'angle de Cobb le plus important était de 79°. L'AVR de l'apex était le plus élevé pour les courbures lombaires. L'étendue des valeurs d'AVR à l'apex pour les courbures thoraciques, thoraco-lombaires et lombaires étaient, respectivement, faible, moyenne et très large (0° - 98,9°) (Tableau 3).

	<b>Cobb 1</b>	<b>Cobb 2</b>	<b>Cobb 3</b>	<b>AVR Cobb 1</b>	<b>AVR Cobb 2</b>	<b>AVR Cobb 3</b>
<b>Moyenne</b>	12.1	25.1	27.6	4.9	8.7	19.5
<b>DS</b>	12.3	18.9	19.9	4.1	9.4	20.3
<b>Min</b>	0.0	0.1	0.0	0.0	0.1	0.0
<b>Max</b>	49.1	65.7	79.2	19.4	47.9	98.9

Tableau 3. Angle de Cobb et AVR de l'apex (en degré). (AVR signifie rotation axiale de l'apex).

L'angle de Cobb moyen de la courbure principale était de 31°. Les valeurs des paramètres du plan transverse étaient de 15,7° pour l'AVR à l'apex, de 29,9° pour l'index de torsion et de 6,2° pour la RAI inférieur (Tableau 4). La rotation axiale intervertébrale la plus importante était rapportée à l'étage L2L3 (8,3° ± 8,9) et L3L4 (7,3° ± 8,7). L'étendue de valeur de RAI la plus importante était mesurée à l'étage L3L4 (0 – 68°).

	<b>Angle de Cobb principal</b>	<b>AVR principal</b>	<b>Index de torsion</b>	<b>RAI supérieure</b>	<b>RAI inférieure</b>
<b>Moyenne</b>	<b>31.0</b>	<b>15.7</b>	<b>29.9</b>	<b>6.2</b>	<b>4.8</b>
<b>DS</b>	<b>18.3</b>	<b>15.7</b>	<b>25.2</b>	<b>5.6</b>	<b>4.5</b>
<b>Min</b>	<b>10.2</b>	<b>0.1</b>	<b>1.4</b>	<b>0.0</b>	<b>0.0</b>
<b>Max</b>	<b>71.8</b>	<b>98.9</b>	<b>190</b>	<b>26.9</b>	<b>21.1</b>

Tableau 4. Paramètres du plan transverse (en degré). (AVR signifie rotation axiale de l'apex, RAI rotation axiale intervertébrale).



Les valeurs moyennes des paramètres sagittaux rachidiens et pelviens sont rapportées dans le Tableau 5. L'étendue des valeurs d'incidence pelvienne était très large avec une valeur moyenne de 54,9°. La version pelvienne moyenne était de 20,5°. La lordose lombaire était de 47,0° en moyenne et la cyphose thoracique T1T12 était de 38,2°.

	<b>IP</b>	<b>PS</b>	<b>VP</b>	<b>L1S1</b>	<b>T4T12</b>	<b>T1T12</b>
<b>Moyenne</b>	54.9	34.4	20.5	47.0	31.7	38.2
<b>DS</b>	12.4	10.8	10.8	16.6	17.4	16.1
<b>Min</b>	35.0	16.7	-0.1	4.2	-7.8	-2.2
<b>Max</b>	83.3	60.1	45.9	79.2	67.8	70.9

Tableau 5. Paramètres sagittaux (en degré).

#### Analyse de fiabilité

La validité des mesures des paramètres sagittaux était bonne avec un SR entre 3 et 4° et un ICC correspondant à une très bonne reproductibilité ( $R > 0,930$ ,  $p < 0,05$ ). Concernant l'angle de Cobb et l'AVR apical, le SR était inférieur à 5° pour les angles de Cobb, autour de 5° pour l'AVR apical des courbures thoraciques et thoraco-lombaires, près de 10° pour AVR apicale de la courbure lombaire.

La fiabilité des paramètres du plan transverse de la courbure principale est rapportée dans le Tableau 6. Les valeurs de SR des paramètres du plan transverse étaient différentes pour chaque groupe de patients selon l'angle de Cobb (Tableau 6). Pour un angle de Cobb < 30°, le SR était de 7,8°, 9,6°, 4,5° et 4,9°, respectivement, pour l'AVR apicale de la courbure principale, l'indice de torsion, la RAI supérieure et inférieure. La fiabilité était la moins bonne dans le groupe de patients avec un angle de Cobb supérieur à 30°. En termes de rotation intervertébrale, la répétabilité et la reproductibilité des mesures était plus faible pour la rotation axiale intervertébrale que la rotation intervertébrale coronale ou sagittale.

		<b>AVR principal</b>	<b>Index de torsion</b>	<b>RAI supérieure</b>	<b>RAI inférieure</b>
<b>Cobb &lt; 30° (n=14)</b>	<b>S<sub>R</sub> (°) ICC INTER</b>	7.8 0.8	9.6 0.745	4.5 0.731	4.9 0.427
<b>Cobb &gt; 30° (n=16)</b>	<b>S<sub>R</sub> (°) ICC INTER</b>	8.8 0.725	20.3 0.561	5.4 0.46	6.4 0.358
<b>Cohorte totale (n=30)</b>	<b>S<sub>R</sub> (°) ICC INTER</b>	8.3 0.762	14.2 0.653	5.8 0.595	5.3 0.392

Tableau 6. Valeur du SR et de l'ICC pour les paramètres du plan transverse. (AVR signifie rotation axiale de l'apex, RAI rotation axiale intervertébrale).

#### 4.1.4. Discussion

L'analyse des paramètres radiographiques est essentielle pour comprendre et traiter les patients présentant une déformation rachidienne. Récemment, l'importance de l'analyse 3D a été soulignée, en particulier avec les paramètres du plan transverse (92,112,144,147,153,154). Dans cette étude, la fiabilité des reconstructions 3D de la colonne vertébrale des patients atteints de scoliose dégénérative de l'adulte a été évaluée quantitativement, apportant de nouvelles données sur la reproductibilité des paramètres du plan transverse.

Au cours de la dernière décennie, le rôle de l'alignement sagittal sur les résultats cliniques des patients a été mis en évidence (9,11,12). En plus des paramètres sagittaux, des corrélations significatives ont été observées entre les résultats des patients et des paramètres 3D tels que la rotation vertébrale (155). Dans un travail précédent, les auteurs ont montré que la dislocation rotatoire chez les patients atteints de scoliose dégénérative était significativement associée à la lombalgie et à la radiculalgie (112). Cependant, dans cette étude, la dislocation rotatoire était définie avec une mesure de listhésis latéral sans évaluation exacte de la rotation axiale. Ils ont également observé que 10% des patients avec une rotation axiale au-dessus de 10° n'avaient pas de listhésis latéral visible sur les images radiographiques 2D. Par conséquent, l'évaluation 3D des scolioses dégénératives semble nécessaire. De plus, le disque intervertébral est au centre de la biomécanique de la colonne vertébrale, et il est souvent impliqué dans la cascade dégénérative menant à la déformation de la colonne vertébrale (l'une des hypothèses de la genèse de la scoliose

dégénérative étant la dégénérescence discale avec augmentation de la rotation vertébrale et intervertébrale) (156,157). Par conséquent, l'analyse du plan transversal à un stade précoce de la scoliose semble d'un intérêt particulier, pour diagnostiquer les patients avec un risque élevé de progression.

La stéréoradiographie peut être utilisée dans de nombreuses applications ; son utilité dans la scoliose et l'analyse du plan sagittal en pédiatrie a bien été mis en évidence avec son acquisition biplanare, en position debout et sa capacité à déterminer les relations entre les différents segments de la colonne vertébrale en 3D. Plusieurs études sur la scoliose idiopathique de l'adolescent ont montré l'importance de l'analyse du plan transverse pour évaluer le potentiel évolutif de la déformation (144,153,156). Une étude prospective comparant les adolescents avec le même âge et le même angle de Cobb a montré que les patients avec une rotation intervertébrale plus importante avaient une aggravation plus importante de la déformation. Ces mesures pourraient être effectuées à l'IRM et au scanner; cependant, le scanner implique une irradiation plus élevée pour les patients et ces examens sont effectués en décubitus dorsal, ce qui ne permettrait pas l'analyse des facteurs anatomiques responsables de douleur ou de gêne fonctionnelle en position debout (158). Le système de stéréoradiographie biplanare permet d'obtenir des images en position debout avec 6 à 9 fois moins d'irradiation que les radiographies conventionnelles (103,158). Quelques auteurs ont analysé la reproductibilité des mesures 3D dans la scoliose idiopathique de l'adolescent (101,109,144,147). Cependant, seulement deux études se sont intéressées à ces mesures chez l'adulte et une seule analysait la rotation axiale à l'aide de radiographies biplanaires (147,154). Une étude récente comparait les mesures à partir de radiographies biplanaires et du scanner (110). Les auteurs concluaient que les résultats de la rotation vertébrale n'étaient pas significativement différents entre les radiographies biplanaires et le scanner. Cependant, cette étude a été réalisée sur une faible cohorte (seulement sept patients inclus).

Notre étude a montré la fiabilité des mesures 3D pour l'angle de Cobb et les paramètres sagittaux. La reproductibilité de la RAI était moins précise pour les niveaux lombaires que thoraciques, même en changeant le contraste et la luminosité pour mieux visualiser les vertèbres. Néanmoins, les résultats étaient proches des valeurs précédemment rapportées pour les adolescents avec un écart-type de reproductibilité de  $\pm 1,6^\circ$  en coronal,  $\pm 2,0^\circ$  en sagittal et  $\pm 3,8^\circ$  pour la rotation vertébrale apicale (109). Le SR et les valeurs d'ICC apportaient des informations complémentaires. Les valeurs d'ICC correspondent à une reproductibilité bonne, modérée et médiocre pour, respectivement, l'AVR apex, l'indice de

torsion ou la RAI supérieure, et la RAI inférieure. Néanmoins, Bland et Altman ont souligné les limites de l'évaluation de l'ICC, alors que le SR permet une estimation quantitative de l'incertitude de mesure,  $\pm 2$  SR [27]. Dans notre étude, la plus grande incertitude de mesure de la RAI inférieure par rapport à la RAI supérieure pourrait être expliquée par la difficulté pour visualiser distinctement le secteur lombo-sacré chez ces patients âgés (Tableau 6). Dans la scoliose lombaire dégénérative, la dislocation rotatoire se produit souvent à l'étage L3L4 et est associée à une mauvaise visibilité du niveau disloqué (9,111). Dans notre série, l'étendue des valeurs de RAI était la plus large à ce niveau. Une autre découverte importante est la diminution de la répétabilité et de la reproductibilité lorsque l'angle de Cobb augmente comme indiqué dans le Tableau 6. Ces résultats concordent avec ceux de Barsanti, utilisant un torsiomètre (159). Il est important de noter que sans les erreurs aberrantes dues à l'observateur, une amélioration de 2° dans la mesure de la RAI lombaire était observée. Ainsi, l'attention de l'observateur faisant l'analyse 3D est essentielle comme le montre le graphique de Bland et Altman, puisque certaines erreurs inhérentes à l'observateur doivent être évitées (figure 27). Dans l'ensemble, ces résultats ont mis en évidence la validité de l'analyse du plan transversal pour les déformations modérées et suggèrent donc que la stéréoradiographie pourrait être un outil utile pour le suivi de ces patients afin d'évaluer l'aggravation dans le plan coronal et sagittal ainsi que l'aggravation de la rotation.

Cette étude présente certaines limites. La cohorte était peu importante. L'influence de l'indice de masse corporelle sur l'exactitude des mesures n'a pas été évaluée. De plus, l'analyse radiographique détaillée de certaines structures anatomiques (foramen, articulation) était difficile pour certains patients, tandis que les changements dégénératifs tels que la perte de hauteur discale et listhésis étaient bien distingués. Ces difficultés pourraient être expliquées par la sévérité de la déformation associée à l'arthrose et l'ostéoporose, fréquemment observées chez ces patients (figure 28). En outre, la reconstruction 3D du rachis des patients atteints de scoliose dégénérative prend du temps (15-25 min). Ce problème pourrait être évité en utilisant un protocole de « reconstruction rapide », mais aux dépens de mesures moins précises pour certains paramètres. Des travaux sont en cours pour améliorer la méthode de reconstruction. Par exemple, une méthode récemment développée avec la stéréoradiographie offre la possibilité de la reconstruction de l'enveloppe du corps en plus du squelette (160). De telles avancées devraient aussi aboutir à l'amélioration de la fiabilité dans un avenir proche.

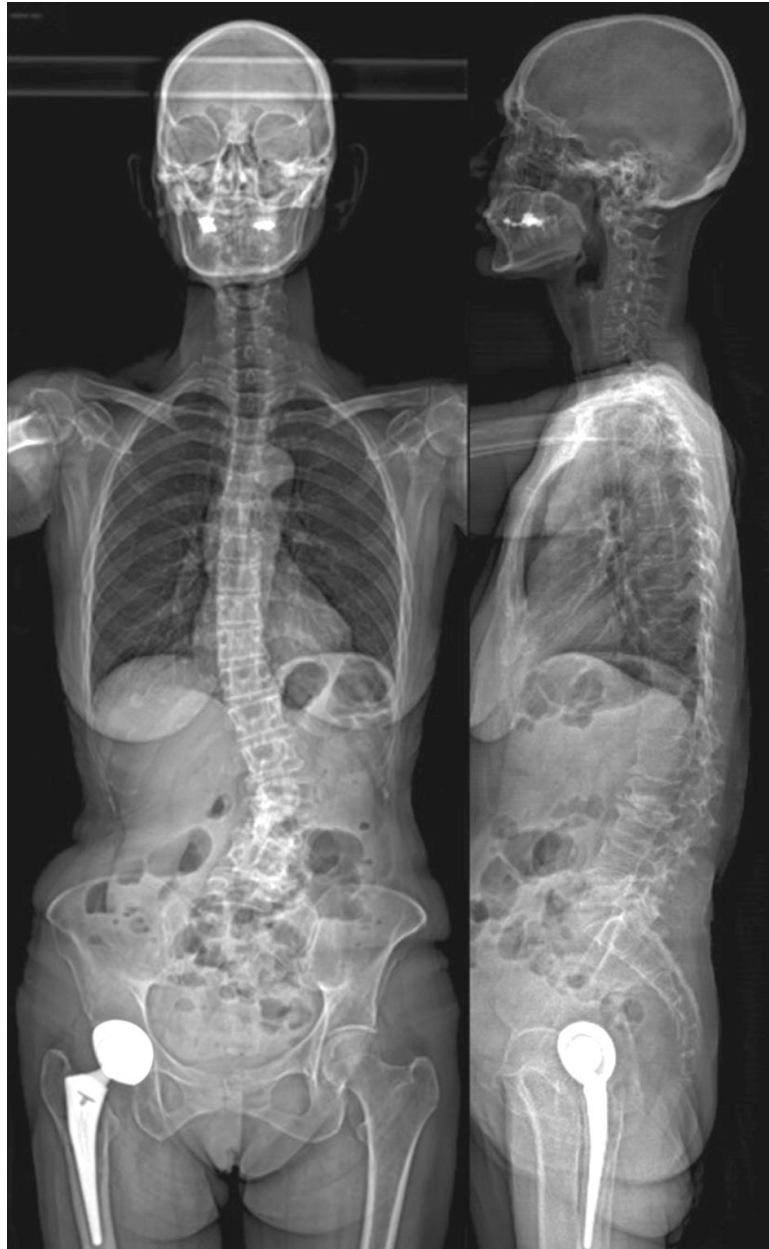

Figure 28. Exemple de radiographie d'un patient avec une analyse difficile du secteur lombo-sacré.

#### 4.1.5. Conclusion

Cette étude a étudié la reproductibilité et la répétabilité des mesures 3D des patients atteints de scoliose de l'adulte. L'analyse 3D était fiable pour les paramètres rachidiens de toute la cohorte. Il existait une grande fiabilité des paramètres sagittaux et coronaux. Pour les paramètres du plan transverse, la fiabilité était plus précise lorsque l'angle de Cobb était inférieur à 30°. Ces valeurs inférieures peuvent être expliquées par la sévérité de la déformation et la difficulté à distinguer certaines corticales en raison de la densité osseuse

faible. Néanmoins, malgré une déformation plus complexe chez l'adulte, les résultats actuels sont proches de ceux d'études de reproductibilité précédentes.

Avec la stéréoradiographie, les reconstructions 3D de la colonne vertébrale pourraient être intéressantes afin de mieux comprendre la déformation 3D de la colonne vertébrale en position debout. Ainsi, cela pourrait aider le chirurgien à anticiper l'apparition de dislocation rotatoire, en évaluant l'évolution de la rotation axiale intervertébrale des patients ayant une faible déformation. De même, l'analyse du plan transverse pourrait apporter des informations intéressantes sur ces déformations légères pour empêcher la progression de la courbure et choisir le meilleur délai pour un traitement chirurgical, en fonction de la gravité de la rotation axiale.

## 4.2. Analyse de la position de C2 chez les patients avec une déformation rachidienne de l'adulte

### 4.2.1. Introduction

Chez l'homme, lors d'une posture équilibrée, la tête est située au-dessus du bassin dans le plan coronal et sagittal. Dubousset a ainsi introduit le concept du « cône d'économie » pour décrire la position idéale du centre de gravité du corps (figure 29)(83). Lorsque le centre de gravité du corps se situe en dehors de cette zone de stabilité, plusieurs mécanismes de compensation sont alors mis en jeu au niveau du rachis, du bassin et des membres inférieurs pour l'y ramener. Bien que différent du centre de gravité, le plus souvent sur les radiographies, pour l'analyse de l'alignement global du rachis, le centre du corps de C7 est utilisé comme point de référence par rapport au milieu ou au bord postéro-supérieur du plateau sacré (69,70,78,80).

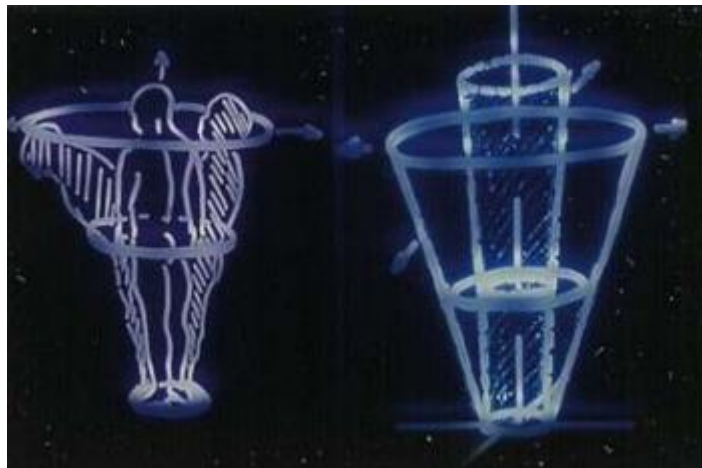


Figure 29. Le cône d'économie (J. Dubousset).

De nombreuses études ont analysé l'alignement sagittal global du rachis en utilisant différents paramètres avec la vertèbre C7 ou T1 comme point de référence : la gîte sagittale de C7, la gîte sagittale de T1, le sagittal vertical axis (SVA), le spino-sacral angle (SSA), le T1 pelvic angle (TPA) (figure 17) (28,78,161–163). Des corrélations significatives ont été trouvées entre ces paramètres et les scores fonctionnels des patients, mettant ainsi en évidence l'importance de l'analyse sagittale dans la déformation rachidienne (9–12). Néanmoins ces paramètres présentent certaines limites. Le SVA, par exemple, mesurant le porte-à-faux de C7 par rapport au plateau sacré est influencé par la taille, de plus, il se mesure en mm et est donc difficilement exploitable lors d'études multicentriques avec des

radiographies non calibrées. D'autres paramètres sont composites (SSA, TPA) ; s'ils prennent en compte les mécanismes de compensation, ils nécessitent une analyse plus complexe.

Si, au cours des 2 dernières décennies, plusieurs travaux ont étudié l'équilibre sagittal spino-pelvien à partir de l'alignement de C7 ou T1, seulement 4 études ont analysé l'alignement global avec la position du rachis cervical supérieur ou de la tête (73,78,96,164). Or, la position de la tête est essentielle pour maintenir un regard horizontal, et la modification de la position céphalique est rendue possible entre autres par une modification de l'alignement du rachis cervical supérieur et inférieur. De plus, parmi ces 4 études, aucune n'a porté sur des patients scoliotiques (67,68,154,165). Avec le développement des radiographies corps entier, notamment de la stéréoradiographie basse dose, l'analyse de l'ensemble du rachis avec le rachis cervical, la tête et les membres inférieurs est possible (67,68,83). Avec ce système, Amabile et al. ont récemment montré que l'angle entre C2, le milieu de l'axe bicoxo-fémoral et la ligne verticale de référence était quasi invariant chez les sujets jeunes et âgés asymptomatiques.

Ainsi, l'objectif de ce travail était de décrire l'alignement global en 2D et 3D, des patients adultes avec une scoliose, et d'analyser dans cette population un nouveau paramètre de l'alignement global à partir de C2.

#### **4.2.2. Matériel et méthodes**

##### Etudes et patients

Quatre-vingt-dix patients avec une scoliose lombaire de l'adulte ont été consécutivement inclus entre 2014 et 2017 après approbation par les comités d'éthique locaux de 2 centres. Il s'agissait soit d'une scoliose idiopathique vieillie soit d'une scoliose dégénérative (apparue sur un rachis préalablement axé), avec un angle de Cobb minimum de 20°. Etaient exclus les patients avec un antécédent de chirurgie rachidienne ou avec une autre cause de scoliose. La douleur lombaire et la gêne fonctionnelle liée à la lombalgie étaient évaluées par l'Echelle visuelle Analogique (EVA) et l'Oswestry Disability Index (ODI) (166,167).

##### Acquisition radiographique

Tous les patients avaient des radiographies du crâne jusqu'aux têtes fémorales au minimum, à partir d'un système de stéréoradiographie, basse dose (EOS imaging, Paris, France) (105). L'acquisition radiographique était effectuée selon un protocole standardisé :



debout, position libre, regard le plus horizontal possible et main sur les clavicules ou les pommettes pour éviter la superposition des bras avec la colonne vertébrale (146).

A partir des acquisitions radiographiques bi-planaires, à l'aide d'un logiciel validé (décrit ci-dessus), un modèle 3D spécifique au patient a été reconstruit, comprenant le rachis de C3 à S1, la pointe de l'odontoïde et le bassin (107). Les 2 têtes fémorales ont aussi été reconstruites permettant d'obtenir l'axe bicoxo-fémoral.

### Paramètres d'analyse

Les paramètres démographiques classiques ont été recueillis avec l'âge, le sexe et l'indice de masse corporelle.

Les paramètres radiographiques sagittaux comprenaient les 3 paramètres pelviens (incidence pelvienne IP, version pelvienne VP et pente sacrée PS). Les paramètres rachidiens suivants étaient mesurés : la lordose lombaire L1S1, la cyphose thoracique T1T12, la lordose cervicale C3C7. L'alignement global était évalué par le SVA, la GST1, la GST9 et l'OD-HA (figure 17). L'OD-HA était l'angle mesuré entre la pointe de l'odontoïde (OD), le milieu de l'axe bicoxo-fémoral (HA) et la ligne verticale de référence (figure 30). Ce paramètre était mesuré en 2D dans le plan coronal (OD-HA coro), dans le plan sagittal (OD-HA sag) et en 3D dans le plan patient (OD-HA 3D). Dans le plan coronal, l'angle de Cobb de la courbure principale était mesuré. Le déséquilibre coronal était mesuré en cm entre la verticale abaissée de C7 et le centre du plateau sacré (CC7PL).




Figure 30. Mesure de l'ODHA (C. Amabile).

#### Analyse statistique

L'analyse statistique était réalisée avec le logiciel Stata 15.0 (Statacorp LP, Lakeway Drive, College Station, Texas). Dans un premier temps, une analyse descriptive de l'ensemble des paramètres de la série a été réalisée. La distribution et l'étendue des paramètres de l'alignement global ont été étudiées. Dans un second temps, les valeurs des paramètres de l'alignement sagittal global des patients de notre cohorte ont été comparées à celles de témoins. Les valeurs moyennes utilisées étaient celles des études d'Amabile et al. pour l'OD-HA ( $2,9 \pm 1,6^\circ$ ) et de Vialle et al. pour la GST1 ( $-1,35 \pm 2,7^\circ$ ) et la GST9 ( $-10,35 \pm 3,0^\circ$ ) (67,78). A partir des valeurs moyenne (M) et des écart-types (SD) de la série de témoins, dans le but de mieux caractériser l'alignement global de nos patients, nous avons défini la notion de paramètre « normal » si la valeur était comprise entre plus ou moins 1 écart-type par rapport à la moyenne des témoins ; « subnormal + » entre +1 et +2 écart-types, « subnormal - » entre -1 et -2 écart-types, « élevé » au-delà de 2 écart-types et « bas » en deçà de 2 écart-types. A partir de cette analyse, nous avons comparé les paramètres

radiographiques et cliniques des patients avec une valeur élevée d'ODHA au reste de la cohorte. Enfin, nous avons analysé les corrélations entre les différents paramètres.

### 4.2.3. Résultats

#### Données démographiques

Parmi les 90 patients inclus, il existait une majorité de femme (n=79, 88%). L'âge moyen était de  $56 \pm 19$  ans, l'IMC moyen de  $24 \pm 4$  kg/m<sup>2</sup>.

L'EVA moyenne était de  $4,9 \pm 2,5$  (n=65), l'ODI moyen était de  $35 \pm 21$  (n=41).

#### Données radiographiques

Les paramètres radiographiques sont rapportés dans le Tableau 7. Une dislocation rotatoire était présente chez 54 des 90 patients (le plus souvent en L3L4, 64%). Il existait une grande étendue des valeurs des paramètres pelviens et rachidiens au sein de la cohorte. La dispersion était moins importante pour les valeurs angulaires de l'alignement sagittal global que pour le SVA. L'étendue des valeurs était moins importante pour l'ODHA que la GST1 et GST9. L'ODHA coro était moins variable que l'ODHA sag avec des écart-types de  $1.9^\circ$  et  $3.6^\circ$ . La même tendance était retrouvée avec la mesure de la distance de la verticale de C7 au sacrum en coronal et en sagittal, avec un écart-type de 17mm pour la CC7PL et de 48mm pour le SVA. La GST1 était peu variable avec une valeur moyenne de  $2,2 \pm 5,6^\circ$  mais cette mesure étant effectuée par rapport à l'axe vertical des têtes fémorales, c'est l'ODHA 3D avec une valeur moyenne de  $5 \pm 3,6^\circ$  qui était donc le moins variable. Aucun patient n'avait de valeur négative de l'ODHA sag.

	Moyenne	DS	Minimum	Maximum
<b>Angle de Cobb (°)</b>	39	15	20	81
<b>CC7PL (mm)</b>	20	17	0	79
<b>Incidence pelvienne (°)</b>	54	13	20	84
<b>Version pelvienne (°)</b>	20	11	-16	52
<b>Pente sacrée (°)</b>	34	11	13	60
<b>L1S1 (°)</b>	48	18	-11	89
<b>T1T12 (°)</b>	41	18	2	115
<b>C3C7 (°)</b>	14	18	-29	69
<b>IP-LL (°)</b>	5	17	-41	52
<b>GST9 (°)</b>	5.9	12.1	-21.5	32
<b>GST1 (°)</b>	2.2	5.6	-12.8	18
<b>SVA (mm)</b>	33	48	-71	153
<b>ODHA 3D (°)</b>	5	3.6	0.4	18.8
<b>ODHA sag (°)</b>	4	3.6	0.0	16.1
<b>ODHA coro (°)</b>	2.3	1.9	0.1	10.1

Tableau 7. Valeurs moyennes des différents paramètres radiographiques de la cohorte (n=90).

La GST1 moyenne de la série de Vialle était de  $-1,35 \pm 2^\circ$ . Dans notre série, la GST1 était considérée comme «normale» si elle était comprise dans un intervalle de plus ou moins 1 écart-type par rapport à la moyenne des témoins, soit entre  $-4,1^\circ$  et  $1,4^\circ$  (n=25). Trente-cinq patients (39%) avaient une GST1 élevée (au-delà de 2 écart-types) (Tableau 8).

	Limite inférieure (°)	Limite supérieure (°)	n
<b>-1SD &lt; GST1 normale &lt; 1SD</b>	-4.1	1.35	25
<b>1SD &lt; GST1 subnormale + &lt; 2SD</b>	1.35	4.1	17
<b>-2SD &lt; GST1 subnormale - &lt; -1SD</b>	-6.8	-4.1	7
<b>GST1 élevée &gt; 2SD</b>	4.1	-	35
<b>GST1 basse &lt; -2SD</b>	-	-6.8	6

Tableau 8. Distribution des valeurs de GST1 (n=90).

La GST9 moyenne de la série de Vialle était de  $-10,4 \pm 3^\circ$ . Dans notre série, la GST9 était considérée comme «normale» si elle était comprise dans un intervalle de plus ou moins 1 écart-type par rapport à la moyenne des témoins, soit entre  $-13,4^\circ$  et  $-7,4^\circ$  (n=34). Seulement six patients (7%) avaient une GST9 élevée (au-delà de 2 écart-types) mais 20 patients avaient un GST9 basse (Tableau 9).

	Limite inférieure (°)	Limite supérieure (°)	n
<b>-1SD &lt; GST9 normale &lt; 1SD</b>	-13.35	-7.35	34
<b>1SD &lt; GST9 subnormale + &lt; 2SD</b>	-7.35	-4.35	15
<b>-2SD &lt; GST9 subnormale - &lt; -1SD</b>	-16.35	-13.35	15
<b>GST9 élevée &gt; 2SD</b>	-4.35	-	6
<b>GST9 basse &lt; -2SD</b>	-	-16.35	20

Tableau 9. Distribution des valeurs de GST9 (n=90).

Le SVA moyen de la série d'Amabile était de  $-8,9 \pm 26\text{mm}$ . Dans notre série, le SVA était considérée comme «normal» s'il était compris dans un intervalle de plus ou moins 1 écart-type par rapport à la moyenne des témoins, soit entre  $-34,9\text{mm}$  et  $17,1\text{mm}$  (n=36). Trente-deux patients (36%) avaient un SVA élevé (au-delà de 2 écart-types) (Tableau 10).

	Limite inférieure (mm)	Limite supérieure (mm)	n
<b>-1SD &lt; SVA normal &lt; 1SD</b>	-34.9	17.1	36
<b>1SD &lt; SVA subnormal + &lt; 2SD</b>	17.1	43.1	19
<b>-2SD &lt; SVA subnormal - &lt; -1SD</b>	-60.9	-34.9	2
<b>SVA élevé &gt; 2SD</b>	43.1	-	32
<b>SVA bas &lt; -2SD</b>	-	-60.9	1

Tableau 10. Distribution des valeurs du SVA (n=90).

L'ODHA moyen de la série d'Amabile était de  $2,8^\circ \pm 1,6^\circ$ . Dans notre série, l'ODHA était considéré comme «normal» s'il était compris dans un intervalle de plus ou moins 1 écart-

type par rapport à la moyenne des témoins, soit entre 1,3° et 4,5° (n=43). Vingt-deux patients (24%) avaient un ODHA élevé (au-delà de 2 écart-types) (Tableau 11). L'analyse des variances montrait une dispersion moins importante pour l'ODHA que la GST1 et le SVA (respectivement, variance de l'ODHA 3D 12,6, de l'ODHAsag 12,8, de la GST1 32,9 et du SVA 2386).

	<b>Limite inférieure</b>	<b>Limite supérieure</b>	<b>n</b>
	<b>(°)</b>	<b>(°)</b>	
<b>-1SD &lt; ODHA normal &lt; 1SD</b>	1.3	4.5	43
<b>1SD &lt; ODHA subnormal + &lt; 2SD</b>	4.5	6.1	20
<b>-2SD &lt; ODHA subnormal - &lt; -1SD</b>	-0.3	1.3	5
<b>ODHA élevé &gt; 2SD</b>	6.1	-	22
<b>ODHA bas &lt; -2SD</b>	-	-0.3	0

Tableau 11. Distribution des valeurs d'ODHA (n=90).

### Comparaison des patients avec un ODHA>2SD au reste de la cohorte

Les 22 patients avec une valeur élevée d'ODHA étaient significativement plus âgés ( $68 \pm 9$  ans vs  $53 \pm 14$  ans,  $p=0,001$ ). Il n'existait pas de différence de sexe et d'IMC entre les 2 groupes. Parmi les 39 patients qui avaient un ODI, les 11 patients avec un ODHA élevé avaient un ODI significativement plus mauvais que les 28 autres patients de la cohorte ( $50 \pm 23$  vs  $30 \pm 18$ ,  $p=0,005$ ). Le taux de dislocation rotatoire dans chaque groupe n'était pas différent ( $54\%$ ,  $n=12$  vs  $62\%$ ,  $n=42$ ,  $p=0,06$ ). Les patients avec un ODHA élevé avaient une déformation plus importante, à la fois dans le plan coronal, avec un angle de Cobb et une gîte coronale plus élevés et dans le plan sagittal, avec une lordose plus faible pour une incidence pelvienne similaire, une rétroversion pelvienne, une lordose cervicale et un SVA plus importants (Tableau 12).

	ODHA élevé (n=22)		Cohorte (n=68)		p
	Moyenne	DS	Moyenne	DS	
<b>Angle de Cobb (°)</b>	44	17	37	14	0.06
<b>CC7PL (mm)</b>	28	24	18	14	0.03
<b>Incidence pelvienne (°)</b>	56	11	54	13	0.41
<b>Version pelvienne (°)</b>	25	10	18	11	0.004
<b>Pente sacrée (°)</b>	31	10	36	10	0.04
<b>L1S1 (°)</b>	39	19	52	17	0.003
<b>T1T12 (°)</b>	45	24	41	16	0.38
<b>C3C7 (°)</b>	23	19	11	16	0.008
<b>IP-LL (°)</b>	16	15	1	17	0.0004
<b>GST9 (°)</b>	-13.5	7.7	-11.9	4.5	0.24
<b>GST1 (°)</b>	2.3	9.3	2.2	4.0	0.96
<b>SVA (mm)</b>	70	71	20	32	0.000

Tableau 12. Comparaison des paramètres radiographiques entre les patients avec un ODHA élevé ( $> 6,1^\circ$ ) et le reste de la cohorte.

## Analyse des corrélations

Concernant les relations entre les paramètres de l'alignement global, des corrélations modérées étaient observées entre l'ODHA 3D, ODHASag et le SVA ( $R > 0,450$ ,  $p < 0,05$ ) mais aucune corrélation n'existait avec la GST1 ou GST9. En revanche, dans le plan coronal, l'ODHAcoro était très bien corrélé à la CC7PL ( $R = 0,815$ ,  $p < 0,05$ ).

Les corrélations entre l'ODHA et les paramètres sagittaux étaient proches de celles de la GST1 et du SVA. Elles étaient modérées entre l'ODHA 3D et la lordose lombaire ( $R = 0,401$ ,  $p < 0,05$ ), elles étaient faibles avec la version pelvienne ( $R = 0,318$ ,  $p < 0,05$ ) (Tableau 13).

Il existait une corrélation significative entre l'ODHA et l'ODI ( $R = 0,401$ ,  $p < 0,05$ ). Le SVA était bien corrélé à l'ODI et l'EVA dans cette série (respectivement,  $R = 0,585$  et  $R = 0,416$ ,  $p < 0,05$ ).

	<b>ODHA 3D</b>	<b>ODHA sag</b>	<b>GST1</b>	<b>GST9</b>	<b>SVA</b>
<b>VP</b>	0.318	0.241	-	-	0.367
<b>SS</b>	0.207	-	-	0.202	-
<b>IP-LL</b>	0.468	0.426	-	-	0.584
<b>T1T12</b>	-	-	-	0.264	-
<b>L1S1</b>	0.401	0.362	-	-	0.452
<b>C3C7</b>	0.218	-	0.222	-	0.482

Tableau 13. Analyse des corrélations entre les paramètres de l'alignement global et les paramètres rachidiens.

### 4.2.4. Discussion

Dans cette étude, nous avons décrit l'alignement de 90 patients avec une scoliose et utilisé une nouvelle mesure : la position de la pointe de l'odontoïde par rapport aux têtes fémorales. L'alignement des patients adultes avec une scoliose a été maintes fois analysé. Dans cette étude, les paramètres sagittaux pelviens et rachidiens sont semblables aux cohortes déjà décrites dans la littérature (9,111).

Longtemps oublié, l'alignement du rachis cervical dans la déformation de l'adulte a été plus exploré au cours de ces dernières années. Néanmoins, peu d'auteurs ont utilisé des mesures de l'alignement global à partir de points anatomiques du rachis cervical supérieur ou du crâne (165,168). Amabile et al. ont récemment montré que l'ODHA était un



paramètre de l'alignement global avec une faible dispersion (67,68). Dans une cohorte de 41 sujets âgés sans scoliose, ils observaient que près de 50% des sujets avaient une gîte antérieure avec un SVA anormalement haut, alors que seulement 12% de ceux-ci avaient un ODHA anormal. Les résultats sont similaires dans notre série avec 36% de patients avec un SVA élevé, alors que l'ODHA 3D n'était élevé que pour 24% des patients. Le taux de patients en gîte antérieure en utilisant la mesure de la GST1 était proche de celle du SVA : 39%. Il est intéressant de noter que la valeur seuil de défaut d'alignement antérieur que nous avons utilisé (SVA > 43mm) est similaire à la valeur utilisée dans la classification SRS-Schwab (SVA > 40mm). Un autre point intéressant est la faible dispersion de la GST9 avec seulement 6 patients avec des valeurs élevées de GST9. Ceci montre une faible variabilité de la position du centre gravité du tronc même en cas de déformation (72).

Ainsi, il semble que si la mesure de la gîte antérieure avec C7 ou T1 comme vertèbre de référence puisse être de grande amplitude, l'étendue des mesures avec l'odontoïde soit plus réduite, comme le montre la variance et la dispersion des trois paramètres ODHA, GST1 et SVA. De plus, il est à noter que, dans cette série, l'ODHA sagittal n'avait pas de valeur négative, ceci renforce l'idée d'une compensation au niveau du rachis cervical pour maintenir une situation d'équilibre. En effet, T1 et C7 sont parfois situés en arrière des têtes fémorales, mais il est exceptionnel qu'un individu ait la tête en arrière des têtes fémorales et pour éviter cela en cas de projection postérieure du rachis, notamment en postopératoire, il est fréquent d'observer une cyphose jonctionnelle cervico-thoracique (169). Ceci évoque la mise en place d'un mécanisme de compensation au niveau cervical, afin de maintenir au maximum la tête au-dessus du bassin et le regard horizontal, comme le montre la valeur significativement plus élevée de lordose cervicale dans le groupe de patients avec un ODHA élevé par rapport au reste de la cohorte (figure 31). Les corrélations existantes entre l'ODHA, VP, L1S1, C3C7 et IP-LL renforcent cette idée de phénomène global de compensation pour maintien de l'équilibre avec des corrélations significatives (bien que parfois faibles) entre l'ODHA et les différents paramètres rachidiens ou pelviens.

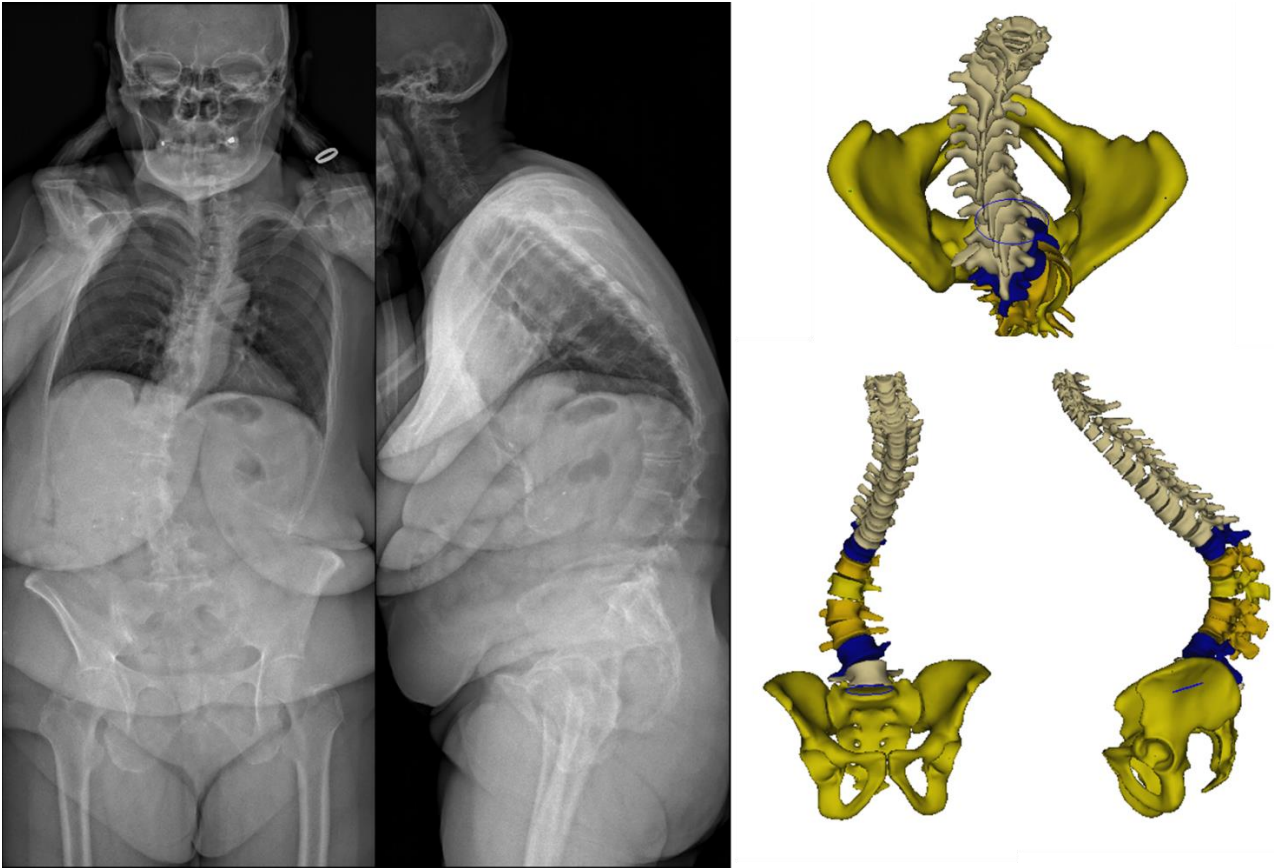


Figure 31. Radiographies de face et de profil et reconstructions 3D d'une patiente avec une importante gîte antérieure : ODHA 13,7°, GST1 9,7°, SVA 146mm, LL 10°, VP 30°, IP 47°, lordose cervicale 44°.

### Limites

Une des limites de cette études était l'absence d'analyse des mécanismes de compensation mis en jeu avec les membres inférieurs (extension de hanche, flexion de genou, flexion de cheville) pour maintenir une situation d'équilibre et de l'analyse de la position du regard (94,95). En effet, la plupart des patients ayant des radiographies du rachis entier et non pas du corps entier, cette analyse n'a pas été possible. Il serait intéressant d'étudier les relations de la position de C2 avec les phénomènes de compensation des membres inférieurs et avec la ligne de gravité du corps. Une autre limite est la position des patients dans la cabine EOS ; si cette position est dite libre, elle est néanmoins contrainte par la position des mains et des pieds, elle peut ainsi ne pas refléter la position naturelle des sujets. Enfin, il s'agit principalement d'une analyse radiographique et seulement 43% des sujets avaient des scores cliniques, limitant donc l'analyse des relations avec les scores fonctionnels ou de qualité de vie. Enfin, nous avons utilisé la

pointe de C2 plutôt que les conduits auditifs externes, initialement utilisés dans les reconstructions avec le système EOS, car elle est plus facilement visualisable sur les radiographies et son analyse 3D plus simple, ce d'autant que la littérature a montré que les résultats étaient similaires entre les deux paramètres (67,68).

#### **4.2.5. Conclusion**

Les résultats de cette étude sur l'alignement de 90 patients avec une scoliose ont permis de montrer que la position de la pointe de l'odontoïde par rapport aux têtes fémorales était un des paramètres les moins variables de l'alignement global. Les valeurs extrêmes d'ODHA sont observées chez des patients significativement plus âgés avec une gêne fonctionnelle importante. De plus, chez ces patients avec défaut d'alignement sagittal, avec une perte de lordose lombaire, et mise en jeu de mécanisme de compensation comme la rétroversion pelvienne, le secteur cervical est également recruté avec une posture en hyperlordose pour maintenir la tête au-dessus du bassin. En revanche, la présence de dislocation rotatoire ne semble pas influencer la position de C2.

Ainsi, il s'agit d'un paramètre intéressant permettant une mesure de l'alignement plus globale prenant en compte les mécanismes de compensation du rachis cervical au pelvis, qui pourrait permettre de mieux prédire les patients à risque de déséquilibre car ayant déjà recruté au maximum leurs capacités de compensation.

## **5. L'analyse musculaire**

Dans cette partie, nous nous sommes intéressés au système musculaire des patients avec une scoliose lombaire. Compte tenu des précédentes études faites dans notre laboratoire, l'IRM avec la méthode Dixon et DPSO a été utilisée dans cette thèse pour l'analyse musculaire (124,125,133,170).

Dans la troisième étude de cette thèse, les caractéristiques musculaires des patients avec une scoliose lombaire ont été décrites et les relations avec les paramètres radiographiques de la déformation ont été explorées, afin de mieux comprendre les liens entre dégénérescence musculaire et déformation rachidienne.

Dans l'étude suivante, les caractéristiques musculaires des patients avec une scoliose lombaire ont été comparées à celles de sujets asymptomatiques jeunes et âgés, afin d'identifier les modifications musculaires liées à l'âge et celles liées à la déformation.

### **5.1. Introduction**

Avec le vieillissement de la population, la prévalence de la scoliose de l'adulte augmente et sa chirurgie est de plus en plus fréquente (3). En revanche, le taux de complication est élevé (jusqu'à 40% dans certaines séries), pour la plupart mécaniques (22). La physiopathologie de la scoliose de l'adulte, multifactorielle, reste donc mal connue. Elle est associée à des processus dégénératifs concernant à la fois l'os, le disque, le muscle et le système nerveux central ; son analyse est complexe (56,171,172).

De nombreux travaux se sont intéressés à l'évaluation radiographique de la déformation. Durant les deux dernières décennies, l'analyse sagittale de la déformation a bien été explorée et les conséquences cliniques d'un défaut d'alignement sagittal ont été démontrées, avec des corrélations négatives avec les scores fonctionnels ou de qualité de vie (11,28). Cependant, l'analyse du plan axial restait moins approfondie, mais le développement de la stéréoradiographie avec les reconstructions 3D a permis une analyse quantifiée de la déformation dans le plan coronal, sagittal et axial, avec moins d'irradiation qu'une analyse scanographique (109,111). Ainsi, il a été démontré que la perte de lordose lombaire, la gîte antérieure et la dislocation rotatoire étaient les trois paramètres les mieux corrélés aux scores cliniques (28,112,172).

Lors d'un défaut de l'alignement sagittal, pour le maintien d'une posture érigée, plusieurs mécanismes de compensation peuvent être sollicités, telle la rétroversion pelvienne avec

l'hyperextension de hanche, la flexion de genoux ou la modification de l'alignement thoracique, après activation de différents groupes musculaires (94,95,173). Ainsi, une meilleure compréhension du rôle des muscles et de leur dégénérescence dans l'évolution de la scoliose de l'adulte pourrait permettre de mieux adapter le traitement. Cependant, peu d'auteurs se sont intéressés au volume et à l'infiltration graisseuse musculaire des muscles rachidiens et pelviens. Certaines études sur le muscle chez les sujets sans déformations rachidiennes ont montré une augmentation de l'infiltration graisseuse de près de 15% avec le vieillissement (174). De la même manière, certains auteurs ont observé une diminution de volume et une augmentation de l'infiltration graisseuse des érecteurs rachidiens chez les patients avec une perte de lordose lombaire (175). D'autres ont mis en évidence une association entre cette augmentation de l'infiltration graisseuse et la gêne fonctionnelle liée aux lombalgies (176). Mais, il s'agit pour la plupart d'analyse surfacique ne permettant pas une évaluation volumique fiable. L'utilisation des nouvelles méthodes de reconstructions 3D avec l'IRM permet de mieux quantifier et caractériser les muscles, ainsi de mieux comprendre leur impact sur la déformation rachidienne et son évolution (125,126,133,177). Moal et al. furent les premiers à l'utiliser dans la pathologie rachidienne, ils décrivent les caractéristiques musculaires de 19 patientes adultes avec une déformation rachidienne (125). Amabile et al., plus récemment, à partir d'une cohorte de sujets jeunes sans déformation ont rapporté les valeurs de volumes musculaires de T12 aux condyles fémoraux, constituant ainsi les premières valeurs de référence chez des sujets asymptomatiques (177). Cependant, aucune de ces études n'analysait les relations entre paramètres radiographiques et musculaires et il n'existe pas à notre connaissance de travaux sur les relations entre l'existence d'une dislocation rotatoire (DR) et la dégénérescence des tissus mous (particulièrement des muscles).

## **5.2. Analyse des caractéristiques musculaires et des relations avec les paramètres radiographiques dans une cohorte de patients avec déformation lombaire**

### **5.2.1. Objectif de l'étude**

Pour mieux comprendre les phénomènes dégénératifs musculaires (infiltration graisseuse et perte de volume) associés à la déformation, afin d'anticiper les dégradations et de prévoir la meilleure stratégie thérapeutique, l'objectif de ce travail était de décrire les caractéristiques des muscles rachidiens et pelviens dans une population de patients avec

une scoliose lombaire de l'adulte et d'analyser leurs relations avec les paramètres radiographiques, dont la dislocation rotatoire.

### **5.2.2. Matériel et méthodes**

#### Patients

Cette étude prospective a été menée entre 2016 et 2018, après approbation par le comité d'éthique de l'établissement. Les patients de plus de 40 ans, avec une scoliose lombaire dégénérative ou idiopathique vieillie dont l'angle de Cobb était supérieur à 20°, jamais opérés du rachis et avec un bilan d'imagerie complet (au minimum un télérachis de face et de profil et une IRM musculaire) étaient inclus. Les critères d'exclusion comprenaient les patients avec un antécédent de chirurgie de la colonne vertébrale, les autres causes de scoliose (c.-à-d. neurologique, congénitale, traumatique, néoplasique).

#### Données démographiques et cliniques

Pour chaque patient, les données démographiques recueillies étaient l'âge, le sexe, l'indice de masse corporelle (IMC). Différents scores d'évaluation de la gêne fonctionnelle et de la qualité de vie étaient également colligés : l'Oswestry Disability Index (ODI), le Scoliosis Research Society 30 (SRS30) et le Short Form 12 (SF12) (43,47,48,166,167).

#### Analyse radiographique

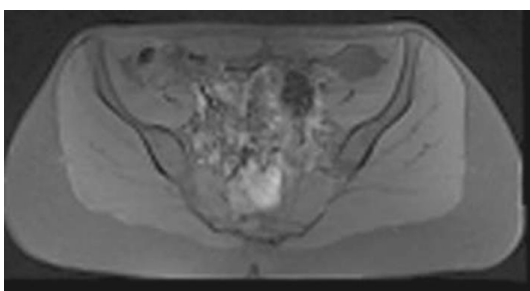
Tous les patients avaient des radiographies biplanaires du rachis entier, debout, avec le système EOS (EOS imaging, Paris, France). Les radiographies étaient réalisées selon un protocole standardisé (cf ci-dessus) (146). Toutes les images incluaient au moins le crâne jusqu'aux têtes fémorales. A partir des acquisitions radiographiques bi-planaires, les reconstructions 3D du rachis étaient réalisées avec le logiciel SterEOS, version 1.2.1 (EOS imaging, Paris, France), à partir de l'identification de points anatomiques précis. Les vertèbres de C3 à S1, le bassin avec les 2 têtes fémorales ont ainsi été reconstruits.

Dans le plan coronal, l'angle de Cobb de la courbure lombaire principale a été mesuré. L'alignement coronal global était mesuré avec la gîte coronale de T1 (GCT1). Dans le plan sagittal, les paramètres rachidiens mesurés étaient la lordose L1S1, la cyphose T1T12, et les paramètres pelviens avec l'incidence pelvienne (IP), la version pelvienne (VP), et la pente sacrée (PS). L'alignement sagittal global était mesuré avec la gîte sagittale de T1 (GST1) (78). Le défaut d'alignement sagittal était aussi analysé en utilisant les 3 paramètres de la SRS-Schwab classification : SVA supérieur à 40mm, la différence entre

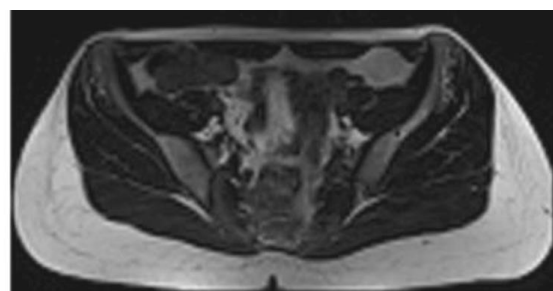
incidence pelvienne et lordose lombaire (IP-LL) supérieure à 10°, et version pelvienne supérieure à 20°. Dans le plan axial, la rotation axiale intervertébrale (RAI) était définie comme la rotation de la vertèbre supérieure par rapport à la vertèbre sous-jacente. La dislocation rotatoire était définie par une rotation axiale intervertébrale supérieure à 5° et par un listhésis latéral de plus de 3mm sur la radiographie de face. Les patients ont été séparés en deux groupes : ceux avec dislocation rotatoire (DR) et ceux sans (non DR). L'ODHA décrit dans l'article précédent était également mesuré.

### Analyse IRM

Tous les patients avaient une IRM de la vertèbre C7 jusqu'aux condyles fémoraux. Les coupes axiales étaient consécutives, parallèles, jointives avec une épaisseur de coupe constante de 5mm. Le protocole d'imagerie était le protocole DIXON 2 points qui présentait les caractéristiques suivantes : séquence T1 et T2, temps de répétition/ temps d'écho (TR/TE) de 829/15.7 ms, matrice d'acquisition de 512x384 pixels, résolution dans le plan de 0.98x0.98 mm<sup>2</sup>, facteur d'accélération d'image parallèle (IPat) de 2, flip angle de 150°, bande passante de 315 Hz/pixel, turbo factor de 3, espacement entre les échos de 15.7s, durée d'acquisition de 4:38 min) (123,178). Un premier jeu d'images où l'intensité de chaque voxel était corrélée avec la quantité d'eau (Water image) et un second jeu d'images où l'intensité de chaque voxel était corrélée avec la quantité de graisse (Fat image) étaient automatiquement générés (figure 32). Ces deux séquences présentaient exactement les mêmes positions et orientations des coupes.



WATER image



FAT image

Figure 32. Coupes axiales IRM en séquence water et fat avec la méthode Dixon, chez une patiente de 64 ans.

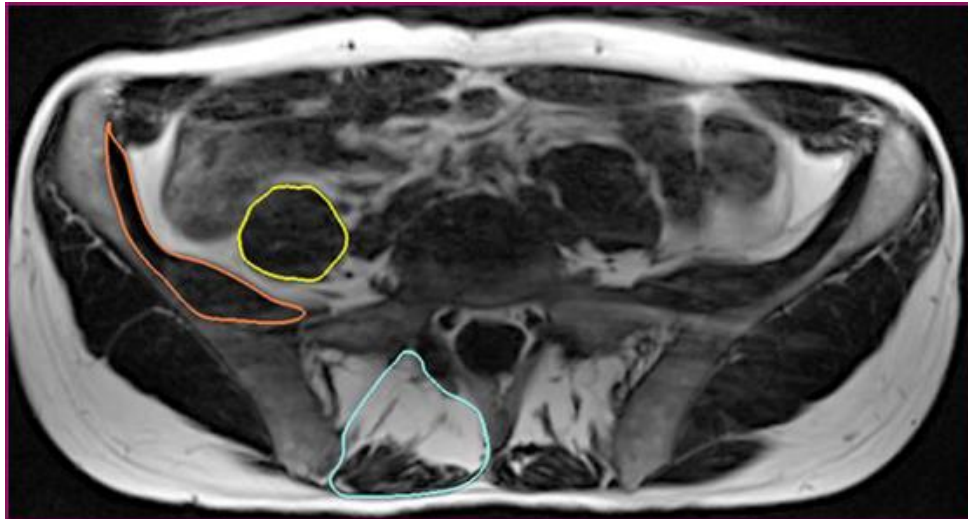


Figure 33. Exemple de délimitation des muscles (ici érecteurs rachidiens en bleu, iliaque en orange et psoas en jaune) avec le logiciel Muscl'X.

En utilisant la méthode DPSO (Deformation of Parametric Specific Object) avec un logiciel dédié (Muscl'X, ENSAM, Paris, France), les reconstructions 3D des muscles droits et gauches ont été effectuées (124,179). L'infiltration graisseuse (IF) de 30 muscles a également été évaluée par une calibration entre une zone purement graisseuse sous cutanée (IF 100%) et une zone purement musculaire dans le psoas (IF 0%). Six groupes musculaires ont été définis : les muscles postérieurs de la ceinture thoracique (trapèze, rhomboïde, grand dorsal), les érecteurs du rachis (spinalis, longissimus et iliocostalis) et les fléchisseurs du rachis (droits abdominaux, psoas, iliaques, carrés des lombes, et obliques externes, internes et transverses), les extenseurs (biceps fémoral, semi-tendineux, semi-membraneux) et fléchisseurs de hanche (quadriceps et sartorius), et les pectoraux (petit et grand) (Tableau 1). Les érecteurs du rachis ont été analysés en totalité de T1 au sacrum (érecteurs rachis total). Un sous-groupe ne comprenant pas la partie thoracique haute (extenseurs rachis inf.) a également été étudié afin de pouvoir le comparer à de précédentes études ayant les mêmes limites anatomiques (125,177). Le volume relatif de chaque muscle par rapport au volume musculaire total a aussi été calculé (figure 33 et 34).



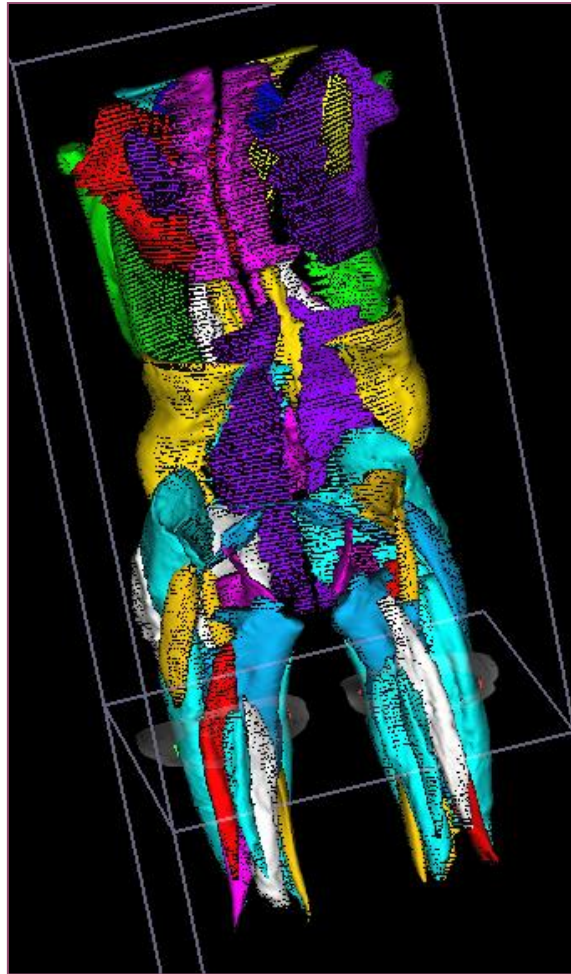

Figure 34. Reconstruction 3D finale de l'ensemble des muscles.

La dégénérescence discale lombaire a été analysée à l'IRM en utilisant la classification de Pfirrmann (180)(figure 35).

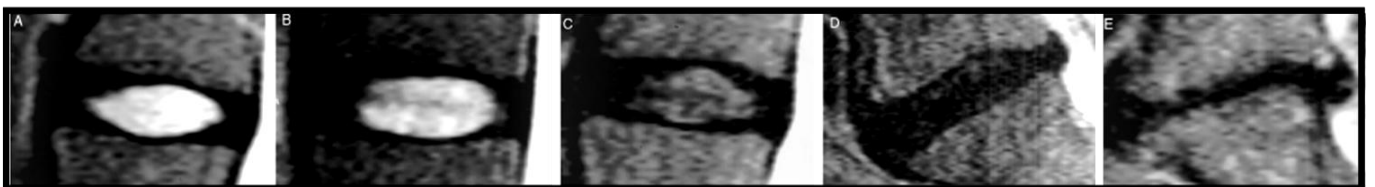


Figure 35. Classification de Pfirrmann (A : grade 1, B : grade 2, C : grade 3, D : grade 4, E : grade 5).

#### Analyse statistique

L'analyse statistique était effectuée avec le logiciel Stata dans sa version 15.0 (Statacorp, College Station, Texas). La normalité de la distribution des variables était vérifiée par le test de Shapiro Wilk. Une analyse descriptive des données démographiques, cliniques,

radiographiques et de l'IRM (volume musculaire et infiltration graisseuse) a été réalisée. Ensuite, les données musculaires de l'IRM ont été comparées entre les côtés de la concavité et convexité. Puis, les relations entre les caractéristiques musculaires, les paramètres radiographiques et cliniques ont été analysées. Enfin, les données radiographiques et musculaires des deux groupes de patients sans et avec DR ont été comparées. Une valeur de  $p < 0.05$  était considérée comme significative.

### 5.2.3. Résultats

#### Patients

Vingt-huit patients ont été inclus, dont 71% de femmes ( $n=20$ ). L'âge moyen était de  $60 \pm 16$  ans (de 40 à 81 ans), l'IMC moyen de  $26 \pm 4$  kg/m<sup>2</sup>.

Dix-neuf patients avaient répondu aux scores cliniques. Le score SRS 30 moyen était  $2,8 \pm 0,9$  (de 2,2 à 4,4), le score d'ODI était de  $37,2 \pm 21$  avec une grande étendue des valeurs de 4 à 60. Concernant la qualité de vie, la valeur moyenne de la composante mentale du SF36 était meilleure que celle de la composante physique (SF36 MCS =  $45,3 \pm 11,5$  (35-58), SF36 PCS =  $33,5 \pm 10,5$  (22-52)). La valeur de moyenne de l'EVA-L était de  $6,7 \pm 2,7$  (2 à 9,3) et celle de l'EVA-R de  $4,1 \pm 3,9$  (0 à 8,9)

#### Analyse radiographique

L'angle de Cobb lombaire moyen était de  $45 \pm 11^\circ$  (de  $24^\circ$  à  $64^\circ$ ). Vingt et un patients avaient un déséquilibre coronal (dans 13 cas du côté gauche). La gîte coronale moyenne était de  $2,6 \pm 2,2^\circ$  (de  $0^\circ$  à  $8,9^\circ$ ). L'ODHA coro moyen était de  $2,5 \pm 2,4^\circ$ . La rotation axiale de la vertèbre apicale était de  $28,6 \pm 9,9^\circ$  (de  $10^\circ$  à  $46^\circ$ ).

Dix-sept des 28 patients avaient une dislocation rotatoire, le plus souvent au niveau L3L4 (76% des cas). La rotation axiale intervertébrale moyenne au niveau de la dislocation était de  $17,0 \pm 5^\circ$ . Les paramètres radiographiques sagittaux sont présentés dans le Tableau 14.

	Moyenne	DS	Min	Max
<b>Incidence pelvienne (°)</b>	55	11	31	80
<b>Version pelvienne (°)</b>	21	8	10	38
<b>Lordose lombaire (°)</b>	43	21	10	89
<b>IP-LL (°)</b>	11	16	-17	37
<b>Cyphose thoracique (°)</b>	38	15	2	75
<b>Lordose cervicale (°)</b>	23	16	-9	48
<b>SVA (mm)</b>	51	49	-71	146
<b>GST1 (°)</b>	-0.2	6.1	-12.8	17.0
<b>ODHA sag(°)</b>	5.9	5.1	1.26	18.7

Tableau 14. Paramètres radiographiques sagittaux des 28 adultes avec une scoliose lombaire.

Le volume musculaire total était de  $10 \pm 3 \text{ dm}^3$ . Une très grande variabilité des valeurs était observée entre les différents muscles et entre les patients, comme en témoigne l'étendue des valeurs des volumes et de l'infiltration graisseuse (IG) (figure 36) (Tableau 15).

Pour aucun des trente muscles, les volumes n'étaient significativement différents entre les côtés droit et gauche.

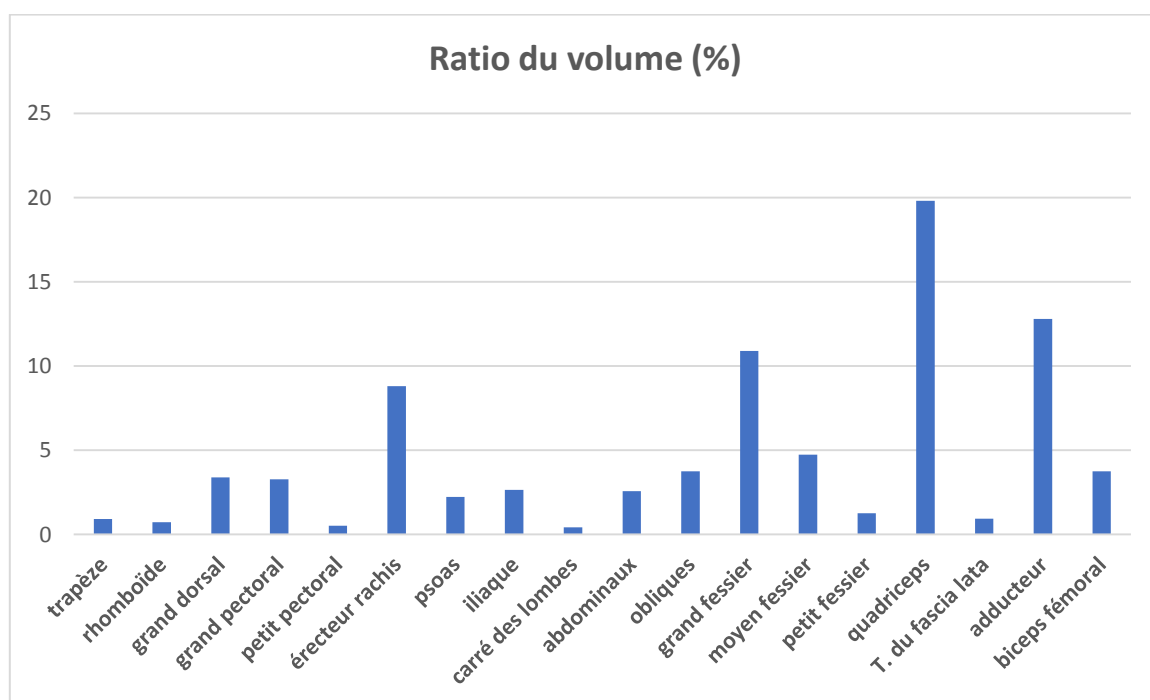


Figure 36. Ratio du volume musculaire moyen par le volume total des principaux muscles.

	<b>Moyenne</b>	<b>DS</b>	<b>Min</b>	<b>Max</b>
<b>IG thoracique sup (%)</b>	27	15	3	54
<b>IG pectoraux (%)</b>	25	13	4	63
<b>IG érecteurs du rachis (%)</b>	34	13	7	61
<b>IG fléchisseurs du rachis (%)</b>	32	12	11	52
<b>IG extenseurs de hanche (%)</b>	19	11	5	61
<b>IG fléchisseurs de hanche (%)</b>	18	12	6	66
<b>V thoracique sup (dm<sup>3</sup>)</b>	0.53	0.23	0.21	1.19
<b>V pectoraux (dm<sup>3</sup>)</b>	0.41	0.17	0.20	1.03
<b>V érecteurs du rachis (dm<sup>3</sup>)</b>	0.92	0.18	0.57	1.36
<b>V fléchisseurs du rachis (dm<sup>3</sup>)</b>	1.28	0.29	0.81	2.06
<b>V extenseurs de hanche (dm<sup>3</sup>)</b>	0.94	0.26	0.41	1.54
<b>V fléchisseurs de hanche (dm<sup>3</sup>)</b>	2.35	0.74	0.11	4.11

Tableau 15. Volume et infiltration graisseuse des différents groupes musculaires étudiés dans la cohorte (n=28).

L'infiltration graisseuse était très différente entre les différents muscles (Tableau 15), bien illustrée sur l'histogramme (figure 37). De plus, une infiltration plus importante pour les érecteurs du rachis, abdominaux, obliques, et grand dorsal était observée.

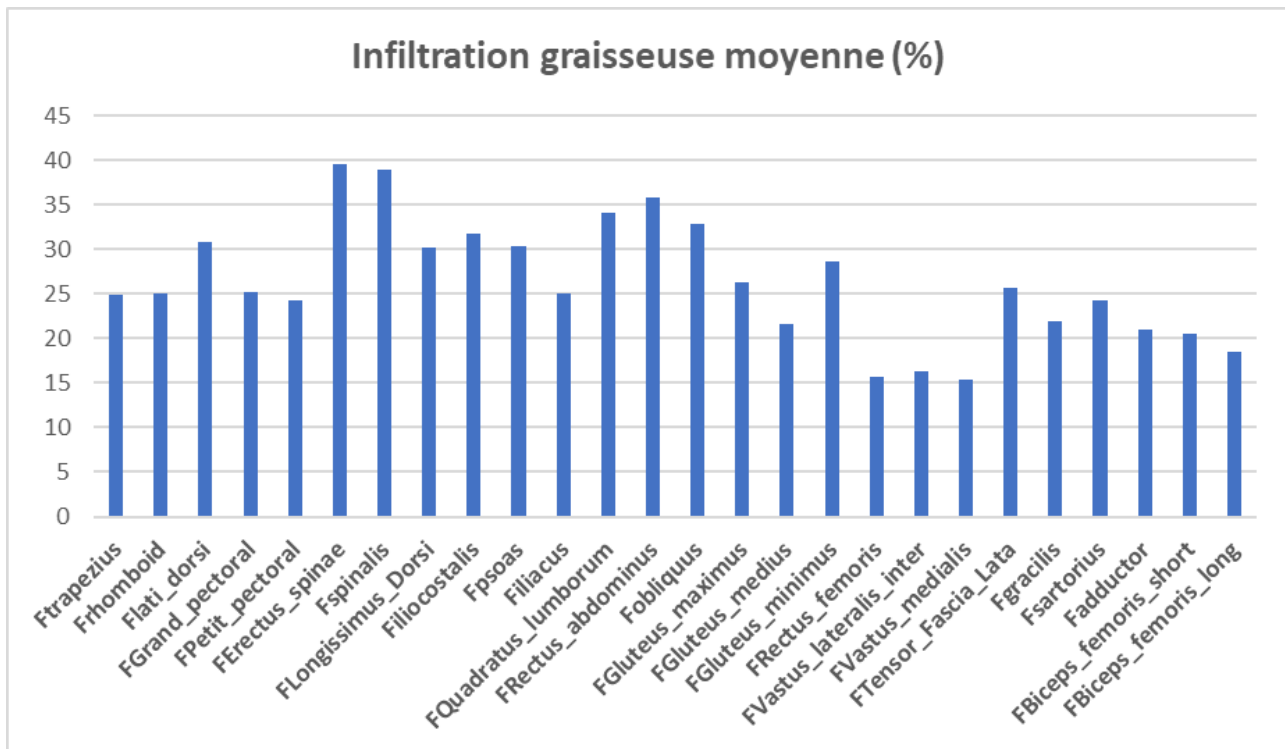


Figure 37. Valeur moyenne de l'infiltration graisseuse des 26 principaux muscles.

#### Comparaison homme/femme

Les données d'âge et d'IMC étaient similaires entre les deux sexes (respectivement pour les femmes et les hommes,  $26 \pm 4$  kg/m<sup>2</sup> vs  $24 \pm 1$  kg/m<sup>2</sup>,  $p=0,65$  et  $60 \pm 14$ ans vs  $59 \pm 19$ ans,  $p=0,75$ ). L'angle de Cobb était plus élevé chez les femmes mais sans différence significative ( $46 \pm 11^\circ$  vs  $40 \pm 13^\circ$ ,  $p=0,20$ ).

Le volume musculaire total des femmes était inférieur à celui des hommes de  $1.6$  dm<sup>3</sup> ( $9,5 \pm 1,8$  dm<sup>3</sup> vs  $11,1 \pm 4,9$  dm<sup>3</sup>,  $p=0,20$ ) (figure 38). La comparaison des volumes des groupes musculaire entre les deux sexes est présentée dans le Tableau 16. L'ensemble des groupes musculaires était significativement plus volumineux chez l'homme que chez la femme, les différences les plus grandes étaient pour les fléchisseurs du rachis, fléchisseurs et extenseurs de hanche.

L'analyse détaillée des muscles montrait que le spinalis était moins volumineux chez la femme que chez l'homme ( $0,12 \pm 0,02$  dm<sup>3</sup> vs  $0,18 \pm 0,02$  dm<sup>3</sup>,  $p=0,009$ ), alors qu'il n'existait pas de différence significative du longissimus et de l'ilicostalis entre les 2 sexes (respectivement,  $0,18 \pm 0,04$  dm<sup>3</sup> vs  $0,20 \pm 0,02$  dm<sup>3</sup>,  $p=0,52$  et  $0,08 \pm 0,02$  dm<sup>3</sup> vs  $0,12 \pm 0,01$  dm<sup>3</sup>,  $p=0,07$ ). Les psoas et les abdominaux étaient également plus volumineux chez l'homme que chez la femme (psoas :  $0,22 \pm 0,03$  dm<sup>3</sup> vs  $0,28 \pm 0,04$  dm<sup>3</sup>,  $p=0,03$ , et abdominaux :  $0,26 \pm 0,04$  dm<sup>3</sup> vs  $0,32 \pm 0,04$  dm<sup>3</sup>,  $p= 0,03$ )

Volume (dm <sup>3</sup> )	Femmes (n=20)		Hommes (n=8)		p
	Moyenne	DS	Moyenne	DS	
<b>Thoraciques sup</b>	0.45	0.17	0.75	0.29	0.003
<b>Erecteurs rachis total</b>	0.88	0.09	1.06	0.09	0.03
<b>Fléchisseurs rachis</b>	1.2	0.2	1.6	0.3	0.003
<b>Pectoraux</b>	0.34	0.1	0.62	0.2	0.001
<b>Abdominaux</b>	0.26	0.04	0.32	0.04	0.03
<b>Fléchisseurs de hanche</b>	2.2	0.6	3.01	0.9	0.01
<b>Extenseurs de hanche</b>	0.86	0.24	1.19	0.13	0.004

Tableau 16. Comparaison des volumes musculaires entre les hommes et les femmes (n=28).

L'infiltration graisseuse était plus importante chez les femmes que chez les hommes pour tous les groupes musculaires, mais de façon non significative, sauf pour les érecteurs rachidiens (11% d'infiltration graisseuse en plus chez la femme) (Tableau 17).

Infiltration graisseuse (%)	Femmes (n=20)		Hommes (n=8)		p
	Moyenne	DS	Moyenne	DS	
<b>Thoraciques sup</b>	29	16	22	12	0.31
<b>Erecteurs rachis total</b>	42	9	31	9	0.01
<b>Fléchisseurs rachis</b>	34	12	29	10	0.3
<b>Pectoraux</b>	26	14	22	11	0.5
<b>Abdominaux</b>	39	12	32	10	0.15
<b>Fléchisseurs de hanche</b>	19	14	16	10	0.55
<b>Extenseurs de hanche</b>	21	12	14	6	0.2

Tableau 17. Comparaison de l'infiltration graisseuse musculaire entre les hommes et les femmes (n=28).

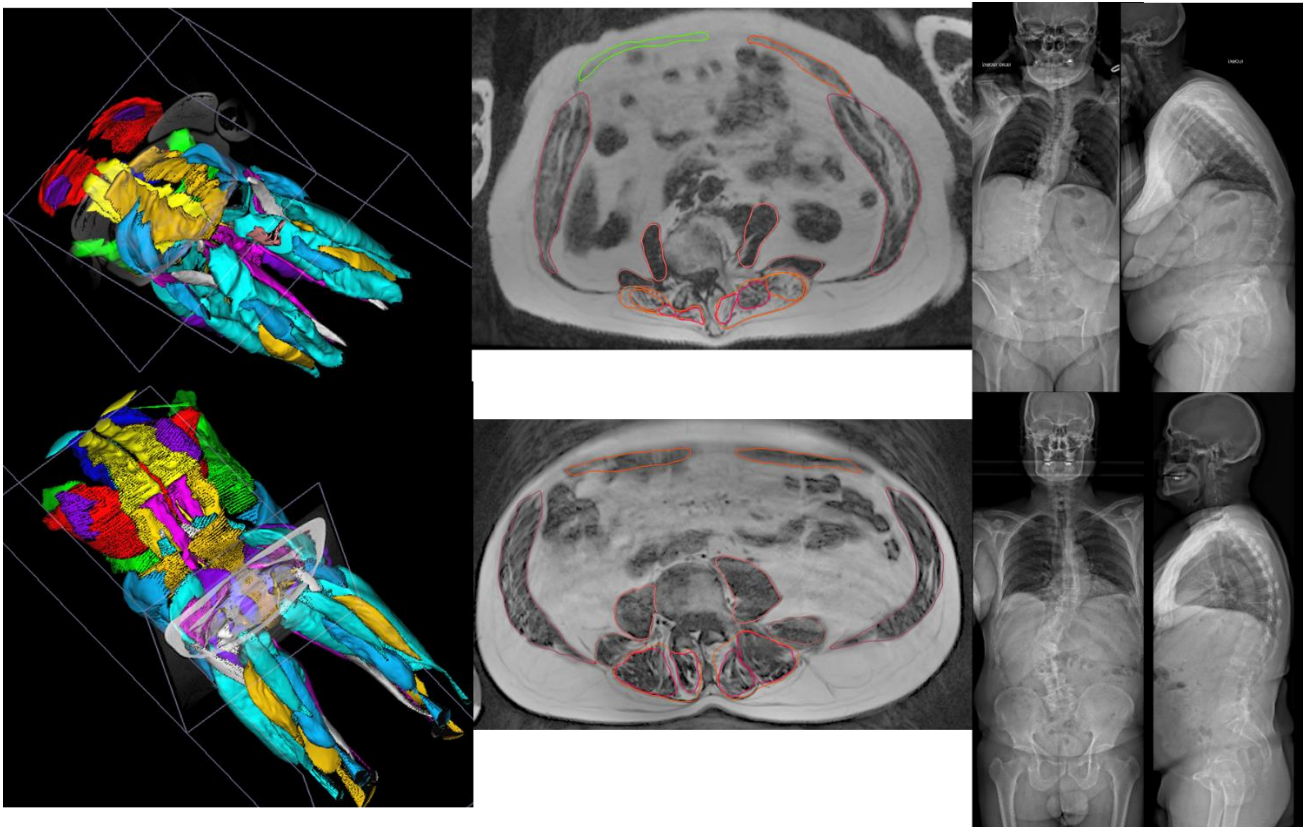


Figure 38. Reconstructions musculaires avec représentation du volume musculaire et de l'infiltration graisseuse d'une femme (en haut) et d'un homme (en bas).

#### Comparaison des patients en fonction de l'importance de la déformation coronale

La comparaison des patients avec un angle de Cobb supérieur ou inférieur à  $40^\circ$  ne montrait de différence significative ni du volume total ( $10,3 \pm 2,6 \text{ dm}^3$  vs  $9,31 \pm 3,8 \text{ dm}^3$ ,  $p=0,41$ ), ni du volume d'aucun des groupes musculaires (Tableau 18). Il n'existait pas de différence significative de l'infiltration graisseuse entre les 2 groupes de patients (Tableau 19, figure 40). L'infiltration graisseuse des patients avec un angle de Cobb supérieur à  $40^\circ$  était légèrement inférieure à celle de l'autre groupe. Ceci peut s'expliquer par l'âge moins élevé des patients avec un angle de Cobb supérieur à  $40^\circ$  ( $58 \pm 15$  vs  $64 \pm 15$ ,  $p=0,31$ ) (figure 40). Il est intéressant d'observer que les volumes musculaires étaient soit similaires soit supérieurs dans ce groupe, sauf pour les érecteurs et fléchisseurs du rachis qui étaient moins volumineux dans le groupe de patients avec un angle de Cobb supérieur à  $40^\circ$  (figure 39). La comparaison des muscles droits et gauches en fonction du côté de la concavité ne retrouvait pas de différence significative ou de tendance, que ce soit en termes de volume ou d'infiltration graisseuse.

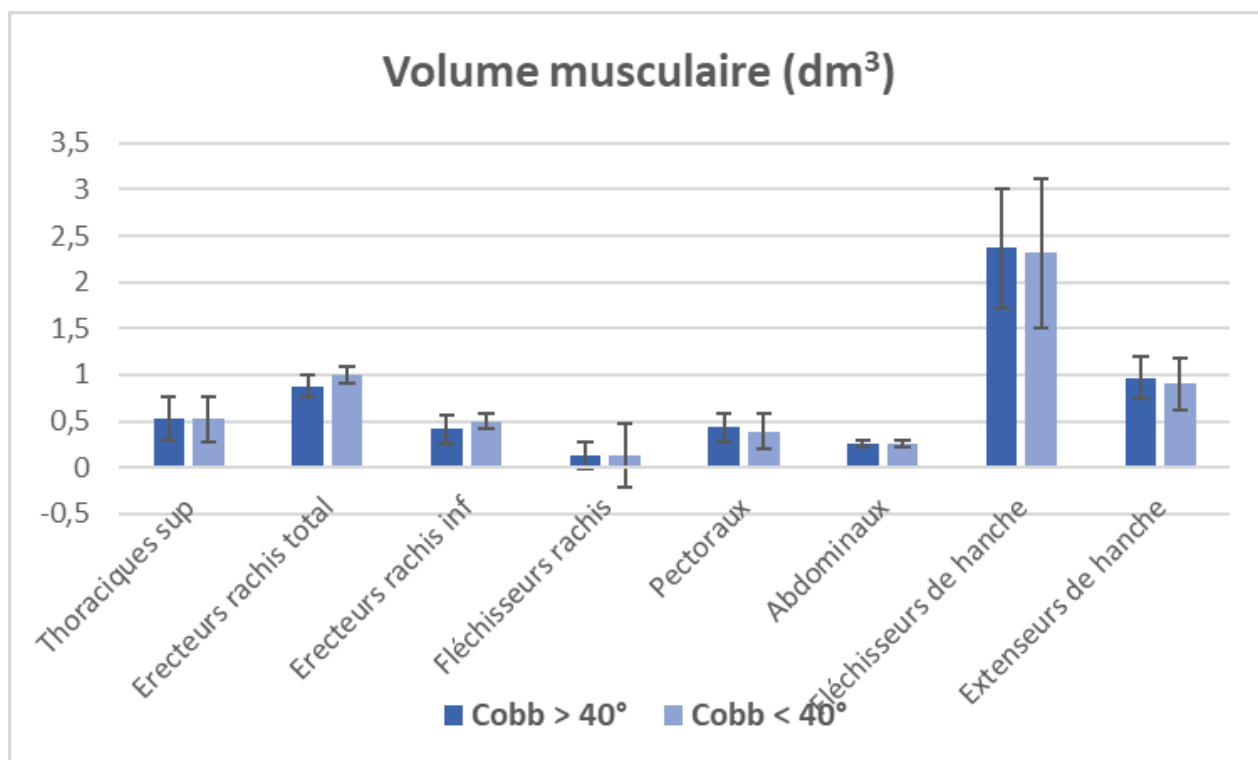


Figure 39. Comparaison des volumes musculaires en fonction de l'angle de Cobb.

Volume (dm3)	Cobb > 40° (n=18)		Cobb < 40° (n=10)		p
	Moyenne	DS	Moyenne	DS	
<b>Thoraciques sup</b>	0.53	0.25	0.52	0.23	0.91
<b>Erecteurs rachis total</b>	0.88	0.09	1.00	0.11	0.14
<b>Erecteurs rachis inf</b>	0.41	0.08	0.50	0.16	0.12
<b>Fléchisseurs rachis</b>	0.13	0.34	0.13	0.14	0.74
<b>Pectoraux</b>	0.43	0.19	0.39	0.16	0.64
<b>Abdominaux</b>	0.26	0.04	0.26	0.04	0.7
<b>Fléchisseurs de hanche</b>	2.37	0.80	2.31	0.64	0.84
<b>Extenseurs de hanche</b>	0.97	0.28	0.90	0.23	0.52

Tableau 18. Comparaison des volumes musculaires entre les patients avec un angle de Cobb supérieur à 40° et le reste de la cohorte (n=28).



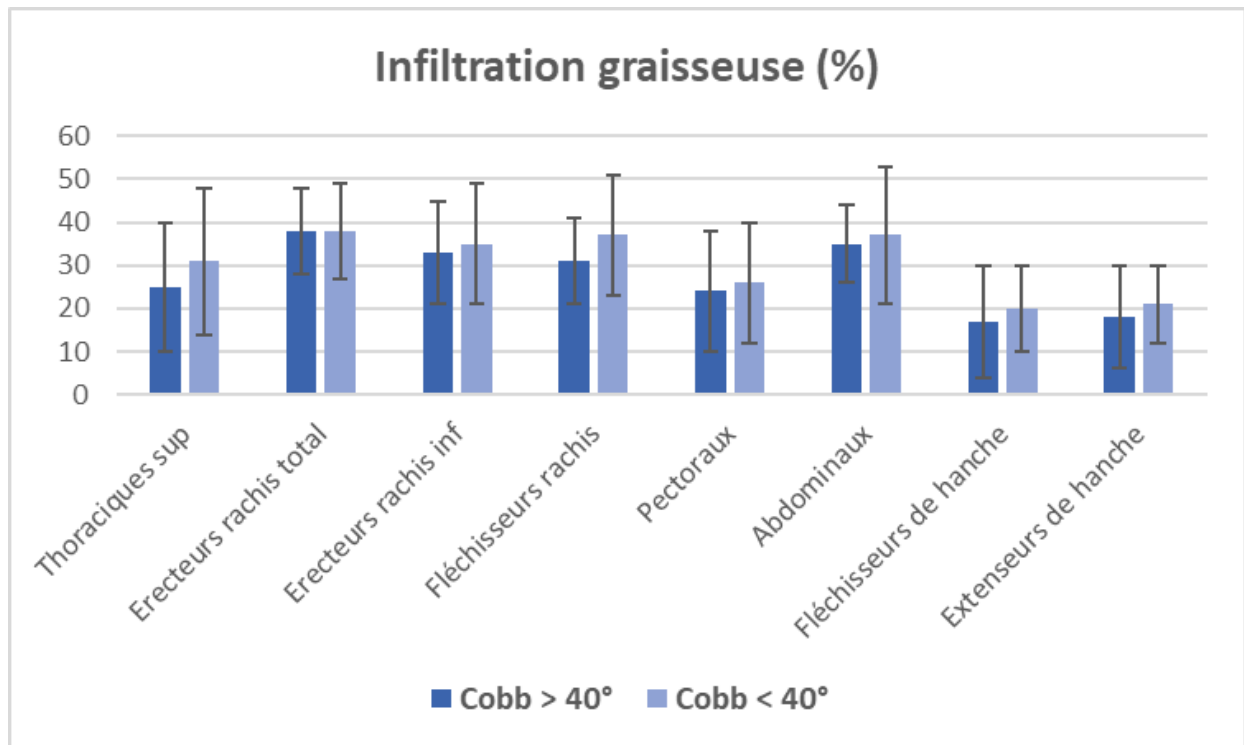


Figure 40. Comparaison de l'infiltration graisseuse en fonction de l'angle de Cobb.

Infiltration graisseuse (%)	Cobb > 40° (n=18)		Cobb < 40° (n=10)		p
	Moyenne	DS	Moyenne	DS	
<b>Thoraciques sup</b>	25	15	31	17	0.33
<b>Erecteurs rachis total</b>	38	10	38	11	0.94
<b>Erecteurs rachis inf</b>	33	12	35	14	0.68
<b>Fléchisseurs rachis</b>	31	10	37	14	0.22
<b>Pectoraux</b>	24	14	26	14	0.8
<b>Abdominaux</b>	35	9	37	16	0.74
<b>Fléchisseurs de hanche</b>	17	13	20	10	0.59
<b>Extenseurs de hanche</b>	18	12	21	9	0.46

Tableau 19. Comparaison de l'infiltration graisseuse musculaire entre les patients avec un angle de Cobb supérieur à 40° et le reste de la cohorte (n=28).

Il n'existait pas de corrélation entre l'angle de Cobb et l'infiltration graisseuse ( $R=0,206$ ,  $p=0,09$ ) ou le volume des érecteurs rachidiens ( $R=-0,296$ ,  $p=0,07$ ) (figure 41 et 42).

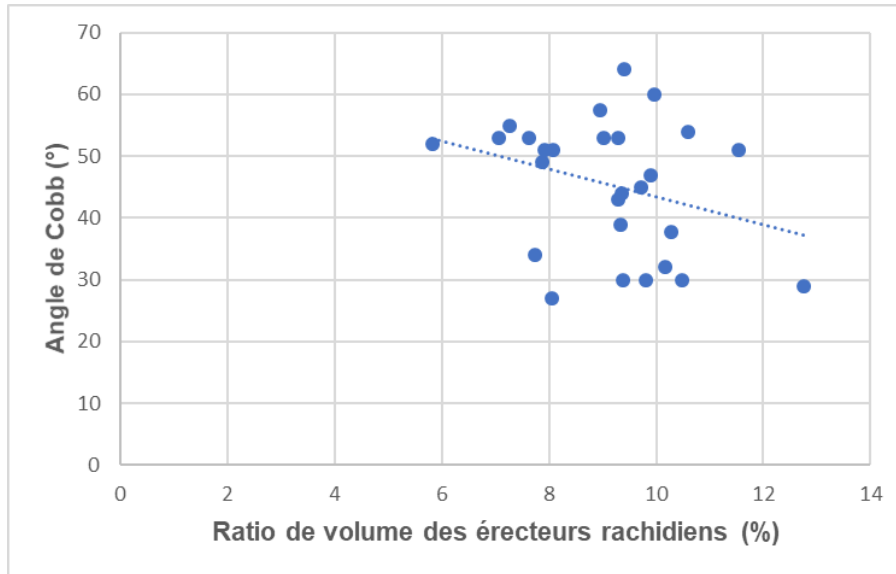


Figure 41. Corrélation entre l'angle de Cobb et le ratio de volume musculaire des érecteurs rachidiens.

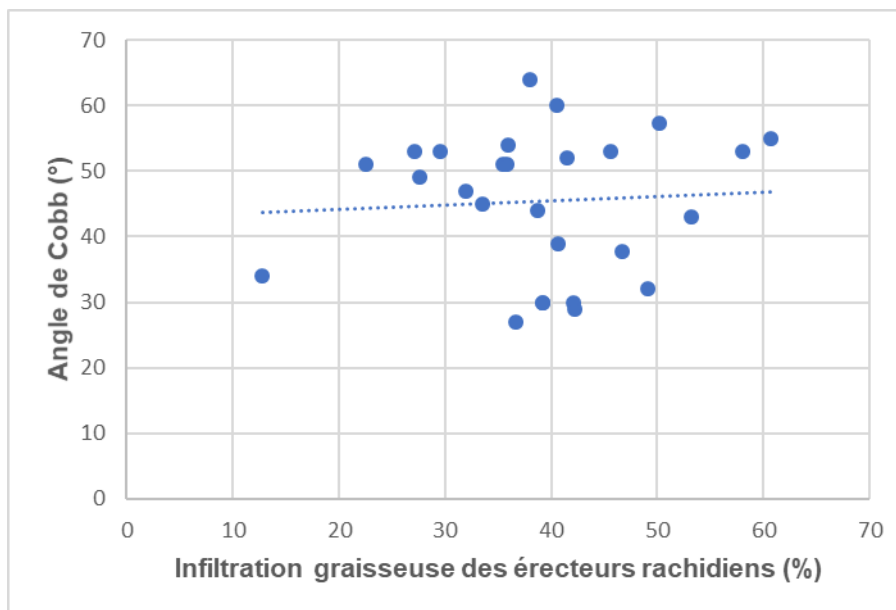


Figure 42. Corrélation entre l'angle de Cobb et l'infiltration graisseuse des érecteurs rachidiens.

Comparaison des patients en fonction de l'importance de la déformation sagittale

La comparaison des patients avec une version pelvienne supérieure ou inférieure à 20° ne montrait de différence significative ni du volume total ( $8,9 \pm 3,5 \text{ dm}^3$  vs  $10,5 \pm 2,7 \text{ dm}^3$ ,  $p=0,20$ ), ni du volume d'aucun des groupes musculaires (Tableau 20). En revanche, l'infiltration graisseuse était plus importante pour tous les groupes musculaires chez les

patients avec une VP >20° et de manière significative pour les érecteurs du rachis, les fléchisseurs et les extenseurs de hanche (Tableau 21).

L'analyse détaillée du moyen fessier révélait que si le volume n'était pas différent entre les 2 groupes (0,54 ±0,06 dm<sup>3</sup> vs 0,52 ±0,07 dm<sup>3</sup>, p=0,66), l'infiltration graisseuse était plus importante dans le groupe avec une rétroversion plus importante (30% ±12 vs 19% ±9, p=0,008).

Volume (dm <sup>3</sup> )	VP > 20° (n=10)		VP < 20° (n=18)		p
	Moyenne	DS	Moyenne	DS	
<b>Thoraciques sup</b>	0.55	0.19	0.52	0.26	0.68
<b>Erecteurs rachis total</b>	0.86	0.91	0.96	0.99	0.33
<b>Erecteurs rachis inf</b>	0.43	0.14	0.45	0.11	0.74
<b>Fléchisseurs rachis</b>	1.2	0.25	1.3	0.32	0.38
<b>Pectoraux</b>	0.42	0.12	0.41	0.21	0.94
<b>Abdominaux</b>	0.24	0.03	0.28	0.04	0.28
<b>Fléchisseurs de hanche</b>	2.12	0.72	2.47	0.74	0.25
<b>Extenseurs de hanche</b>	0.95	0.29	0.94	0.26	0.95

Tableau 20. Comparaison des volumes musculaires entre les patients avec une version pelvienne supérieure à 20° et le reste de la cohorte (n=28).

Infiltration graisseuse (%)	VP > 20° (n=10)		VP < 20° (n=18)		p
	Moyenne	DS	Moyenne	DS	
<b>Thoraciques sup</b>	31	16	25	15	0.37
<b>Erecteurs rachis total</b>	45	10	36	10	0.049
<b>Erecteurs rachis inf</b>	39	13	31	12	0.1
<b>Fléchisseurs rachis</b>	36	10	31	12	0.29
<b>Pectoraux</b>	31	16	21	11	0.07
<b>Abdominaux</b>	39	10	34	12	0.3
<b>Fléchisseurs de hanche</b>	25	18	15	7	0.049
<b>Extenseurs de hanche</b>	25	16	16	8	0.048

Tableau 21. Comparaison de l'infiltration graisseuse musculaire entre les patients avec une version pelvienne supérieure à 20° et le reste de la cohorte (n=28).

La comparaison des patients avec un SVA supérieur ou inférieur à 40mm ne montrait pas de différence significative ni du volume total ( $9,9 \pm 3,1 \text{ dm}^3$  vs  $10,4 \pm 3,0 \text{ dm}^3$ ,  $p=0,49$ ), ni du volume d'aucun des groupes musculaires (Tableau 22). En revanche, l'infiltration graisseuse était plus importante pour tous les groupes musculaires chez les patients avec un SVA > 40mm et de manière significative pour les muscles thoracique supérieurs, les érecteurs et les fléchisseurs du rachis (Tableau 23).

Volume (dm <sup>3</sup> )	SVA > 40mm (n=14)		SVA < 40mm (n=14)		p
	Moyenne	DS	Moyenne	DS	
<b>Thoraciques sup</b>	0.50	0.18	0.56	0.29	0.54
<b>Erecteurs rachis total</b>	0.90	0.1	0.94	0.1	0.63
<b>Erecteurs rachis inf</b>	0.44	0.15	0.45	0.09	0.94
<b>Fléchisseurs rachis</b>	1.31	0.16	1.26	0.39	0.69
<b>Pectoraux</b>	0.39	0.12	0.44	0.23	0.43
<b>Abdominaux</b>	0.26	0.04	0.28	0.04	0.88
<b>Fléchisseurs de hanche</b>	2.34	0.68	2.36	0.83	0.95
<b>Extenseurs de hanche</b>	0.95	0.25	0.93	0.28	0.85

Tableau 22. Comparaison des volumes musculaires entre les patients avec un SVA supérieur à 40 mm et le reste de la cohorte (n=28).

Infiltration graisseuse (%)	SVA > 40mm (n=14)		SVA < 40mm (n=14)		p
	Moyenne	DS	Moyenne	DS	
<b>Thoraciques sup</b>	32	14	21	15	0.04
<b>Erecteurs rachis total</b>	43	8	35	12	0.04
<b>Erecteurs rachis inf</b>	38	11	29	13	0.051
<b>Fléchisseurs rachis</b>	39	10	28	12	0.03
<b>Pectoraux</b>	28	14	21	13	0.14
<b>Abdominaux</b>	39	11	33	11	0.17
<b>Fléchisseurs de hanche</b>	23	15	14	8	0.07
<b>Extenseurs de hanche</b>	23	13	15	8	0.08

Tableau 23. Comparaison de l'infiltration graisseuse musculaire entre les patients avec un SVA supérieur à 40 mm et le reste de la cohorte (n=28).

La comparaison des patients avec un ODHA supérieur ou inférieur à 6,1° ne montrait de différence significative ni du volume total ( $9,9 \pm 2,2 \text{ dm}^3$  vs  $10,2 \pm 2,2 \text{ dm}^3$ ,  $p=0,83$ ), ni du volume d'aucun des groupes musculaires (Tableau 24, figure 43). Néanmoins, les volumes des patients avec un ODHA  $> 6,1^\circ$  étaient inférieurs aux volumes des autres patients, sauf pour les fléchisseurs rachidiens. En revanche, l'infiltration graisseuse était plus importante pour tous les groupes musculaires chez les patients avec un ODHA  $> 6,1^\circ$  ( $p>0,05$ ), sauf pour les abdominaux (Tableau 25, figure 44 et 45).

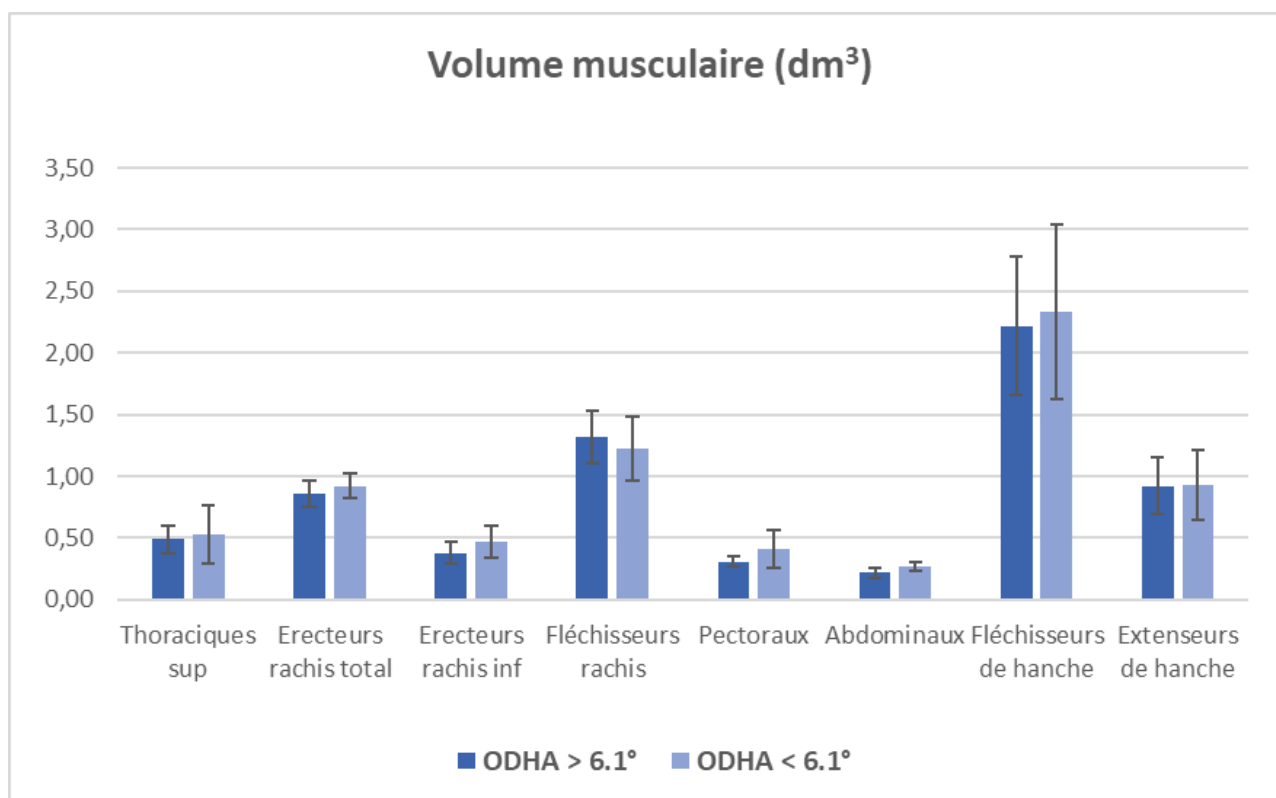


Figure 43. Comparaison des volumes musculaires en fonction de la valeur de l'ODHA.

Volume (dm <sup>3</sup> )	ODHA > 6.1° (n=8)		ODHA < 6.1° (n=20)		p
	Moyenne	DS	Moyenne	DS	
Thoraciques sup	0.49	0.11	0.53	0.24	0.72
Erecteurs rachis total	0.86	0.11	0.92	0.1	0.40
Erecteurs rachis inf	0.38	0.09	0.47	0.13	0.16
Fléchisseurs rachis	1.32	0.21	1.22	0.26	0.50
Pectoraux	0.31	0.04	0.41	0.15	0.12
Abdominaux	0.22	0.04	0.27	0.04	0.29
Fléchisseurs de hanche	2.22	0.56	2.33	0.71	0.72
Extenseurs de hanche	0.92	0.23	0.93	0.28	0.93

Tableau 24. Comparaison des volumes musculaires entre les patients avec un ODHA supérieur à 6,1° et le reste de la cohorte (n=28).

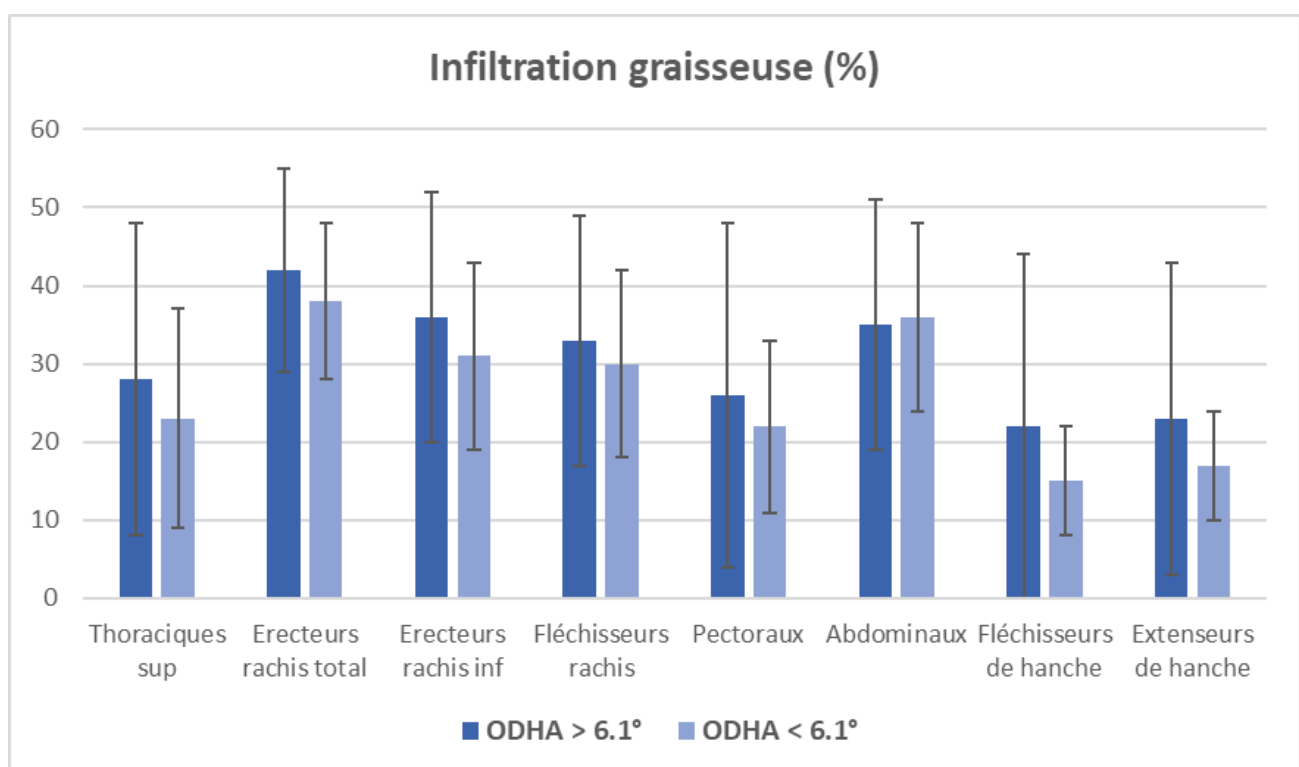


Figure 44. Comparaison de l'infiltration graisseuse en fonction de la valeur de l'ODHA.

Infiltration graisseuse (%)	ODHA > 6.1° (n=8)		ODHA < 6.1° (n=20)		p
	Moyenne	DS	Moyenne	DS	
Thoraciques sup	28	20	23	14	0.46
Erecteurs rachis total	42	13	38	10	0.35
Erecteurs rachis inf	36	16	31	12	0.45
Fléchisseurs rachis	33	16	30	12	0.60
Pectoraux	26	22	22	11	0.61
Abdominaux	35	16	36	12	0.93
Fléchisseurs de hanche	22	22	15	7	0.30
Extenseurs de hanche	23	20	17	7	0.35

Tableau 25. Comparaison de l'infiltration graisseuse musculaire entre les patients avec un ODHA supérieur à 6,1° et le reste de la cohorte (n=28).

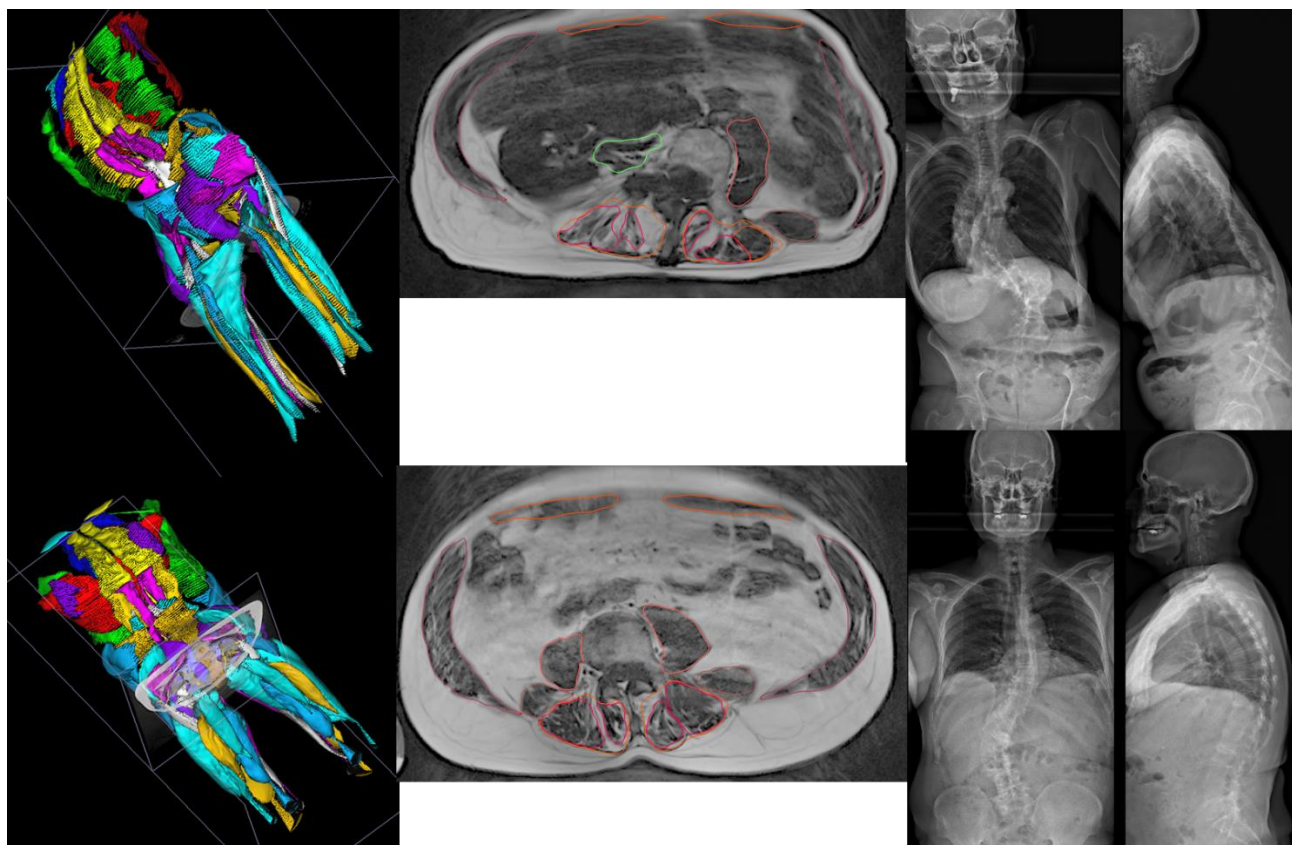


Figure 45. Reconstructions musculaires avec représentation du volume musculaire et de l'infiltration graisseuse d'une femme avec ODHA > 6,1° (en haut) et d'un homme ODHA < 6,1° (en bas).

La comparaison des patients avec une différence d'incidence pelvienne - lordose lombaire (IP-LL) inférieure ou supérieure à 10° ne montrait de différence significative ni du volume total ( $9,7 \pm 1,7 \text{ dm}^3$  vs  $10,2 \pm 3,9 \text{ dm}^3$ ,  $p=0,72$ ), ni du volume d'aucun des groupes musculaires (Tableau 26). En revanche, l'infiltration graisseuse était significativement plus importante pour tous les groupes musculaires chez les patients avec une perte de lordose lombaire de plus de 10°, sauf pour les abdominaux (Tableau 27).

L'analyse détaillée des obliques et des psoas révélait que si le volume n'était pas différent entre les 2 groupes de patients (respectivement,  $0,41 \pm 0,08 \text{ dm}^3$  vs  $0,44 \pm 0,07 \text{ dm}^3$ ,  $p=0,71$  et  $0,44 \pm 0,03 \text{ dm}^3$  vs  $0,44 \pm 0,04 \text{ dm}^3$ ,  $p=0,58$ ), l'infiltration graisseuse était plus importante dans le groupe avec une perte de lordose plus importante (respectivement,  $37\% \pm 11$  vs  $29\% \pm 10$ ,  $p=0,04$  et  $36\% \pm 11$  vs  $25\% \pm 12$ ,  $p=0,03$ ) (figure 46). L'infiltration graisseuse du moyen fessier était également plus importante dans ce groupe ( $26\% \pm 8$  vs  $17\% \pm 9$ ,  $p=0,01$ ).

Volume (dm <sup>3</sup> )	IP-LL > 10° (n=14)		IP-LL < 10° (n=14)		p
	Moyenne	DS	Moyenne	DS	
<b>Thoraciques sup</b>	0.49	0.18	0.56	0.28	0.44
<b>Erecteurs rachis total</b>	0.9	0.1	0.96	0.1	0.46
<b>Erecteurs rachis inf</b>	0.44	0.15	0.45	0.09	0.75
<b>Fléchisseurs rachis</b>	1.24	0.21	1.31	0.35	0.56
<b>Pectoraux</b>	0.36	0.12	0.45	0.21	0.2
<b>Abdominaux</b>	0.24	0.03	0.3	0.04	0.13
<b>Fléchisseurs de hanche</b>	2.12	0.58	2.56	0.82	0.12
<b>Extenseurs de hanche</b>	0.87	0.19	1.0	0.31	0.23

Tableau 26. Comparaison des volumes musculaires entre les patients avec une différence IP-LL supérieure à 10° et le reste de la cohorte (n=28).



Infiltration graisseuse (%)	IP-LL > 10° (n=14)		IP-LL < 10° (n=14)		p
	Moyenne	DS	Moyenne	DS	
Thoraciques sup	35	14	20	14	0.009
Erecteurs rachis total	44	9	35	10	0.02
Erecteurs rachis inf	40	12	28	11	0.01
Fléchisseurs rachis	39	10	27	11	0.01
Pectoraux	31	14	19	10	0.02
Abdominaux	38	11	34	12	0.32
Fléchisseurs de hanche	24	15	13	7	0.03
Extenseurs de hanche	24	13	15	7	0.04

Tableau 27. Comparaison de l'infiltration graisseuse musculaire entre les patients avec une différence IP-LL supérieure à 10° et le reste de la cohorte (n=28).

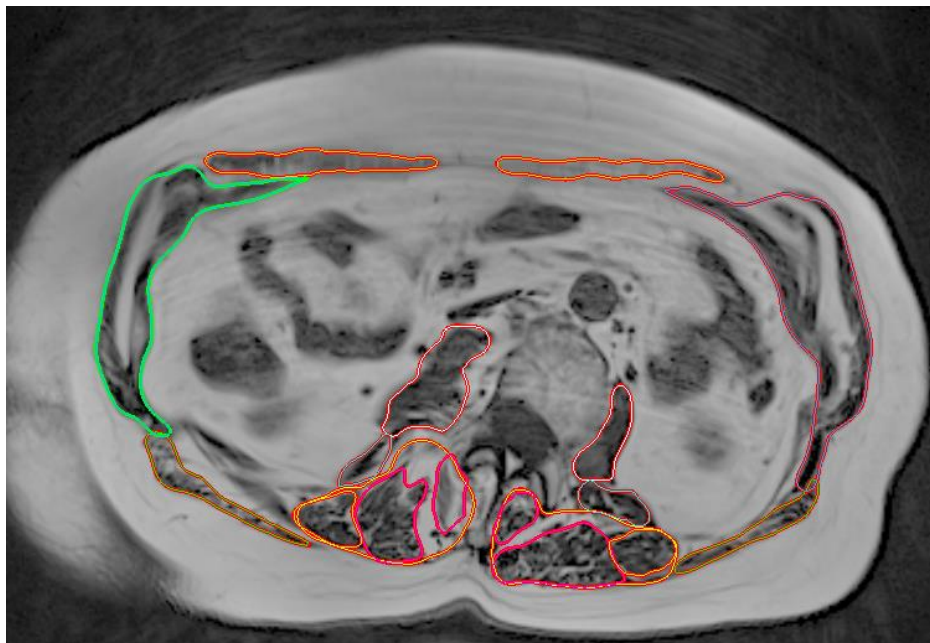


Figure 46. Coupe axiale IRM d'une patiente de 63 ans, avec un manque de lordose lombaire de 30°, un angle de Cobb de 55° et une infiltration graisseuse de l'ensemble des muscles (abdominaux, obliques, érecteurs du rachis mais moins des psoas).

#### Comparaison des patients avec et sans dislocations rotatoires

Dix-sept patients (61%) avaient une DR, le plus souvent au niveau L3L4 (76% des cas, n=13) (figure 47). Les données démographiques n'étaient pas significativement différentes entre les 2 groupes.

Les paramètres radiographiques sont présentés dans le Tableau 28, sans différence entre les groupes. L'angle de Cobb moyen était de  $45 \pm 11^\circ$ . Néanmoins, dans le plan sagittal, les patients avec une DR avaient une tendance à une perte de lordose plus importante ( $15 \pm 15^\circ$  vs  $7 \pm 15^\circ$ ,  $p > 0,05$ ) et à une gîte antérieure plus importante ( $0,6 \pm 7^\circ$  vs  $-1,4 \pm 4^\circ$ ,  $p > 0,05$ ). La rotation axiale intervertébrale moyenne à l'étage de la dislocation était de  $17,0 \pm 5^\circ$ .

	<b>Moyenne</b>	<b>DS</b>	<b>Min</b>	<b>Max</b>
<b>Incidence pelvienne (°)</b>	55	11	31	80
<b>Version pelvienne (°)</b>	21	8	10	38
<b>Lordose lombaire (°)</b>	43	21	10	89
<b>IP-LL (°)</b>	11	16	-17	37
<b>Cyphose thoracique (°)</b>	38	15	2	75
<b>Lordose cervicale (°)</b>	23	16	-9	48
<b>SVA (mm)</b>	51	49	-71	146
<b>GST1 (°)</b>	-0.2	6.1	-12.8	17.0
<b>ODHA sag(°)</b>	5.9	5.1	1.26	18.7

Tableau 28. Paramètres radiographiques de la cohorte (n=28).

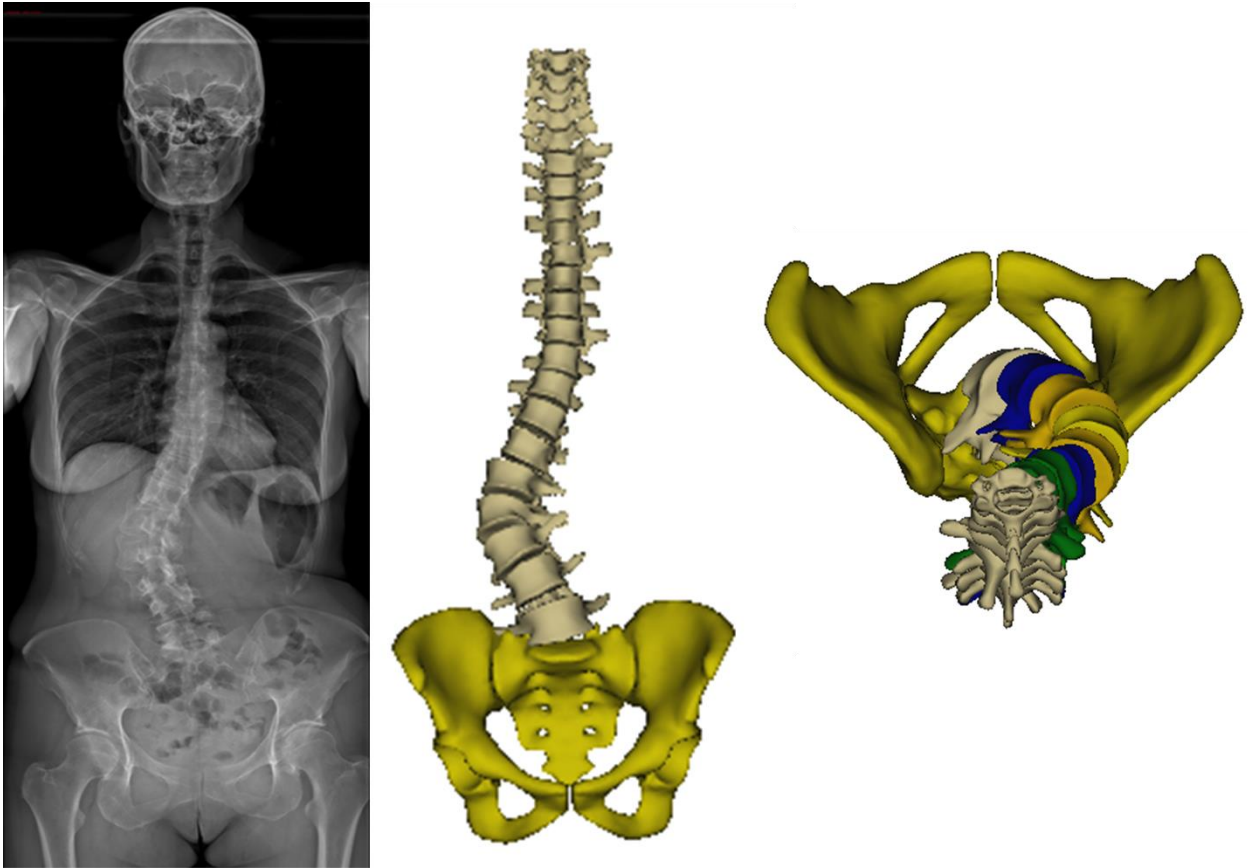


Figure 47. Radiographie de face et reconstruction 3D d'une patiente de 49 ans avec une scoliose lombaire de 51° et une dislocation rotatoire L3L4.

Le volume moyen total des 30 muscles étaient de  $10 \pm 2$  dm<sup>3</sup>. Il existait une différence non significative de 1,4 dm<sup>3</sup> de volume total entre les 2 groupes de patients. Les érecteurs et fléchisseurs du tronc, et les fléchisseurs de hanche étaient moins volumineux dans le groupe DR, mais sans différence significative, alors que le volume des abdominaux et des extenseurs de hanche était similaire entre les groupes (Tableau 29, figure 48).

L'étude particulière du volume des spinalis, longissimus, iliocostalis, psoas, et moyen fessier ne retrouvait pas de différence significative entre les 2 groupes de patients, bien que les volumes soient toujours inférieurs dans le groupe DR (en moyenne de 0,1 dm<sup>3</sup>).

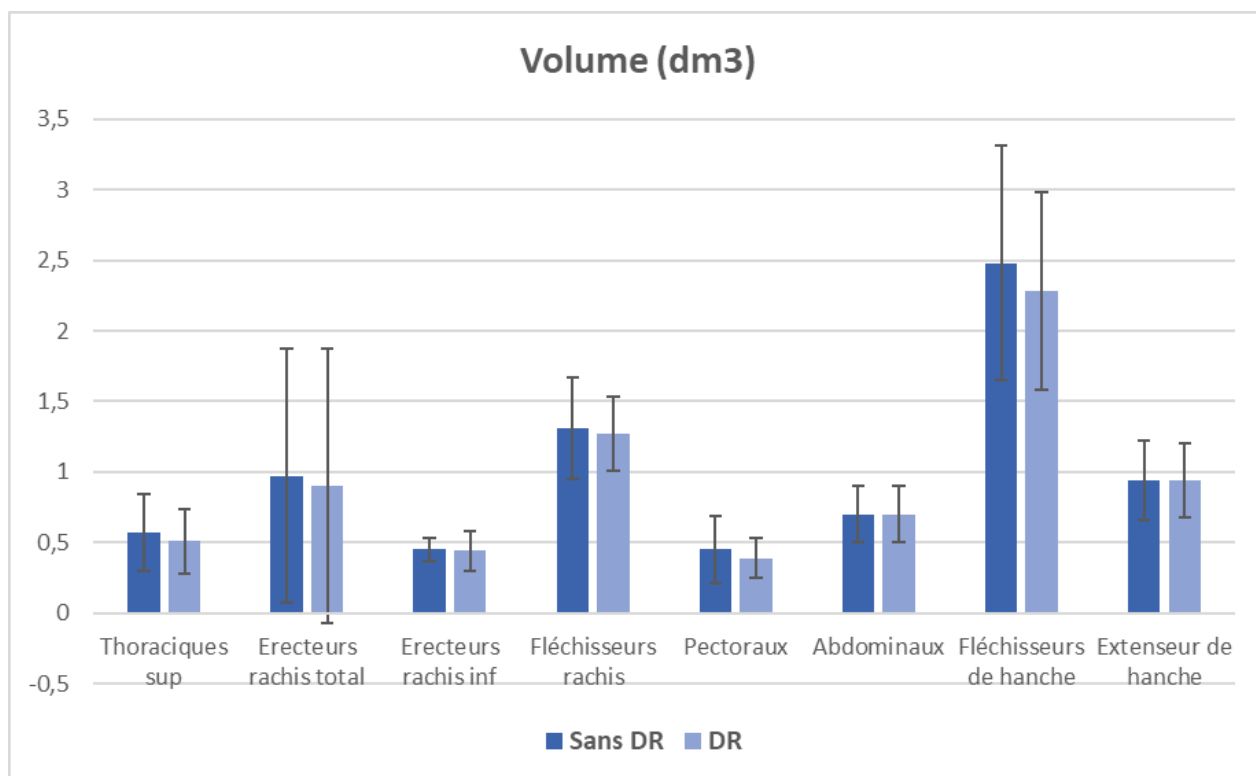


Figure 48. Comparaison des volumes musculaires en fonction de la présence ou non d'une dislocation rotatoire.

Volume (dm3)	Sans DR (n=11)		DR (n=17)		p
	Moyenne	DS	Moyenne	DS	
<b>Thoraciques sup</b>	0.57	0.27	0.51	0.23	0.57
<b>Erecteurs rachis total</b>	0.97	0.90	0.90	0.97	0.35
<b>Erecteurs rachis inf</b>	0.45	0.08	0.44	0.14	0.80
<b>Fléchisseurs rachis</b>	1.31	0.36	1.27	0.26	0.76
<b>Pectoraux</b>	0.45	0.24	0.39	0.14	0.39
<b>Abdominaux</b>	0.7	0.2	0.7	0.2	0.76
<b>Fléchisseurs de hanche</b>	2.48	0.83	2.28	0.70	0.50
<b>Extenseur de hanche</b>	0.94	0.28	0.94	0.26	0.99

Tableau 29. Comparaison des volumes musculaires entre les patients avec (DR) et sans dislocation rotatoire (sans DR).

L'infiltration graisseuse était plus importante pour les patients avec une DR (particulièrement avec les érecteurs du rachis, les extenseurs de hanche et abdominaux) entre 20 et 42% contre 17 à 35% d'infiltration graisseuse pour les patients sans DR (figure

49). Les muscles les plus infiltrés étaient les extenseurs et fléchisseurs du rachis, puis les abdominaux. Les fléchisseurs et extenseurs de hanche étaient les muscles les moins infiltrés dans les deux groupes (Tableau 30, figure 50).

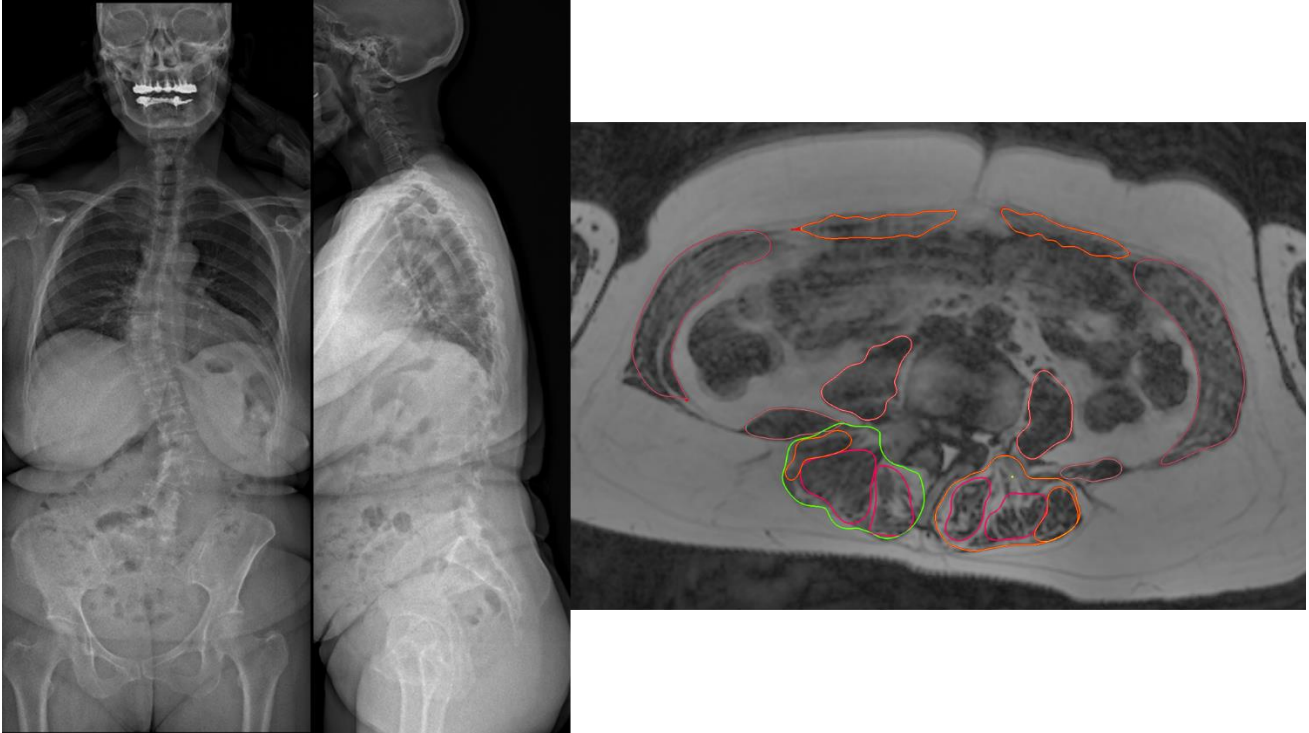


Figure 49. Patiente de 61 ans avec une dislocation rotatoire L3L4, présentant une importante infiltration graisseuse des muscles, en particuliers des érecteurs rachidiens et des abdominaux.

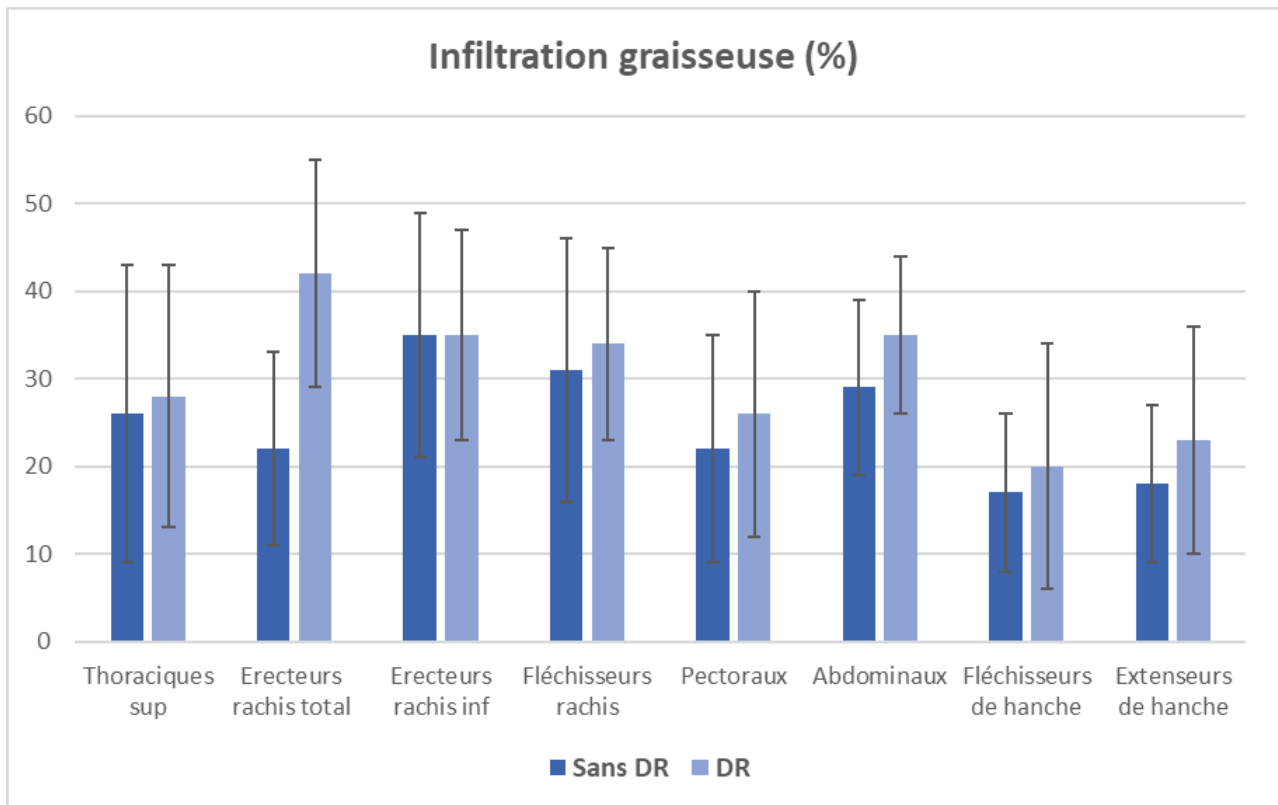


Figure 50. Comparaison de l'infiltration graisseuse en fonction de la présence ou non d'une dislocation rotatoire.

IG (%)	Sans DR (n=11)		DR (n=17)		p
	Moyenne	DS	Moyenne	DS	
<b>Thoraciques sup</b>	26	17	28	15	0.70
<b>Erecteurs rachis total</b>	22	11	42	13	0,09
<b>Erecteurs rachis inf</b>	35	14	35	12	0.74
<b>Fléchisseurs rachis</b>	31	15	34	11	0.59
<b>Pectoraux</b>	22	13	26	14	0.50
<b>Abdominaux</b>	29	10	35	9	0,17
<b>Fléchisseurs de hanche</b>	17	9	20	14	0.15
<b>Extenseurs de hanche</b>	18	9	23	13	0.61

Tableau 30. Comparaison de l'infiltration graisseuse des patients avec (DR) et sans dislocation rotatoire (sans DR).

Il existait une dégénérescence discale (grade de Pfirmann supérieur à 4) dans 88% des cas à l'étage de la dislocation : deux patients avaient un disque Pfirmann 3, neuf un

Pfirmann 4, six un Pfirmann 5. Chez cinq des patients, le disque à l'étage de la dislocation était à un stade de Pfirmann plus avancé que le disque sous-jacent. Aucun des patients sans dislocation n'avait de disque Pfirmann 5 à l'étage L3L4.

Analyse des corrélations (Tableau 31)

L'âge était inversement corrélé aux volumes des fléchisseurs de hanche et du psoas ( $R=-0,553$ ,  $p<0,05$ ). L'IMC était corrélé aux volumes des érecteurs du rachis, fléchisseurs du rachis, psoas et obliques ( $0,413 < R < 0,687$ ,  $p<0,05$ ).

Il existait des corrélations significatives entre les paramètres radiographiques et musculaires. La rotation axiale intervertébrale était bien à très bien corrélée à l'infiltration graisseuse de plusieurs groupes musculaires et plus précisément des psoas, des érecteurs, des grands dorsaux, des abdominaux et des obliques ( $0,65 < R < 0,89$ ,  $p<0,05$ )(figure 51). Le SVA était modérément corrélé à l'infiltration graisseuse des érecteurs rachidiens ( $0,46 < R < 0,51$ ,  $p<0,05$ ). La différence IP-LL était modérément corrélée à l'augmentation de l'infiltration graisseuse de tous les groupes musculaires ( $0,456 < R < 0,551$ ,  $p<0,05$ ). L'analyse détaillée des muscles mettait en évidence des corrélations significatives entre version pelvienne et volume des abdominaux ( $R=-0,426$ ,  $p<0,05$ ). Aucune corrélation n'était retrouvée entre les paramètres musculaires et la lordose cervicale ou la cyphose thoracique.

	Âge	IMC	VP	L1S1	IP-LL	SVA	GST1	AIR DR
<b>V thoracique sup</b>								
<b>V pectoraux</b>								
<b>V érecteurs du rachis</b>		0,587					0,405	
<b>V fléchisseurs du rachis</b>		0,618						
<b>V extenseurs de hanche</b>								
<b>V fléchisseurs de hanche</b>	-0,538		-0,396		-0,43			
<b>IG thoracique sup</b>				-0,503	0,456			
<b>IG pectoraux</b>				-0,465	0,463			
<b>IG érecteurs du rachis</b>			0,423	-0,544	0,484	0,465		0,755
<b>IG fléchisseurs du rachis</b>			0,4	-0,561	0,511	0,409		0,645
<b>IG extenseurs de hanche</b>				-0,492	0,541	0,415		
<b>IG fléchisseurs de hanche</b>				-0,502	0,551			0,533

Tableau 31. Analyse des corrélations entre paramètres radiographiques, démographiques et musculaires (n=28).

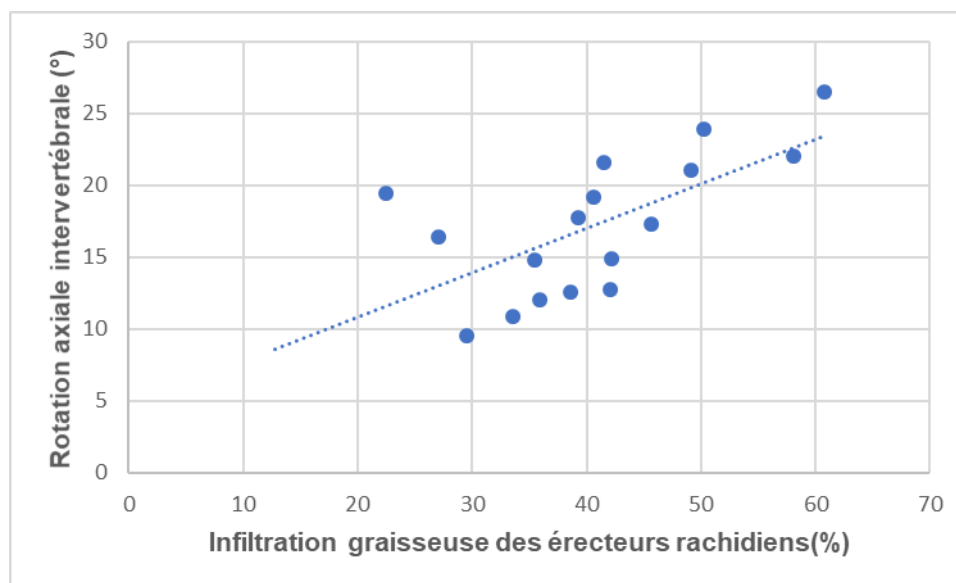


Figure 51. Corrélation entre la rotation axiale intervertébrale à l'étage de la dislocation et l'infiltration graisseuse des érecteurs rachidiens.

Des corrélations étaient également observées entre les scores cliniques disponibles pour 19 patients et les paramètres musculaires. La composante physique du score de qualité de vie SF12 était bien corrélée aux volumes des érecteurs rachidiens ( $R=0,662$ ,  $p<0,05$ ), du psoas ( $R=0,767$ ,  $p<0,05$ ), du moyen fessier ( $R=0,729$ ,  $p<0,05$ ). Le SRS 30 et l'ODI étaient corrélés au volume des érecteurs rachidiens respectivement,  $R=0,750$  et  $R=0,640$ ,  $p<0,05$ ). Aucune corrélation avec l'infiltration graisseuse n'était retrouvée.

#### 5.2.4. Discussion

Dans cette étude, en plus d'analyser les paramètres radiographiques 3D d'une cohorte de patients avec une scoliose lombaire de l'adulte, nous avons apporté des informations sur les caractéristiques de principaux groupes musculaires rachidiens et pelviens de ces patients. Nous avons également pu établir des relations entre les données radiographiques de la déformation et les données musculaires (particulièrement l'angle de Cobb, le SVA et la rotation axiale) ; l'importance de la déformation est associée à une augmentation significative de l'infiltration graisseuse et à une tendance à la diminution du volume musculaire (tableau 21, 23, 27).

En revanche, une grande variabilité intermusculaire et interindividuelle était observée avec les volumes et l'infiltration graisseuse (figure 36). Le groupe musculaire le plus touché par



l'IF était le groupe des érecteurs du rachis (34%), puis les fléchisseurs du rachis (32%). Les muscles les moins atteints étaient les fléchisseurs et extenseurs de hanche (19% et 18 %). Moal et al., dans une étude sur 19 femmes avec une déformation rachidienne, retrouvaient des résultats similaires avec 31,9% d'infiltration graisseuse du même groupe (125). Cependant, ils décrivaient une infiltration graisseuse des extenseurs de hanche plus importante.

L'analyse dans notre étude des relations entre muscles et déformation a mis en évidence une atrophie musculaire associée à la déformation coronale mais les résultats n'étaient pas significatifs. En revanche, la déformation sagittale était associée à une infiltration graisseuse significativement plus importante. Celle-ci intéressait les fléchisseurs et extenseurs du rachis, en cas de rétroversion pelvienne de plus de 20°, de SVA de plus de 40mm, de IP-LL de plus de 10°. La rétroversion pelvienne était aussi associée à une infiltration graisseuse augmentée du moyen fessier. De plus, lors d'un manque de lordose lombaire, tous les groupes musculaires avaient une infiltration graisseuse augmentée. L'ensemble de ces phénomènes dégénératifs peut être associée à une difficulté à maintenir une posture érigée. Des relations ont également été observées entre rotation axiale intervertébrale et dégénérescence musculaire. En revanche, aucune différence n'a pu être mise en évidence entre les muscles de la concavité et de la convexité. S'il paraît logique que l'infiltration graisseuse des muscles droit et gauche soit identique, nous pensons que le volume serait diminué dans la concavité de la courbure. Shafaq et al, observaient par exemple une dégénérescence graisseuse du psoas plus importante dans la concavité de la courbure (136).

Si des corrélations étaient observées entre le volume des fléchisseurs de hanche et l'âge, celles-ci n'étaient pas retrouvées avec les muscles extenseurs ou fléchisseurs du rachis, montrant ainsi que la dégénérescence de ces muscles n'est pas seulement liée aux changements physiologiques du vieillissement mais qu'il existe un lien étroit avec la déformation. L'analyse des corrélations avec les paramètres radiographiques et musculaires confirmait bien cette relation entre déformation et atteinte des principaux muscles responsables du maintien de l'alignement spino-pelvien. En effet, un défaut de l'alignement sagittal était associé à une augmentation de l'infiltration graisseuse des érecteurs rachidiens, permettant ainsi d'expliquer la faillite au maintien de l'extension du rachis. De plus, il existait des corrélations encore plus importantes entre la RAI au niveau de la dislocation et l'infiltration graisseuse des érecteurs et fléchisseurs rachidiens, ainsi qu'avec les fléchisseurs de hanche. Ces résultats suggèrent donc une dégénérescence

musculaire globale chez ces patients avec une scoliose dégénérative. Yagi et Shafaq obtenaient des conclusions similaires avec une diminution du volume du psoas et du multifidus plus importante chez les patients avec une scoliose dégénérative que chez ceux avec une seule sténose canalaire lombaire. Ils observaient également une infiltration graisseuse des érecteurs rachidiens proportionnelle à l'angle de Cobb, mais ces études étaient réalisées à partir d'analyse en tranche de section sur un seul niveau lombaire (134,136).

Dans la scoliose dégénérative de l'adulte, il existe une évolution de la déformation avec l'apparition de dislocation rotatoire et une aggravation de la gîte latérale ou antérieure, pouvant mettre le patient dans une situation de grand déséquilibre. Les facteurs responsables de cette aggravation ne sont pas clairement définis. Néanmoins, cette étude a pu mettre en évidence une diminution du volume des érecteurs et des fléchisseurs du rachis, mais aussi des extenseurs et fléchisseurs de hanche chez les patients avec une DR. Plus que la perte de volume, c'est l'infiltration graisseuse de ces 4 groupes musculaires qui était beaucoup plus importante chez les patients avec une DR (23 à 42%) que ceux sans DR (13 à 29%). Il est intéressant de noter que les valeurs d'infiltration graisseuse des patients sans DR étaient proches des valeurs retrouvées par Moal et al. (125).

Compte tenu de la dégénérescence musculaire chez les patients avec une déformation rachidienne mais également des relations existantes entre les caractéristiques musculaires et les paramètres radiographiques de la déformation, il pourrait être intéressant de réaliser une exploration préopératoire de ces patients afin de proposer une rééducation en amont de la chirurgie, d'adapter les limites de la fusion en ne s'arrêtant pas en zone thoracolumbaire en cas de dégénérescence musculaire avancée afin d'éviter la survenue de cyphose jonctionnelle. Hyun et al, par exemple, dans sa série de 44 scolioses de l'adulte opérées retrouvaient qu'une infiltration graisseuse des érecteurs spinaux de plus de 60% était un facteur de risque de cyphose jonctionnelle postopératoire (137).

## Limites

Cette étude présente certaines limites dont la taille réduite de la cohorte, pouvant expliquer l'absence de différence significative sur certains résultats. Néanmoins, il s'agit d'une des séries les plus importantes de patients avec scoliose de l'adulte et analyse musculaire volumique 3D. L'ajout d'une évaluation électromyographique aurait pu permettre de mieux analyser la dénervation des muscles (128). Et bien sûr, une étude dynamique de ces

patients serait intéressante. De plus, l'évaluation de l'infiltration graisseuse a été effectuée à partir du psoas comme valeur de référence musculaire, or il s'avère que ce muscle est tout de même faiblement concerné par l'infiltration graisseuse. L'ensemble des patients n'avaient pas de scores cliniques mais l'existence de corrélation entre les paramètres musculaires et la qualité de vie fait se poser la question du bénéfice d'une rééducation avec renforcement musculaire chez ces patients.

Enfin, bien que la relation soit désormais établie, nous n'avons pas de réponse sur le rôle des muscles en tant que cause ou conséquence de la déformation. Une autre hypothèse sur la physiopathologie de la scoliose lombaire dégénérative est que la courbure lombaire soit elle-même un mécanisme de compensation après la faillite discale et le listhésis latéral. De plus, dans la pratique clinique, certains patients avec des signes neurologiques tels des symptômes extra-pyramidaux (Parkinson like) ont des déformations évolutives malgré une activité physique conservée. Il est donc probable que certains déterminants génétiques soient également en cause dans la déformation dégénérative. Cependant, peu d'études ont été menées dans ce sens et une étude longitudinale sur une grande cohorte serait nécessaire pour connaître le *primum movens* des scolioses de novo.

### **5.2.5. Conclusion**

Cette étude est la première à analyser les relations entre paramètres radiographiques 3D et la dégénérescence des muscles spino-pelviens, dans la scoliose de l'adulte. Les caractéristiques musculaires étaient très différentes entre les patients. L'analyse retrouvait une tendance à une perte de volume et à une augmentation de l'infiltration graisseuse en relation avec les paramètres coronaux et axiaux. Mais, c'est surtout le défaut d'alignement sagittal, avec la gîte antérieure et la perte de lordose lombaire, qui est associé à une augmentation significative de l'infiltration graisseuse de la majorité des muscles spino-pelviens. Ainsi, l'analyse musculaire détaillée est intéressante à prendre en compte dans la stratégie thérapeutique.

Cependant, une étude longitudinale avec une cohorte plus importante est nécessaire pour analyser l'évolution de ces paramètres dans la scoliose dégénérative. De plus, la comparaison avec des sujets sains permettrait de mieux comprendre, les phénomènes dégénératifs musculaires liés à l'âge et ceux liés à la déformation.



### **5.3. Comparaison des caractéristiques musculaires des sujets avec et sans déformations rachidiennes**

#### **5.3.1. Objectif de l'étude**

Pour mieux comprendre les phénomènes dégénératifs musculaires associés à la déformation, l'objectif de ce travail était de comparer les caractéristiques des muscles rachidiens et pelviens d'une population de patients avec une scoliose lombaire de l'adulte et d'une population de témoins sans déformation.

#### **5.3.2. Matériel et méthodes**

##### Patients

Cette étude prospective a été menée entre 2016 et 2018, après approbation par le comité d'éthique de l'établissement. Les patients de plus de 40 ans (groupe P), avec une scoliose lombaire dégénérative ou idiopathique vieillie dont l'angle de Cobb était supérieur à 20°, jamais opérés du rachis et avec un bilan d'imagerie complet (au minimum un télérachis de face et de profil, et une IRM musculaire) étaient inclus. Les patients avec un antécédent de chirurgie de la colonne vertébrale ou une autre cause de scoliose (c.-à-d. neurologique, congénitale, traumatique, néoplasique) étaient exclus.

Les 2 populations de sujets asymptomatiques, sans déformation, également étudiées étaient une cohorte de 23 sujets jeunes, entre 18 et 24 ans (groupe J, issus du travail de thèse de C. Amabile, 2017) et une cohorte de 12 sujets âgés de plus de 60 ans (groupe A, issus du travail de master de C. Maillot, 2017).

##### Données démographiques et cliniques

Pour chaque patient, les données démographiques recueillies étaient l'âge, le sexe et l'indice de masse corporelle (IMC).

##### Analyse IRM

Tous les patients avaient une IRM de la vertèbre C7 jusqu'aux condyles fémoraux, selon le protocole DIXON 2 points et la méthode DPSO décrit dans l'étude précédente.

Les muscles suivants ont été étudiés chez les patients : trapèze, rhomboïde, grand dorsal, érecteurs du rachis (spinalis, longissimus et iliocostalis), droits abdominaux, psoas-iliaques, carrés des lombes, obliques (externes, internes et transverses), long et court biceps fémoral, semi-tendineux, semi-membraneux, quadriceps (vaste latéral, vaste médial, droit

antérieur), sartorius, gracilis, tenseur du fascia lata, adducteurs et pectoraux (petit et grand). Afin d'être comparable aux deux populations asymptomatiques, le volume musculaire des patients a été calculé à partir de la vertèbre T12 et le volume relatif de chaque muscle par rapport au volume musculaire total a aussi été calculé.

#### Analyse statistique

L'analyse statistique était effectuée avec le logiciel Stata dans sa version 15.0 (Statacorp, College Station, Texas). La normalité de la distribution des variables était vérifiée par le test de Shapiro-Wilk. Une analyse descriptive des données démographiques et des données musculaires a été réalisée. Ensuite, les données relatives des volumes musculaires ont été comparées entre les groupes de patients. Une valeur de  $p < 0.05$  était considérée comme significative

### **5.3.3. Résultats**

#### Données démographiques

L'âge moyen des patients était de  $60 \pm 16$  ans, avec 71% ( $n=20$ ) de femmes et un indice de masse corporelle moyen de  $26 \pm 4$  kg/m<sup>2</sup>. L'angle de Cobb moyen était de  $45 \pm 11^\circ$ .

L'âge et l'indice de masse corporelle n'était pas significativement différent entre patients et le groupe A ( $57 \pm 11$  ans,  $25 \pm 6$  kg/m<sup>2</sup>). En revanche, l'indice de masse corporelle du groupe J était plus faible ( $21 \pm 2$  kg/m<sup>2</sup>,  $p=0,03$ ), logiquement ces sujets étaient plus jeunes ( $19 \pm 1$  ans,  $p=0,02$ ).

#### Données musculaires

Le volume musculaire total des patients (groupe P) et celui du sujets âgés (groupe A) n'était pas significativement différent ( $2,71 \pm 0,8$  dm<sup>3</sup> vs  $2,69 \pm 0,7$  dm<sup>3</sup>,  $p=0,94$ ).

Le volume moyen des muscles analysés dans le groupe de patients et dans le groupe A sont rapportés dans les tableaux 32 et 33.

Muscles	Moyenne	DS	Min	Max
<b>Grands dorsaux</b>	0.36	0.09	0.09	0.91
<b>Erecteurs du rachis</b>	0.24	0.06	0.01	0.68
<b>Spinalis</b>	0.14	0.02	0.08	0.24
<b>Longissimus</b>	0.20	0.04	0.08	0.41
<b>Iliocostaux</b>	0.11	0.04	0.03	0.19
<b>Iliopsoas</b>	0.49	0.09	0.01	0.94
<b>Carrés des lombes</b>	0.04	0.03	0.01	0.12
<b>Droits abdominaux</b>	0.27	0.04	0.13	0.42
<b>Obliques</b>	0.42	0.08	0.18	0.72

Tableau 32. Volumes musculaires moyens des patients (n=28) (dm<sup>3</sup>).

Muscles	Moyenne	DS	Min	Max
<b>Grands dorsaux</b>	0.09	0.03	0.02	0.24
<b>Erecteurs du rachis</b>	0.68	0.08	0.48	0.94
<b>Spinalis</b>	0.14	0.02	0.08	0.20
<b>Longissimus</b>	0.16	0.02	0.10	0.26
<b>Iliocostaux</b>	0.21	0.03	0.12	0.36
<b>Iliopsoas</b>	0.60	0.09	0.38	1.06
<b>Carrés des lombes</b>	0.04	0.01	0.03	0.11
<b>Droits abdominaux</b>	0.26	0.05	0.14	0.41
<b>Obliques</b>	0.50	0.08	0.28	0.74

Tableau 33. Volumes musculaires moyens des sujets âgés (groupe A, n=12) (dm<sup>3</sup>).

L'analyse des volumes relatifs révélait que le volume relatif des érecteurs du rachis était significativement plus important dans le groupe A que dans le groupe de patients (A : 25 ±2% vs P : 16 ±4%, p=0,000). Les résultats étaient similaires pour l'iliocostalis (A : 7 ±1% vs P : 4 ±1%, p=0,000). En revanche, il n'existait pas de différence significative pour le longissimus et le spinalis. L'iliopsoas et le carré des lombes étaient plus volumineux dans le groupe A que dans le groupe patients (respectivement, A : 22 ±4% vs P : 18 ±4%, p=0,001 et A : 2 ±0,4% vs P : 1,4 ±0,5%, p=0,003). Le volume relatif du groupe des obliques était également plus important dans le groupe A que dans le groupe patients (A : 18 ±2% vs P : 15 ±3%, p=0,02), alors qu'il n'existait pas de différence pour les abdominaux (figure 52).

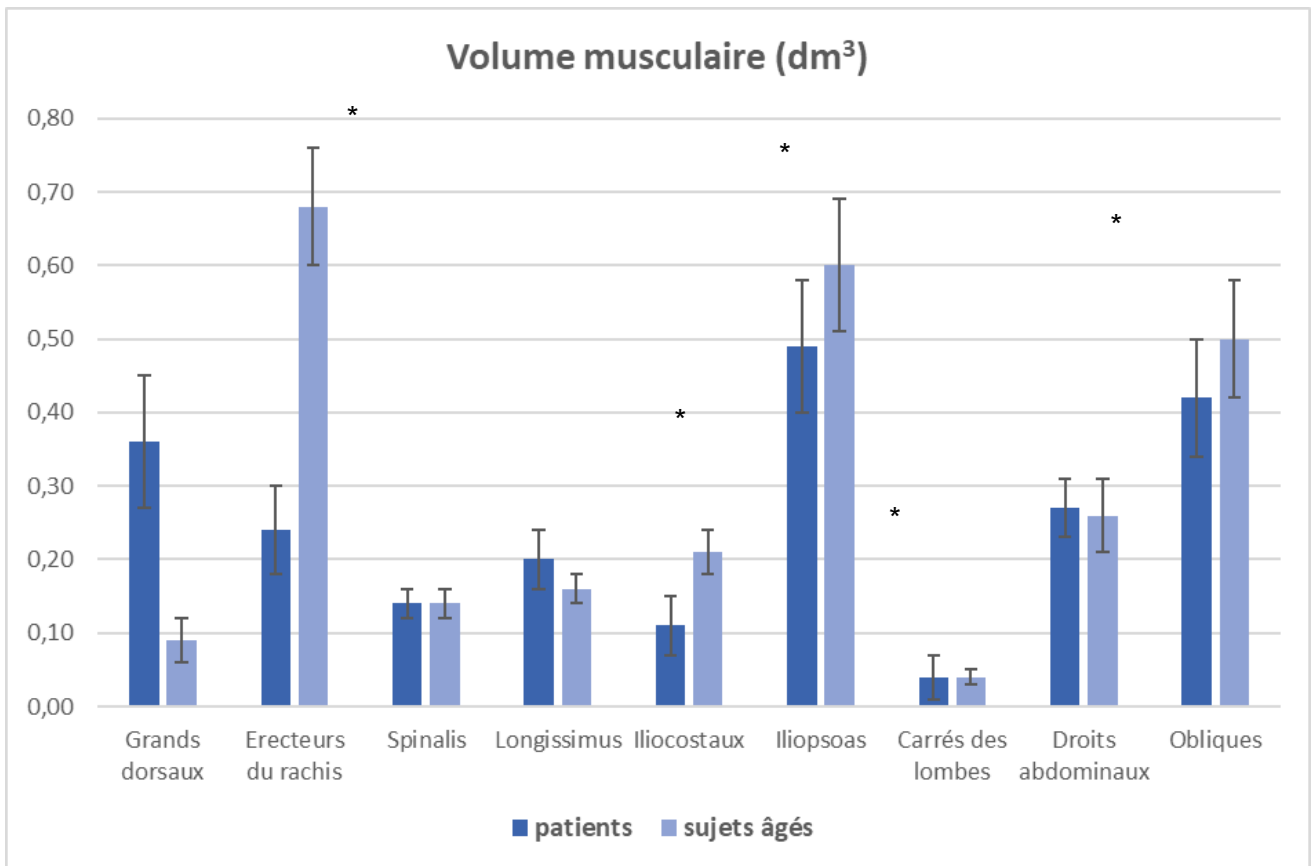


Figure 52. Volume musculaire des patients et des sujets âgés (\* : différence significative des volumes relatifs).



Le volume musculaire total des patients (groupe P) était significativement inférieur de celui des sujets jeunes (groupe J) ( $7,80 \pm 2,5 \text{ dm}^3$  vs  $11,11 \pm 3,5 \text{ dm}^3$ ,  $p=0,0003$ ). Les volumes des muscles étudiés entre les patients et les sujets jeunes sont résumés dans les tableaux 34 et 35 (figure 53).

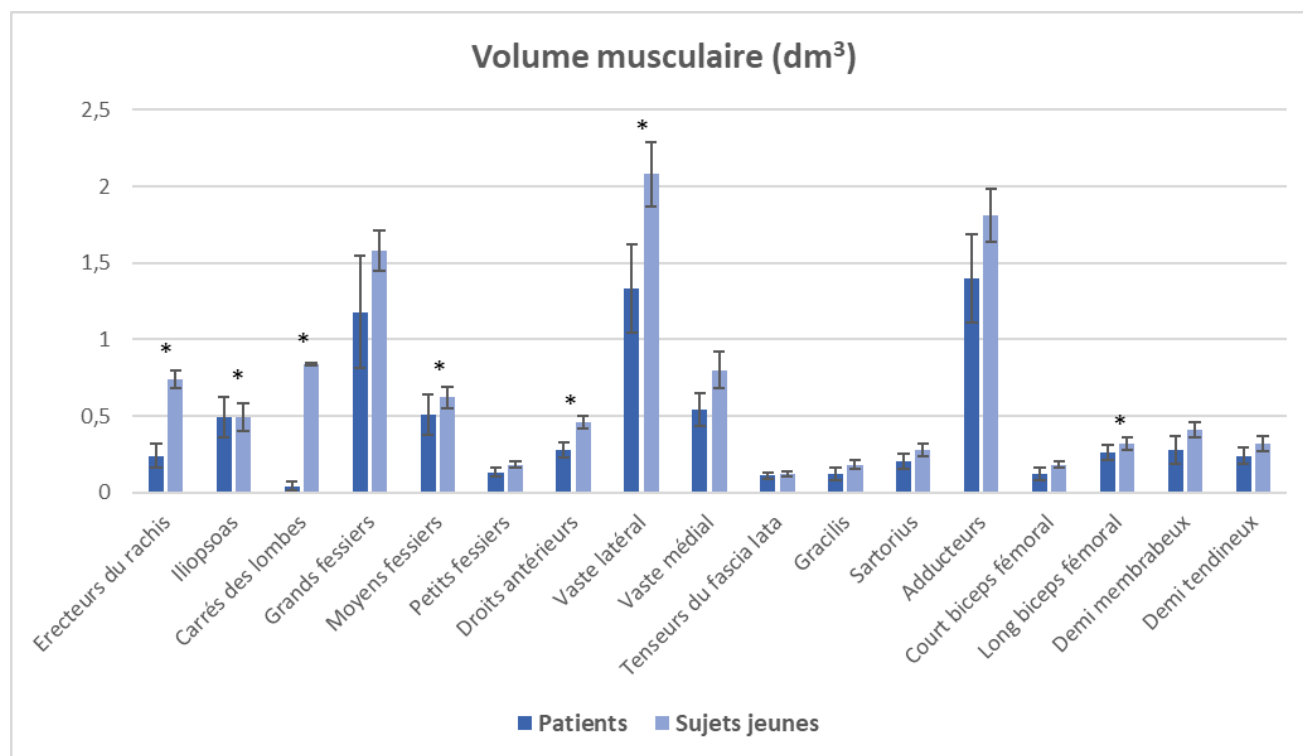


Figure 53. Volume musculaire des patients et des sujets jeunes (\* : différence significative des volumes relatifs).

<b>Muscles</b>	<b>Moyenne</b>	<b>DS</b>	<b>Min</b>	<b>Max</b>
<b>Erecteurs du rachis</b>	0.24	0.06	0.01	0.68
<b>Iliopsoas</b>	0.49	0.09	0.01	0.94
<b>Carrés des lombes</b>	0.04	0.01	0.02	0.13
<b>Grands fessiers</b>	1.18	0.13	0.60	1.72
<b>Moyens fessiers</b>	0.51	0.07	0.24	0.72
<b>Petits fessiers</b>	0.13	0.02	0.06	0.24
<b>Droits antérieurs</b>	0.28	0.04	0.16	0.48
<b>Vaste latéral</b>	1.33	0.21	0.52	2.41
<b>Vaste médial</b>	0.54	0.12	0.08	1.12
<b>Tenseurs du fascia lata</b>	0.11	0.02	0.04	0.21
<b>Gracilis</b>	0.12	0.03	0.05	0.28
<b>Sartorius</b>	0.20	0.04	0.08	0.41
<b>Adducteurs</b>	1.40	0.17	0.56	2.32
<b>Court biceps fémoral</b>	0.12	0.02	0.01	0.20
<b>Long biceps fémoral</b>	0.26	0.04	0.06	0.41
<b>Demi membraneux</b>	0.28	0.05	0.08	0.50
<b>Demi tendineux</b>	0.24	0.05	0.07	0.26

Tableau 34. Volumes musculaires des patients (n=28) (dm<sup>3</sup>)

<b>Muscles</b>	<b>Moyenne</b>	<b>DS</b>	<b>Min</b>	<b>Max</b>
<b>Erecteurs du rachis</b>	0.74	0.08	0.50	1.08
<b>Iliopsoas</b>	0.49	0.13	0.21	1.61
<b>Carrés des lombes</b>	0.84	0.03	0.22	0.18
<b>Grands fessiers</b>	1.58	0.37	0.94	4.80
<b>Moyens fessiers</b>	0.62	0.13	0.36	1.64
<b>Petits fessiers</b>	0.18	0.03	0.12	0.44
<b>Droit antérieur</b>	0.46	0.05	0.32	0.68
<b>Vaste latéral</b>	2.08	0.29	1.39	3.84
<b>Vaste médial</b>	0.80	0.11	0.54	1.40
<b>Tenseur du fascia lata</b>	0.12	0.02	0.05	0.26
<b>Gracilis</b>	0.18	0.04	0.05	0.26
<b>Sartorius</b>	0.28	0.05	1.41	0.64
<b>Adducteurs</b>	1.81	0.29	1.16	3.81
<b>Courts biceps fémoral</b>	0.18	0.04	0.09	0.36
<b>Longs biceps fémoral</b>	0.32	0.05	0.18	0.62
<b>Demi membraneux</b>	0.41	0.09	0.26	1.12
<b>Demi tendineux</b>	0.32	0.05	0.18	0.54

Tableau 35. Volumes musculaires des sujets jeunes (groupe J, n=12) (dm<sup>3</sup>).

L'analyse des volumes relatifs révélait que le volume relatif des érecteurs du rachis était significativement plus important dans le groupe J que dans le groupe de patients (J : 7 ±1% vs P : 5 ±1%, p=0,000). Il en était de même pour l'iliopsoas (J : 7 ±1% vs P : 5 ±1%, p=0,0003), le carré des lombes (J : 0,9±0,1% vs P : 0,5 ±0,1%, p=0,000), le droit antérieur (J : 4,2 ±0,4% vs P : 3,4 ±0,6%, p=0,000), le vaste latéral (J : 19 ±1% vs P : 15 ±2%, p=0,0003). Inversement, le volume relatif était plus important dans le groupe patient pour le moyen fessier (J : 5,6 ±0,6% vs P : 6,4 ±1%, p=0,007), le long biceps fémoral (J : 3,0 ±0,4% vs P : 3,4 ±1%, p=0,01) (figure 53).

En revanche, il n'existait pas de différence significative du volume relatif des grands fessiers, petits fessiers, vastes médiaux, tenseurs du fascia lata, gracilis, sartorius, adducteurs, courts biceps fémoraux, demi-membraneux et demi-tendineux.

### 5.3.4. Discussion

Dans ce travail, nous avons étudié les volumes musculaires d'une population de patients avec une scoliose lombaire de l'adulte et de deux populations de sujets asymptomatiques, sans déformations, jeunes et âgés. Il apparaît que certains muscles des patients avec déformation ont une perte de volume ; perte de volume à la fois liée à la sarcopénie mais aussi à la déformation elle-même. Ainsi, l'analyse du volume relatif sur le volume total apparaissait intéressante pour évaluer plus précisément la dégénérescence musculaire. En effet, s'il n'existait pas de différence de volume total entre les deux groupes âgés, en revanche, le volume total des sujets jeunes était significativement plus important, de plus de 2 dm<sup>3</sup> soit 2 litres.

En comparant, le groupe de patients avec scoliose aux sujets âgés sans déformation, il apparaissait que les fléchisseurs et les extenseurs du rachis étaient diminués de volume en cas de déformation. Parmi les érecteurs, c'est notamment l'iliocostalis qui était le plus touché par la dégénérescence. Parmi les fléchisseurs du rachis, à la fois l'iliopsoas et le carré des lombes étaient significativement moins volumineux dans le groupe patient. Il n'existait pas de différence du volume des abdominaux mais les obliques étaient également moins volumineux dans le groupe de patients avec déformation.

Les muscles analysés dans le groupe des sujets jeunes n'étaient pas exactement les mêmes que ceux des sujets âgés, pour cette raison les analyses ont été séparées. Là encore, il apparaissait que les fléchisseurs et les extenseurs du rachis étaient diminués de volume en cas de déformation. Parmi les fléchisseurs du rachis, à la fois l'iliopsoas et le carré des lombes étaient significativement moins volumineux dans le groupe patient. De plus, le quadriceps (fléchisseur de hanche) était altéré avec une diminution significative du volume du vaste latéral et du droit antérieur dans le groupe P par rapport au groupe J. A l'inverse, le volume du long biceps (extenseur de hanche) et du moyen fessier (stabilisateur de hanche) était plus volumineux dans le groupe avec déformation.

Il semble donc qu'avec le vieillissement et la déformation du rachis apparaisse une altération des stabilisateurs du tronc (figure 54). De plus, dans une autre étude, nous avons mis en évidence que le groupe musculaire le plus touché par l'infiltration graisseuse était le groupe des érecteurs du rachis (34%), puis les fléchisseurs du rachis (32%). Les muscles les moins atteints étaient les fléchisseurs et extenseurs de hanche (19% et 18%). Moal et al, dans une étude sur 19 femmes avec une déformation rachidienne, retrouvaient des résultats similaires avec 31,9% d'infiltration graisseuse du même groupe (125). Cependant, ils décrivaient une infiltration graisseuse des extenseurs de hanche plus

importante. Dans l'étude précédente, nous avons également montré que la déformation sagittale était associée à une infiltration graisseuse significativement plus importante. Celle-ci intéressait les fléchisseurs et extenseurs du rachis, en cas de rétroversion pelvienne de plus de 20°, de SVA de plus de 40mm, de PI-LL de plus de 10°. La rétroversion pelvienne était aussi associée une infiltration graisseuse augmentée du moyen fessier. De plus, lors d'un manque de lordose lombaire, tous les groupes musculaires avaient une infiltration graisseuse augmentée. L'ensemble de ces phénomènes dégénératifs peut être associée à une difficulté à maintenir une posture érigée. Des relations ont également été observées entre rotation axiale intervertébrale et dégénérescence musculaire.

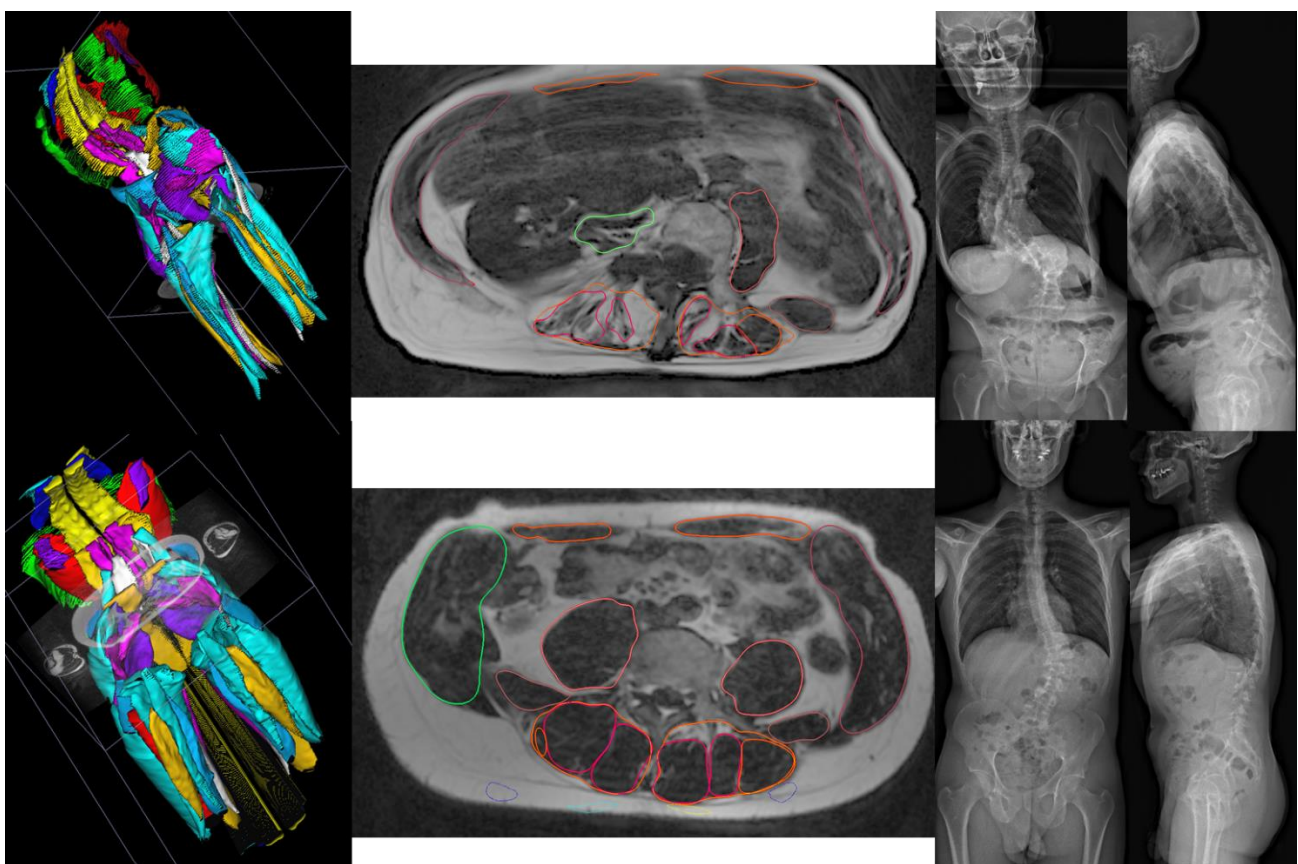


Figure 54. Reconstructions musculaires avec représentation du volume musculaire et de l'infiltration graisseuse d'une femme âgée de 67 ans (en haut) et d'un homme âgé de 40 ans (en bas).

Ainsi, une dégénérescence des muscles fléchisseurs et érecteurs du rachis était mise en évidence dans cette étude de patients adultes avec une scoliose. Cette perte de volume est à la fois liée au vieillissement et à la déformation compte tenu des différences observées à la fois avec les témoins jeunes et âgés. Cependant, la perte de volume existant au niveau

du quadriceps, comparativement aux sujets jeunes, peut être liée à la fois à une diminution d'activité chez ces patients mais aussi liée à la posture avec un déséquilibre antérieur et donc une sollicitation plus importante des extenseurs de hanche aux dépens des fléchisseurs. Enfin, l'augmentation relative du volume du moyen fessier chez ces patients avec déformation lombaire peut s'expliquer par la nécessité d'une action stabilisatrice du bassin plus importante.

Ainsi, il pourrait être intéressant de réaliser une exploration préopératoire de ces patients afin de proposer une rééducation en amont de la chirurgie, d'adapter les limites de la fusion et l'importance de la correction pour éviter la survenue de complications mécaniques telles les cyphoses jonctionnelles. Hyun et al., par exemple, dans une série de 44 scolioses de l'adulte opérées retrouvaient qu'une infiltration graisseuse des érecteurs spinaux de plus de 60% était un facteur de risque de cyphose jonctionnelle postopératoire (137).

#### Limites

Cette étude présente certaines limites dont la taille réduite de la cohorte, pouvant expliquer l'absence de différence significative sur certains résultats. Néanmoins, il s'agit d'une des séries les plus importantes de patients avec scoliose de l'adulte et analyse musculaire volumique 3D et de comparaison avec sujets sans déformation. L'ensemble des patients n'avaient pas de scores cliniques mais l'existence de corrélation entre les paramètres musculaires et la qualité de vie fait se poser la question du bénéfice d'une rééducation avec renforcement musculaire chez ces patients.

#### **5.3.5. Conclusion**

Dans cette étude, il apparaît qu'à la fois le vieillissement mais aussi la déformation sont responsables de modifications musculaires. En particulier, le volume des érecteurs rachidiens est diminué chez les patients avec une déformation comparativement aux sujets sains.

Il semble ainsi important de prendre en compte cette dégénérescence musculaire dans la stratégie thérapeutique de ces patients afin d'adapter au mieux le traitement et de prévenir certaines complications.

D'autre part, une meilleure connaissance de la qualité du système musculaire des patients pourrait permettre de mieux comprendre les contraintes exercées sur le rachis.

## **6. Etude sur un modèle musculaire personnalisé**

Dans les deux parties précédentes, les caractéristiques musculaires des patients avec une scoliose lombaire et les relations avec l'alignement du rachis ont été explorées. Afin d'essayer de mieux comprendre les contraintes exercées sur le rachis, dans cette dernière étude, nous avons utilisé un modèle musculosquelettique personnalisé en combinant les données de la stéréoradiographie et de l'IRM musculaire. Ce travail a été réalisé en étroite collaboration avec l'équipe d'ingénieurs de l'Institut de Biomécanique Humaine Georges Charpak, tout particulièrement : M. Van den Abbeele, P. Sudres, C. Amabile et B. Moal.

### **6.1. Comparaison des forces et moments exercés en L4L5 chez les adultes avec et sans déformations rachidiennes, à partir d'un modèle spécifique personnalisé**

#### **6.1.1. Introduction**

Dans la chirurgie de correction des scolioses de l'adulte, les complications mécaniques sont fréquentes (jusqu'à 40% dans certaines séries) (15,59,182). La scoliose dégénérative est un processus multifactoriel lié à plusieurs phénomènes dégénératifs sur le disque, les muscles et les tissus mous, mais aussi le système nerveux. Lors d'un défaut de l'alignement rachidien, des mécanismes de compensation sont mis en jeu et le système musculaire est activé afin de maintenir une posture équilibrée avec un regard horizontal. Mais ceci est responsable d'une importante consommation d'énergie avec un système musculaire potentiellement altéré par les phénomènes dégénératifs. Par ailleurs, la chirurgie de correction des scolioses de l'adulte est associée à de fréquentes complications mécaniques (59,61,62).

Afin d'analyser les forces exercées, plusieurs types de modèles musculaires ont été développés : modèles d'optimisation qui permettent de simplifier la formule, modèles EMG mais qui ne permettent pas une analyse des muscles profonds ou des modèles associant les deux. Néanmoins, il existe une grande variabilité interindividuelle en termes de morphologie, de caractéristiques de la déformation et de mise en jeu des mécanismes de compensation (154,177,183–186). Devant cette variabilité interindividuelle et pour mieux comprendre les forces et moments exercés, il semblait donc nécessaire d'avoir un modèle musculaire personnalisé, tel celui développé par Pomero, Vital et Skalli, qui a ensuite été réactualisé par Amabile (183).

L'objectif de cette étude était de décrire les forces et moments exercés en L4L5 chez les sujets asymptomatiques et les adultes avec déformation rachidienne.

### **6.1.2. Matériel et méthodes**

#### Patients

Dans cette étude prospective, menée entre 2016 et 2018, dans 3 centres, deux groupes de sujets ont été constitués à partir de cohortes d'études en cours. Un groupe de sujets asymptomatiques sans déformation de plus de plus de 60 ans issus du travail de master de C. Maillot (2017) et un groupe de patients de plus de 50 ans avec une déformation du rachis (angle de Cobb de plus de 20°, et/ou SVA de plus de 4 cm, et/ou version pelvienne de plus de 20°) issus de ce travail de thèse et de la thèse de B. Moal (2014) (132). Les critères d'exclusion comprenaient les patients avec un antécédent de chirurgie de la colonne vertébrale et les autres causes de scolioses (c.-à-d. neurologique, congénitale, traumatique, néoplasique).

#### Analyse radiographique

Tous les patients avaient des radiographies biplanaires du rachis entier, debout, avec le système EOS (EOS imaging, Paris, France). Les radiographies étaient réalisées selon le protocole standardisé décrit précédemment (figure 55).

Dans le plan coronal, l'angle de Cobb de la courbure lombaire principale a été mesuré. L'alignement coronal global était mesuré avec la gîte coronale de T1 (GCT1). Dans le plan axial, la rotation axiale intervertébrale (RAI) était définie comme la rotation de la vertèbre supérieure par rapport à la vertèbre sous-jacente. Dans le plan sagittal, les paramètres rachidiens mesurés étaient la lordose L1S1, la cyphose T1T12, et les paramètres pelviens avec l'incidence pelvienne (IP), la version pelvienne (VP), et la pente sacrée (PS). L'alignement sagittal global était mesuré avec la gîte sagittale de T1 (GST1) (78).



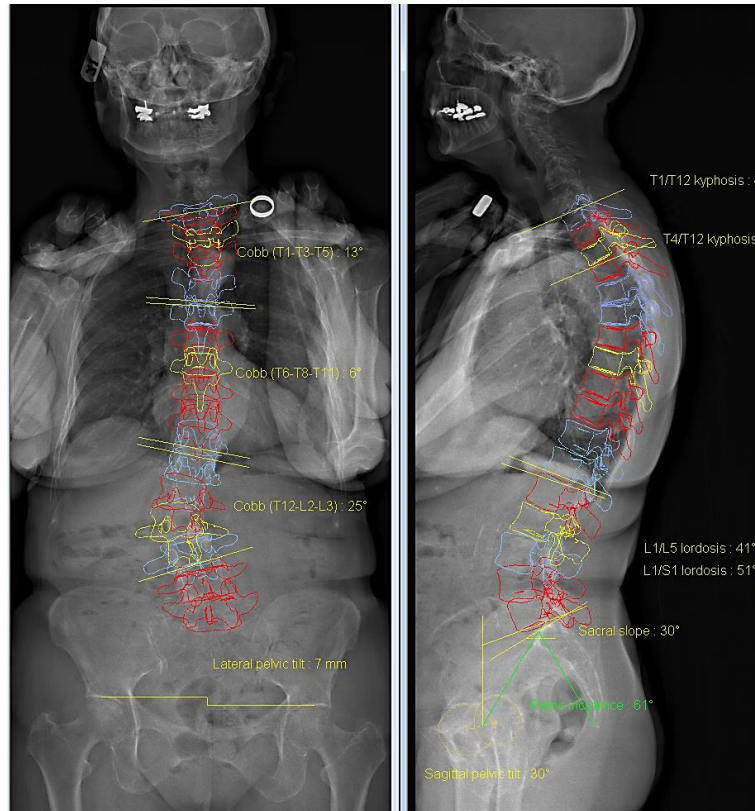


Figure 55. Reconstructions 3D avec le logiciel Stéeros.

### Analyse IRM

Tous les patients avaient une IRM de la vertèbre C7 jusqu'aux condyles fémoraux, selon le protocole DIXON 2 points et en utilisant la méthode DPSO présentés dans les études précédentes.

Les muscles suivants ont été étudiés chez les patients : trapèze, rhomboïde, grand dorsal, les érecteurs du rachis (spinalis, longissimus et iliocostalis), droits abdominaux, psoas-iliaques, carrés des lombes, obliques (externes, internes et transverses), long et court biceps fémoral, semi-tendineux, semi-membraneux, quadriceps (vaste latéral, vaste médial, droit antérieur), sartorius, gracilis, tenseur du fascia lata, adducteurs et pectoraux (petit et grand). Afin d'être comparable aux deux populations asymptomatiques, le volume musculaire des patients a été calculé à partir de la vertèbre T12 et le volume relatif de chaque muscle par rapport au volume musculaire total a aussi été calculé.

Ensuite, les enveloppes corporelles ont également été reconstruites à partir des images EOS et IRM (160). Puis, la fusion entre les images EOS debout et IRM en position couchée a été faite à partir de l'acquisition points de référence visibles sur les 2 images (figure 56) (179).

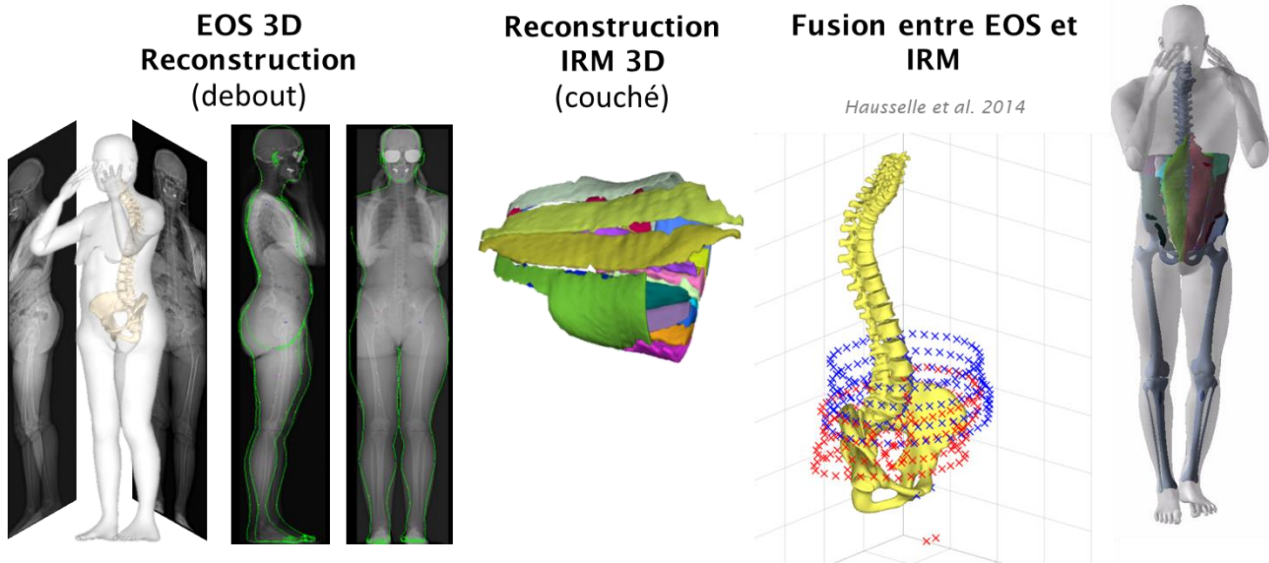


Figure 56. Explication du processus de fusion entre les données de l'EOS et de l'IRM : 1/ reconstruction 3D du rachis et de l'enveloppe corporelle avec EOS, 2/ reconstruction 3D des muscles à l'IRM, 3/ acquisition de points de repères anatomiques identiques sur EOS et IRM, 4/ fusion des données (W. Skalli).

#### Modèle musculaire

Un modèle de régulation musculaire personnalisé a ensuite été utilisé (124,160,187). Ce modèle, initialement développé par Pomero et al. avait pour postulat que les muscles agissaient en protecteurs du rachis afin de diminuer les forces exercées sur le disque et les articulations, pour que celles-ci restent inférieures aux seuils de 5N/m pour les moments, de 1500N pour les forces en compression et de 300N pour les forces en cisaillement (183). Ce modèle permettait ainsi l'analyse des forces externes exercées,  $F_{ext}$  (la masse au-dessus du niveau vertébral considéré) et des forces internes réactionnelles des muscles,  $F_{mu}$  et des articulations,  $F_{art}$ , selon la formule :  $F_{ext} = F_{mu} + F_{art}$

#### Analyse statistique

Les forces et moments exercés en L4L5 ont été comparés avant et après régulation musculaire dans chaque groupe (figure 57). Puis les forces et moments ont été comparés entre les patients et les sujets asymptomatiques. Enfin, les corrélations entre paramètres radiographiques et forces exercées ont été analysées.

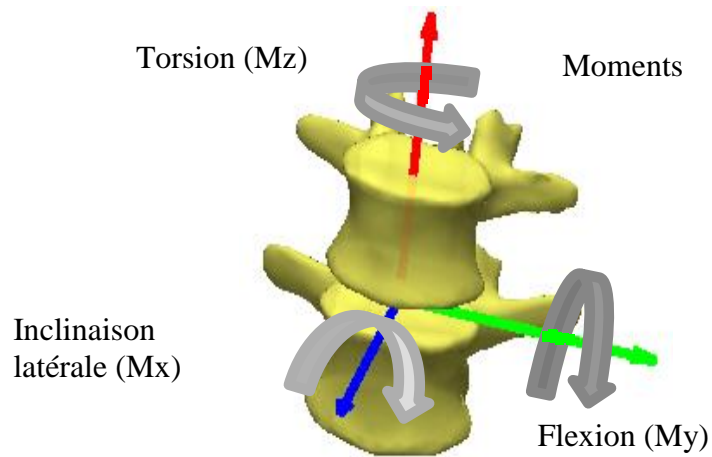
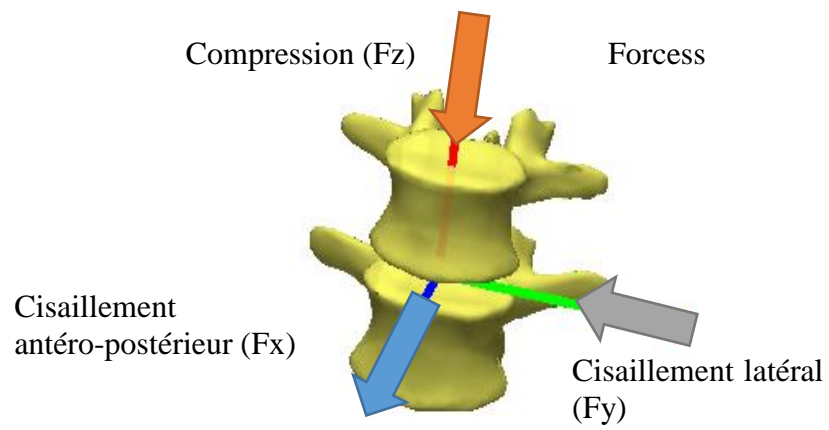


Figure 57. Représentation schématique des forces et moments considérés dans le modèle (W. Skalli).

### 6.1.3. Résultats

#### Patients

Douze patients avec déformation rachidienne et onze sujets asymptomatiques sans déformation ont été inclus. L'âge moyen était de  $63 \pm 8$  ans, l'IMC moyen de  $24 \pm 5$  kg/m<sup>2</sup>. Il existait une majorité de femmes (91%), sans différence démographique significative entre les 2 groupes.

#### Données radiographiques

L'angle de Cobb moyen des patients avec déformations était de  $47^\circ \pm 12$ . La gîte coronale était plus importante dans le groupe avec déformation ( $3,4^\circ \pm 2,5$ ) que dans le groupe de sujets asymptomatiques ( $2,1^\circ \pm 1,4$ ,  $p=0,04$ ). Les paramètres sagittaux sont résumés dans le Tableau 36. Les patients avec déformation rachidienne avaient une lordose lombaire significativement moins importante et une version pelvienne significativement plus élevée.

	Patients avec déformation (n=12)		Sujets sans déformation (n=11)		P
	Moyenne	DS	Moyenne	DS	
<b>Incidence pelvienne (°)</b>	58	11	54	11	0.35
<b>Version pelvienne (°)</b>	24	7	18	6	0.04
<b>Lordose lombaire (°)</b>	18	31	53	11	0.04
<b>Cyphose thoracique (°)</b>	53	13	58	10	0.18
<b>GST1 (°)</b>	4.5	5.9	4.5	2.4	0.99

Tableau 36. Comparaison des paramètres radiographiques entre les sujets avec et sans déformation (n=23).

#### Comparaison des forces et moments avant et après régulation

Une grande variabilité interindividuelle des forces exercées était observée. Dans les deux groupes, la régulation musculaire permettait une diminution significative des forces de cisaillement antéro-postérieures exercées (figure 58).

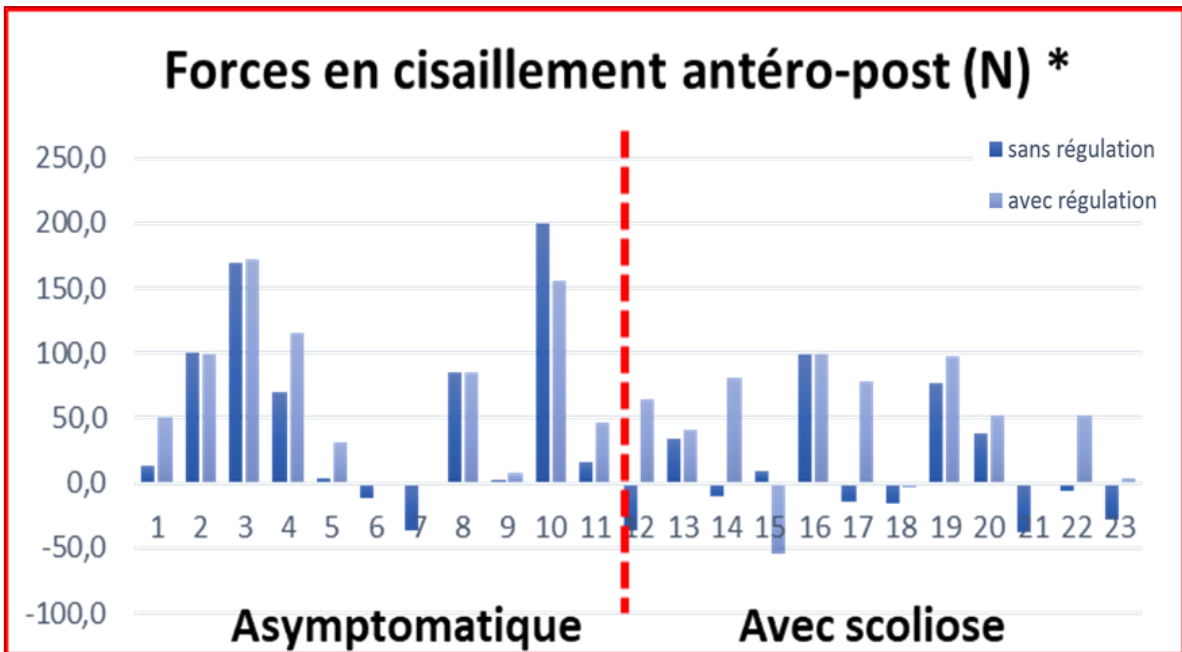


Figure 58. Histogramme des forces en cisaillement antéro-postérieures avant et après régulation.

Les forces en cisaillement latérales étaient également diminuées dans les deux groupes après régulations musculaires mais sans que cela ne soit significatif (figure 59).

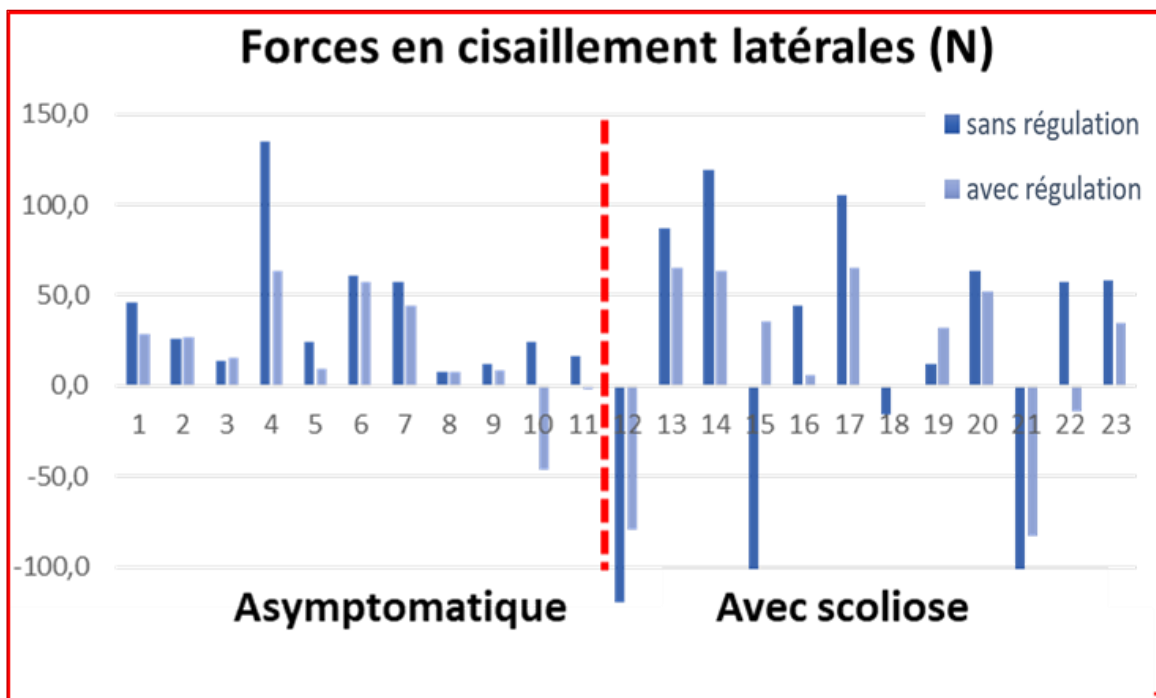


Figure 59. Histogramme des forces en cisaillement latéral avant et après régulation.

En revanche, la régulation musculaire entraînait une augmentation significative des forces en compression et ceci dans les deux groupes (figure 60).

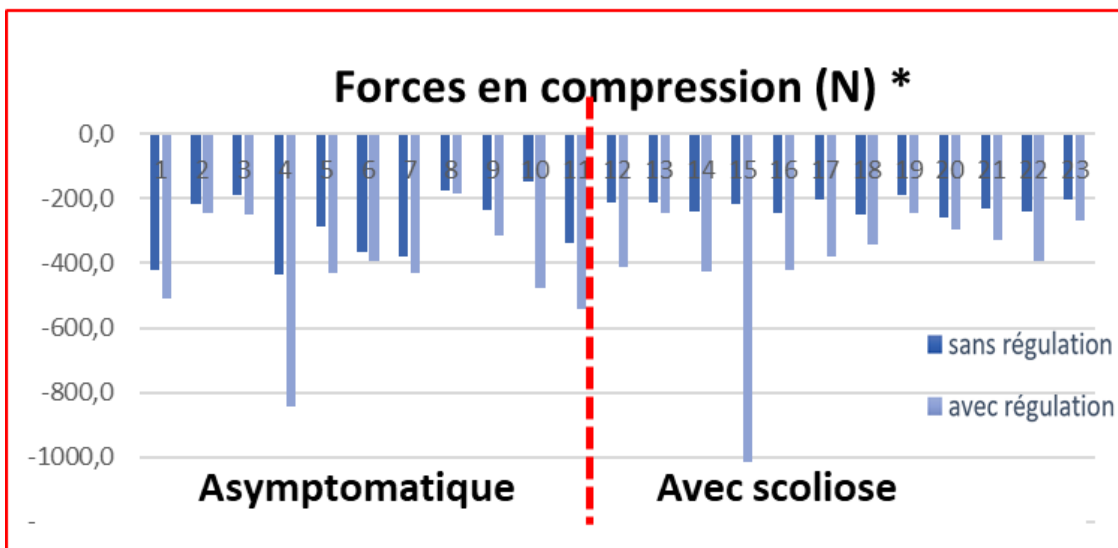


Figure 60. Histogramme des forces en compression avant et après régulation.

La comparaison des moments avant et après régulation ne montrait pas de différence significative. Néanmoins, la variabilité entre les sujets était plus importante avant régulation (figure 61). De plus, pour l'ensemble des sujets, l'ensemble des moments dans les 3 plans étaient diminués et inférieurs à 5 N/m après régulation, excepté pour le sujet 15 dans le plan antéro-postérieur (figure 62).

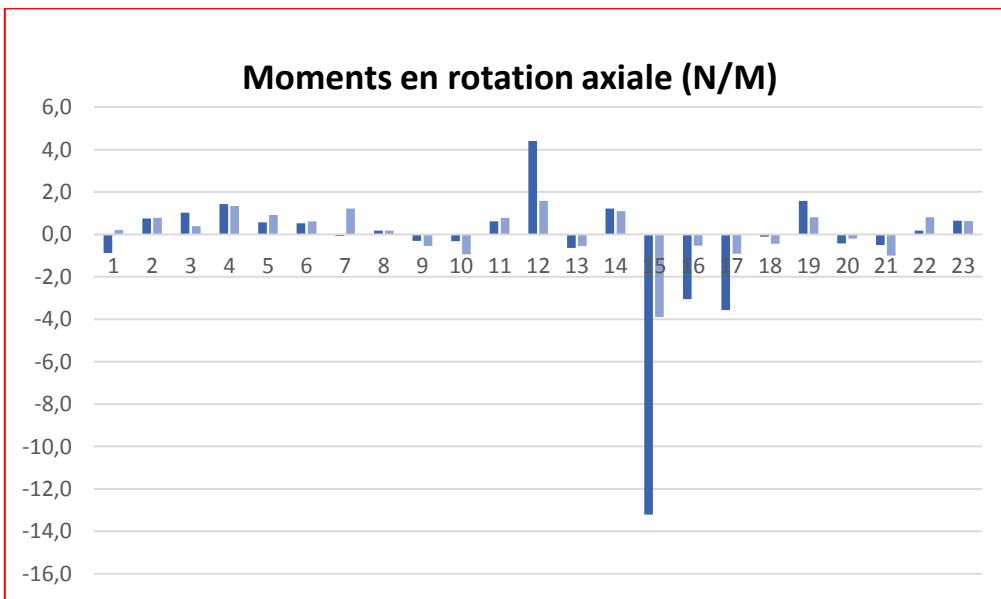
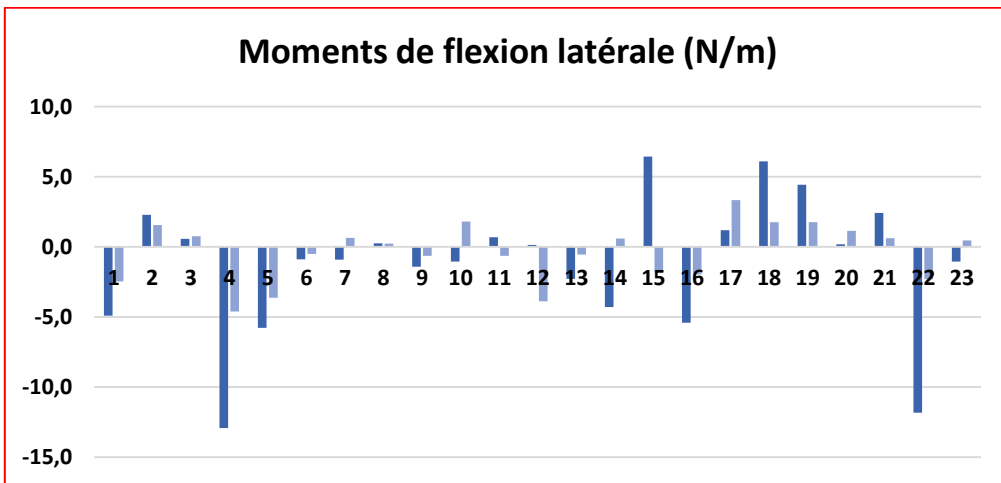
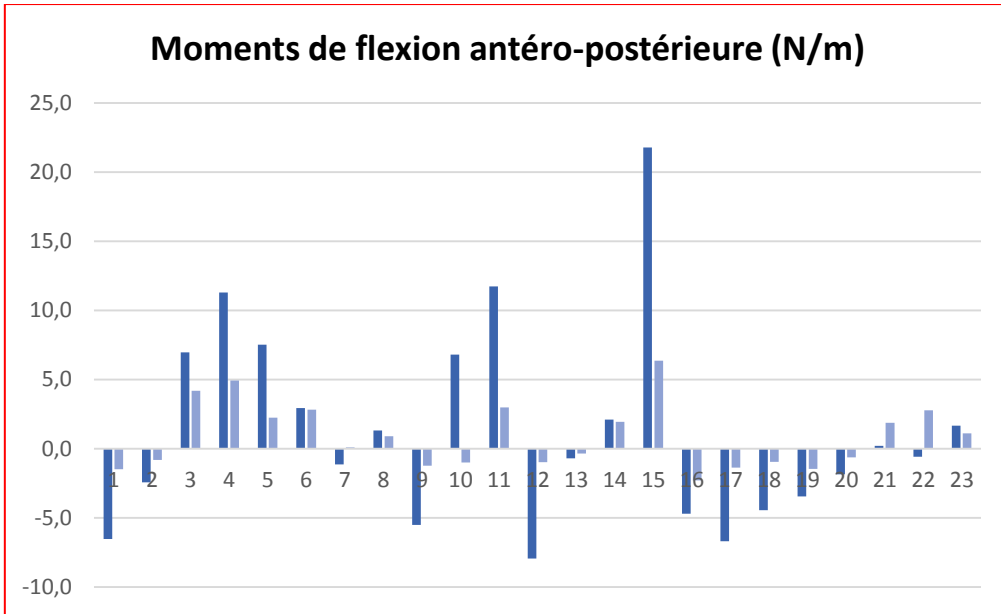


Figure 61. Histogrammes des 3 types de moments avant et après régulation musculaire.

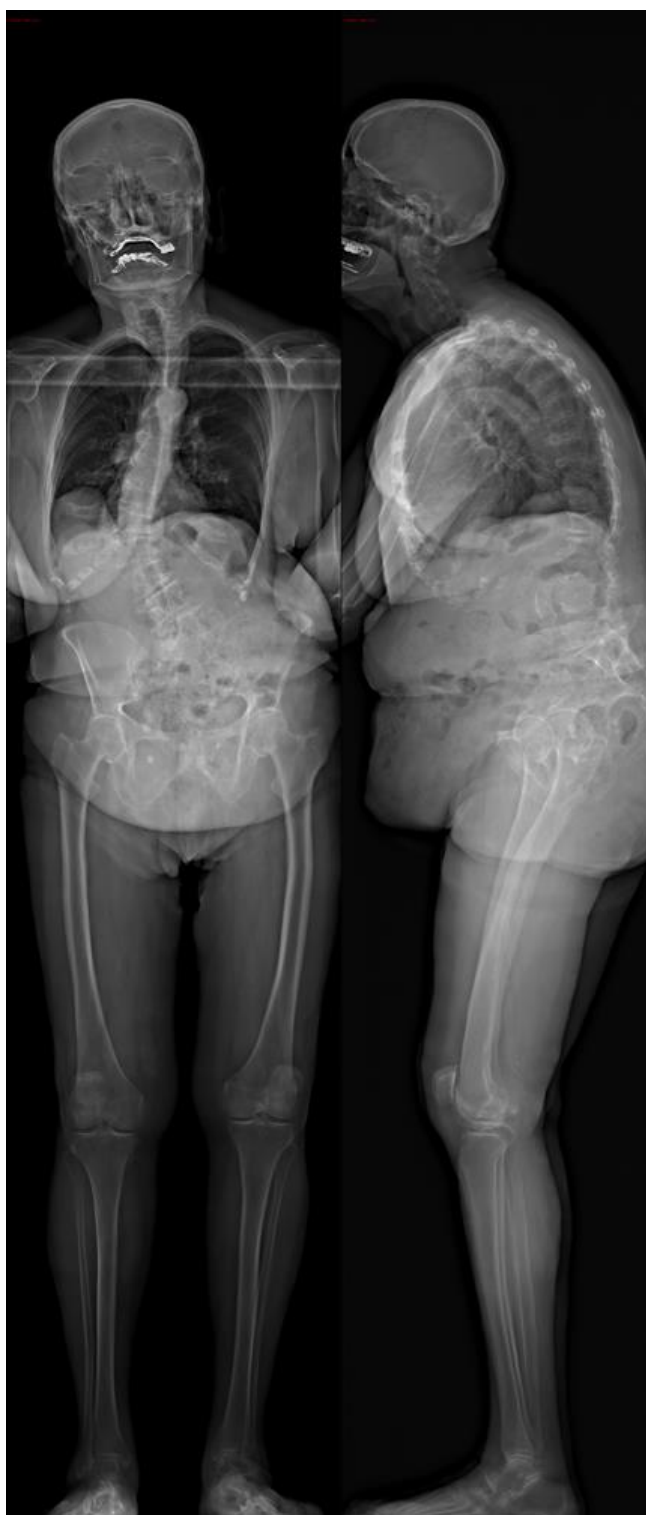


Figure 62. Radiographies de face et de profil de la patiente 15, 82 ans, en déséquilibre sagittal et coronal, malgré la mise en jeu des mécanismes de compensation : GST1 11°, ODHA 16°, manque de lordose 23°, version pelvienne 24°, angle de Cobb 53°, dislocation rotatoire L3L4.



Comparaison des forces et moments après régulation entre les groupes (Tableau 37)

Il n'existait pas de différence significative entre les groupes en termes compression axiale, de forces en flexion-extension ou en inclinaison latérale, après régulation ( $p > 0,05$ ).

Il en était de même pour les moments ( $p > 0,05$ ).

	Patients avec déformation (n=12)		Sujets sans déformation (n=11)		P
	Moyenne	DS	Moyenne	DS	
<b>Force antéro-postérieure (N)</b>	69	60	43	47	0.25
<b>Force médio-latérale (N)</b>	19	30	15	52	0.80
<b>Force en compression (N)</b>	420	182	397	205	0.78
<b>Moment de flexion latéral (N/m)</b>	0.7	2.1	0.1	2.1	0.49
<b>Moment de flexion antéro-postérieure (N/m)</b>	1.2	2.3	0.5	2.4	0.47
<b>Moment de rotation (N/m)</b>	0.4	0.7	0.2	1.4	0.17

Tableau 37. Comparaison des forces et moments après régulation entre les patients avec et sans déformation (n=23).

Corrélation des paramètres radiographiques avec les forces et moments exercés.

De tous les paramètres radiographiques, seul l'équilibre sagittal global avec la GST1 était bien corrélé aux forces en compression axiale ( $R=0,514$ ,  $p<0,05$ ), aux moments en flexion-extension ( $R=0,829$ ,  $p<0,05$ ) et en compression ( $R=0,591$ ,  $p<0,05$ ). L'IMC était également corrélé aux forces en compression axiale et aux moments en flexion-extension ( $R>0,620$ ,  $p<0,05$ ).

#### 6.1.4. Discussion

Ce modèle personnalisé a permis d'étudier les relations entre troubles posturaux et les contraintes appliquées au rachis. Bien qu'il s'agisse d'un travail préliminaire, les résultats montraient que l'importante variabilité interindividuelle des forces et moments exercés avant régulation était diminuée après régulation. De plus, la régulation musculaire diminuait les forces exercées en cisaillement mais augmentait les forces en compression et diminuait les 3 types de moments exercés.

Des relations entre le défaut d'alignement sagittal et des forces en compression ou des moments en flexion extension plus élevés ont été observées, mettant en évidence des

contraintes plus importantes exercées sur le disque, les articulations et une sollicitation musculaire plus importante dans ces situations de gîte antérieure. Ceci pourrait être une explication à la dégénérescence plus rapide de certains niveaux rachidiens lors d'un défaut d'alignement, notamment en postopératoire. De plus, l'augmentation des forces en compression en cas de défaut d'alignement sagittal permet d'expliquer, lorsque ces forces s'appliquent sur un disque oblique (comme dans le cas d'une déformation coronale), l'apparition d'un listhésis latéral associé à une rotation, correspondant au faux spondylolisthésis sur les projections radiographique 2D et illustrant par là-même l'intérêt d'une analyse 3D.

Dans cette étude, les forces de compression avant régulation variaient de 148 N à 433 N, elles étaient inférieures aux valeurs retrouvées par Gagnon et al. et Hajihosseinali et al. de 420 N et 475 N, respectivement. Ces différences peuvent être due à la fois à la morphologie des patients, au niveau vertébral considéré mais aussi à l'orientation spatiale du disque (179,186). Après régulation, les forces de compression étaient augmentées et variaient de 181 N à 1014 N.

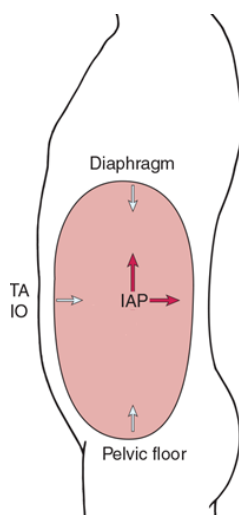
Sur la série globale, la variabilité interindividuelle était plus grande avant régulation. La régulation musculaire permettait aussi une diminution des moments et dans cette série, après régulation, l'ensemble des moments est inférieur à la valeur seuil de 5N/m, excepté pour les moments de flexion antéro-postérieur et de rotation axiale du patient 15 en grande gîte antérieure. Ainsi, ces résultats renforcent le postulat de protection du rachis par le système musculaire.

Concernant la méthodologie de cette étude, le système de régulation musculaire proposé par Pomero et al. a été utilisé car il représente une approche intéressante pour la modélisation des muscles de la colonne vertébrale : en utilisant comme postulat de départ une stratégie de contrôle des contraintes rachidiennes par les muscles (183). Pour l'utilisation de ce modèle, la fusion des données entre reconstructions EOS et IRM, telle que proposée par Hausselle et al. mise en œuvre pour le rachis ne présentait pas de difficultés particulières, à la seule condition qu'un nombre suffisant de points de contrôle soit défini sur les vertèbres et les enveloppes corporelles EOS et IRM, puisque l'IRM était réalisée en position couchée (179).

## Limites

Cette étude a plusieurs limites. Il s'agit d'une étude préliminaire et une analyse sur une plus grande série de patients avec une déformation rachidienne semble indispensable. De plus,

une validation supplémentaire du modèle basée sur des mesures EMG serait nécessaire, même si la validité du modèle avait été vérifiée dans l'étude initiale (183). De plus, l'analyse du modèle était limitée à un seul niveau. La combinaison d'un modèle à plusieurs niveaux avec un modèle d'élément fini permettrait une étude plus complète de la posture et du mouvement. Cependant, l'analyse posturale est une première étape essentielle vers une meilleure compréhension de la relation entre alignement postural et contrainte vertébrale. Cette étude montre que même certains sujets asymptomatiques avaient une posture non économique, nécessitant une régulation musculaire permanente, pouvant être aussi responsable de fatigue musculaire et douleurs (188). Par ailleurs, chez les sujets âgés la diminution de l'activité des muscles antagonistes n'a pas été prise en compte (189). Enfin, le rôle de la pression abdominale sur les mouvements de flexion-extension (avec un maximum de 24 kPa) n'a pas été évaluée (figure 63). Il manque également l'analyse de l'influence de la masse et de la position des membres supérieurs.



FA Davis PT Collection - McGraw-Hill Medical.

Figure 63. Représentation schématique de la pression abdominale.

### 6.1.5. Conclusion

En plus de l'analyse clinique et radiographique, l'analyse de la régulation musculaire dans la scoliose apparaît intéressante pour mieux comprendre les contraintes exercées sur le rachis. Ce modèle pourrait donc être intéressant à la fois pour la prévention et la compréhension des complications mécaniques de la chirurgie en relation avec un défaut d'alignement rachidien en permettant de mieux anticiper les contraintes exercées et donc

les risques de faillite mécanique en fonction de la dégénérescence musculaire et de la déformation rachidienne de chaque patient.

## **7. Conclusion générale**

Les phénomènes dégénératifs dans la scoliose de l'adulte sont multiples ; ils concernent l'os, les muscles, le disque et le système nerveux. L'objectif de ce travail de thèse était de réaliser une analyse tridimensionnelle des patients avec une scoliose lombaire afin de mieux comprendre les relations entre la déformation rachidienne et les phénomènes dégénératifs, notamment musculaires.

La première partie était consacrée à l'analyse stéréoradiographique. Dans la première étude, nous avons évalué la reproductibilité des mesures effectuées après reconstructions 3D des patients adultes avec une scoliose. Si la reproductibilité est bonne pour les paramètres rachidiens coronaires et sagittaux, elle l'est moins pour les paramètres du plan axial, particulièrement pour les courbures de plus de 30°. Néanmoins, cet outil, en plus de l'analyse 3D, en position debout, offre l'avantage de pouvoir surveiller l'apparition de dislocations rotatoires par la mesure de la rotation axiale intervertébrale, alors que le listhésis latéral n'est pas encore apparu (111). Dans la deuxième étude, nous avons décrit l'alignement sagittal global des patients à l'aide d'un nouveau paramètre, l'ODHA. Contrairement aux autres paramètres sagittaux, l'ODHA offre l'avantage de prendre en compte le rachis cervical, puisque la mesure est effectuée à partir de l'odontoïde. Ainsi, le recrutement du secteur cervical pour compenser un défaut d'alignement et garder un regard horizontal est aussi évalué.

La deuxième partie était consacrée à l'analyse musculaire. Dans le premier article, nous avons décrit les caractéristiques musculaires des patients avec une scoliose lombaire. Il existait une grande variabilité des valeurs d'infiltration graisseuse et de volume entre les patients. Les érecteurs du rachis et les abdominaux étaient les plus touchés par l'infiltration graisseuse. Les résultats ont mis en évidence des relations entre la déformation et la dégénérescence musculaire ; l'angle de Cobb, le SVA et l'AIR à l'étage de la dislocation étaient bien corrélés à certains volumes musculaires et à l'infiltration graisseuse. Dans le deuxième article, nous avons comparé les patients à des sujets asymptomatiques sans déformation. En cas de scoliose, la dégénérescence musculaire est plus importante ; c'est surtout l'infiltration graisseuse qui est augmentée chez ces patients (25% contre 16% pour les érecteurs rachidiens). De plus, le volume musculaire des érecteurs rachidiens est diminué chez les patients par rapport aux témoins jeunes.

La troisième partie était consacrée à l'utilisation d'un modèle musculaire personnalisé pour comparer les forces et les moments exercés en L4L5, avant et après régulation musculaire, entre patients et témoins. La grande variabilité des valeurs des forces et moments est diminuée avec la régulation. La régulation musculaire permet de diminuer les forces en cisaillement exercées sur le disque intervertébral et les articulations mais elle augmente les forces en compression. Ces forces en compression sont augmentées quand la gîte antérieure augmente, expliquant ainsi la dégradation plus rapide de certains segments rachidiens du fait des contraintes exercées.

En revanche, la durée d'acquisition de cette séquence IRM est longue et parfois inconfortable pour les patients, les reconstructions volumiques avec le logiciel nécessitent également plusieurs heures par patient et l'évaluation musculaire postopératoire est encore difficile du fait des artefacts liés au matériel ; ces points nécessitent d'être améliorés, pour une utilisation plus aisée en routine clinique.

Néanmoins, les différents résultats de ce travail de thèse montrent que l'association de mesures 3D radiographiques et de l'analyse musculaire pourrait permettre en comprenant mieux les phénomènes dégénératifs, une évaluation plus complète de la déformation de l'adulte et une anticipation de son évolution. De plus, l'intégration de ces résultats dans le modèle musculaire personnalisé permettrait une meilleure évaluation et prévision des contraintes exercées et pourrait ainsi être utile dans la prévention des complications mécaniques. Ceci pourrait avoir des conséquences dans plusieurs étapes de la prise en charge des patients : en préopératoire, par une prévention grâce à une rééducation ciblée (par exemple, un renforcement des érecteurs du rachis mais aussi des fléchisseurs du rachis pour mieux maintenir la posture et un renforcement des érecteurs et fléchisseurs de hanche pour recruter de manière plus efficace, les mécanismes de compensation telle la rétroversion pelvienne). Mais ces résultats ont aussi des conséquences dans la planification de la chirurgie et donc la prévention des complications mécaniques. De plus, l'application du modèle à l'étage de la dislocation permettrait de compléter l'analyse de ce phénomène dégénératif. Enfin, la mise en évidence de facteur de risque musculaires et squelettiques d'aggravation de la déformation entrainerait une prise en charge plus précoce de ces patients. Une analyse longitudinale sur une cohorte plus importante semble donc indispensable pour mieux définir les relations de causes et conséquences entre dégénérescence musculaire, dégénérescence discale, aggravation de la déformation et dislocation rotatoire.

L'ensemble de ces résultats met en évidence qu'une évaluation purement radiographique de la scoliose est insuffisante, d'autres éléments sont à prendre en compte pour établir une stratégie thérapeutique. L'ajout de l'analyse musculaire et clinique paraît très intéressant.



## **8. Listes des tableaux et figures**

### **8.1. Liste des tableaux**

Tableau 1. Les différents muscles du tronc et des membres.

Tableau 2. Valeurs des paramètres radiographiques sagittaux chez les sujets asymptomatiques, sans déformation.

Tableau 3. Angle de Cobb et AVR de l'apex (en degré).

Tableau 4. Paramètres du plan transverse (en degré).

Tableau 5. Paramètres sagittaux (en degré).

Tableau 6. Valeur du SR et de l'ICC pour les paramètres du plan transverse.

Tableau 7. Comparaison des paramètres de l'alignement global aux valeurs des sujets asymptomatiques sans déformations.

Tableau 8. Distribution des valeurs de GST1.

Tableau 9. Distribution des valeurs de GST9.

Tableau 10. Distribution des valeurs du SVA.

Tableau 11. Distribution des valeurs d'ODHA.

Tableau 12. Comparaison des paramètres radiographiques entre les patients avec un ODHA élevé ( $> 6,1^\circ$ ) et le reste de la cohorte

Tableau 13. Analyse des corrélations entre les paramètres de l'alignement global et les paramètres rachidiens.

Tableau 14. Paramètres radiographiques sagittaux des 28 adultes avec une scoliose lombaire.

Tableau 15. Volume et infiltration graisseuse des différents groupes musculaires étudiés dans la cohorte (n=28).

Tableau 16. Comparaison des volumes musculaires entre les hommes et les femmes (n=28).

Tableau 17. Comparaison de l'infiltration graisseuse musculaire entre les hommes et les femmes (n=28).

Tableau 18. Comparaison des volumes musculaires entre les patients avec un angle de Cobb supérieur à  $40^\circ$  et le reste de la cohorte (n=28).

Tableau 19. Comparaison de l'infiltration graisseuse musculaire entre les patients avec un angle de Cobb supérieur à  $40^\circ$  et le reste de la cohorte (n=28).

Tableau 20. Comparaison des volumes musculaires entre les patients avec une version pelvienne supérieure à 20° et le reste de la cohorte (n=28).

Tableau 21. Comparaison de l'infiltration graisseuse musculaire entre les patients avec une version pelvienne supérieure à 20° et le reste de la cohorte (n=28).

Tableau 22. Comparaison des volumes musculaires entre les patients avec un SVA supérieur à 40 mm et le reste de la cohorte (n=28).

Tableau 23. Comparaison de l'infiltration graisseuse musculaire entre les patients avec un SVA supérieur à 40 mm et le reste de la cohorte (n=28).

Tableau 24. Comparaison des volumes musculaires entre les patients avec un ODHA supérieur à 6,1° et le reste de la cohorte (n=28).

Tableau 25. Comparaison de l'infiltration graisseuse musculaire entre les patients avec un ODHA supérieur à 6,1° et le reste de la cohorte (n=28).

Tableau 26. Comparaison des volumes musculaires entre les patients avec une différence IP-LL supérieure à 10° et le reste de la cohorte (n=28).

Tableau 27. Comparaison de l'infiltration graisseuse musculaire entre les patients avec une différence IP-LL supérieure à 10° et le reste de la cohorte (n=28).

Tableau 28. Paramètres radiographiques de la cohorte (n=28).

Tableau 29. Comparaison des volumes musculaires entre les patients avec (DR) et sans dislocation rotatoire (sans DR).

Tableau 30. Comparaison de l'infiltration graisseuse des patients avec (DR) et sans dislocation rotatoire (sans DR).

Tableau 31. Analyse des corrélations entre paramètres radiographiques, démographiques et musculaires.

Tableau 32. Volumes musculaires moyens des patients (dm<sup>3</sup>).

Tableau 33. Volumes musculaires moyens des sujets âgés (groupe A) (dm<sup>3</sup>).

Tableau 34. Volumes musculaires des patients (dm<sup>3</sup>).

Tableau 35. Volumes musculaires des sujets jeunes (groupe J) (dm<sup>3</sup>).

Tableau 36. Comparaison des paramètres radiographiques entre les sujets avec et sans déformation (n=23).

Tableau 37. Comparaison des forces et moments après régulation entre les patients avec et sans déformation (n=23).

## **8.2. Liste des figures**

Figure 1. Représentation sagittale, antérieure et postérieure du rachis.

Figure 2. La « vertèbre pelvienne » selon J. Dubousset.

Figure 3. Représentation crâniale et sagittale d'une vertèbre thoracique.

Figure 4. Vue sagittale d'une vertèbre cervicale, thoracique et lombaire.

Figure 5. Schéma d'un bassin de face.

Figure 6. Schéma de l'angle de pennation.

Figure 7. Radiographie de face et profil d'une patiente de 65 ans avec une scoliose lobaire dégénérative.

Figure 8. Radiographie de face d'une dislocation rotatoire L4L5 et de profil d'un spondylolisthésis dégénératif L4L5.

Figure 9. Radiographie de profil d'un patient avec une perte de lordose lombaire compensée partiellement par un aplatissement de la cyphose thoracique, une rétroversion pelvienne et hyperextension de hanche une importante gîte antérieure, et qui reste dans une situation de gîte antérieure.

Figure 10. Radiographie de face et de profil d'une patiente avec une correction-fusion T11-iliaque.

Figure 11. Radiographies de face et de profil d'un patient ayant eu une libération de L3L5 avec fusion L3L4.

Figure 12. Radiographie de face d'un patient avec une libération simple L4L5.

Figure 13. Mesure de l'angle de Cobb.

Figure 14. Mesure de la gîte coronale de C7.

Figure 15. Mesure des paramètres pelviens : incidence pelvienne (IP), version pelvienne (VP), pente sacrée (PS).

Figure 16. Mesures des paramètres rachidiens sur une radiographie de profil (cyphose thoracique maximale, CTmax ; lordose lombaire maximale, LLmax).

Figure 17. Mesures de l'alignement sagittal global (Gîte sagittal de C7, GSC7 ; gîte sagittale de T1, GST1 ; sagittal vertical axis, SVA).

Figure 18. Classification de Nash & Moe.

Figure 19. Torsiomètre de Perdriolle.

Figure 20. Mesure du listhésis latéral.

Figure 21. Grades de Ploumis.

Figure 22. Mesure de GSA.

Figure 23. Schéma du balayage lors de l'acquisition, limitant l'effet d'agrandissement et cabine EOS©.

Figure 24. Paramètres du plan transverse.

Figure 25. Représentation de la méthode de déformation d'objets spécifiques paramétriques. (a) images IRM, b) dessin des ellipses, c) interpolation cubique, d) objet paramétrique 3D, e) déformation non linéaire par la segmentation manuelle.

Figure 26. Mesures des paramètres coronaux et sagittaux.

Figure 27. Exemple de graphe de Bland et Altman avec et sans les erreurs inhérentes aux observateurs.

Figure 28. Exemple de radiographie d'un patient avec une analyse difficile du secteur lombo-sacré.

Figure 29. Le cône d'économie selon J. Dubousset.

Figure 30. Mesure de l'ODHA.

Figure 31. Figure 31. Radiographies de face et de profil et reconstructions 3D d'une patiente avec une importante gîte antérieure : ODHA 13,7°, GST1 9,7°, SVA 146mm, LL 10°, VP 30°, IP 47°, lordose cervicale 44°.

Figure 32. Coupes axiales IRM en séquence water et fat avec la méthode Dixon, chez une patiente de 64 ans.

Figure 33. Exemple de délimitation des muscles (ici érecteurs rachidiens en bleu, iliaque en orange et psoas en jaune) avec le logiciel Muscl'X.

Figure 34. Reconstruction 3D finale de l'ensemble des muscles.

Figure 35. Classification de Pfirrmann (A : grade 1, B : grade 2, C : grade 3, D : grade 4, E : grade 5).

Figure 36. Ratio du volume musculaire moyen par le volume total des principaux muscles.

Figure 37. Valeur moyenne de l'infiltration graisseuse des 30 muscles.

Figure 38. Reconstructions musculaires avec représentation du volume musculaire et de l'infiltration graisseuse d'une femme (en haut) et d'un homme (en bas).

Figure 39. Comparaison des volumes musculaires en fonction de l'angle de Cobb.

Figure 40. Comparaison de l'infiltration graisseuse en fonction de l'angle de Cobb.

Figure 41. Corrélation entre l'angle de Cobb et le ratio de volume musculaire des érecteurs rachidiens.

Figure 42. Corrélation entre l'angle de Cobb et l'infiltration graisseuse des érecteurs rachidiens.

Figure 43. Comparaison des volumes musculaires en fonction de la valeur de l'ODHA.

Figure 44. Comparaison de l'infiltration graisseuse en fonction de la valeur de l'ODHA.

Figure 45. Reconstructions musculaires avec représentation du volume musculaire et de l'infiltration graisseuse d'une femme avec ODHA  $> 6,1^\circ$  (en haut) et d'un homme ODHA  $< 6,1^\circ$  (en bas).

Figure 46. Coupe axiale IRM d'une patiente de 63 ans, avec un manque de lordose lombaire de  $30^\circ$ , un angle de Cobb de  $55^\circ$  et une infiltration graisseuse de l'ensemble des muscles (abdominaux, obliques, érecteurs du rachis mais moins des psoas).

Figure 47. Radiographie de face et reconstruction 3D d'une patiente de 49 ans avec une scoliose lombaire de  $51^\circ$  et une dislocation rotatoire L3L4.

Figure 48. Comparaison des volumes musculaires en fonction de la présence ou non d'une dislocation rotatoire.

Figure 49. Patiente de 61 ans avec une dislocation rotatoire L3L4, présentant une importante infiltration graisseuse des muscles, en particuliers des érecteurs rachidiens et des abdominaux.

Figure 50. Comparaison de l'infiltration graisseuse en fonction de la présence ou non d'une dislocation rotatoire.

Figure 51. Corrélation entre la rotation axiale intervertébrale à l'étage de la dislocation et l'infiltration graisseuse des érecteurs rachidiens.

Figure 52. Volume musculaire des patients et des sujets âgés (\* : différence significative des volumes relatifs).

Figure 53. Volume musculaire des patients et des sujets jeunes (\* : différence significative des volumes relatifs).

Figure 54. Reconstructions musculaires avec représentation du volume musculaire et de l'infiltration graisseuse d'une femme âgée de 67 ans (en haut) et d'un homme âgé de 40 ans (en bas).

Figure 55. Reconstructions 3D avec le logiciel Stéréos.

Figure 56. Explication du processus de fusion entre les données de l'EOS et de l'IRM : 1/ reconstruction 3D du rachis et de l'enveloppe corporelle avec EOS, 2/ reconstruction 3D des muscles à l'IRM, 3/ acquisition de points de repères anatomiques identiques sur EOS et IRM, 4/ fusion des données.

Figure 57. Représentation schématique des forces et moments considérés dans le modèle.

Figure 58. Histogramme des forces en cisaillement antéro-postérieures avant et après régulation.

Figure 59. Histogramme des forces en cisaillement latérales avant et après régulation.

Figure 60. Histogramme des forces en compression avant et après régulation.

Figure 61. Histogrammes des 3 types de moments avant et après régulation musculaire.

Figure 62. Radiographies de face et de profil de la patiente 15, 82 ans, en déséquilibre sagittal et coronal, malgré la mise en jeu des mécanismes de compensation : GST1 11°, ODHA 16°, manque de lordose 23°, VP 24°, angle de Cobb 53°, dislocation rotatoire L3L4.

Figure 63. Représentation schématique de la pression abdominale.

## 9. Références

1. Pérennou D, Marcelli C, Hérisson C, Simon L. Adult lumbar scoliosis. Epidemiologic aspects in a low-back pain population. *Spine*. 15 janv 1994;19(2):123-8.
2. Kostuik JP, Bentivoglio J. The incidence of low-back pain in adult scoliosis. *Spine*. juin 1981;6(3):268-73.
3. Kebaish KM, Neubauer PR, Voros GD, Khoshnevisan MA, Skolasky RL. Scoliosis in adults aged forty years and older: prevalence and relationship to age, race, and gender. *Spine*. 20 avr 2011;36(9):731-6.
4. Schwab F, Dubey A, Pagala M, Gamez L, Farcy JP. Adult scoliosis: a health assessment analysis by SF-36. *Spine*. 15 mars 2003;28(6):602-6.
5. Chen JB, Kim AD, Allan-Blitz L, Shamie AN. Prevalence of thoracic scoliosis in adults 25 to 64 years of age detected during routine chest radiographs. *Eur Spine J Off Publ Eur Spine Soc Eur Spinal Deform Soc Eur Sect Cerv Spine Res Soc*. 2016;25(10):3082-7.
6. Urrutia J, Zamora T, Klaber I. Thoracic scoliosis prevalence in patients 50 years or older and its relationship with age, sex, and thoracic kyphosis. *Spine*. 15 janv 2014;39(2):149-52.
7. Guigui P. La scoliose, Symposium de la SOFCOT. 2014.
8. Bess S, Line B, Fu K-M, McCarthy I, Lafage V, Schwab F, et al. The Health Impact of Symptomatic Adult Spinal Deformity: Comparison of Deformity Types to United States Population Norms and Chronic Diseases. *Spine*. févr 2016;41(3):224-33.
9. Schwab FJ, Smith VA, Biserni M, Gamez L, Farcy J-PC, Pagala M. Adult scoliosis: a quantitative radiographic and clinical analysis. *Spine*. 15 févr 2002;27(4):387-92.
10. Glassman SD, Berven S, Bridwell K, Horton W, Dimar JR. Correlation of radiographic parameters and clinical symptoms in adult scoliosis. *Spine*. 15 mars 2005;30(6):682-8.
11. Lafage V, Schwab F, Patel A, Hawkinson N, Farcy J-P. Pelvic tilt and truncal inclination: two key radiographic parameters in the setting of adults with spinal deformity. *Spine*. 1 août 2009;34(17):E599-606.
12. Glassman SD, Bridwell K, Dimar JR, Horton W, Berven S, Schwab F. The impact of positive sagittal balance in adult spinal deformity. *Spine*. 15 sept 2005;30(18):2024-9.

13. Liu W, Chen X, Jia L, Song D. The clinical features and surgical treatment of degenerative lumbar scoliosis: a review of 112 patients. *Orthop Surg.* août 2009;1(3):176-83.
14. Smith JS, Shaffrey CI, Berven S, Glassman S, Hamill C, Horton W, et al. Improvement of back pain with operative and nonoperative treatment in adults with scoliosis. *Neurosurgery.* juill 2009;65(1):86-93; discussion 93-94.
15. Smith JS, Shaffrey CI, Glassman SD, Berven SH, Schwab FJ, Hamill CL, et al. Risk-benefit assessment of surgery for adult scoliosis: an analysis based on patient age. *Spine.* 1 mai 2011;36(10):817-24.
16. Smith JS, Shaffrey CI, Berven S, Glassman S, Hamill C, Horton W, et al. Operative versus nonoperative treatment of leg pain in adults with scoliosis: a retrospective review of a prospective multicenter database with two-year follow-up. *Spine.* 15 juill 2009;34(16):1693-8.
17. Bridwell KH, Glassman S, Horton W, Shaffrey C, Schwab F, Zebala LP, et al. Does treatment (nonoperative and operative) improve the two-year quality of life in patients with adult symptomatic lumbar scoliosis: a prospective multicenter evidence-based medicine study. *Spine.* 15 sept 2009;34(20):2171-8.
18. Bridwell KH, Baldus C, Berven S, Edwards C, Glassman S, Hamill C, et al. Changes in radiographic and clinical outcomes with primary treatment adult spinal deformity surgeries from two years to three- to five-years follow-up. *Spine.* 15 sept 2010;35(20):1849-54.
19. Cho K-J, Suk S-I, Park S-R, Kim J-H, Kim S-S, Lee T-J, et al. Short fusion versus long fusion for degenerative lumbar scoliosis. *Eur Spine J Off Publ Eur Spine Soc Eur Spinal Deform Soc Eur Sect Cerv Spine Res Soc.* mai 2008;17(5):650-6.
20. Brodke DS, Annis P, Lawrence BD, Woodbury AM, Daubs MD. Reoperation and revision rates of 3 surgical treatment methods for lumbar stenosis associated with degenerative scoliosis and spondylolisthesis. *Spine.* 15 déc 2013;38(26):2287-94.
21. Sánchez-Mariscal F, Gomez-Rice A, Izquierdo E, Pizones J, Zúñiga L, Álvarez-González P. Survivorship analysis after primary fusion for adult scoliosis. Prognostic factors for reoperation. *Spine J Off J North Am Spine Soc.* 1 août 2014;14(8):1629-34.
22. Yadla S, Maltenfort MG, Ratliff JK, Harrop JS. Adult scoliosis surgery outcomes: a systematic review. *Neurosurg Focus.* mars 2010;28(3):E3.



23. Dubousset J, Chopin D, Seringe R. Have we made true progress in surgical indications and determining the limitations of spinal fusion in patients with idiopathic scoliosis? *Orthop Traumatol Surg Res OTSR*. sept 2018;104(5):555-6.
24. Ibrahim DA, Myung KS, Skaggs DL. Ten percent of patients with adolescent idiopathic scoliosis have variations in the number of thoracic or lumbar vertebrae. *J Bone Joint Surg Am*. 1 mai 2013;95(9):828-33.
25. Mac-Thiong J-M, Roussouly P, Berthonnaud E, Guigui P. Sagittal parameters of global spinal balance: normative values from a prospective cohort of seven hundred nine Caucasian asymptomatic adults. *Spine*. 15 oct 2010;35(22):E1193-1198.
26. Stagnara P, De Mauroy JC, Dran G, Gonon GP, Costanzo G, Dimnet J, et al. Reciprocal angulation of vertebral bodies in a sagittal plane: approach to references for the evaluation of kyphosis and lordosis. *Spine*. août 1982;7(4):335-42.
27. Gangnet N, Pomeroy V, Dumas R, Skalli W, Vital J-M. Variability of the spine and pelvis location with respect to the gravity line: a three-dimensional stereoradiographic study using a force platform. *Surg Radiol Anat SRA*. déc 2003;25(5-6):424-33.
28. Schwab F, Farcy J-P, Bridwell K, Berven S, Glassman S, Harrast J, et al. A clinical impact classification of scoliosis in the adult. *Spine*. 15 août 2006;31(18):2109-14.
29. Alden KJ, Marosy B, Nzegwu N, Justice CM, Wilson AF, Miller NH. Idiopathic scoliosis: identification of candidate regions on chromosome 19p13. *Spine*. 15 juill 2006;31(16):1815-9.
30. Dubousset J, Machida M. [Possible role of the pineal gland in the pathogenesis of idiopathic scoliosis. Experimental and clinical studies]. *Bull Acad Natl Med*. 2001;185(3):593-602; discussion 602-604.
31. Thillard MJ. [Vertebral column deformities following epiphysectomy in the chick]. *Comptes Rendus Hebd Seances Acad Sci*. 23 févr 1959;248(8):1238-40.
32. Aebi M. The adult scoliosis. *Eur Spine J Off Publ Eur Spine Soc Eur Spinal Deform Soc Eur Sect Cerv Spine Res Soc*. déc 2005;14(10):925-48.
33. Ascani E, Bartolozzi P, Logroscino CA, Marchetti PG, Ponte A, Savini R, et al. Natural history of untreated idiopathic scoliosis after skeletal maturity. *Spine*. oct 1986;11(8):784-9.

34. Marty-Poumarat C, Scattin L, Marpeau M, Garreau de Loubresse C, Aegerter P. Natural history of progressive adult scoliosis. *Spine*. 15 mai 2007;32(11):1227-34; discussion 1235.
35. Weinstein SL, Ponseti IV. Curve progression in idiopathic scoliosis. *J Bone Joint Surg Am*. avr 1983;65(4):447-55.
36. Bradford DS, Tay BK, Hu SS. Adult scoliosis: surgical indications, operative management, complications, and outcomes. *Spine*. 15 déc 1999;24(24):2617-29.
37. Ploumis A, Transfeldt EE, Denis F. Degenerative lumbar scoliosis associated with spinal stenosis. *Spine J Off J North Am Spine Soc*. août 2007;7(4):428-36.
38. Simmons ED. Surgical treatment of patients with lumbar spinal stenosis with associated scoliosis. *Clin Orthop*. mars 2001;(384):45-53.
39. Grubb SA, Lipscomb HJ. Diagnostic findings in painful adult scoliosis. *Spine*. mai 1992;17(5):518-27.
40. Kostuik JP, Israel J, Hall JE. Scoliosis surgery in adults. *Clin Orthop*. juin 1973;(93):225-34.
41. Jackson RP, Simmons EH, Stripinis D. Coronal and sagittal plane spinal deformities correlating with back pain and pulmonary function in adult idiopathic scoliosis. *Spine*. déc 1989;14(12):1391-7.
42. Ploumis A, Liu H, Mehbod AA, Transfeldt EE, Winter RB. A correlation of radiographic and functional measurements in adult degenerative scoliosis. *Spine*. 1 juill 2009;34(15):1581-4.
43. McHorney CA, Ware JE, Rogers W, Raczek AE, Lu JF. The validity and relative precision of MOS short- and long-form health status scales and Dartmouth COOP charts. Results from the Medical Outcomes Study. *Med Care*. mai 1992;30(5 Suppl):MS253-265.
44. McHorney CA, Ware JE, Lu JF, Sherbourne CD. The MOS 36-item Short-Form Health Survey (SF-36): III. Tests of data quality, scaling assumptions, and reliability across diverse patient groups. *Med Care*. janv 1994;32(1):40-66.
45. McHorney CA, Ware JE. Construction and validation of an alternate form general mental health scale for the Medical Outcomes Study Short-Form 36-Item Health Survey. *Med Care*. janv 1995;33(1):15-28.

46. Co YY, Eaton S, Maxwell MW. The relationship between the St. Thomas and Oswestry disability scores and the severity of low back pain. *J Manipulative Physiol Ther.* janv 1993;16(1):14-8.
47. Asher M, Min Lai S, Burton D, Manna B. The reliability and concurrent validity of the scoliosis research society-22 patient questionnaire for idiopathic scoliosis. *Spine.* 1 janv 2003;28(1):63-9.
48. Lonjon G, Ilharreborde B, Odent T, Moreau S, Glorion C, Mazda K. Reliability and validity of the French-Canadian version of the scoliosis research society 22 questionnaire in France. *Spine.* 1 janv 2014;39(1):E26-34.
49. Pellisé F, Vila-Casademunt A, Ferrer M, Domingo-Sàbat M, Bagó J, Pérez-Gruoso FJS, et al. Impact on health related quality of life of adult spinal deformity (ASD) compared with other chronic conditions. *Eur Spine J Off Publ Eur Spine Soc Eur Spinal Deform Soc Eur Sect Cerv Spine Res Soc.* janv 2015;24(1):3-11.
50. Cho K-J, Kim Y-T, Shin S-H, Suk S-I. Surgical treatment of adult degenerative scoliosis. *Asian Spine J.* juin 2014;8(3):371-81.
51. Schwab F, Blondel B, Chay E, Demakakos J, Lenke L, Tropiano P, et al. The comprehensive anatomical spinal osteotomy classification. *Neurosurgery.* mars 2015;76 Suppl 1:S33-41; discussion S41.
52. Pereira EAC, Farwana M, Lam KS. Extreme lateral interbody fusion relieves symptoms of spinal stenosis and low-grade spondylolisthesis by indirect decompression in complex patients. *J Clin Neurosci Off J Neurosurg Soc Australas.* janv 2017;35:56-61.
53. Fu Y-S, Zeng B-F, Xu J-G. Long-term outcomes of two different decompressive techniques for lumbar spinal stenosis. *Spine.* 1 mars 2008;33(5):514-8.
54. Lurie JD, Tosteson TD, Tosteson A, Abdu WA, Zhao W, Morgan TS, et al. Long-term outcomes of lumbar spinal stenosis: eight-year results of the Spine Patient Outcomes Research Trial (SPORT). *Spine.* 15 janv 2015;40(2):63-76.
55. Lurie J, Tomkins-Lane C. Management of lumbar spinal stenosis. *BMJ.* 4 janv 2016;352:h6234.
56. Deyo RA, Mirza SK, Martin BI, Kreuter W, Goodman DC, Jarvik JG. Trends, major medical complications, and charges associated with surgery for lumbar spinal stenosis in older adults. *JAMA.* 7 avr 2010;303(13):1259-65.

57. Siewe J, Selbeck M, Koy T, Röllinghoff M, Eysel P, Zarghooni K, et al. Indications and contraindications: interspinous process decompression devices in lumbar spine surgery. *J Neurol Surg Part Cent Eur Neurosurg*. janv 2015;76(1):1-7.
58. Guigui P, Ferrero E. Surgical treatment of degenerative spondylolisthesis. *Orthop Traumatol Surg Res OTSR*. févr 2017;103(1S):S11-20.
59. Charosky S, Guigui P, Blamoutier A, Roussouly P, Chopin D, Study Group on Scoliosis. Complications and risk factors of primary adult scoliosis surgery: a multicenter study of 306 patients. *Spine*. 15 avr 2012;37(8):693-700.
60. Drazin D, Shirzadi A, Rosner J, Eboli P, Safee M, Baron EM, et al. Complications and outcomes after spinal deformity surgery in the elderly: review of the existing literature and future directions. *Neurosurg Focus*. oct 2011;31(4):E3.
61. Maier SP, Smith JS, Schwab FJ, Obeid I, Mundis GM, Klineberg E, et al. Revision Surgery After 3-Column Osteotomy in 335 Patients With Adult Spinal Deformity: Intercenter Variability and Risk Factors. *Spine*. 15 mai 2014;39(11):881-5.
62. Bianco K, Norton R, Schwab F, Smith JS, Klineberg E, Obeid I, et al. Complications and intercenter variability of three-column osteotomies for spinal deformity surgery: a retrospective review of 423 patients. *Neurosurg Focus*. mai 2014;36(5):E18.
63. Cobb JR. Scoliosis; quo vadis. *J Bone Joint Surg Am*. juin 1958;40-A(3):507-10.
64. Ilharreborde B, Morel E, Fitoussi F, Presedo A, Souchet P, Penneçot G-F, et al. [How to determine the upper level of instrumentation in thoracic adolescent idiopathic scoliosis: a prospective study of 103 patients]. *Rev Chir Orthop Reparatrice Appar Mot*. sept 2008;94(5):481-9.
65. Zhang R-F, Liu K, Wang X, Liu Q, He J-W, Wang X-Y, et al. Reliability of a new method for measuring coronal trunk imbalance, the axis-line-angle technique. *Spine J Off J North Am Spine Soc*. 1 déc 2015;15(12):2459-65.
66. Akel I, Pekmezci M, Hayran M, Genc Y, Kocak O, Derman O, et al. Evaluation of shoulder balance in the normal adolescent population and its correlation with radiological parameters. *Eur Spine J Off Publ Eur Spine Soc Eur Spinal Deform Soc Eur Sect Cerv Spine Res Soc*. mars 2008;17(3):348-54.
67. Amabile C, Pillet H, Lafage V, Barrey C, Vital J-M, Skalli W. A new quasi-invariant parameter characterizing the postural alignment of young asymptomatic adults. *Eur Spine J*

Off Publ Eur Spine Soc Eur Spinal Deform Soc Eur Sect Cerv Spine Res Soc. 2016;25(11):3666-74.

68. Amabile C, Le Huec J-C, Skalli W. Invariance of head-pelvis alignment and compensatory mechanisms for asymptomatic adults older than 49 years. *Eur Spine J Off Publ Eur Spine Soc Eur Spinal Deform Soc Eur Sect Cerv Spine Res Soc.* févr 2018;27(2):458-66.

69. Guigui P, Levassor N, Rillardon L, Wodecki P, Cardinne L. [Physiological value of pelvic and spinal parameters of sagittal balance: analysis of 250 healthy volunteers]. *Rev Chir Orthop Reparatrice Appar Mot.* oct 2003;89(6):496-506.

70. Vaz G, Roussouly P, Berthonnaud E, Dimnet J. Sagittal morphology and equilibrium of pelvis and spine. *Eur Spine J Off Publ Eur Spine Soc Eur Spinal Deform Soc Eur Sect Cerv Spine Res Soc.* févr 2002;11(1):80-7.

71. Schwab F, Lafage V, Patel A, Farcy J-P. Sagittal plane considerations and the pelvis in the adult patient. *Spine.* 1 août 2009;34(17):1828-33.

72. Duval-Beaupère G, Schmidt C, Cosson P. A Barycentremetric study of the sagittal shape of spine and pelvis: the conditions required for an economic standing position. *Ann Biomed Eng.* 1992;20(4):451-62.

73. Legaye J, Duval-Beaupère G, Hecquet J, Marty C. Pelvic incidence: a fundamental pelvic parameter for three-dimensional regulation of spinal sagittal curves. *Eur Spine J Off Publ Eur Spine Soc Eur Spinal Deform Soc Eur Sect Cerv Spine Res Soc.* 1998;7(2):99-103.

74. Oba H, Ebata S, Takahashi J, Ikegami S, Koyama K, Haro H, et al. Loss of Pelvic Incidence Correction after Long Fusion Using Iliac Screws for Adult Spinal Deformity: Cause and Effect on Clinical Outcome. *Spine.* 2 juill 2018;

75. Ferrero E, Ould-Slimane M, Gille O, Guigui P, French Spine Society (SFCR). Sagittal spinopelvic alignment in 654 degenerative spondylolisthesis. *Eur Spine J Off Publ Eur Spine Soc Eur Spinal Deform Soc Eur Sect Cerv Spine Res Soc.* juin 2015;24(6):1219-27.

76. Roussouly P, Gollogly S, Nosedà O, Berthonnaud E, Dimnet J. The vertical projection of the sum of the ground reactive forces of a standing patient is not the same as the C7 plumb line: a radiographic study of the sagittal alignment of 153 asymptomatic volunteers. *Spine.* 15 mai 2006;31(11):E320-325.

77. Barrey C, Jund J, Nosedà O, Roussouly P. Sagittal balance of the pelvis-spine complex and lumbar degenerative diseases. A comparative study about 85 cases. *Eur*

Spine J Off Publ Eur Spine Soc Eur Spinal Deform Soc Eur Sect Cerv Spine Res Soc. sept 2007;16(9):1459-67.

78. Vialle R, Levassor N, Rillardon L, Templier A, Skalli W, Guigui P. Radiographic analysis of the sagittal alignment and balance of the spine in asymptomatic subjects. *J Bone Joint Surg Am.* févr 2005;87(2):260-7.

79. Roussouly P, Gollogly S, Berthonnaud E, Dimnet J. Classification of the normal variation in the sagittal alignment of the human lumbar spine and pelvis in the standing position. *Spine.* 1 févr 2005;30(3):346-53.

80. Berthonnaud E, Dimnet J, Roussouly P, Labelle H. Analysis of the sagittal balance of the spine and pelvis using shape and orientation parameters. *J Spinal Disord Tech.* févr 2005;18(1):40-7.

81. Boulay C, Tardieu C, Hecquet J, Benaim C, Mouilleseaux B, Marty C, et al. Sagittal alignment of spine and pelvis regulated by pelvic incidence: standard values and prediction of lordosis. *Eur Spine J Off Publ Eur Spine Soc Eur Spinal Deform Soc Eur Sect Cerv Spine Res Soc.* avr 2006;15(4):415-22.

82. Iyer S, Lenke LG, Nemani VM, Albert TJ, Sides BA, Metz LN, et al. Variations in Sagittal Alignment Parameters Based on Age: A Prospective Study of Asymptomatic Volunteers Using Full-Body Radiographs. *Spine.* 1 déc 2016;41(23):1826-36.

83. Dubousset J. L'homme debout: le rachis et son plan horizontal, scolioses. In: *Mem Acad Natl Chir.* 2012. p. 11: 66-70.

84. Ploumis A, Transfeldt EE, Gilbert TJ, Mehbod AA, Dykes DC, Perra JE. Degenerative lumbar scoliosis: radiographic correlation of lateral rotatoryolisthesis with neural canal dimensions. *Spine.* 15 sept 2006;31(20):2353-8.

85. Ploumis A, Transfeldt EE. Anatomic changes in lateral spondylolisthesis associated with adult lumbar scoliosis (*Spine* 2005;30:E671-5). *Spine.* 15 juill 2006;31(16):1864; author reply 1865.

86. Cobb JR. Progress in orthopedic surgery for 1945; conditions involving the spine and thorax, exclusive of those in the lower part of the back. *Arch Surg Chic Ill* 1920. juill 1947;55(1):76-87.

87. Nash CL, Moe JH. A study of vertebral rotation. *J Bone Joint Surg Am.* mars 1969;51(2):223-9.

88. Perdriolle R, Vidal J. [A study of scoliotic curve. The importance of extension and vertebral rotation (author's transl)]. *Rev Chir Orthop Reparatrice Appar Mot.* 1981;67(1):25-34.
89. Stokes IA, Bigalow LC, Moreland MS. Measurement of axial rotation of vertebrae in scoliosis. *Spine.* avr 1986;11(3):213-8.
90. Benson DR, Schultz AB, Dewald RL. Roentgenographic evaluation of vertebral rotation. *J Bone Joint Surg Am.* déc 1976;58(8):1125-9.
91. Freedman BA, Horton WC, Rhee JM, Edwards CC, Kuklo TR. Reliability analysis for manual radiographic measures of rotatory subluxation or lateral listhesis in adult scoliosis. *Spine.* 15 mars 2009;34(6):603-8.
92. Skalli W, Lavaste F, Descrimes JL. Quantification of three-dimensional vertebral rotations in scoliosis: what are the true values? *Spine.* 1 mars 1995;20(5):546-53.
93. Legaye J, Duval-Beaupere G. Gravitational forces and sagittal shape of the spine. Clinical estimation of their relations. *Int Orthop.* déc 2008;32(6):809-16.
94. Ferrero E, Liabaud B, Challier V, Lafage R, Diebo BG, Vira S, et al. Role of pelvic translation and lower-extremity compensation to maintain gravity line position in spinal deformity. *J Neurosurg Spine.* mars 2016;24(3):436-46.
95. Diebo BG, Ferrero E, Lafage R, Challier V, Liabaud B, Liu S, et al. Recruitment of compensatory mechanisms in sagittal spinal malalignment is age and regional deformity dependent: a full-standing axis analysis of key radiographical parameters. *Spine.* 1 mai 2015;40(9):642-9.
96. Diebo BG, Oren JH, Challier V, Lafage R, Ferrero E, Liu S, et al. Global sagittal axis: a step toward full-body assessment of sagittal plane deformity in the human body. *J Neurosurg Spine.* oct 2016;25(4):494-9.
97. Dumas R, Mitton D, Steib JP, de Guise JA, Skalli W. Pre and post 3D modeling of scoliotic patients operated with in situ contouring technique. *Stud Health Technol Inform.* 2002;91:291-5.
98. Dumas R, Le Bras A, Champain N, Savidan M, Mitton D, Kalifa G, et al. Validation of the relative 3D orientation of vertebrae reconstructed by bi-planar radiography. *Med Eng Phys.* juin 2004;26(5):415-22.

99. Dumas R, Mitton D, Laporte S, Dubousset J, Steib JP, Lavaste F, et al. Explicit calibration method and specific device designed for stereoradiography. *J Biomech.* juin 2003;36(6):827-34.
100. Dubousset J, Charpak G, Dorion I, Skalli W, Lavaste F, Deguise J, et al. [A new 2D and 3D imaging approach to musculoskeletal physiology and pathology with low-dose radiation and the standing position: the EOS system]. *Bull Acad Natl Med.* févr 2005;189(2):287-97; discussion 297-300.
101. Kalifa G, Charpak Y, Maccia C, Fery-Lemonnier E, Bloch J, Boussard JM, et al. Evaluation of a new low-dose digital x-ray device: first dosimetric and clinical results in children. *Pediatr Radiol.* juill 1998;28(7):557-61.
102. Charpak G. [Prospects for the use in medicine of new detectors of ionizing radiation]. *Bull Acad Natl Med.* janv 1996;180(1):161-8; discussion 168-169.
103. Deschênes S, Charron G, Beaudoin G, Labelle H, Dubois J, Miron M-C, et al. Diagnostic imaging of spinal deformities: reducing patients radiation dose with a new slot-scanning X-ray imager. *Spine.* 20 avr 2010;35(9):989-94.
104. Damet J, Fournier P, Monnin P, Sans-Merce M, Ceroni D, Zand T, et al. Occupational and patient exposure as well as image quality for full spine examinations with the EOS imaging system. *Med Phys.* juin 2014;41(6):063901.
105. Dubousset J, Charpak G, Skalli W, Kalifa G, Lazennec J-Y. [EOS stereo-radiography system: whole-body simultaneous anteroposterior and lateral radiographs with very low radiation dose]. *Rev Chir Orthop Reparatrice Appar Mot.* oct 2007;93(6 Suppl):141-3.
106. Somoskeöy S, Tunyogi-Csapó M, Bogyó C, Illés T. Clinical validation of coronal and sagittal spinal curve measurements based on three-dimensional vertebra vector parameters. *Spine J Off J North Am Spine Soc.* oct 2012;12(10):960-8.
107. Humbert L, De Guise JA, Aubert B, Godbout B, Skalli W. 3D reconstruction of the spine from biplanar X-rays using parametric models based on transversal and longitudinal inferences. *Med Eng Phys.* juill 2009;31(6):681-7.
108. Quijano S, Serrurier A, Aubert B, Laporte S, Thoreux P, Skalli W. Three-dimensional reconstruction of the lower limb from biplanar calibrated radiographs. *Med Eng Phys.* déc 2013;35(12):1703-12.
109. Ilharreborde B, Steffen JS, Nectoux E, Vital JM, Mazda K, Skalli W, et al. Angle measurement reproducibility using EOS three-dimensional reconstructions in adolescent



idiopathic scoliosis treated by posterior instrumentation. *Spine*. 15 sept 2011;36(20):E1306-1313.

110. Al-Aubaidi Z, Lebel D, Oudjhane K, Zeller R. Three-dimensional imaging of the spine using the EOS system: is it reliable? A comparative study using computed tomography imaging. *J Pediatr Orthop Part B*. sept 2013;22(5):409-12.

111. Ferrero E, Lafage R, Diebo BG, Challier V, Illharreborde B, Schwab F, et al. Tridimensional Analysis of Rotatory Subluxation and Sagittal Spinopelvic Alignment in the Setting of Adult Spinal Deformity. *Spine Deform*. 2017;5(4):255-64.

112. Ferrero E, Lafage R, Challier V, Diebo B, Guigui P, Mazda K, et al. Clinical and stereoradiographic analysis of adult spinal deformity with and without rotatory subluxation. *Orthop Traumatol Surg Res OTSR*. sept 2015;101(5):613-8.

113. Skalli W, Vergari C, Ebermeyer E, Courtois I, Drevelle X, Kohler R, et al. Early Detection of Progressive Adolescent Idiopathic Scoliosis: A Severity Index. *Spine*. 1 juin 2017;42(11):823-30.

114. Nuzzo JL, Mayer JM. Body mass normalisation for ultrasound measurements of lumbar multifidus and abdominal muscle size. *Man Ther*. juin 2013;18(3):237-42.

115. Skeie EJ, Borge JA, Leboeuf-Yde C, Bolton J, Wedderkopp N. Reliability of diagnostic ultrasound in measuring the multifidus muscle. *Chiropr Man Ther*. 2015;23:15.

116. Goutallier D, Postel JM, Bernageau J, Lavau L, Voisin MC. Fatty muscle degeneration in cuff ruptures. Pre- and postoperative evaluation by CT scan. *Clin Orthop*. juill 1994;(304):78-83.

117. Gildea JE, Hides JA, Hodges PW. Size and symmetry of trunk muscles in ballet dancers with and without low back pain. *J Orthop Sports Phys Ther*. août 2013;43(8):525-33.

118. Kjaer P, Bendix T, Sorensen JS, Korsholm L, Leboeuf-Yde C. Are MRI-defined fat infiltrations in the multifidus muscles associated with low back pain? *BMC Med*. 25 janv 2007;5:2.

119. Lee JC, Cha J-G, Kim Y, Kim Y-I, Shin B-J. Quantitative analysis of back muscle degeneration in the patients with the degenerative lumbar flat back using a digital image analysis: comparison with the normal controls. *Spine*. 1 févr 2008;33(3):318-25.

120. Pezolato A, de Vasconcelos EE, Defino HLA, Nogueira-Barbosa MH. Fat infiltration in the lumbar multifidus and erector spinae muscles in subjects with sway-back posture. *Eur*

Spine J Off Publ Eur Spine Soc Eur Spinal Deform Soc Eur Sect Cerv Spine Res Soc. nov 2012;21(11):2158-64.

121. Savage RA, Millerchip R, Whitehouse GH, Edwards RH. Lumbar muscularity and its relationship with age, occupation and low back pain. Eur J Appl Physiol. 1991;63(3-4):265-8.

122. Takahashi K, Takahashi HE, Nakadaira H, Yamamoto M. Different changes of quantity due to aging in the psoas major and quadriceps femoris muscles in women. J Musculoskelet Neuronal Interact. juin 2006;6(2):201-5.

123. Dixon WT. Simple proton spectroscopic imaging. Radiology. oct 1984;153(1):189-94.

124. Jolivet E, Daguet E, Pomero V, Bonneau D, Laredo JD, Skalli W. Volumic patient-specific reconstruction of muscular system based on a reduced dataset of medical images. Comput Methods Biomech Biomed Engin. juin 2008;11(3):281-90.

125. Moal B, Bronsard N, Raya JG, Vital JM, Schwab F, Skalli W, et al. Volume and fat infiltration of spino-pelvic musculature in adults with spinal deformity. World J Orthop. 18 oct 2015;6(9):727-37.

126. Gille O, Jolivet E, Dousset V, Degrise C, Obeid I, Vital J-M, et al. Erector spinae muscle changes on magnetic resonance imaging following lumbar surgery through a posterior approach. Spine. 15 mai 2007;32(11):1236-41.

127. Kalichman L, Carmeli E, Been E. The Association between Imaging Parameters of the Paraspinal Muscles, Spinal Degeneration, and Low Back Pain. BioMed Res Int. 2017;2017:2562957.

128. Haig AJ. Paraspinal denervation and the spinal degenerative cascade. Spine J Off J North Am Spine Soc. oct 2002;2(5):372-80.

129. Crawford RJ, Filli L, Elliott JM, Nanz D, Fischer MA, Marcon M, et al. Age- and Level-Dependence of Fatty Infiltration in Lumbar Paravertebral Muscles of Healthy Volunteers. AJNR Am J Neuroradiol. avr 2016;37(4):742-8.

130. Lube J, Cotofana S, Bechmann I, Milani TL, Özkurtul O, Sakai T, et al. Reference data on muscle volumes of healthy human pelvis and lower extremity muscles: an in vivo magnetic resonance imaging feasibility study. Surg Radiol Anat SRA. janv 2016;38(1):97-106.

131. Albracht K, Arampatzis A, Baltzopoulos V. Assessment of muscle volume and physiological cross-sectional area of the human triceps surae muscle in vivo. *J Biomech*. 19 juill 2008;41(10):2211-8.
132. Li F, Laville A, Bonneau D, Laporte S, Skalli W. Study on cervical muscle volume by means of three-dimensional reconstruction. *J Magn Reson Imaging JMRI*. juin 2014;39(6):1411-6.
133. Zhang C, Moal B, Dubois G, Raya J, Lafage V, Skalli W. Comparison of two MRI sequences for subject-specific 3D thigh muscle reconstruction. *Comput Methods Biomech Biomed Engin*. 2014;17 Suppl 1:136-7.
134. Yagi M, Hosogane N, Watanabe K, Asazuma T, Matsumoto M, Keio Spine Research Group. The paravertebral muscle and psoas for the maintenance of global spinal alignment in patient with degenerative lumbar scoliosis. *Spine J Off J North Am Spine Soc*. 2016;16(4):451-8.
135. Eguchi Y, Suzuki M, Yamanaka H, Tamai H, Kobayashi T, Orita S, et al. Associations between sarcopenia and degenerative lumbar scoliosis in older women. *Scoliosis Spinal Disord*. 2017;12:9.
136. Shafaq N, Suzuki A, Matsumura A, Terai H, Toyoda H, Yasuda H, et al. Asymmetric degeneration of paravertebral muscles in patients with degenerative lumbar scoliosis. *Spine*. 15 juill 2012;37(16):1398-406.
137. Hyun S-J, Kim YJ, Rhim S-C. Patients with proximal junctional kyphosis after stopping at thoracolumbar junction have lower muscularity, fatty degeneration at the thoracolumbar area. *Spine J Off J North Am Spine Soc*. 2016;16(9):1095-101.
138. Perdriolle R, Vidal J. Morphology of scoliosis: three-dimensional evolution. *Orthopedics*. juin 1987;10(6):909-15.
139. Cobb JR. The problem of the primary curve. *J Bone Joint Surg Am*. déc 1960;42-A:1413-25.
140. Mehta MH. Radiographic estimation of vertebral rotation in scoliosis. *J Bone Joint Surg Br*. août 1973;55(3):513-20.
141. Labelle H, Aubin C-E, Jackson R, Lenke L, Newton P, Parent S. Seeing the spine in 3D: how will it change what we do? *J Pediatr Orthop*. févr 2011;31(1 Suppl):S37-45.

142. Weiss HR. Measurement of vertebral rotation: Perdiolle versus Raimondi. *Eur Spine J Off Publ Eur Spine Soc Eur Spinal Deform Soc Eur Sect Cerv Spine Res Soc.* 1995;4(1):34-8.
143. Bone CM, Hsieh GH. The risk of carcinogenesis from radiographs to pediatric orthopaedic patients. *J Pediatr Orthop.* avr 2000;20(2):251-4.
144. Courvoisier A, Drevelle X, Dubousset J, Skalli W. Transverse plane 3D analysis of mild scoliosis. *Eur Spine J Off Publ Eur Spine Soc Eur Spinal Deform Soc Eur Sect Cerv Spine Res Soc.* nov 2013;22(11):2427-32.
145. Ilharreborde B, Sebag G, Skalli W, Mazda K. Adolescent idiopathic scoliosis treated with posteromedial translation: radiologic evaluation with a 3D low-dose system. *Eur Spine J Off Publ Eur Spine Soc Eur Spinal Deform Soc Eur Sect Cerv Spine Res Soc.* nov 2013;22(11):2382-91.
146. Faro FD, Marks MC, Pawelek J, Newton PO. Evaluation of a functional position for lateral radiograph acquisition in adolescent idiopathic scoliosis. *Spine.* 15 oct 2004;29(20):2284-9.
147. Steib J-P, Dumas R, Mitton D, Skalli W. Surgical correction of scoliosis by in situ contouring: a detorsion analysis. *Spine.* 15 janv 2004;29(2):193-9.
148. Sangole A, Aubin C-E, Labelle H, Lenke L, Jackson R, Newton P, et al. The central hip vertical axis: a reference axis for the Scoliosis Research Society three-dimensional classification of idiopathic scoliosis. *Spine.* 20 mai 2010;35(12):E530-534.
149. Pomero V, Mitton D, Laporte S, de Guise JA, Skalli W. Fast accurate stereoradiographic 3D-reconstruction of the spine using a combined geometric and statistic model. *Clin Biomech Bristol Avon.* mars 2004;19(3):240-7.
150. INTERNATIONAL ORGANIZATION FOR STANDARDIZATION. ISO 5725-2, Exactitude (justesse et fidélité) des résultats et méthodes de mesure -- Partie 2: Méthode de base pour la détermination de la répétabilité et de la reproductibilité d'une méthode de mesure normalisée. 1994;
151. Bland JM, Altman DG. Comparing methods of measurement: why plotting difference against standard method is misleading. *Lancet Lond Engl.* 21 oct 1995;346(8982):1085-7.
152. Bartko JJ. The intraclass correlation coefficient as a measure of reliability. *Psychol Rep.* août 1966;19(1):3-11.

153. Ilharreborde B, Dubousset J, Le Huec J-C. Use of EOS imaging for the assessment of scoliosis deformities: application to postoperative 3D quantitative analysis of the trunk. *Eur Spine J Off Publ Eur Spine Soc Eur Spinal Deform Soc Eur Sect Cerv Spine Res Soc.* juill 2014;23 Suppl 4:S397-405.
154. Steffen J-S, Obeid I, Aurouer N, Hauger O, Vital J-M, Dubousset J, et al. 3D postural balance with regard to gravity line: an evaluation in the transversal plane on 93 patients and 23 asymptomatic volunteers. *Eur Spine J Off Publ Eur Spine Soc Eur Spinal Deform Soc Eur Sect Cerv Spine Res Soc.* mai 2010;19(5):760-7.
155. Hong J-Y, Suh S-W, Easwar TR, Modi HN, Yang J-H, Park J-H. Evaluation of the three-dimensional deformities in scoliosis surgery with computed tomography: efficacy and relationship with clinical outcomes. *Spine.* 1 sept 2011;36(19):E1259-1265.
156. Nault M-L, Mac-Thiong J-M, Roy-Beaudry M, Turgeon I, Deguise J, Labelle H, et al. Three-dimensional spinal morphology can differentiate between progressive and nonprogressive patients with adolescent idiopathic scoliosis at the initial presentation: a prospective study. *Spine.* 1 mai 2014;39(10):E601-606.
157. Nault M-L, Mac-Thiong J-M, Roy-Beaudry M, deGuise J, Labelle H, Parent S. Three-dimensional spine parameters can differentiate between progressive and nonprogressive patients with AIS at the initial visit: a retrospective analysis. *J Pediatr Orthop.* sept 2013;33(6):618-23.
158. Ilharreborde B, Ferrero E, Alison M, Mazda K. EOS microdose protocol for the radiological follow-up of adolescent idiopathic scoliosis. *Eur Spine J Off Publ Eur Spine Soc Eur Spinal Deform Soc Eur Sect Cerv Spine Res Soc.* févr 2016;25(2):526-31.
159. Barsanti CM, deBari A, Covino BM. The torsion meter: a critical review. *J Pediatr Orthop.* août 1990;10(4):527-31.
160. Nérot A, Choisne J, Amabile C, Travert C, Pillet H, Wang X, et al. A 3D reconstruction method of the body envelope from biplanar X-rays: Evaluation of its accuracy and reliability. *J Biomech.* 16 déc 2015;48(16):4322-6.
161. Gelb DE, Lenke LG, Bridwell KH, Blanke K, McEnery KW. An analysis of sagittal spinal alignment in 100 asymptomatic middle and older aged volunteers. *Spine.* 15 juin 1995;20(12):1351-8.
162. Protopsaltis T, Schwab F, Bronsard N, Smith JS, Klineberg E, Mundis G, et al. The T1 pelvic angle, a novel radiographic measure of global sagittal deformity, accounts for

both spinal inclination and pelvic tilt and correlates with health-related quality of life. *J Bone Joint Surg Am.* 1 oct 2014;96(19):1631-40.

163. Roussouly P, Berthonnaud E, Dimnet J. [Geometrical and mechanical analysis of lumbar lordosis in an asymptomatic population: proposed classification]. *Rev Chir Orthop Reparatrice Appar Mot.* nov 2003;89(7):632-9.

164. Kim YB, Kim YJ, Ahn Y-J, Kang G-B, Yang J-H, Lim H, et al. A comparative analysis of sagittal spinopelvic alignment between young and old men without localized disc degeneration. *Eur Spine J Off Publ Eur Spine Soc Eur Spinal Deform Soc Eur Sect Cerv Spine Res Soc.* juill 2014;23(7):1400-6.

165. Sugrue PA, McClendon J, Smith TR, Halpin RJ, Nasr FF, O'Shaughnessy BA, et al. Redefining global spinal balance: normative values of cranial center of mass from a prospective cohort of asymptomatic individuals. *Spine.* 15 mars 2013;38(6):484-9.

166. Vogler D, Paillex R, Norberg M, de Goumoëns P, Cabri J. [Cross-cultural validation of the Oswestry disability index in French]. *Ann Readaptation Med Phys Rev Sci Soc Francaise Reeducation Fonct Readaptation Med Phys.* juin 2008;51(5):379-85.

167. Grönblad M, Hupli M, Wennerstrand P, Järvinen E, Lukinmaa A, Kouri JP, et al. Intercorrelation and test-retest reliability of the Pain Disability Index (PDI) and the Oswestry Disability Questionnaire (ODQ) and their correlation with pain intensity in low back pain patients. *Clin J Pain.* sept 1993;9(3):189-95.

168. Aykac B, Ayhan S, Yuksel S, Guler UO, Pellise F, Alanay A, et al. Sagittal alignment of cervical spine in adult idiopathic scoliosis. *Eur Spine J Off Publ Eur Spine Soc Eur Spinal Deform Soc Eur Sect Cerv Spine Res Soc.* juin 2015;24(6):1175-82.

169. Ferrero E, Bocahut N, Lefevre Y, Roussouly P, Pesenti S, Lakhil W, et al. Proximal junctional kyphosis in thoracic adolescent idiopathic scoliosis: risk factors and compensatory mechanisms in a multicenter national cohort. *Eur Spine J Off Publ Eur Spine Soc Eur Spinal Deform Soc Eur Sect Cerv Spine Res Soc.* sept 2018;27(9):2241-50.

170. Südhoff I, de Guise JA, Nordez A, Jolivet E, Bonneau D, Khoury V, et al. 3D-patient-specific geometry of the muscles involved in knee motion from selected MRI images. *Med Biol Eng Comput.* juin 2009;47(6):579-87.

171. Benoist M. Natural history of the aging spine. *Eur Spine J Off Publ Eur Spine Soc Eur Spinal Deform Soc Eur Sect Cerv Spine Res Soc.* oct 2003;12 Suppl 2:S86-89.

172. Trammell TR, Schroeder RD, Reed DB. Rotatoryolisthesis in idiopathic scoliosis. *Spine*. déc 1988;13(12):1378-82.
173. Diebo BG, Varghese JJ, Lafage R, Schwab FJ, Lafage V. Sagittal alignment of the spine: What do you need to know? *Clin Neurol Neurosurg*. déc 2015;139:295-301.
174. Meakin JR, Fulford J, Seymour R, Welsman JR, Knapp KM. The relationship between sagittal curvature and extensor muscle volume in the lumbar spine. *J Anat*. juin 2013;222(6):608-14.
175. Kang CH, Shin MJ, Kim SM, Lee SH, Lee C-S. MRI of paraspinal muscles in lumbar degenerative kyphosis patients and control patients with chronic low back pain. *Clin Radiol*. mai 2007;62(5):479-86.
176. Teichtahl AJ, Urquhart DM, Wang Y, Wluka AE, Wijethilake P, O'Sullivan R, et al. Fat infiltration of paraspinal muscles is associated with low back pain, disability, and structural abnormalities in community-based adults. *Spine J Off J North Am Spine Soc*. 1 juill 2015;15(7):1593-601.
177. Amabile C, Moal B, Chtara OA, Pillet H, Raya JG, Iannessi A, et al. Estimation of spinopelvic muscles' volumes in young asymptomatic subjects: a quantitative analysis. *Surg Radiol Anat SRA*. avr 2017;39(4):393-403.
178. Ragan DK, Bankson JA. Two-point Dixon technique provides robust fat suppression for multi-mouse imaging. *J Magn Reson Imaging JMRI*. févr 2010;31(2):510-4.
179. Hausselle J, Assi A, El Helou A, Jolivet E, Pillet H, Dion E, et al. Subject-specific musculoskeletal model of the lower limb in a lying and standing position. *Comput Methods Biomech Biomed Engin*. avr 2014;17(5):480-7.
180. Pfirrmann CW, Metzdorf A, Zanetti M, Hodler J, Boos N. Magnetic resonance classification of lumbar intervertebral disc degeneration. *Spine*. 1 sept 2001;26(17):1873-8.
181. Rasch A, Byström AH, Dalen N, Berg HE. Reduced muscle radiological density, cross-sectional area, and strength of major hip and knee muscles in 22 patients with hip osteoarthritis. *Acta Orthop*. août 2007;78(4):505-10.
182. Smith JS, Shaffrey CI, Lafage V, Schwab F, Scheer JK, Protosaltis T, et al. Comparison of best versus worst clinical outcomes for adult spinal deformity surgery: a retrospective review of a prospectively collected, multicenter database with 2-year follow-up. *J Neurosurg Spine*. sept 2015;23(3):349-59.

183. Pomero V, Vital J-M, Lavaste F, Imbert G, Skalli W. Muscular modelling: relationship between postural default and spine overloading. *Stud Health Technol Inform.* 2002;88:321-5.
184. Shahvarpour A, Shirazi-Adl A, Larivière C. Active-passive biodynamics of the human trunk when seated on a wobble chair. *J Biomech.* 11 avr 2016;49(6):939-45.
185. Granata KP, Lee PE, Franklin TC. Co-contraction recruitment and spinal load during isometric trunk flexion and extension. *Clin Biomech Bristol Avon.* déc 2005;20(10):1029-37.
186. Gagnon D, Arjmand N, Plamondon A, Shirazi-Adl A, Larivière C. An improved multi-joint EMG-assisted optimization approach to estimate joint and muscle forces in a musculoskeletal model of the lumbar spine. *J Biomech.* 17 mai 2011;44(8):1521-9.
187. Van den Abbeele M, Li F, Pomero V, Bonneau D, Sandoz B, Laporte S, et al. A subject-specific biomechanical control model for the prediction of cervical spine muscle forces. *Clin Biomech Bristol Avon.* janv 2018;51:58-66.
188. Radcliff KE, Kepler CK, Jakoi A, Sidhu GS, Rihn J, Vaccaro AR, et al. Adjacent segment disease in the lumbar spine following different treatment interventions. *Spine J Off J North Am Spine Soc.* oct 2013;13(10):1339-49.
189. Häkkinen K, Newton RU, Gordon SE, McCormick M, Volek JS, Nindl BC, et al. Changes in muscle morphology, electromyographic activity, and force production characteristics during progressive strength training in young and older men. *J Gerontol A Biol Sci Med Sci.* nov 1998;53(6):B415-423.



## **10. Article annexe (Accepté dans Spine Deformity, Aout 2018)**

Do Curve Characteristics influence Stenosis Location and Occurrence of Radicular Pain in Adult Degenerative Scoliosis?

Abstract

Study design. Retrospective cohort

Objective. The aim of this study was to describe the various locations of spinal stenosis (LSS) in lumbar scoliosis (DLS) and its related clinical symptoms.

Introduction. Adult with lumbar scoliosis often present with pain and disability. Association of scoliosis and stenosis is not rare, but remains sparsely explored. Consequences of scoliosis on stenosis location and treatment remain debated.

Methods. Patients operated for symptomatic LSS with DLS (Cobb angle  $>20^\circ$ ) from 2015 to 2016 were included. All patients completed preoperative clinical and neurologic exam. Coronal and sagittal radiographic parameters, rotatory subluxation (RS) and spondylolisthesis were analyzed on fullspine x-rays. CT-scan multiplanar reconstructions were performed to measure central, foraminal and lateral recess stenosis, from T10 to Sacrum.

Results. 76 patients were included ( $69 \pm 9$  years old, 77% female). 60% had neurogenic claudication, L5 was the most common radicular pain (41%). Mean Cobb angle was  $33 \pm 16^\circ$ . 35 (46%) patients had coronal malalignment; in 69%, side of the coronal tilt corresponded to side of the concavity of the lumbosacral curve. 60 patients had RS (most frequent level L3L4). In 50% of the cohort, RS was located at junction between lumbar and lumbosacral curves. In 70% ( $n=53$ ) of the patients, central stenosis occurred at junction between lumbar and lumbosacral curve. Foraminal and lateral stenosis were most frequently observed in the concavity of the distal lumbo-sacral curve. L5 radicular pain was significantly more frequent in case of lumbo-sacral contra-curve and right coronal malalignment.

Conclusion. LSS is frequent in DLS. Relationships exist between curve characteristics and symptomatic LSS in DLS; especially, concavity of the lumbosacral contra-curve and the junctional level between lumbar curve and lumbosacral contra-curve and. Therefore, accurate analysis of stenosis in ASD seems mandatory, to at least performed

decompression; since, perfect planned treatment for stenosis and scoliosis correction might not be always performed, due to patient general health status.

## **Introduction**

Attention for adult spinal deformity (ASD) has increased over the past decades and great technical advances have been made in scoliosis surgery. However, the evaluation of patients' functional and clinical outcomes became more and more important. Indeed, it has been well demonstrated that sagittal malalignment is significantly correlated with poor outcomes on health related quality of life (HRQL) (1-5).

The association between scoliosis and stenosis has been rarely reported in the literature (1,6). However, this association is frequent, since up to 20% of the patients with a lumbar spinal stenosis had a scoliosis and 90% of the patients with lumbar degenerative scoliosis had spinal stenosis (7,8). Nevertheless, even though the clinical presentation differs between patients, neurologic deficits are pretty rare and the symptoms showed a high variability. Smith, in a cohort of 207 scoliosis patients, observed 8% of lower limbs weakness and 9% of neurogenic claudication (9). The lack of reports might be explained by the complexity of the anatomical analysis of stenosis associated with lumbar scoliosis. Moreover, this description is not easy to perform since lumbar scoliosis showed a large variability in its origins. Indeed, lumbar ASD may be an evolution of an adolescent idiopathic scoliosis, or may occur de novo with asymmetric disc degeneration and facets joints, with or without global malalignment, rotatory subluxation and spondylolisthesis (10) (Fig. 1). Several hypotheses have been evoked concerning the location of the stenosis in adult scoliosis but remained debated (1,6-8). Nevertheless, in these series intracanalicular imaging was not always performed and cohorts were small. While the origin of adult lumbar scoliosis is not fully understood yet, the role of scoliosis in specific anatomical characteristic of lumbar spinal stenosis and its consequences on treatment remains also to be investigated.

The aim of this study was to describe the various locations of spinal stenosis in lumbar scoliosis and attempt to understand the role of the deformity in lumbar spinal stenosis and its relation with the clinical symptoms.

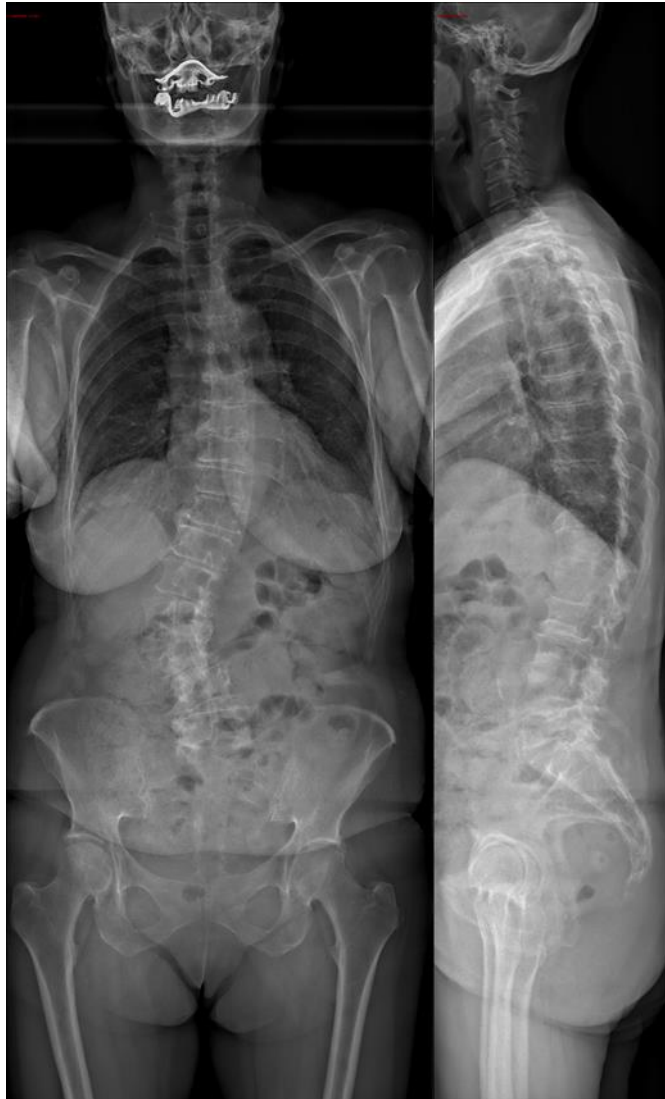

Figure 1: coronal and sagittal fullspine x-rays of a 66 years old woman with degenerative lumbar scoliosis ( $41^\circ$ ), L4L5 rotatory subluxation and lumbosacral contra-curve ( $23^\circ$ ).

## Methods

### Study

Following institutional review board approval, a prospective monocentric series of consecutive patients, with scoliosis and symptomatic lumbar spinal stenosis (LSS), were analyzed between March 2015 and August 2016.

Patients were included if they had a lumbar scoliosis with an apex located between the L1-L2 disc and L4 or a thoraco-lumbar scoliosis with an apex located between T12 and L1 (old idiopathic or de novo degenerative) with a Cobb angle greater than  $20^\circ$ , a symptomatic lumbar spinal stenosis and complete imaging including lumbar CT scan and fullspine coronal and sagittal x-rays.

Patients with prior spinal surgery, other causes of scoliosis, neurological or vascular disease were excluded.

#### Data collection

Usual demographic data (age, gender, body mass index) were reported. Otherwise, leg pain, radicular pain, motor or sensory deficit, neurogenic claudication and walking area were also collected.

All the patients underwent fullspine coronal and sagittal x-rays using a standardized protocol: patients were instructed to adopt a free standing position with horizontal gaze, and fists on clavicle to avoid superimposition of the arms with the spine (11). A single experienced operator performed all the 2D radiographic parameters analysis using Keops software (SMAIO, Lyon, France)(12). In the coronal plane, Cobb angles and transitional vertebrae between the main lumbar curve, the proximal thoracic curve and the lumbosacral contra-curve were analyzed. Global coronal alignment was assessed by C7 coronal tilt (C7CT) defined by the angle between the line joining the center of C7 and the middle of the sacral endplate, and the vertical reference line in the coronal plane (Fig. 2). Coronal malalignment was defined by a C7CT  $> 3^\circ$  on either side. The level of rotatory subluxation (RS) as well as the type of RS were reported: open or close (Fig. 3) (13,14). Sagittal parameters included, pelvic parameters (pelvic incidence, pelvic tilt and sacral slope), maximal lumbar lordosis (LLmax), maximal thoracic kyphosis (TKmax), and C7 sagittal tilt (C7ST) for the global alignment(13,15). Sagittal malalignment was defined by a C7ST  $>7.7^\circ$  anteriorly or posteriorly (Fig. 2) (13). Existence of degenerative spondylolisthesis was also recorded.

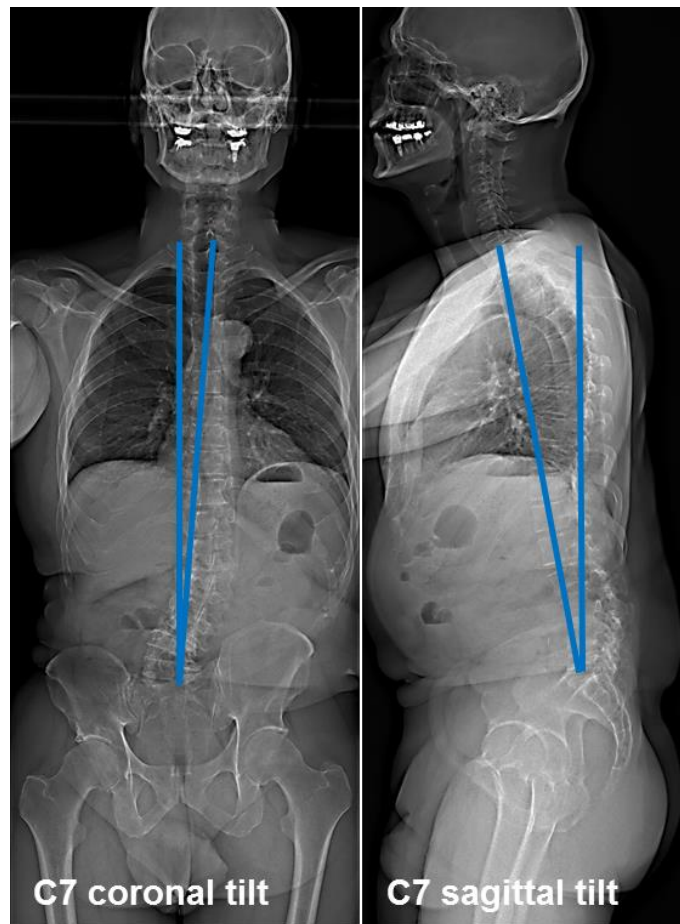


Figure 2: coronal and sagittal x-rays with global alignment parameters (C7 coronal tilt on anterior and C7 sagittal tilt on lateral x-rays).

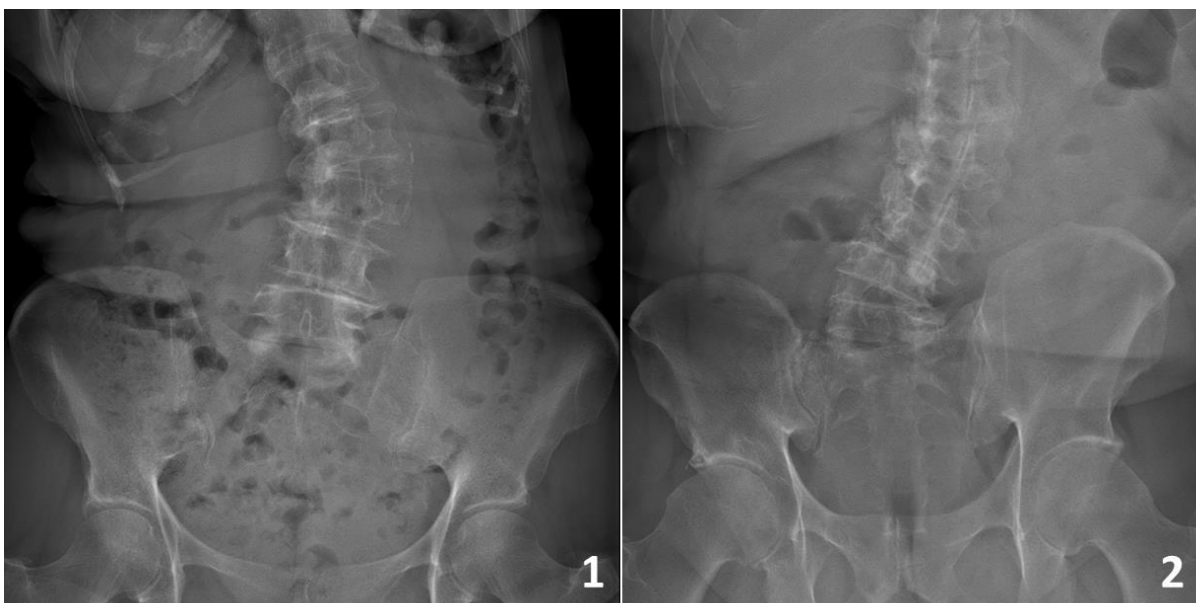

Figure 3: coronal x-rays, L3L4 open rotatory subluxation (1) and L3L4 closed rotatory subluxation (2).

Stenosis was diagnosed with the use of lumbar CT scanner with multiplanar reconstructions. One experienced spine surgeon and one experienced radiologist performed lumbar canal measurements without any knowledge of the patient clinical symptoms. Central stenosis was assessed on axial slices by using the surface area of the dural sac. Severe central stenosis was defined by a surface area  $< 70\text{mm}^2$ , a moderate stenosis by a surface between  $70$  and  $100\text{mm}^2$  (16-18). Foraminal stenosis was defined on sagittal slices by a cranio-caudal or antero-posterior diameter of the foramen  $< 4\text{mm}$  (19-22). Foraminal width was defined by the antero-posterior maximum dimension between the infero-posterior wall of the vertebra and the top of the superior facet of the lower vertebra. Foraminal height was defined by the maximum distance between the inferior margin of the pedicle and the superior margin of the pedicle of the lower vertebra or of the annulus in case of disc bulging (Fig. 4). Lateral stenosis was defined by an antero-posterior distance of the lateral recess  $< 3\text{mm}$ , which corresponded to the distance between the most anterior point of the superior articular facet and the posterior margin of the vertebral body (17,18,21,23).

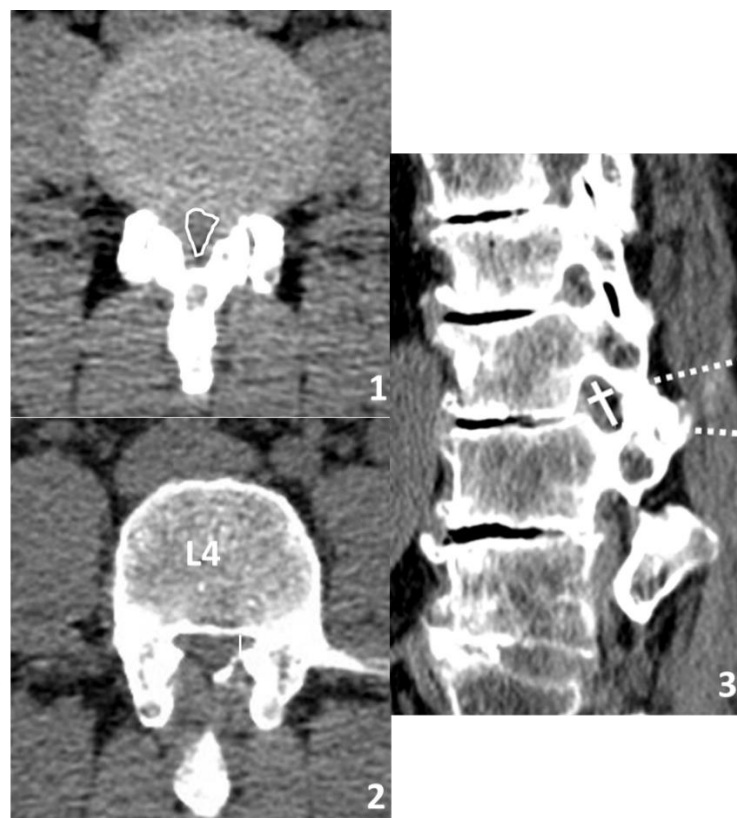

Figure 4: stenosis measurements on CT scan images using multiplanar reconstructions, central canal stenosis on axial view (1), lateral recess stenosis on axial view (2), foraminal stenosis on sagittal view (3).

## Statistical analysis

Data were statistically analyzed using Stata software 14.0 (Statacorp, College Station, Texas). A Shapiro-Wilk test was performed to assess data distribution. First, a descriptive analysis was conducted for the deformity and the location of the stenosis (central, lateral and foraminal). Second, the influence of the deformity on the stenosis was analyzed including the role of the concavity, the junctional area between the main curve and the contra-curves, the rotatory subluxation, the presence of degenerative spondylolisthesis and the global malalignment. A  $p < 0.05$  was considered significant.

## Results

### Clinical presentation

A total of 76 patients (77% of females) were included, with a mean age of 69 years  $\pm$  9 (49 to 85) and a mean BMI of 26 kg/m<sup>2</sup>  $\pm$  5. Sixty percent of the patients suffered from neurogenic claudication. The walking area was < 200m, 200 to 1000m and > 1000m in respectively 24, 25 and 27 patients. Most of the patients had L5 radiculalgia (41%). Remaining patients had L4, S1 and L3 radiculalgia in respectively 21%, 13%, and 7% of the cases. However, only 25% of the patients had a significant motor deficit (motor testing < 3/5).

### Analysis of the deformity

In terms of curve types, 72% had lumbar curves and 28% had thoraco-lumbar. A right concavity was found in 56% of the patients. Mean Cobb angle of the main curve was 33  $\pm$  16° (20° to 85°) including 42 patients with a Cobb angle greater than 30°. Mean Cobb angle of the proximal thoracic curve was 20  $\pm$  13° and 16  $\pm$  10° for distal lumbosacral curve. Mean C7CT was 3.3  $\pm$  3°, with 46% (n=35) of the patients with a global coronal malalignment. Among these 35 patients, the side of the coronal tilt corresponded to the side of the concavity of the lumbosacral curve in 69% (n=24, 15 cases on the left side and 9 cases on the right side).

Sixty patients (87%) had a rotatory subluxation on 1 to 3 levels (Fig. 5). Most common levels for the rotatory subluxation were L3L4 (37%), L2L3 (23%) and L4L5 (21%). In 19% (n=16) of the cases, the rotatory subluxation was at the apex of the main curve and corresponded to an open subluxation. In 18% (n=14), a rotatory subluxation was observed at the upper transitional vertebra between the thoracic and the main lumbar curve, including 10 patients with a closed subluxation. In 50% (n=38) of the series, a rotatory subluxation



was located at the lower transitional vertebra, between the lumbar and the lumbosacral curves, including 36 patients with a closed subluxation.

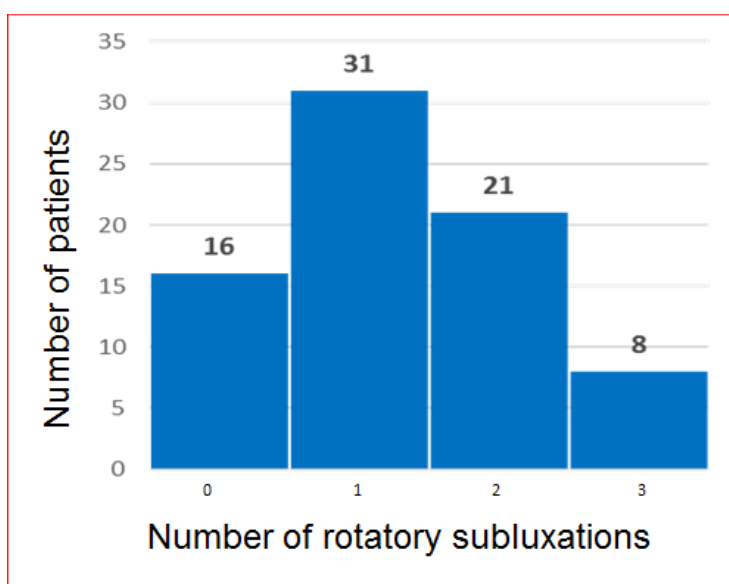


Figure 5: number of rotatory subluxations per patient.

Sagittal spinopelvic parameters are summarized in Table 1. Mean C7 sagittal Tilt was  $6.7 \pm 6.2^\circ$ , with 39% of the patients with anterior malalignment. Twenty-two (29%) patients had degenerative spondylolisthesis, located at L4L5 level in 90% of the cases and asymmetric in 13 patients on the CT scan.

	Mean	SD	Minimum	Maximum
<b>C7 sagittal tilt (°)</b>	6,1	5,5	-4	23,9
<b>Maximal thoracic kyphosis (°)</b>	44	15	15	67
<b>Maximal lumbar lordosis (°)</b>	42	18	-6	73
<b>Pelvic incidence (°)</b>	56	14	34	91
<b>Pelvic tilt (°)</b>	24	10	1	48
<b>Sacral slope (°)</b>	32	12	2	63

Table 1: spinopelvic parameters of the entire cohort

### Stenosis analysis

Central lumbar spinal stenosis was found on average over 2 levels. Severe stenosis ( $<70 \text{ mm}^2$ ) was observed in 72% ( $n=55$ ) of the patients and involved one level in 37% of these cases, 2 levels in 21% and 3 to 6 levels in the remaining 14% (Fig. 6). Central stenosis occurred at the junction between main lumbar and distal lumbosacral curve in 70% ( $n=53$ )

of the patients and closed rotatory subluxation occurred at the same level in 33 patients. Ten patients had central stenosis at the junction between the main lumbar and the proximal thoracic curve, including 6 with closed rotatory subluxation at the same level. Central LSS was diagnosed in the concavity of the main lumbar curve in 34% (n=26) of the patients. Mean values of the canal surface area are reported in Table 2. Patients with degenerative spondylolisthesis had more severe central stenosis (85% vs 50%, p=0.01) with a mean canal surface area in L4L5 significantly smaller than patients without degenerative spondylolisthesis ( $52 \pm 20 \text{ mm}^2$  vs  $85 \pm 47 \text{ mm}^2$ , p=0.004) (Fig. 7).

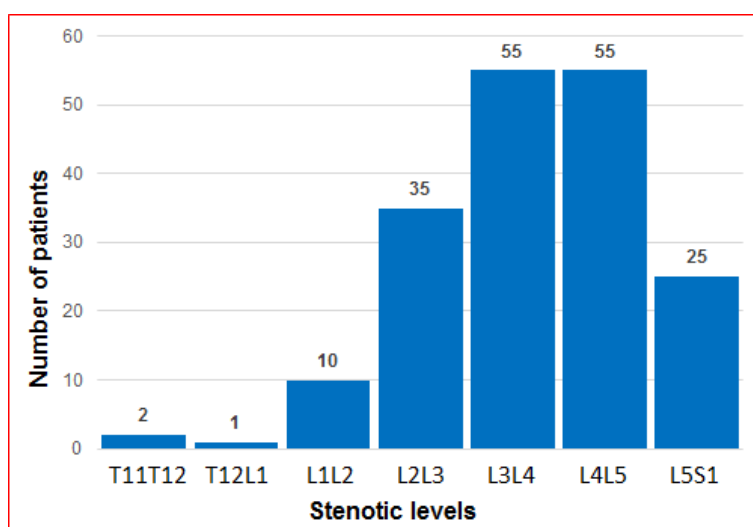


Figure 6: distribution of central stenosis levels among patients.

Vertebral levels	Mean	SD	minimum	maximum
T11T12 (mm <sup>2</sup> )	176	46	78	280
T12L1 (mm <sup>2</sup> )	182	43	78	283
L1L2 (mm <sup>2</sup> )	148	37	60	233
L2L3 (mm <sup>2</sup> )	108	42	35	243
L3L4 (mm <sup>2</sup> )	85	36	27	206
L4L5 (mm <sup>2</sup> )	76	45	21	193
L5S1 (mm <sup>2</sup> )	134	56	40	266

Table 2: values of central surface area for central stenosis measurement.SD: standard deviation.

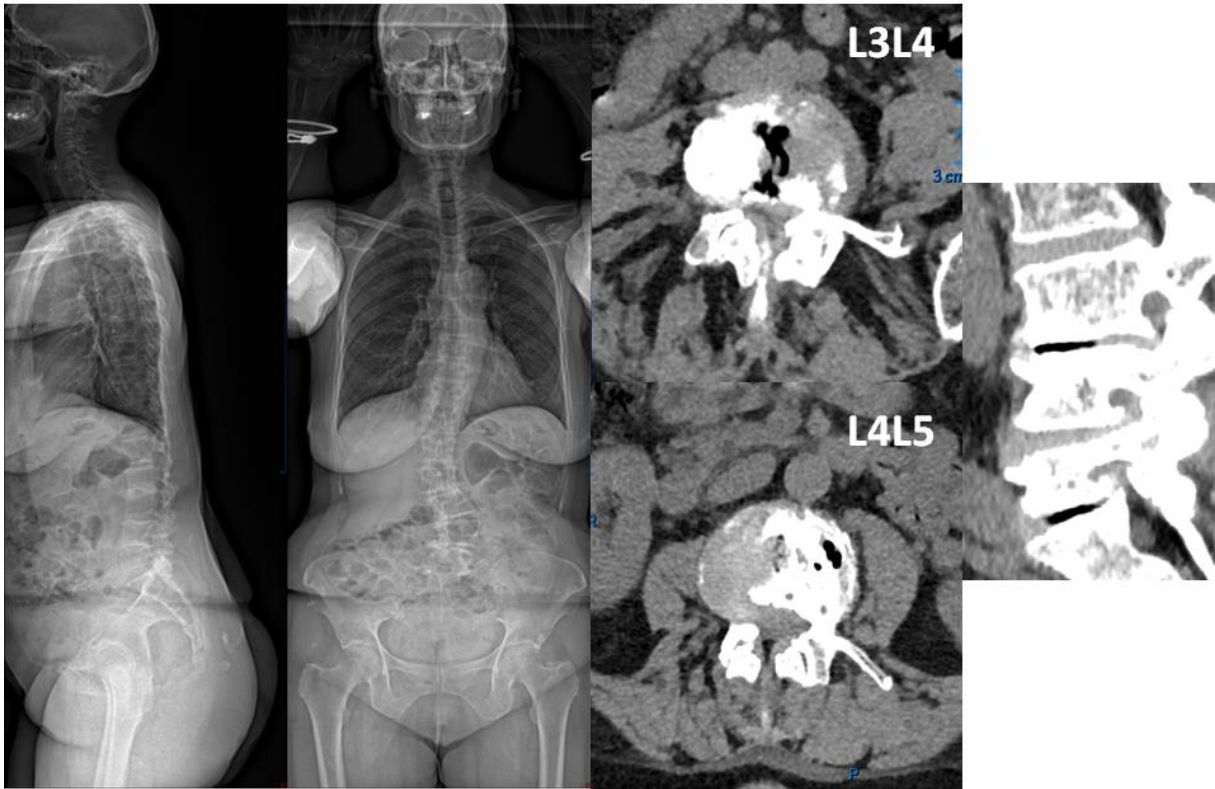

Figure 7: coronal and sagittal fullspine x-rays of a 71 years old ASD patient (Cobb of 27°) with L3L4 and L4L5 stenosis.

Foraminal stenosis was found in 58% (n=44) of the patient and was located at the junction between main lumbar and distal lumbosacral curve in 14 cases (10 cases were associated with closed rotatory subluxation) (Table 3). Foraminal stenosis was most frequently observed in the concavity of the lumbosacral curve (29%, n=22), followed by the concavity of the main lumbar curve (22%, n=17).

	Right foramen		Left foramen	
	Mean	SD	Mean	SD
<b>L1 height</b>	10,9	2,7	9,9	2,6
<b>L1 width</b>	6,1	1,4	6,4	1,7
<b>L2 height</b>	9,6	2,6	8,7	2,9
<b>L2 width</b>	5,6	1,6	5,7	1,8
<b>L3 height</b>	8,7	2,8	9,0	3,3
<b>L3 width</b>	5,9	1,7	5,9	1,5
<b>L4 height</b>	7,8	2,3	8,8	2,4
<b>L4 width</b>	6,0	1,4	6,2	1,6
<b>L5 height</b>	7,1	2,3	7,5	2,3
<b>L5 width</b>	6,7	1,9	6,3	1,5

Table 3: values of foramen stenosis (diameter in mm).

Lateral stenosis concerned 58% (n=44) of the patients. It was most frequently observed in the concavity of the lumbosacral curve (36%, n=27) (Table 4). However, Cobb angle of the main curve and global coronal tilt were not correlated to any of the stenosis (respectively,  $R= 0.211$ ,  $p>0.55$  and  $R=0.306$ ,  $p>0.54$ ).

	Right		Left	
	Mean	SD	Mean	SD
<b>L3</b>	5,3	1,2	5,4	1,0
<b>L4</b>	4,7	1,0	4,8	1,0
<b>L5</b>	3,8	1,2	4,0	1,0

Table 4: values of lateral recess stenosis (diameter in mm).

#### Relationship between stenosis and symptoms

Among the 55 patients with severe central stenosis, 34 had neurogenic claudication. The side of the radiculalgia frequently corresponded to the side of the coronal tilt i.e. 63% of the patients with a right radiculalgia had a right coronal shift and 72% of the patients with a left radiculalgia had left coronal shift ( $p=0.02$ ). In a more detailed analysis, we observed that 100% of the 9 patients with a right coronal tilt and right concavity of the lumbosacral curve had right L5 or S1 radiculalgia and that 60% of the 15 patients with left coronal tilt and left concavity of the lumbosacral curve had left L5 or S1 radiculalgia.

All the 20 patients with L4L5 degenerative spondylolisthesis had a central stenosis. Among these 20 patients, 16 had severe stenosis and all had associated radiculalgia.

L3 radicular pain was significantly associated with severe central stenosis in L2L3 ( $105 \pm 38 \text{ mm}^2$  vs  $60 \pm 23 \text{ mm}^2$ ,  $p=0.04$ ). L4 left radicular pain was associated to L3L4 severe central stenosis ( $83 \pm 34 \text{ mm}^2$  vs  $62 \pm 29 \text{ mm}^2$ ,  $p=0.04$ ) and to L4L5 closed rotatory subluxation in 58% of the cases. L4 right radiculalgia was associated with L4L5 right foraminal stenosis (in the concavity) and to L3L4 open RS in 64% of the cases (Fig. 8). L5 radicular pain was associated with L4L5 central stenosis and with foraminal L5S1 and lateral L5 stenosis in lumbosacral curve concavity. Interestingly, less than 50% of the lateral stenosis were symptomatic.

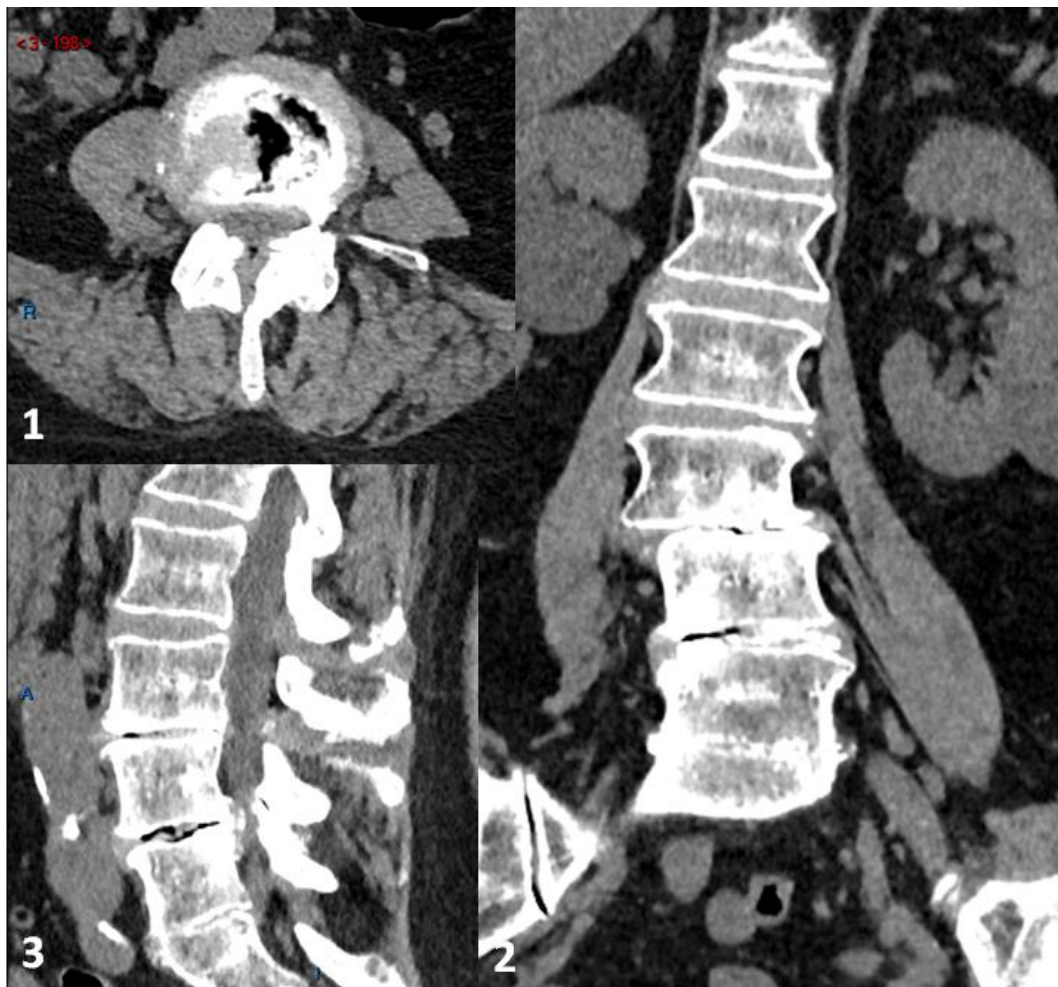


Figure 8: axial (1), coronal (2) and sagittal (3) views of 69 years old ASD patients (Cobb of  $21^\circ$ ) with L3L4 rotatory subluxation and stenosis.

## Discussion

Few studies have analyzed relationships between lumbar spinal stenosis and overall spinal alignment in patients with lumbar scoliosis. The present series of 76 patients highlighted that radio-anatomical knowledge of stenosis in adult scoliosis is of utmost importance, since there exist relationships between curve characteristics and spinal canal stenosis. Even though surgical ASD treatment has improved, in some cases, pain relief failed after surgery; it might be related to the lack of awareness of the stenosis. Burton et al. demonstrated that persistent pain, present in 60% of their patients, was due to the lack of treatment of foraminal stenosis (24). This emphasized the importance of an accurate anatomical analysis of the compression area in scoliotic patients as performed in the current study.

In the present series, most patients had a moderate curve (mean Cobb of 33°) and a coronal malalignment was found in 46% of the patients, which was higher than other series (25% to 35%) (3,7). Nevertheless, all authors agreed that an important global coronal malalignment is clearly associated with poor patient's outcomes. An important finding was that in 69% of the cases, coronal malalignment was associated to the side of the lumbosacral contra-curve (i.e. C7CT shifted to the convex side of the main lumbar curve) (Fig. 9). Bao et al. in a series of 284 ASD patients, has recently demonstrated that these patients were more at risk of postoperative coronal imbalance, which is associated with poor outcomes (25). Therefore, considering the lumbosacral contra-curve is essential for the correction of the deformity. Moreover, more than half of the present cohort had rotatory sublaxations (79%), most frequently at L3L4 levels which corresponded to the junction between the lumbar and the lumbosacral contra-curve. Therefore, it is also important to diagnose and treat rotatory sublaxations, which is often associated with stenosis and since it is a marker of curve evolution and poor outcomes (26-28).

Results of this study also highlighted that severe central canal stenosis was frequent in symptomatic ASD patients since it was present in 72% of the cohort and involved 2 levels or more in 2/3 of the cases. Interestingly, the junction between lumbar and lumbosacral contra-curve was the site of the central stenosis in 70% of the cases and was frequently associated with a rotatory sublaxation at the same level (in 33 patients). As reported by other authors, RS at the junction between lumbar and lumbosacral curves were frequently associated with stenosis and were sometimes the only level of compression (7).

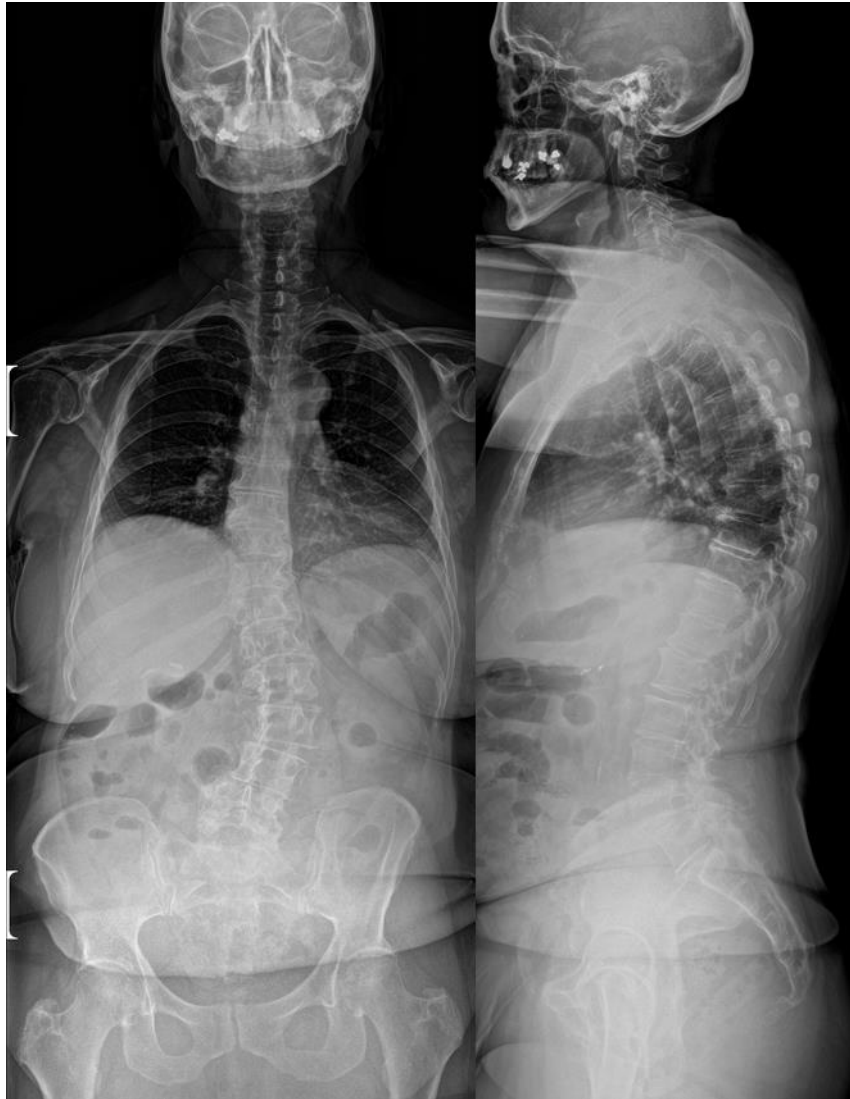

Figure 9: coronal and sagittal fullspine x-rays of a 61 years old ASD patient (Cobb of 31°) with a coronal tilt on the side of the concavity of the lumbosacral contra-curve.

Concavity of the lumbosacral contra-curve was also a major location of neural compression, since it was associated with foraminal stenosis in 59% of the cases. Lateral stenosis was also commonly observed in the concavity of lumbosacral contra-curve. Likewise, Morin and Deburge reported high rates of stenosis in the concavity of the lumbosacral contra-curve, site of severe osteoarthritis (7). Another factor frequently responsible for central canal stenosis was degenerative L4L5 spondylolisthesis. L4L5 spondylolisthesis corresponded to L4L5 stenosis in all cases. It corresponded to severe L4L5 stenosis in 80% of the cases, which was always associated with L4 or L5 radiculalgia. Similarly, Morin and Deburge described a degenerative spondylolisthesis in 25% of their scoliotic patients and suggested

that the associated stenosis was an epiphenomenon (7). Lateral listhesis in these ASD patients probably increased the severity of central and foraminal stenosis.

The concordance between radiologic findings and symptoms found in our study is also of particular importance. Analysis of nerve roots compression and radiculalgia revealed that L5 was the most common painful root (41%). The side of radiculalgia was also significantly associated with the side of the coronal tilt i.e. with the concavity of the lumbosacral contra-curve, highlighting the relationship between radiculalgia and lateral or foraminal stenosis of the contra-curve. Regarding the territory of the radiculalgia, L3 radiculalgia was significantly associated to L2L3 central stenosis which could be explained by the frequency of closed RS at this level. In the same way, L4 left radiculalgia was related to L3L4 central stenosis or L4L5 closed rotatory subluxation, corresponding to a narrowing of L4 left foramen. In contrast, L4 right radiculalgia was mostly associated to L3L4 open rotatory subluxation, frequently associated with a stretching of L4 roots and L4L5 foraminal stenosis in the concavity of the lumbosacral curve. Finally, L5 radicular pain was associated with L4L5 central stenosis mostly due to L4L5 degenerative spondylolisthesis and L5 foraminal or L5 lateral stenosis in the concavity of the lumbosacral curve. Lateral stenosis was probably mostly due to degenerative phenomenon (disc, annulus, ligamentum flavum, facet) which generated both scoliosis and stenosis with specific and common symptoms (29). As previously demonstrated in Simmons' study with 30 patients and Epstein's study with 22 patients, central stenosis was not correlated to Cobb angle values and was rare in the concavity of the main curve, accordingly to prior reports (7,30,31).

Radicular pain is one of the main complaints of ASD patients (7). Thus, in most of the cases, the goal of surgery is to relieve pain and to correct deformity. Correction-fusion could appear as the best treatment option. Nonetheless, due to patients' general health status, ASD correction surgery could be at risk due to his inherent complications and less invasive surgery could be considered. Therefore, if patient had numerous comorbidities, one option may be to perform limited decompression, relieving patients' radicular symptoms. That can be associated with a short fusion if there is spinal instability such as rotatory subluxation or spondylolisthesis, without global deformity correction.

### Limitations

The main limitation of this study is that it is only a descriptive study of radio-anatomic parameters and clinical symptoms. The evaluation of surgical strategy according to this analysis would be interesting, since surgical management of these patients with both



scoliosis and stenosis is challenging and since these patients often present comorbidities. The second limitation is that our findings are based on CT scan images. Previous reports have demonstrated that the diagnosis of foraminal stenosis with conventional imaging can be challenging (32). In the literature, CT was found to be more reliable than MRI given that multiplanar reconstructions were possible, whereas most of the time axial slices of MRI might have had different slice orientation from patient to patient and do not allow analysis in the plane of deformity (16,33). Moreover, Ohba demonstrated the interest of CT images for the evaluation of foraminal stenosis in scoliotic patients (20). Obviously, we recommended the two to best understand the stenosis patterns. Another limitation was that the stenosis was not evaluated dynamically (flexion-extension views). In 2016, Merkle observed that LSS was misdiagnosed in 23% of the supine MRI exams and highlighted the interest of dynamic myelography (34). More recently, Lau demonstrated that dynamic MRI in upright position improved the ability to find concordant radicular pain (35). Therefore, further investigations analyzing correlation between clinical symptoms of dynamic compression would be interesting.

## **Conclusion**

Lumbar spinal stenosis is frequent in ASD. Up to 72% of the patients suffered from severe central canal stenosis and were symptomatic in most of the cases. Foraminal and lateral stenosis were common (59% and 58% of the patients, respectively). As a matter of fact, a precise evaluation of neurologic compression in scoliosis seems essential, particularly at the junction between main lumbar curve and lumbosacral contra-curve and the concavity of the lumbosacral contra-curve. Moreover, occurrence of L4L5 degenerative spondylolisthesis was always associated to central stenosis.

Therefore, concordance between clinical findings and radiographic exams is essential before surgical treatment. Nevertheless, the perfect planned treatment of stenosis and the correction of the scoliosis might not be always performed. It is a compromise most of the time, which is adapted to the patient symptoms and general health status. Thus, understanding the location of the symptomatic stenosis can help to direct appropriate surgical treatments for patients with lumbar scoliosis with associated stenosis.

## References

1. Schwab F, Farcy J-P, Bridwell K, et al. A clinical impact classification of scoliosis in the adult. *Spine* 2006 ;31(18):2109–14.
2. Schwab FJ, Smith VA, Biserni M, et al. Adult scoliosis: a quantitative radiographic and clinical analysis. *Spine* 2002;27(4):387–92.
3. Glassman SD, Berven S, Bridwell K, et al. Correlation of radiographic parameters and clinical symptoms in adult scoliosis. *Spine* 2005;30(6):682–8.
4. Glassman SD, Bridwell K, Dimar JR, et al. The impact of positive sagittal balance in adult spinal deformity. *Spine* 2005;30(18):2024–9.
5. Lafage V, Schwab F, Patel A, et al. Pelvic tilt and truncal inclination: two key radiographic parameters in the setting of adults with spinal deformity. *Spine* 2009 ;34(17):E599–606.
6. Ames CP, Smith JS, Scheer JK, et al. Impact of spinopelvic alignment on decision making in deformity surgery in adults: A review. *J Neurosurg Spine* 2012;16(6):547–64.
7. Morin C, Deburge A. [Lumbar stenosis with scoliosis. Symptomatology and surgical treatment of 39 cases]. *Rev Chir Orthop Reparatrice Appar Mot.* 1984;70(7):561–6.
8. Fu K-MG, Rhagavan P, Shaffrey CI, et al. Prevalence, severity, and impact of foraminal and canal stenosis among adults with degenerative scoliosis. *Neurosurgery* 2011 ;69(6):1181–7.
9. Smith JS, Fu K-M, Urban P, et al. Neurological symptoms and deficits in adults with scoliosis who present to a surgical clinic: incidence and association with the choice of operative versus nonoperative management. *J Neurosurg Spine* 2008;9(4):326–31.
10. Grubb SA, Lipscomb HJ, Coonrad RW. Degenerative adult onset scoliosis. *Spine* 1988;13(3):241–5.
11. Faro FD, Marks MC, Pawelek J, et al. Evaluation of a functional position for lateral radiograph acquisition in adolescent idiopathic scoliosis. *Spine* 2004;29(20):2284–9.
12. Maillot C, Ferrero E, Fort D, et al. Reproducibility and repeatability of a new computerized software for sagittal spinopelvic and scoliosis curvature radiologic measurements: Keops(®). *Eur Spine J Off Publ Eur Spine Soc Eur Spinal Deform Soc Eur Sect Cerv Spine Res Soc.* 2015; 24(7):1574-81.
13. Ferrero E, Ould-Slimane M, Gille O, et al. Sagittal spinopelvic alignment in 654 degenerative spondylolisthesis. *Eur Spine J Off Publ Eur Spine Soc Eur Spinal Deform Soc Eur Sect Cerv Spine Res Soc.* 2015; 24(6):1219-27.

14. Tassin JL, Guillaumat M, Piat L, et al. [Degenerative vertebral dislocation]. *Ann Radiol (Paris)*. 1995;38(4):214–20.
15. Vialle R, Levassor N, Rillardon L, et al. Radiographic analysis of the sagittal alignment and balance of the spine in asymptomatic subjects. *J Bone Joint Surg Am*. 2005;87(2):260–7.
16. Waldt S, Gersing A, Brügel M. Measurements and classifications in spine imaging. *Semin Musculoskelet Radiol*. 2014;18(3):219–27.
17. Mamisch N, Brumann M, Hodler J, et al. Radiologic criteria for the diagnosis of spinal stenosis: results of a Delphi survey. *Radiology*. 2012;264(1):174–9.
18. Schonstrom NS, Bolender NF, Spengler DM. The pathomorphology of spinal stenosis as seen on CT scans of the lumbar spine. *Spine*. 1985;10(9):806–11.
19. Yamada K, Aota Y, Higashi T, et al. Roentgenographic and computed tomographic findings in symptomatic lumbar foraminal stenosis. *Eur Spine J Off Publ Eur Spine Soc Eur Spinal Deform Soc Eur Sect Cerv Spine Res Soc*. 2015;24(2):333–8.
20. Ohba T, Ebata S, Fujita K, et al. Characterization of symptomatic lumbar foraminal stenosis by conventional imaging. *Eur Spine J Off Publ Eur Spine Soc Eur Spinal Deform Soc Eur Sect Cerv Spine Res Soc*. 2015;24(10):2269–75.
21. Steurer J, Roner S, Gnannt R, et al. Quantitative radiologic criteria for the diagnosis of lumbar spinal stenosis: a systematic literature review. *BMC Musculoskelet Disord*. 2011;12:175.
22. Lee S, Lee JW, Yeom JS, et al. A practical MRI grading system for lumbar foraminal stenosis. *AJR Am J Roentgenol*. 2010;194(4):1095–8.
23. Mikhael MA, Ciric I, Tarkington JA, et al. Neuroradiological evaluation of lateral recess syndrome. *Radiology*. 1981;140(1):97–107.
24. Burton CV, Kirkaldy-Willis WH, Yong-Hing K, et al. Causes of failure of surgery on the lumbar spine. *Clin Orthop*. 1981;(157):191–9.
25. Bao H, Yan P, Qiu Y, et al. Coronal imbalance in degenerative lumbar scoliosis: Prevalence and influence on surgical decision-making for spinal osteotomy. *Bone Jt J*. 2016;98-B(9):1227–33.
26. Ferrero E, Lafage R, Challier V, et al. Clinical and stereoradiographic analysis of adult spinal deformity with and without rotatory subluxation. *Orthop Traumatol Surg Res OTSR*. 2015;101(5):613–8.

27. Ferrero E, Lafage R, Diebo BG, et al. Tridimensional Analysis of Rotatory Subluxation and Sagittal Spinopelvic Alignment in the Setting of Adult Spinal Deformity. *Spine Deform*. 2017;5(4):255–64.
28. Aebi M. The adult scoliosis. *Eur Spine J Off Publ Eur Spine Soc Eur Spinal Deform Soc Eur Sect Cerv Spine Res Soc*. 2005;14(10):925–48.
29. Pritchett JW, Bortel DT. Degenerative symptomatic lumbar scoliosis. *Spine*. 1993;18(6):700–3.
30. Epstein JA, Epstein BS, Jones MD. Symptomatic lumbar scoliosis with degenerative changes in the elderly. *Spine*. 1979;4(6):542–7.
31. Simmons ED, Simmons EH. Spinal stenosis with scoliosis. *Spine*. 1992;17(6 Suppl):S117–120.
32. Infusa A, An HS, Glover JM, et al. The ideal amount of lumbar foraminal distraction for pedicle screw instrumentation. *Spine*. 1996;21(19):2218–23.
33. Attias N, Hayman A, Hipp JA, et al. Assessment of magnetic resonance imaging in the diagnosis of lumbar spine foraminal stenosis--a surgeon's perspective. *J Spinal Disord Tech*. 2006;19(4):249–56.
34. Merkle M, Maier G, Danz S, et al. The value of dynamic radiographic myelography in addition to magnetic resonance imaging in detection lumbar spinal canal stenosis: A prospective study. *Clin Neurol Neurosurg*. 2016;143:4-8.
35. Lau YYO, Lee RKL, Griffith JF, et al. Changes in dural sac caliber with standing MRI improve correlation with symptoms of lumbar spinal stenosis. *Eur Spine J Off Publ Eur Spine Soc Eur Spinal Deform Soc Eur Sect Cerv Spine Res Soc*. 2017 Jul 12;

## **La scoliose lombaire de l'adulte – Relation entre la clinique, la statique rachidienne, la dégénérescence discale et musculo-ligamentaire : analyse tridimensionnelle par la stéréoradiographie, l'imagerie par résonance magnétique et la tomodensitométrie**

### **RESUME :**

La prévalence de la scoliose de l'adulte augmente avec de le vieillissement de la population. De nombreuses études ont montré un bénéfice du traitement chirurgical de la déformation par rapport au traitement médical. Néanmoins, cette chirurgie est associée à de nombreuses complications (jusque 50%), pour la plupart mécaniques. Ainsi, si l'analyse radiographique de la scoliose a bien été explorée, certaines questions demeurent comme les phénomènes responsables d'une aggravation brutale de la déformation chez certains patients ou les causes d'échecs. L'objectif de ce travail était d'analyser la scoliose de l'adulte, en 3D à l'aide de la stéréoradiographie et d'évaluer le système musculaire de ces patients afin de mettre en évidence des relations entre déformations rachidiennes notamment par l'analyse du plan horizontal, et dégénérescence musculaire.

La 1<sup>re</sup> partie de ce travail était consacrée à l'analyse 3D de la scoliose avec l'analyse de reproductibilité chez l'adulte des mesures 3D effectuées par stéréoradiographie, puis par l'analyse de l'alignement global de ces patients. Le système musculaire pelvi-rachidien a été étudié dans la 2<sup>e</sup> partie. En effet, en plus de l'alignement du squelette, c'est l'activation du système musculaire qui est responsable du maintien d'une posture érigée. Dans la scoliose lombaire, certains groupes musculaires étaient plus touchés par l'atrophie et l'infiltration graisseuse particulièrement les érecteurs du rachis, en lien avec le défaut d'alignement sagittal et la rotation axiale. Après comparaison à des sujets sans déformation, les patients avec une scoliose avaient une dégénérescence musculaire à la fois liée à la déformation et au vieillissement. Dans une 3<sup>e</sup> partie, à partir des données de la posture et des données musculaires, nous avons utilisé un modèle musculosquelettique personnalisé pour mieux comprendre les contraintes exercées sur les segments vertébraux et donc pour essayer d'expliquer les faillites mécaniques.

Ainsi, l'association de mesures 3D radiographiques et de l'analyse musculaire pourrait permettre en comprenant mieux les phénomènes dégénératifs, de mieux prédire l'aggravation de la déformation, les risques de complications mécaniques et donc de les prévenir par une rééducation ciblée et une stratégie chirurgicale adaptée. De plus, la mise en évidence de facteur de risque d'aggravation de la déformation entraînerait une prise en charge plus précoce de ces patients.

**Mots clés :** déformation rachidienne, analyse 3D, dégénérescence musculaire

## **Adult lumbar scoliosis – Relationship between clinic, postural alignment, and muscular degeneration: 3D analysis with stereoradiography, MRI and CT scan**

### **ABSTRACT :**

Adult degenerative scoliosis increases with the aging of the population. Many studies have shown a benefit of surgical treatment of adult spinal deformity compared to medical treatment. Nevertheless, this surgery is associated with many complications (up to 50% in some series), mostly mechanical. Thus, if the radiographic analysis of scoliosis has been well explored, some questions remain like the phenomena responsible for a sudden worsening of the deformation in certain patients or the causes of failures. The aim of this work was to analyze adult scoliosis in 3D using stereoradiography and to evaluate the muscular system of these patients in order to highlight the relationships between spinal deformities, particularly by the horizontal plane analysis, and muscle degeneration.

The first part of this work was dedicated to the 3D analysis of scoliosis: first, with the analysis of reproducibility in the adult of 3D stereoradiographic measurements, then by the analysis of the global alignment. Second, the spino-pelvic muscular system was studied. Indeed, in addition to the alignment of the skeleton, the activation of the muscular system that is responsible for maintaining an erect posture. We described the muscular features of patients with lumbar scoliosis and analyzed the relationships with the radiographic parameters of the deformity, showing that depending on the type of deformity some muscle groups were more affected by atrophy and fatty infiltration. Comparing them to young and elderly subjects without deformity, we observed that patients with scoliosis had muscle degeneration that was both related to deformity and aging. In the third part, we used a personalized musculoskeletal model to better understand the constraints on vertebral segments and therefore to try to explain the mechanical failures.

Thus, the combination of 3D radiographic measurements and muscle analysis could better predict muscle degeneration and worsening of deformity and thus prevent it by targeted rehabilitation. In addition, the demonstration of a musculoskeletal risk factor worsening the deformity would lead to an earlier management of these patients. A longitudinal analysis would be interesting.

**Keywords :** adult spinal deformity, 3D analysis, muscular degeneration