



**HAL**  
open science

# Modélisation personnalisée de la scapula en position fonctionnelle pour l'aide au diagnostic et au traitement

Sandrine Bousigues

► **To cite this version:**

Sandrine Bousigues. Modélisation personnalisée de la scapula en position fonctionnelle pour l'aide au diagnostic et au traitement. Biomécanique [physics.med-ph]. HESAM Université, 2023. Français. NNT : 2023HESAE077 . tel-04470985

**HAL Id: tel-04470985**

**<https://pastel.hal.science/tel-04470985v1>**

Submitted on 21 Feb 2024

**HAL** is a multi-disciplinary open access archive for the deposit and dissemination of scientific research documents, whether they are published or not. The documents may come from teaching and research institutions in France or abroad, or from public or private research centers.

L'archive ouverte pluridisciplinaire **HAL**, est destinée au dépôt et à la diffusion de documents scientifiques de niveau recherche, publiés ou non, émanant des établissements d'enseignement et de recherche français ou étrangers, des laboratoires publics ou privés.

**ÉCOLE DOCTORALE SCIENCES DES MÉTIERS DE L'INGÉNIEUR**  
[Institut de Biomécanique Humaine Georges Charpak – Campus de Paris]

# THÈSE

présentée par : **Sandrine BOUSIGUES**

soutenue le : **13 novembre 2023**

pour obtenir le grade de : **Docteur d'HESAM Université**

préparée à : **École Nationale Supérieure d'Arts et Métiers**

Spécialité : **Biomécanique**

**Modélisation personnalisée de la scapula en position fonctionnelle pour l'aide au diagnostic et au traitement**

THÈSE dirigée par :

**Mme Wafa SKALLI et Mme Nicola HAGEMEISTER**

et co-encadrée par :

**M. Laurent GAJNY**

## Jury

<b>Mme Valérie BURDIN</b> , Professeure, IMT Atlantique, Brest	Présidente
<b>M. Yoann LAFON</b> , Directeur de recherche, Université Gustave Eiffel	Rapporteur
<b>M. Franck DUJARDIN</b> , Professeur des Universités -Praticien Hospitalier, CHU de Rouen	Rapporteur
<b>Mme Sonia DUPREY</b> , Maîtresse de Conférences, Université Lyon 1	Examinatrice
<b>M. Xavier OHL</b> , Professeur des Universités -Praticien Hospitalier, Hôpital Maison Blanche, CHU Reims	Examinateur
<b>Mme Wafa SKALLI</b> , Professeure Emérite, Institut de Biomécanique Humaine Georges Charpak, Arts et Métiers, Paris	Examinatrice
<b>Mme Nicola HAGEMEISTER</b> , Professeure, Laboratoire de recherche en Imagerie et Orthopédie, ETS, Montréal	Examinatrice
<b>M. Laurent GAJNY</b> , Maître de Conférences, Institut de Biomécanique Humaine Georges Charpak, Arts et Métiers, Paris	Examinateur







# Remerciements

Je souhaite sincèrement remercier ici toutes les personnes qui m'ont accompagné lors de ce doctorat.

Je remercie en premier lieu l'ensemble des membres du jury d'avoir accepté d'évaluer ce travail. Je remercie en tout particulièrement Pr. Dujardin et Dr. Lafon d'avoir rapporté ce manuscrit.

Je remercie mon équipe encadrante qui a cru en moi et su m'accompagner durant ces trois années, merci Wafa, Nicola et Laurent. Merci Wafa pour l'avis d'experte ainsi que le recul que tu as apporté tout au long de mes travaux. Merci également pour ta disponibilité, ton optimisme et la richesse de tes enseignements. Merci Nicola pour ta bienveillance, ton soutien et ton enthousiasme dans le projet. J'ai l'impression d'avoir avancé à la fois sur la thèse et sur le plan personnel durant mon année à Montréal au LIO, et je te remercie sincèrement de m'avoir accueillie dans un cadre aussi épanouissant. Enfin, merci Laurent d'avoir suivi avec assiduité cette thèse et d'avoir été là pour m'aider avec les points les plus techniques de cette thèse. Ça a été un réel plaisir de travailler avec toi au long de ces trois années, et je suis contente d'avoir pu bénéficier de tes enseignements et de la rigueur que tu mets dans ton travail. Je n'aurais pas pu réaliser ce travail sans votre aide à tous les trois, donc encore un immense merci.

Je remercie le Pr. Sébastien Laporte de m'avoir accueilli à l'Institut durant cette thèse. Merci d'avoir pris le temps de gérer tous les aléas liés à ma thèse. Je te remercie également pour ton écoute et tes conseils.

Je remercie le programme de chaire « BiomecAM Innovation et Handicap » de la Fondation ParisTech avec le support financier de COVEA, ainsi que la chaire Marcelle Gauvreau de l'ÉTS d'avoir rendu ces travaux possibles grâce à leur soutien financier.

Je remercie sincèrement Mme Brigitte Roux ainsi que Mme Ouleymatou Diarra pour leur professionnalisme et leur support permanent au sein de la Fondation ParisTech puis de l'ENSAM. Je remercie également Marie Jorgeault d'avoir fluidifié et facilité mon arrivée au LIO en période de Covid avec des règles pas toujours évidentes. Merci de t'impliquer pour faire du labo un endroit joyeux et agréable. Enfin, je remercie Marine Souq du fond du cœur. Merci pour ton aide sur l'ensemble des aspects administratifs de la thèse, mais aussi et surtout pour ton soutien, ta réactivité et d'être aussi efficace. Merci aussi pour les discussions qui n'ont rien à voir avec le travail et qui sont toujours bien agréables.

Je remercie toutes les personnes qui ont contribué à ce projet de près ou de loin. Pour commencer, je remercie le Pr. Xavier Ohl pour ses conseils précieux et de m'avoir orienté dans certains de choix de

cette thèse. Je remercie également le Dr. Marc Khalifé. Ton aide avec le recrutement des volontaires NORMEOS, et ces moments passés en salle EOS ont été très sympas ! C'est toujours un plaisir d'échanger avec toi et de bénéficier de ton recul clinique. Je remercie également le Dr. Patrice Tétrault de m'avoir accueilli dans son service pour recruter ses patients et pour l'ensemble du temps qu'il a consacré à mon projet et à répondre à mes questions. Je souhaite tout particulièrement remercier l'ensemble des personnes qui ont accepté de se porter volontaires pour ce projet. Je remercie également le personnel des services de radiologie et d'orthopédie au CHUM pour leur accueil, tout particulièrement Valérie Anouk Côté et Manon Lefebvre pour leur aide dans mon projet. Je remercie également Rémi Courteille et Kim Lefebvre qui m'ont aidé pour recruter des volontaires et à m'assurer que la participation de volontaires dans mon projet se passe dans les meilleures conditions possibles. Je remercie également Anna Gounot, Sharon Abihssira et Sawsane Aloui. J'ai beaucoup aimé collaborer avec vous dans le cadre de vos stages de master. Je remercie également Cécile Heidsieck qui m'a consacré du temps précieux dans sa période de fin de thèse pour m'aider à finaliser une étude. Merci également Sylvain Persohn, Claudio Vergari et Thierry Cresson, pour l'aide technique précieuse que vous m'avez apportée toujours dans la bonne humeur. J'ai beaucoup appris de chacun de vous. Enfin, je remercie Camille Lenormand, Rémi Courteille, Yolène Rosello et Ali Maaref pour la gestion des données, de l'éthique et de la qualité au LIO.

Je tenais également à remercier sincèrement les différents collègues de bureau qui m'ont accompagné au cours de cette thèse durant mes années en France. Merci François, Aude, Guillaume et Capucine pour tous ces fous rires et la super ambiance dans notre bureau de première année, ça a été une belle expérience de partager cette année avec vous. Merci Cécile et Aurore de m'avoir accueilli dans votre bureau pour ma troisième année et pour le soutien émotionnel et technique sans faille. Merci d'avoir créé ce petit refuge de bienveillance et de chocolats !

Merci les copains du 11<sup>e</sup> étage du CR-CHUM de m'avoir aussi bien accueillie pour mon année à Montréal ! J'ai adoré ces moments passés avec vous à Montréal au laboratoire et à l'extérieur. Vous formez une superbe équipe et j'espère que cette belle ambiance va perdurer encore longtemps. J'en garde le souvenir d'un endroit plein de personnes rayonnantes, inspirantes, de blagues, de rires, de cookies, de « du coup » toujours relevés par nos amis québécois, de belles aventures en nature, en canot-camping (en suivant les conseils d'une experte en la matière), de supers chalets, de brunchs de haute qualité, de 5 à 7 qui ont parfois glissé en votre compagnie. J'ai passé une période particulièrement heureuse à vos côtés ! Pour toutes ces raisons, encore merci.

Merci également aux copains et à l'ensemble des membres de l'IBHGC, pour ces pauses déjeuner (qui parfois n'en finissent pas) riches en échanges, pour les brioches et les chouquettes du matin qui apportent un rayon de soleil dans nos journées, pour les soirées interminables à la Fut Gueuze, pour les pauses basket et les pauses courses, pour les soirées de Noël et les barbecues de fin d'année ... Merci à l'équipe « Vie du labo » qui continue d'organiser ces événements.

Merci aux amis de BME, une chouette équipe pour faire ce master de biomécanique !

Je remercie également mes amis qui n'ont pas encore été cités. Merci pour votre soutien, et nos escapades hors de la thèse.

Je souhaite également remercier du fond du cœur ma famille, et en particulier mes parents et mes sœurs. Merci pour votre soutien inconditionnel.

Enfin, Jason, merci infiniment.



# Table des matières

Remerciements .....	5
Liste des abréviations, sigles et acronymes .....	12
Introduction.....	13
PARTIE I : Contexte et revue de littérature .....	15
Chapitre 1 - Anatomie et contexte clinique .....	17
1. Anatomie .....	17
1.1. La ceinture scapulaire.....	18
1.2. Points anatomiques.....	24
1.3. Colonne et cage .....	25
1.4. Posture .....	27
2. Contexte clinique.....	28
2.1. Modalités d'imagerie.....	29
2.2. Pathologies d'épaule et traitement chirurgical.....	30
2.3. Effets du vieillissement sur la posture.....	33
Chapitre 2 – Revue de littérature.....	35
1. Indices cliniques, systèmes de coordonnées et métriques d'évaluation.....	35
1.1. Indices cliniques de la scapula.....	35
1.2. Systèmes de coordonnées associés aux différents segments osseux.....	37
1.3. Méthodes et métriques d'évaluation.....	40
2. Modélisation géométrique de la scapula en position érigée .....	41
2.1. Scanner .....	41
2.2. IRM .....	42
2.3. Radiographies biplanes .....	42
3. Reconstruction 3D d'autres structures anatomiques à partir de radiographies biplanes ....	46
3.1. Rachis.....	47
3.2. Cage thoracique.....	48
3.3. Membres inférieurs.....	48

4.	Posture et articulation scapulothoracique.....	49
	Synthèse et objectifs de la thèse.....	55
	PARTIE II : Travail personnel.....	57
	Chapitre 3 – Méthode de reconstruction 3D de la scapula.....	59
1.	Introduction.....	59
2.	Matériels.....	60
2.1.	Sujets .....	60
2.1.1.	Base de données de maillages 3D .....	61
3.	Méthodes .....	61
3.1.1.	Numérisation des repères anatomiques sur les radiographies.....	61
3.1.2.	Ajustements interactifs .....	62
3.1.3.	Définition du système de coordonnées .....	64
3.1.4.	Paramètres cliniques .....	64
3.1.5.	Évaluation.....	64
4.	Résultats .....	65
4.1.1.	Étude de la précision .....	65
4.1.2.	Étude de reproductibilité .....	66
5.	Discussion .....	67
5.1.1.	Méthode .....	67
5.1.2.	Étude de précision.....	68
5.1.3.	Étude de reproductibilité .....	69
5.1.4.	Limites de la méthode .....	69
5.1.5.	Perspectives.....	70
6.	Conclusion intermédiaire .....	70
	Chapitre 4 – Recalage de la reconstruction 3D de la scapula dans le référentiel lié au rachis.....	71
1.	Introduction.....	71
2.	Matériels.....	72
3.	Méthodes .....	72
3.1.	Reconstruction 3D .....	72
3.2.	Recalage grossier .....	73
3.3.	Recalage ajusté.....	73

3.4.	Calcul des paramètres cliniques .....	74
3.5.	Évaluation .....	76
4.	Résultats .....	77
4.1.	Justesse.....	77
4.2.	Reproductibilité .....	77
5.	Discussion .....	78
5.1.	Évaluation .....	79
5.2.	Limites de l'étude .....	80
6.	Conclusion intermédiaire .....	81
Chapitre 5 – Analyse du lien entre alignement postural et articulation scapulo-thoracique .....		83
1.	Introduction.....	83
2.	Matériels et méthodes .....	84
2.1.	Étude de l'effet de la position du bras sur les paramètres d'épaule .....	87
2.2.	Différences de position et orientation des scapulas inter-sujets.....	87
2.3.	Analyse du lien entre paramètres d'épaule et alignement spino-pelvien .....	87
3.	Résultats .....	88
3.1.	Étude de l'effet de la position du bras sur les paramètres d'épaule .....	88
3.2.	Différences de position et orientation des scapulas inter-sujets.....	90
3.3.	Analyse du lien entre paramètres d'épaule et alignement spino-pelvien .....	94
4.	Discussion .....	95
4.1.	Comparaison des indices cliniques de colonne avec ceux de la littérature : .....	96
4.2.	Étude de l'effet de la position du bras sur les paramètres d'épaule .....	97
4.3.	Différences de position et orientation des scapulas inter-sujets.....	98
4.4.	Analyse du lien entre paramètres d'épaule et alignement spino-pelvien .....	98
5.	Conclusion intermédiaire .....	99
Conclusion et perspectives.....		101
Références.....		103
Liste des tableaux.....		117
Annexe 1 : Tableaux des insertions musculaires de l'épaule .....		119
Publications et communications .....		121
Articles.....		121

Présentations orales en congrès nationaux et internationaux .....	121
Bourses et distinctions .....	121

# Liste des abréviations, sigles et acronymes

AA	Angle acromial
AI	Angle inférieur de la scapula
AS	Angle supérieur de la scapula
BAG	Bord antérieur de la glène
BIG	Bord inférieur de la glène
BPG	Bord postérieur de la glène
BSG	Bord supérieur de la glène
C7	7 <sup>e</sup> vertèbre cervicale
CG	Centre de la glène
CT	Computed tomography (tomodensitométrie)
INSERM	Institut National de la Santé et de la Recherche Médicale
IRM	Imagerie par résonance magnétique
ISB	“International Society of Biomechanics”
LIO	Laboratoire de recherche en imagerie et orthopédie
MLS	« Moving Least Squares » Moindres carrés mobiles
PC	Processus coracoïde
PMHS	Post-Mortem Human subject
Rx0	Radiographies biplanes prises lorsque le patient est en position « Free standing »
Rx40	Radiographies biplanes prises lorsque le patient est tourné avec une rotation axiale de 40° dans la cabine
T1-T12	Vertèbres thoraciques (T1 : première vertèbre thoracique, T12 : 12 <sup>e</sup> vertèbre thoracique)
TS	Trigonum Spinae
3D	En 3 dimensions

# Introduction

L'épaule est souvent décrite comme le complexe articulaire le plus mobile du corps humain. Située à la jonction entre le tronc et le bras, elle est à l'origine d'une grande variété de mouvements. En effet, des actions d'apparence anodine du quotidien, telles que se coiffer, attraper un verre en hauteur, fermer un vêtement dans le dos, nécessitent force et mobilité au niveau de l'épaule sollicitée. Ainsi, lorsqu'un dysfonctionnement survient, il peut rapidement s'avérer handicapant pour la personne affectée. Cela peut engendrer une perte d'autonomie avec des difficultés à réaliser des tâches quotidiennes comme laver son épaule opposée ou placer un objet sur une étagère (Smith et al., 2000). Ces troubles peuvent apparaître dans un contexte traumatique (chute, blessure sportive...), de maladie du travail (INRS, 2011), mais également de vieillissement d'un individu. Or de nombreuses études documentent les différences de postures au cours du vieillissement (Amabile et al., 2018; Ouchida et al., 2023; Yoshida et al., 2014), il est possible alors de formuler l'hypothèse que ces modifications posturales s'accompagnent de modifications de positionnement et d'orientation des segments osseux composant l'épaule. De plus, de récentes études semblent montrer l'intérêt d'étudier les troubles de l'épaule en regard des modifications de postures liées au vieillissement (Moroder et al., 2022, 2020). Cependant, à notre connaissance peu d'outils permettent aujourd'hui de caractériser et quantifier à la fois l'alignement spinal et la position et orientation des épaules.

L'objectif de cette thèse est donc de proposer des méthodologies permettant de mettre en lien l'alignement postural et des paramètres de positionnement et orientation des épaules.

Pour cela, un premier chapitre s'attachera à rappeler des éléments d'anatomie de l'épaule et du tronc et éclaircir le contexte. Ce chapitre proposera également un rapide état des lieux des pathologies fréquentes d'épaule et pour terminer, il documentera les effets du vieillissement sur l'alignement postural tels que décrits dans la littérature.

Le chapitre 2 décrira dans un premier temps des méthodes pour modéliser la scapula en 3D. Plusieurs modalités d'imagerie seront proposées, et un intérêt particulier sera apporté à la radiographie biplane à basse dose d'irradiation. La revue de littérature listera également de façon non exhaustive les méthodes permettant de reconstruire différentes structures osseuses dont le rachis et la cage thoracique. Elle sera ensuite axée sur les précédentes études ayant porté sur les liens entre alignement postural et épaule.

Ensuite, le chapitre 3 portera sur l'élaboration d'une méthode de reconstruction 3D à partir de radiographie biplane ainsi que son évaluation. Cette méthode s'appuie sur les méthodes précédentes de la littérature ainsi que sur des outils utilisés dans d'autres méthodes de reconstruction 3D à partir de radiographie biplane. Un intérêt particulier est apporté à la phase d'annotation et au positionnement et au calcul d'un modèle personnalisé initial. Ce chapitre a fait l'objet d'une publication dans le journal *Medical Engineering and Physics*.

La méthode utilisée dans le chapitre 3 sera combinée aux méthodes de reconstruction 3D du rachis et de la cage thoracique dans le chapitre 4. La méthode de reconstruction 3D de la scapula nécessite de réaliser une paire de radiographies en plaçant le patient différemment dans la cabine EOS par rapport aux images réalisées pour une analyse rachidienne. Ainsi, la méthode développée dans le chapitre 3 nécessite un ajustement pour proposer une analyse couplée du rachis et des épaules. Une méthode de recalage de la scapula 3D dans les images nécessaires à une reconstruction de rachis sera donc établie et évaluée dans le chapitre 4. Ce chapitre fait l'objet d'un article soumis à *Medical Engineering and Physics*.

Le dernier chapitre proposera une mise en application des méthodes développées précédemment sur deux sous-ensembles de volontaires dans des catégories d'âge différentes. Cette étude proposera un premier pas vers l'analyse des liens existants entre alignement postural et positionnement et orientation des scapulas.

PARTIE I :

Contexte et revue de  
littérature

---





# Chapitre 1 - Anatomie et contexte clinique

## 1. Anatomie

L'anatomie<sup>1</sup> est une science qui s'intéresse à la forme et à la structure des êtres organisés, ainsi qu'aux rapports des organes qui les constituent. Le corps humain a ainsi longtemps été étudié, historiquement au travers de dissections, et aujourd'hui également à l'aide d'outils d'imagerie.

Quelques rappels généraux sur le vocabulaire usuel sont proposés dans l'introduction de cette partie. Des rappels anatomiques spécifiques au cadre de ces travaux seront détaillés ensuite. Les rappels anatomiques de cette partie sont détaillés dans l'ouvrage *Thérapeutique manuelle* du Dr Dominique Bonneau paru chez Dunod en 2017 (Bonneau, 2017) ainsi que dans l'ouvrage *Anatomie Clinique* (Kamina, 2009).

Afin de normaliser le langage concernant la description de plans et d'orientations, des plans anatomiques ont été définis tels que sur la Figure 1.

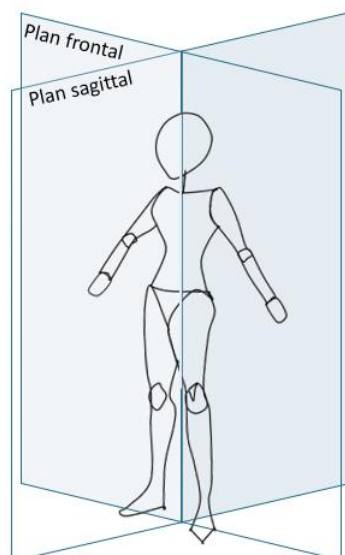


Figure 1 : Plans anatomiques

---

<sup>1</sup> Du grec anatomē, de anatemnein, « disséquer »

Le plan coronal (ou frontal) divise donc le corps entre une section dorsale et une section ventrale. Le plan sagittal divise le corps entre la partie droite et la gauche. Le plan transverse ou plan horizontal divise le corps entre la partie supérieure et la partie inférieure.

Concernant la localisation, on parle d'antérieur (ou ventral) lorsque ce qui est désigné se situe relativement à l'objet désigné, à l'avant du corps et on dira postérieur pour quelque chose situé à l'arrière. Ainsi, le nez est antérieur à la colonne vertébrale, et le dos est postérieur à l'abdomen. De la même manière, tout ce qui est situé vers le centre sera désigné comme médial et ce qui sera vers les extrémités sera désigné comme latéral. On utilisera également les termes inférieur et supérieur. Les termes proximal et distal permettront d'identifier ce qui est proche de l'élément d'origine ou plus éloigné du tronc (la main est considérée comme distale par rapport au coude, et l'épaule est proximale par rapport au coude).

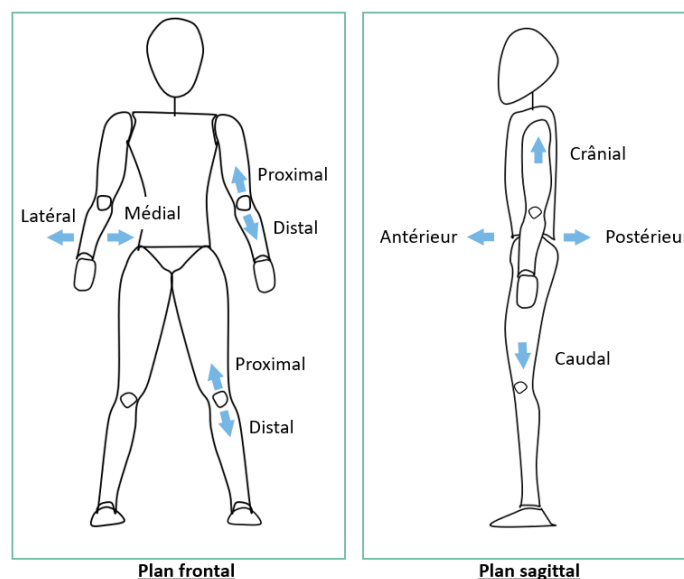


Figure 2 : Orientation dans l'espace

### 1.1. La ceinture scapulaire

L'anatomie du membre supérieur a pour objectif de permettre une grande mobilité, tout en maintenant une certaine stabilité. Ainsi, les différents éléments constituant la ceinture scapulaire (Figure 3) permettent d'atteindre ce double objectif.

Cette ceinture scapulaire regroupe les 2 épaules et est constituée d'un ensemble d'os qui sont liés au thorax sans être directement reliés à la colonne vertébrale.

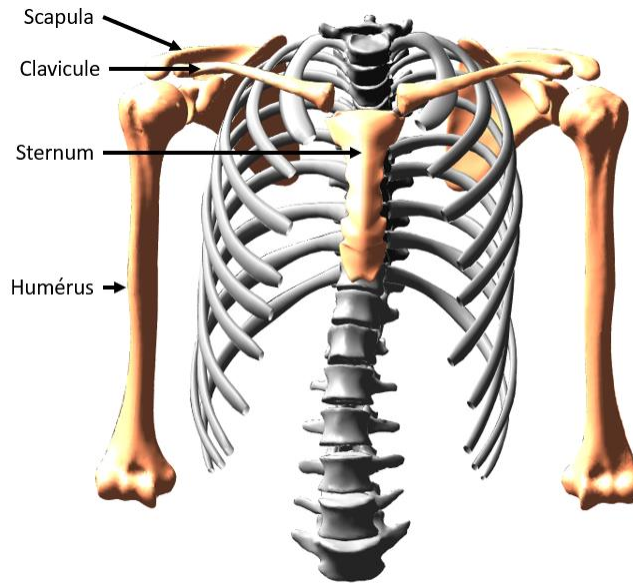


Figure 3 : Colonne, thorax et os de la ceinture scapulaire en couleur orangée

Les os composant cette ceinture sont le manubrium (sous structure du sternum) à l'avant du thorax et les 2 humérus, les scapulas et les clavicules. La chaîne est considérée comme fermée par les muscles interscapulaires dans le dos (trapèzes, rhomboïdes et élévateurs de la scapula).

Dans un premier temps, l'ensemble des os composant cette ceinture vont être détaillés, puis les différentes articulations qui assurent la mobilité des épaules et enfin les muscles.

### 1.1.1. Les os

La scapula

La scapula (anciennement omoplate<sup>2</sup>) est un os relativement plat de faible épaisseur et dont la forme globale est complexe, mais peut être considérée en première approximation comme triangulaire. Plusieurs régions distinctes peuvent être observées sur cet os (voir Figure 4) :

- La cavité glénoïdale ou glène<sup>3</sup> est une zone articulaire en contact avec l'humérus.
- Le processus coracoïde<sup>4</sup> constitue une apophyse en forme de doigt fléchi. Il s'agit d'une zone sur laquelle s'insèrent plusieurs tendons.
- L'épine de la scapula est une saillie osseuse qui divise la face postérieure de celle-ci en 2 parties distinctes : la fosse supra-épineuse et la fosse infra-épineuse.
- L'acromion<sup>5</sup> est une protubérance osseuse de la scapula dans la continuité de l'épine qui présente une zone articulaire en contact avec l'extrémité latérale de la clavicule.
- Le bord latéral est une zone de largeur importante favorisant l'insertion des muscles.

<sup>2</sup> Du grec ancien « épaule » et « objet plat »

<sup>3</sup> Du grec ancien « œil, cavité »

<sup>4</sup> Du grec ancien « en forme de bec de corbeau », vestige de l'os coracoïde que l'on trouve chez les reptiles et les oiseaux

<sup>5</sup> Du grec ancien « pointe de l'épaule »

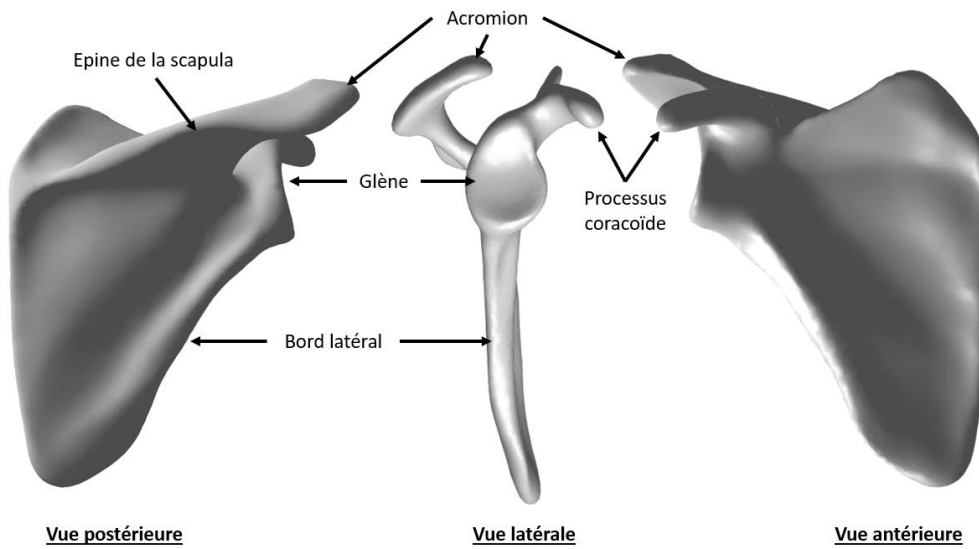


Figure 4 : Scapula droite, détail des régions

### L'humérus

L'humérus est un os long constituant l'os principal du bras (Figure 5). Il est principalement composé de 3 régions :

- La tête humérale, il s'agit de la surface qui s'articule avec la scapula. La surface en contact avec la glène est cependant très faible. Cela en fait une articulation beaucoup moins congruente que la hanche et dont la stabilité n'est que partiellement assurée par des éléments osseux.
- La diaphyse humérale, celle-ci constitue la longue partie tubulaire de l'humérus.
- Les épicondyles, il s'agit d'une surface qui s'articule avec le radius et l'ulna pour former le coude.

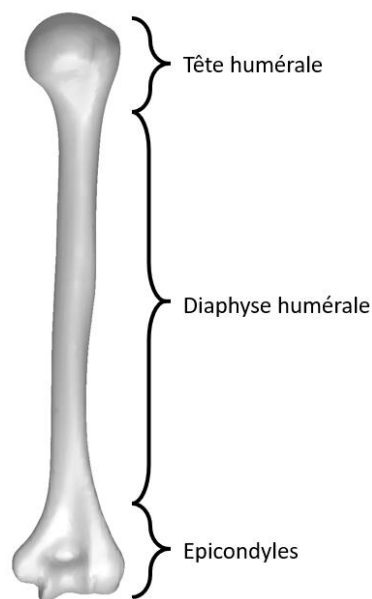


Figure 5 : Vue antérieure d'un humérus droit

La clavicule

La clavicule<sup>6</sup> (Figure 6) est un os long, en forme de S italique en position horizontale. Elle permet de mettre en relation la scapula avec le tronc (au niveau du manubrium).

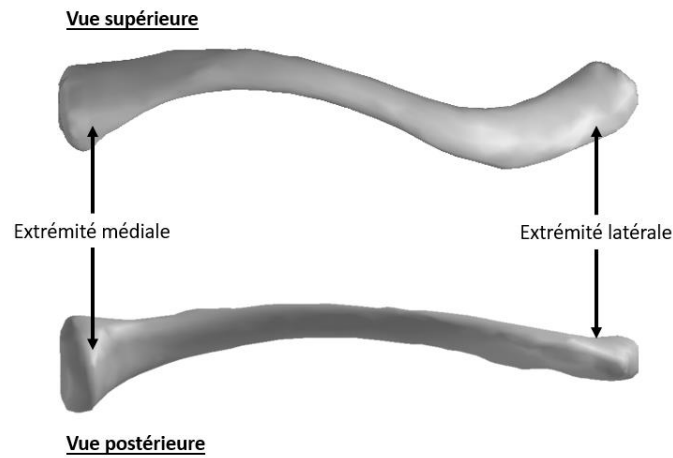


Figure 6 : Clavicule droite

Le manubrium

Le manubrium<sup>7</sup> (Figure 7) constitue la partie supérieure du sternum. Il est relié au corps sternal par une articulation (non visible sur la figure) cartilagineuse (synchondrose).

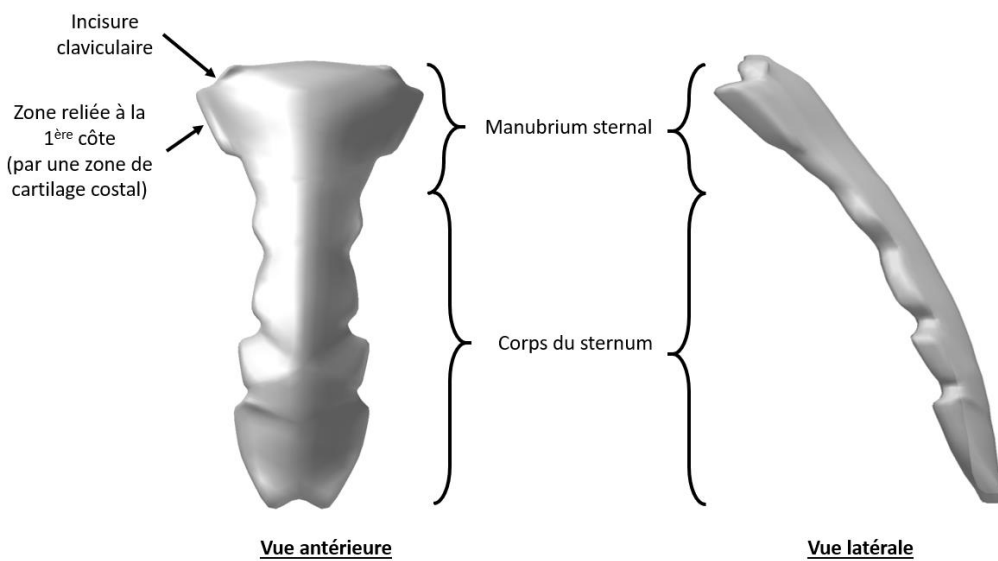


Figure 7 : Sternum

1.1.2. Les articulations

Afin de mieux visualiser l'ensemble de ces articulations, il est possible de se référer à la Figure 8.

<sup>6</sup> Du latin *clavicula* « petite clé »

<sup>7</sup> Du latin « manche, poignée »

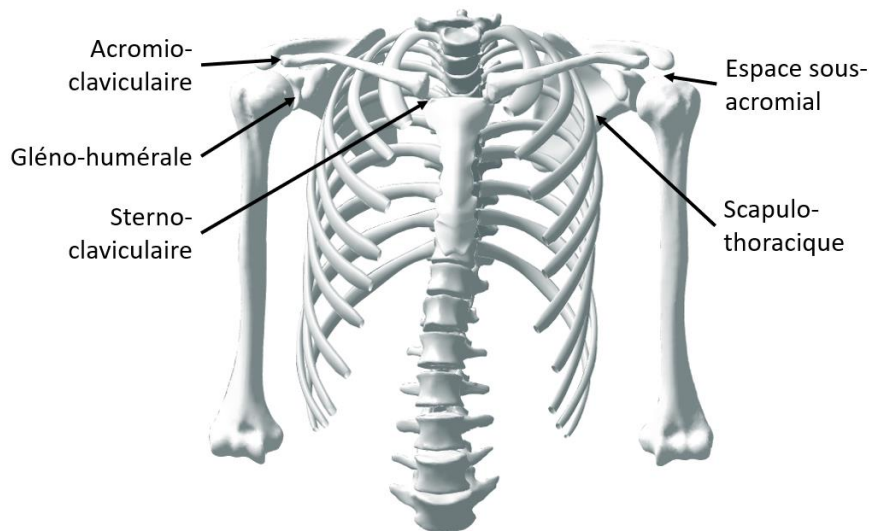


Figure 8 : Illustration des articulations

#### L'articulation sterno-claviculaire

Les 2 clavicules sont reliées au manubrium par les articulations sterno-claviculaires. Il s'agit d'articulations en forme de selle à cheval qui assurent une bonne mobilité à l'ensemble de la ceinture à l'endroit le plus latéral. La bonne mobilité du complexe de l'épaule est assurée par la longueur de la clavicule qui permet de compenser une faible amplitude de mouvement au niveau de l'articulation sterno-claviculaire (très médiale).

#### L'articulation acromio-claviculaire

L'articulation acromio-claviculaire, située entre la scapula et la clavicule a une amplitude de mouvement limitée. Un ensemble de ligaments assure la stabilité de cette articulation.

#### L'articulation gléno-humérale

Les deux surfaces constituant cette articulation, la cavité glénoïdale et la tête humérale, sont peu congruentes. Un ensemble de ligaments, cartilages, muscles et tendons viennent encapsuler la tête humérale et la maintenir contre la glène, permettant d'apporter de la stabilité. Ainsi, la tête humérale pivote et glisse contre la cavité glénoïdienne pour permettre les différents mouvements d'élévation et de rotation du bras. Cependant, si l'articulation gléno-humérale contribue grandement à la mobilité de l'épaule, une partie de l'amplitude des mouvements possibles est permise également grâce à l'articulation scapulo-thoracique.

#### Les plans de glissement

Deux plans de glissement peuvent être considérés. Le premier, est l'articulation scapulo-thoracique qui permet un glissement et des rotations de la scapula sur la paroi thoracique postérieure. Elle ne constitue pas une articulation à proprement parler, mais elle est souvent qualifiée de telle. Un tissu cellulo-graisseux permet de séparer le subscapulaire (muscle situé sur la face antérieure de la scapula) du dentelé antérieur (muscle reliant la scapula aux côtes), et facilite le glissement entre les 2 surfaces musculaires. Un deuxième plan de glissement de l'épaule est l'espace sous-acromial.

1.1.3. Les muscles principaux

Les muscles de l'épaule permettent de maintenir l'ensemble stable tout en offrant une grande variété de mouvements. Ils travaillent en synergie pour permettre les différents types d'élévation du bras. On peut considérer trois groupes principaux. Les muscles péri-scapulaires, ceux de la coiffe des rotateurs et enfin, le deltoïde.

Les muscles péri-scapulaires sont nombreux et leur fonction est d'assurer les différents mouvements possibles de la scapula. Parmi eux, les plus importants sont le grand dentelé et les différents faisceaux du trapèze, le rhomboïde, le levator scapulae et le petit pectoral. Leurs insertions sont détaillées dans le Tableau 15 ainsi que les rôles qui leur sont attribués.

La coiffe des rotateurs constitue un ensemble de muscles profonds illustrés dans la Figure 9 et dont les insertions et rôles attribués sont détaillés dans le Tableau 16. Ces muscles permettent de conserver la tête humérale bien centrée au niveau de la glène avec une pression adaptée.

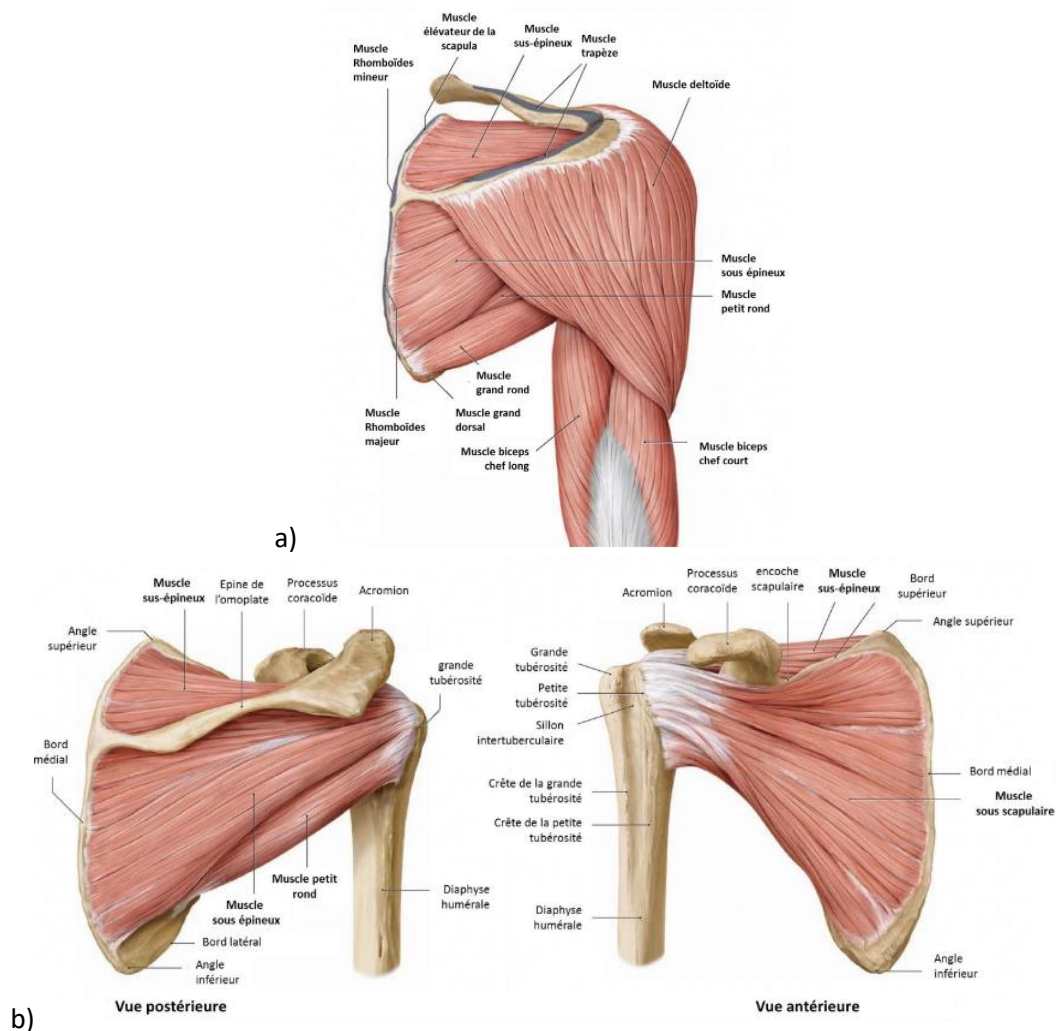


Figure 9 : a) Illustration des muscles de la coiffe des rotateurs sur une vue antérieure et une vue postérieure de l'épaule ;b) Illustration des insertions de muscles péri scapulaires (Rhomboïdes, Grand dorsal, trapèze, élévateur de la scapula), du deltoïde et de muscles de la coiffe des rotateurs (petit rond, sus-épineux, sous épineux), image issue de (Cheng 2016) adaptée de (Schuenke et al., 2010)

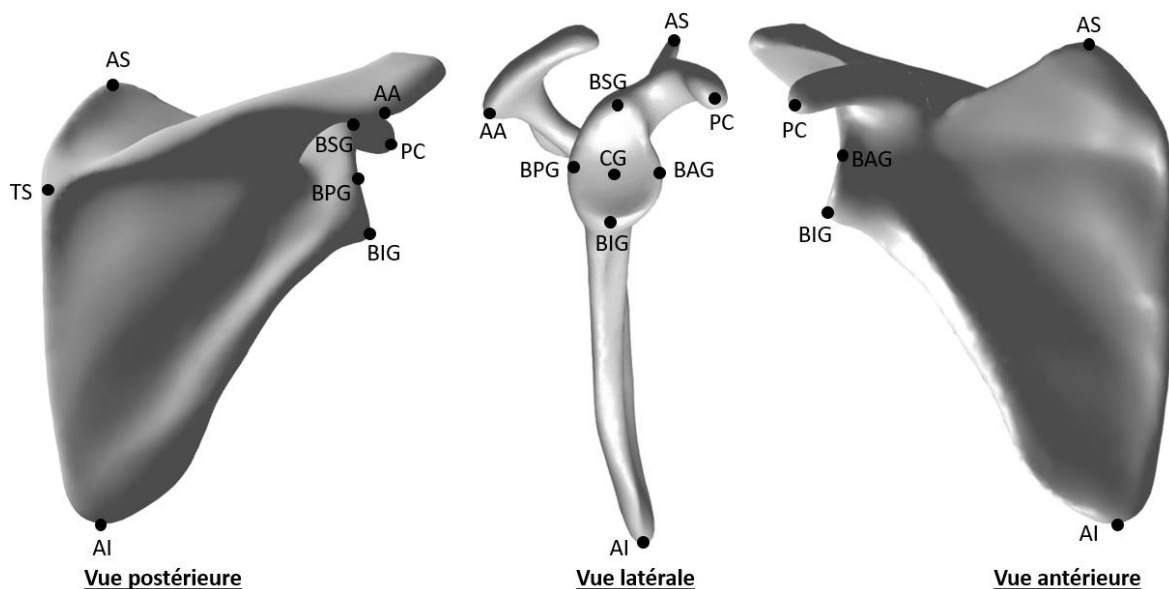


Le deltoïde est un muscle de la couche superficielle qui recouvre une partie des muscles de la coiffe des rotateurs (Figure 9) et dont les insertions sont détaillées dans le Tableau 17. Il s'agit d'un muscle puissant qui contribue grandement aux différents mouvements d'élévation du bras.

Il est difficile d'attribuer une fonction fixe à chaque muscle, car au cours d'un mouvement d'élévation du bras, ils peuvent prendre des rôles différents, et ces rôles peuvent encore changer pour un mouvement différent. En effet, lors d'une élévation latérale du bras, chez un sujet sain, on considère qu'il y aura à la fois une contribution de l'articulation scapulo-thoracique et une contribution de l'articulation gléno-humérale jusqu'à environ 150° d'élévation. Ensuite sur la partie 150-180° on ne pourra plus négliger la contribution du rachis. Ainsi, une partie des muscles (principalement les péri-scapulaires) vont permettre de mobiliser la scapulo-thoracique et d'optimiser le positionnement de la scapula pour la réalisation du mouvement. Les muscles de la coiffe des rotateurs ont généralement pour rôle attribué de stabiliser l'articulation gléno-humérale, en maintenant la tête humérale centrée sur la cavité glénoïdienne avec une pression adéquate. Ces muscles vont travailler de pair avec le deltoïde qui permettra le mouvement relatif de l'humérus (et donc du bras) par rapport à l'ensemble scapula-clavicule.

## 1.2. Points anatomiques

La scapula est un os de forme complexe et variable d'un sujet un autre. Certains points anatomiques peuvent être identifiés généralement au niveau d'une zone angulaire, ou au centre d'une structure facilement identifiable. Une illustration de ces points anatomiques est proposée dans la Figure 10.



Abréviation	AA	AI	AS	BAG	BIG	BPG	BSG	CG	PC	TS
<b>Point anatomique</b>	Angle Acromial	Angle Inférieur	Angle Supérieur	Bord Antérieur de la Glène	Bord Inférieur de la Glène	Bord Postérieur de la Glène	Bord Supérieur de la Glène	Centre de la Glène	Extrémité du Processus Coracoïde	Trigonum Spinae

Figure 10 : Points anatomiques d'une scapula droite

Les différents points anatomiques sont plus ou moins pertinents suivant l'utilisation recherchée. Par exemple, si l'on souhaite identifier des points anatomiques de la scapula par palpations externes, certains ne sont pas facilement accessibles, notamment les points relatifs à la glène. En revanche lorsque l'on cherche à faire de l'identification reproductible de ces points sur modèles 3D issus d'imagerie médicale, l'objectif sera de pouvoir fixer des définitions claires et reproductibles.

L'anatomie de la ceinture scapulaire a donc été rappelée, et les points anatomiques utiles pour la suite de ces travaux sont explicités. Il a été vu précédemment que l'épaule est articulée avec la cage thoracique par un plan de glissement. La morphologie de la colonne ainsi que de la cage thoracique sur laquelle s'articule l'épaule peut avoir un intérêt. Les structures anatomiques associées sont donc détaillées dans la sous-section suivante.

### 1.3. Colonne et cage

La colonne vertébrale constitue le pilier du tronc dont la fonction est de maintenir et permettre de mobiliser la ceinture scapulaire, la tête, et l'ensemble du thorax, tout en protégeant la moelle épinière. Il s'agit d'un assemblage de vertèbres, corps rigides, séparées par des disques intervertébraux (DIV), des éléments fibrocartilagineux servant d'amortisseurs. Ces vertèbres sont articulées entre elles. Cette structure rachidienne, comportant les vertèbres et disques, mais également des muscles et ligaments, constitue un ensemble à la fois mobile et robuste. Si on s'intéresse davantage aux différents éléments la composant, on distingue trois types de vertèbres, associés à trois zones différentes de la colonne : les vertèbres cervicales, thoraciques et lombaires.

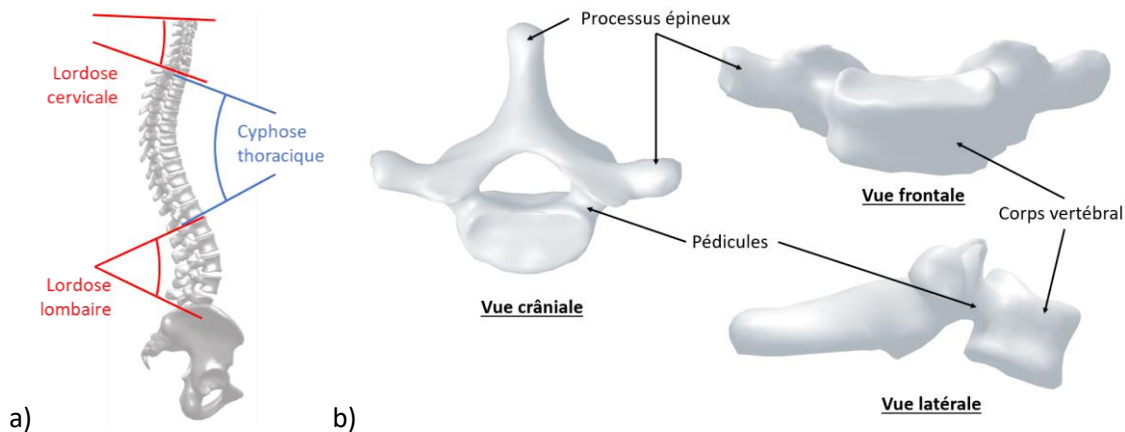


Figure 11 : a) Courbures de la colonne en vue latérale ; b) Vertèbre T1

Chacune de ces zones est propre à une courbure de la colonne : la lordose cervicale, la cyphose thoracique et la lordose lombaire. L'existence de ces trois courbures est dite liée à la bipédie de l'être humain et permet à la colonne d'être plus robuste en situation de chargement. De plus, la géométrie des vertèbres est variable et adaptée à la spécificité de chaque zone, tout en conservant une base structurelle commune. En effet, chaque vertèbre comporte une partie de corps vertébral délimitée par deux plateaux (inférieur et supérieur) sur lesquels sont fixés les disques intervertébraux. Sur la partie postérieure du corps vertébral, il y a un arc, formant un interstice par lequel passe la moelle épinière. Au niveau de cet arc, on distingue les pédicules (qui permettent de créer des espaces intervertébraux),

des processus articulaires supérieur et inférieur permettant de contrôler le mouvement d'une vertèbre à l'autre, des processus transverses ainsi qu'un processus épineux. Ces deux derniers processus forment des zones d'insertions musculaires.

Les vertèbres lombaires sont articulées avec le bassin. Le bassin sert de socle à la colonne vertébrale, et de lien avec les membres inférieurs. Il est constitué du sacrum (ensemble de vertèbres soudées) et des os coxaux droit et gauche. Les fémurs s'articulent avec le bassin au niveau des articulations coxaux-fémorales (hanches), dans deux cavités très congruentes que sont les acetabulums (ou cotyles). Cette forte congruence associée à un système musculaire complexe assure une grande stabilité aux hanches.

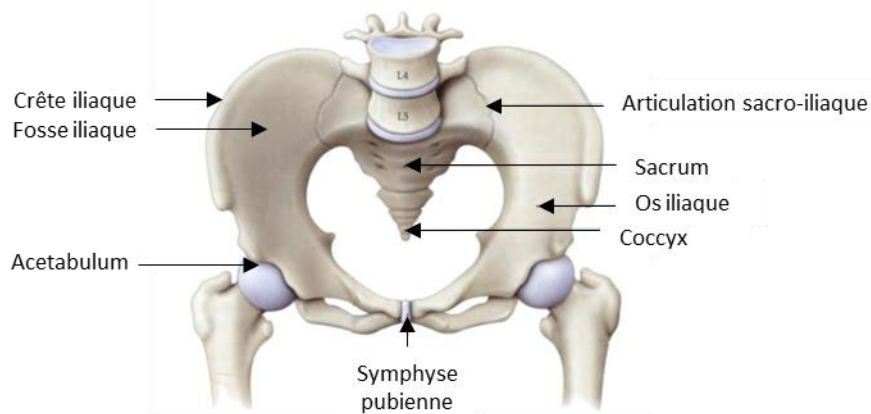


Figure 12 : Illustration du bassin (image adaptée de (Kamina, 2009))

La cage thoracique comprend les 12 vertèbres thoraciques avec les côtes qui leur sont associées ainsi que le sternum. Son rôle est principalement de protéger les organes nobles, dont le cœur et les poumons. Les côtes peuvent être divisées entre les *vraies côtes* (niveaux 1 à 7) reliées au sternum par un cartilage, les *fausses côtes* (niveaux 8 à 10) reliées par du cartilage aux côtes supérieures, et les côtes flottantes (niveaux 11 et 12) non reliées au sternum. Elles sont reliées aux vertèbres par les articulations costo-vertébrales et costo-transverses.

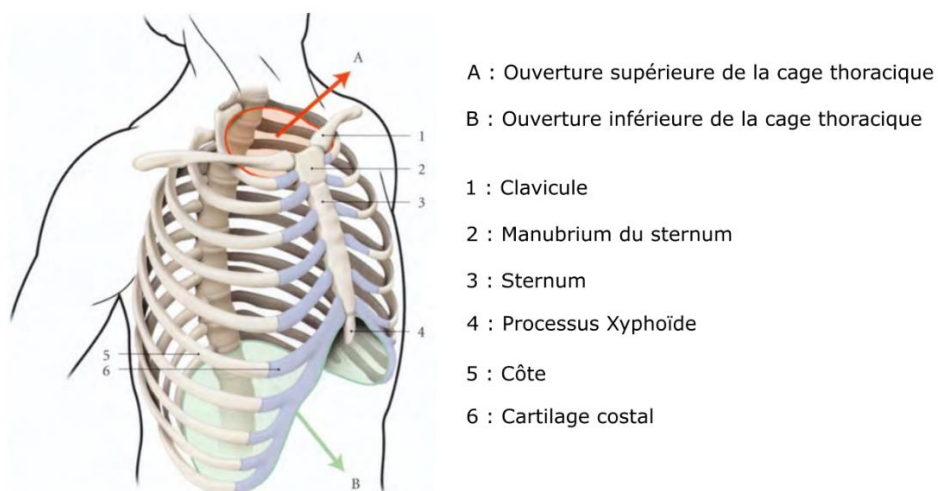


Figure 13 : Illustration de la cage thoracique (image adaptée de (Kamina, 2009) par (Clavel, 2019))

## 1.4. Posture

L'Académie Nationale de médecine définit la posture comme suit : « Attitude définie en fonction de la disposition des différents segments corporels les uns par rapport aux autres à un moment donné, en corrélation avec la morphologie générale de l'individu et la nécessité antigravitaire ». À cela est ajouté que : « La posture habituelle, dite fondamentale, de l'Homme, est la station debout ou érigée. » (Académie Nationale de Médecine, n.d.). Ainsi, pour étudier la posture, il est nécessaire d'avoir une image à un moment donné en posture fondamentale, c'est-à-dire en station érigée.

La « nécessité antigravitaire » amène à s'intéresser au poids de la tête qui arrive en haut de la structure de colonne vertébrale. Celle-ci pèse entre 4 et 5 kg (Vital and Senegas, 1986), donc son positionnement par rapport à l'alignement global aura des conséquences directes. Ainsi, un paramètre invariant a été défini et quantifié par les auteurs (Amabile et al., 2018, 2016) à partir du sommet d'une apophyse osseuse de la deuxième vertèbre cervicale nommée l'odontoïde<sup>8</sup> (OD) et du milieu du segment reliant les centres des cotyles (HA). Le paramètre calculé est un angle entre la ligne passant par les deux points définis précédemment et une ligne verticale définie par la ligne à plomb. Un deuxième paramètre permettant de quantifier l'équilibre global est le Sagittal Vertebral Axis (SVA) défini comme la distance sagittale entre le coin postéro-supérieur du plateau sacré et le centre de la 7<sup>e</sup> vertèbre cervicale (C7). Ces deux paramètres d'équilibre sagittal sont illustrés dans la Figure 14.

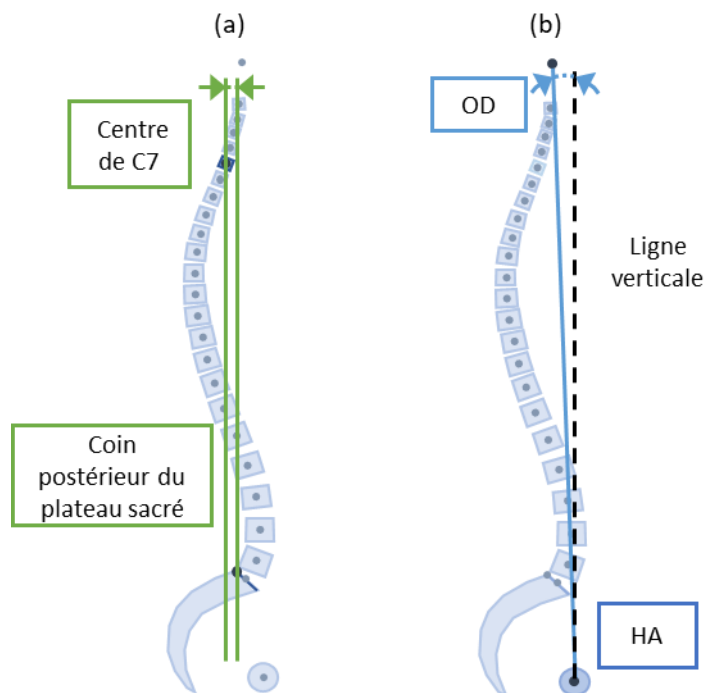


Figure 14 : Illustration de a) le SVA (cm) b) l'angle OD-HA issue de (Heidsieck, 2022)

De nombreux autres paramètres cliniques permettent de caractériser la posture d'un sujet. En partant du socle, le bassin, différents angles ont été définis dans la littérature comme incontournables pour la

<sup>8</sup> Point anatomique dont la localisation du centre de gravité est proche du centre de masse de la tête

réalisation d'études posturales, notamment les angles d'incidence pelvienne, de pente sacrée et de version pelvienne (Legaye et al., 1998) illustrés dans la Figure 15.

- L'incidence pelvienne correspond à l'angle entre la normale au plateau sacré (de S1) et la droite passant par le centre des têtes fémorales et le centre du plateau sacré. Les auteurs (Duval-Beaupère and Legaye, 2004) appuient sur le rôle fondamental de cet angle sur l'équilibre sagittal et qui conditionne de nombreux autres paramètres (une grande incidence est reliée à une pente sacrée plus importante et des paramètres de lordose et cyphose plus importants).
- La version pelvienne correspond à l'angle entre la droite passant par le centre de S1 et le centre des têtes fémorales et la verticale.
- La pente sacrée est définie comme l'angle entre le plan horizontal et celui du plateau sacré.

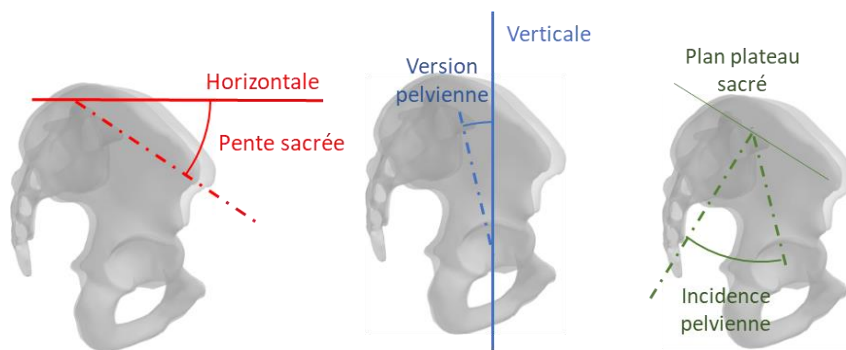


Figure 15 : Illustration des paramètres pelviens adaptée de (Legaye et al., 1998)

D'autre part, les angles liés aux courbures rachidiennes permettent de caractériser de manière globale l'alignement spinal. Les angles entre le plateau supérieur d'une vertèbre et le plateau inférieur d'une vertèbre de niveau inférieur permettent de quantifier des paramètres de cyphose thoracique ou lordose lombaire. Ainsi, l'angle de cyphose thoracique T1-T12, permettra de caractériser dans le plan sagittal, l'angle entre le plan aux moindres carrés passant par le plateau supérieur de T1 et le plan au moindre carré passant par le plateau inférieur de T12. La lordose lombaire L1-L5 peut être caractérisée de même. Les auteurs (Duval-Beaupère and Legaye, 2004) définissent la lordose lombaire comme « le plus grand angle sagittal entre le plateau de S1 et la vertèbre lombaire ou thoracique basse de la courbe lordotique » et la cyphose thoracique comme « le plus grand angle sagittal entre un plateau cervical bas ou thoracique et une vertèbre thoracique inférieure ou lombaire haute ».

Ainsi, ces paramètres permettent de caractériser un alignement spino-pelvien personnalisé, qui constitue le socle sur lequel s'articule la ceinture scapulaire. La sous-partie suivante s'attachera à apporter un contexte clinique dans lequel s'inscrit cette thèse.

## 2. Contexte clinique

Différents troubles musculosquelettiques liés à l'épaule seront détaillés dans la sous-partie suivante. Une partie de ces troubles montre une incidence qui a tendance à augmenter avec l'âge des patients.

Ainsi, les effets du vieillissement sur la posture seront documentés afin de les mettre en lien avec les pathologies de l'épaule. Afin de mieux comprendre les outils de diagnostics actuels, les différentes modalités d'imagerie ainsi que leurs spécificités seront présentées en introduction.

## 2.1. Modalités d'imagerie

La radiographie conventionnelle permet de réaliser une projection en 2 dimensions de la zone imagée. L'appareil radiographique est composé d'une source de rayons X et d'un récepteur. Ce procédé suit une loi d'absorption de Beer-Lambert, c'est-à-dire que l'intensité sortante des rayons X dépend à la fois de l'intensité des rayons entrants, des coefficients d'atténuation (liés à la composition du matériau traversé) et de l'épaisseur des matériaux traversés. Le coefficient d'atténuation des os est particulièrement élevé par rapport aux organes, aux muscles et aux matières adipeuses (l'ensemble de ces structures seront qualifiées de tissus mous). Au niveau de l'image, cela se traduit par une projection nette des os sur l'image et une faible atténuation des rayons n'ayant traversé que des tissus mous. Ainsi, la radiographie conventionnelle est un excellent moyen de visualiser les os en 2D (ce qui est utile pour la détection de fracture par exemple). Le développement de la radiographie biplane (c'est-à-dire la prise de 2 radiographies calibrées simultanément) permet également de procéder à des approximations par modèle 3D des structures osseuses. La création de reconstructions 3D permet de limiter les incertitudes liées aux biais de projection dans la mesure d'indices cliniques sur radiographies. Le temps d'acquisition lors de l'examen de radiographie biplane est moins d'une minute (Melhem et al., 2016).

Le scanner est un système plus complexe, plus coûteux et plus irradiant. L'émetteur de rayon X et les récepteurs tournent autour du patient en même temps. Les récepteurs mesurent l'intensité absorbée, puis à l'aide du théorème de Radon, des images de coupes sont créées. Ainsi, en sortie de scanner, on obtient une série d'images représentant différentes « coupes » de la zone imagée. Par exemple, lorsque l'on réalise un scanner d'épaule avec une épaisseur de coupe de 1 mm, en sortie on pourra visualiser la zone épaule depuis la partie inférieure et remonter millimètre par millimètre en visualisant le contour de la scapula sur la coupe axiale (Figure 16). Il est également possible de naviguer selon les normales au plan frontal et au plan sagittal. Ainsi, il est possible de procéder à des reconstructions 3D des structures osseuses, car il est possible d'identifier les os sur chaque coupe et d'ensuite interpoler l'ensemble des contours osseux identifiés. En pratique, l'identification sur les images est de moins en moins manuelle et rendue plus rapide par l'utilisation d'algorithmes de graph-cut (Pauchard et al., 2016) et de segmentation automatique par Deep-Learning (Mahdi et al., 2020).

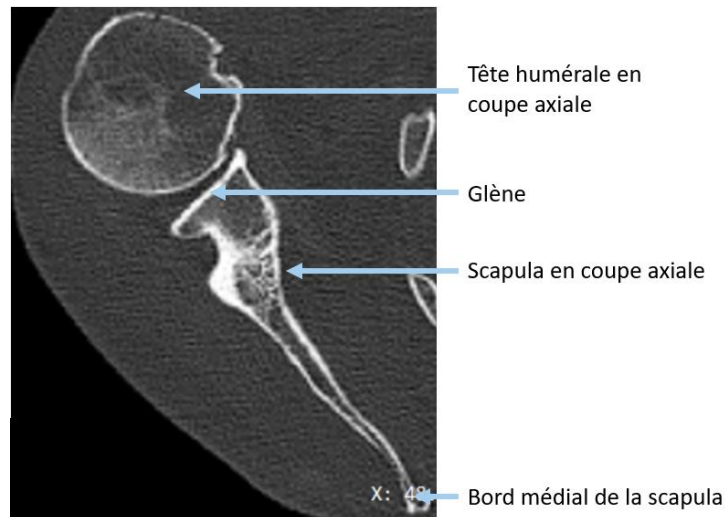


Figure 16 : Coupe scanner axiale de la région épaule

L'IRM est basée sur la détection des signaux qu'émettent les atomes d'hydrogène lorsqu'ils sont excités par un champ magnétique. Cela permet de détecter la différence de teneur en eau des tissus et organes présents. Il s'agit d'une modalité d'imagerie non irradiante particulièrement adaptée à l'analyse des tissus mous (tels que les muscles ou les tendons) qui apparaissent avec plus de contraste qu'au scanner. En revanche, cette modalité est moins utilisée pour visualiser l'état des structures osseuses. De plus il s'agit d'un examen coûteux, relativement long à mettre en place (temps d'examen entre 15 et 30 minutes), comportant plusieurs contre-indications et parfois difficile d'accès. En effet, un rapport issu de la Cour des Comptes 2022 en France (Rapport de la Sécurité Sociale, chapitre 4) indique qu'il y aurait 17 machines par million de personnes actuellement en France (contre 27 dans des pays voisins).

L'échographie est une autre méthode d'imagerie médicale non irradiante. Elle est basée sur l'utilisation d'ultrasons. Une sonde permet d'émettre des ultrasons et de les réceptionner pour créer l'image. Les images sont reconstruites grâce aux délais entre les différents échos perçus par la sonde. Les os renvoient bien ces échos, mais ne permettent pas de visualiser derrière la surface imagée. Par exemple dans le cas de la scapula, on pourrait à priori visualiser la face postérieure, mais sans information sur l'épaisseur de l'os ni sur la face antérieure.

Ces différentes modalités d'imagerie peuvent être utilisées à des fins de diagnostics en complément de tests fonctionnels lorsqu'un patient vient consulter pour une douleur à l'épaule. Ainsi, le paragraphe suivant s'attardera sur différentes pathologies pouvant affecter ce complexe articulaire.

## 2.2. Pathologies d'épaule et traitement chirurgical

Les dysfonctions de l'épaule sont variées et peuvent engendrer des pertes de mobilité, des douleurs et des difficultés pour réaliser des tâches de la vie quotidienne. L'arthrose, les ruptures de coiffe des rotateurs, les instabilités et le syndrome du conflit sous acromial peuvent être citées parmi les pathologies d'épaule les plus courantes.

### *Instabilité*

L'épaule est un complexe articulaire très mobile, et sa stabilité est assurée par de nombreux mécanismes statiques (structure ligamentaire et labrum) et dynamiques (notamment la coiffe des rotateurs). L'instabilité est caractérisée cliniquement par un inconfort ou une appréhension dans certaines positions du bras. Lorsqu'une perturbation des mécanismes de stabilisation survient, cela peut engendrer des symptômes divers allant de la simple douleur à la luxation d'épaule (Hayes et al., 2002). Les causes des dislocations sont majoritairement d'origine traumatique, c'est-à-dire subvenues à partir d'un choc ou d'une chute en sport par exemple (Hayes et al., 2002).

### *Syndrome du conflit sous acromial*

Le syndrome du conflit sous-acromial se manifeste par l'apparition de douleurs lors de l'élévation du bras au-dessus de l'horizontale. Cette douleur est liée à un frottement anormal entre le bord antéro-inférieur de l'acromion et les tendons de la coiffe des rotateurs (Ludewig and Braman, 2011). Les auteurs (Michener et al., 2003) proposent une revue de la littérature sur ce syndrome du conflit sous-acromial et mettent en évidence les liens entre ces conflits sous acromiaux et une altération de la cinématique des articulations gléno-humérale et scapulo-thoracique, mais également avec la posture (les courbures spinales thoracique et cervicale).

### *Ruptures de coiffe des rotateurs*

Les lésions de la coiffe des rotateurs représentent une pathologie assez fréquente (Ohl, 2014). Elles peuvent être partielles (ne concernent pas toute l'épaisseur du tendon), ou transfixiantes (sur toute l'épaisseur du tendon). Elles concernent principalement le tendon du muscle supra-épineux. Les lésions tendineuses entraînent des changements dans la structure du muscle et peuvent mener à des infiltrations graisseuses et atrophies. Cela peut amener à la nécessité de réaliser une chirurgie réparatrice de la coiffe. Lorsque la rupture du muscle supra-épineux s'associe à celles d'autres muscles de la coiffe, cela peut amener à une translation supérieure de la tête humérale visible sur radiographies (avec un espace sous-acromial inférieur à 7 mm sur radiographie en position neutre) (Ohl, 2014b).

### *L'arthrose*

L'arthrose est qualifiée par l'INSERM (Institut National de la Santé et de la Recherche Médicale) comme « la maladie articulaire la plus répandue ». Il s'agit d'une maladie qui provoque des douleurs et des raideurs chez le patient et qui est caractérisée par la destruction des cartilages et peut amener à un remodelage des zones osseuses situées sous ces cartilages (INSERM, 2022). Les douleurs et pertes de mobilités sont handicapantes pour la personne affectée. Son diagnostic repose sur un examen clinique et des radiographies de la zone concernée. Une diminution de l'interligne articulaire (pincement) est caractéristique de cette pathologie.

Pour l'épaule on parlera d'omarthrose, et les auteurs (Moriclet et al., 2021) synthétisent les différents types de classifications et leurs limites. Une première classification radiologique différencie les omarthroses centrées (à coiffe continente) de celles excentrées (à coiffes incontinentes). Cette distinction est visible au niveau radiographique en mesurant à la fois l'interligne gléno-huméral et l'espace acromio-huméral. Cette forme d'omarthrose est généralement plus symptomatique que les



omarthroses centrées et elle fait suite à une rupture massive de coiffe des rotateurs. Pour aller plus loin, la classification de Hamada et Fukuda (Hamada et al., 1990) permet d'identifier un stade d'omarthrose excentrée en fonction de la présence d'arthrose au niveau de l'acromion. De plus, les auteurs (Walch et al., 1999) proposent une classification morphologique de l'arthrose complétée par les auteurs (Bercik et al., 2016). Ces formes sont détaillées dans la Figure 17. Le type A présente une symétrie dans l'érosion de la cavité glénoïdienne et la tête humérale reste centrée. L'érosion est mineure pour le type A1, et majeure pour A2. En ce qui concerne le type B, la tête humérale n'est pas centrée, mais a tendance à se déporter sur la partie postérieure de la glène. Le sous-groupe B1 inclut les épaules dans lesquelles sont observés un rétrécissement de l'espace postérieur de l'articulation et l'apparition d'excroissances osseuses nommées ostéophytes. Le type B2 présente une biconcavité de la glène avec l'apparition d'une cupule postérieure. Le type C présente une rétroversion excessive de la glène, c'est-à-dire, une orientation de la glène du côté postérieur trop importante. La répétabilité inter-observateurs de cette classification a été évaluée par les auteurs (Nowak et al., 2010). Ces auteurs mettent en évidence la pertinence de ce système de classification, mais néanmoins la nécessité d'en améliorer sa fiabilité.

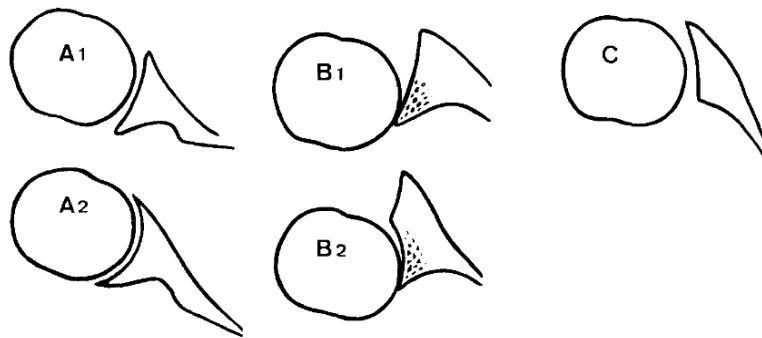


Figure 17 : Classification des formes d'arthrose selon (Walch et al., 1999) vue en coupe horizontale de la tête humérale et de la partie latérale de la scapula incluant la glène, image issue de (Walch et al., 1999)

### Prothèses

Afin de soulager les douleurs liées aux lésions de l'articulation gléno-humérale et de restaurer la fonction de l'épaule, la pose de prothèse peut être envisagée. Dans les cas d'arthrose avec une coiffe des rotateurs intacte, une prothèse type anatomique peut être recommandée illustrée en Figure 18a et Figure 18c (Walch et al., 2010). Ce type de prothèse présente des limites lorsque ces lésions s'accompagnent d'une coiffe des rotateurs défailante avec des difficultés à obtenir de bons résultats sur la mobilité active et la force ainsi que sur la fixation de l'implant glénoïdien. Ces constatations ont mené au développement de la prothèse inversée de Grammont (Baulot et al., 2011). Cette prothèse illustrée en Figure 18b et en Figure 18d permet de médialiser et abaisser le centre de rotation de l'épaule afin de permettre au deltoïde seul d'assurer la fonction de l'épaule. Le nombre de cas de pose de prothèse (première pose ou révision) continue d'augmenter, et les chirurgiens font face à des défis de plus en plus complexes. Il leur est possible de caractériser certains paramètres cliniques, tels que la version de la glène (Friedman et al., 1992), son inclinaison (Bishop et al., 2009), ou encore sa hauteur

et sa largeur (Kwon et al., 2005) en amont de la chirurgie, ces paramètres seront discutés plus en détail au chapitre suivant.

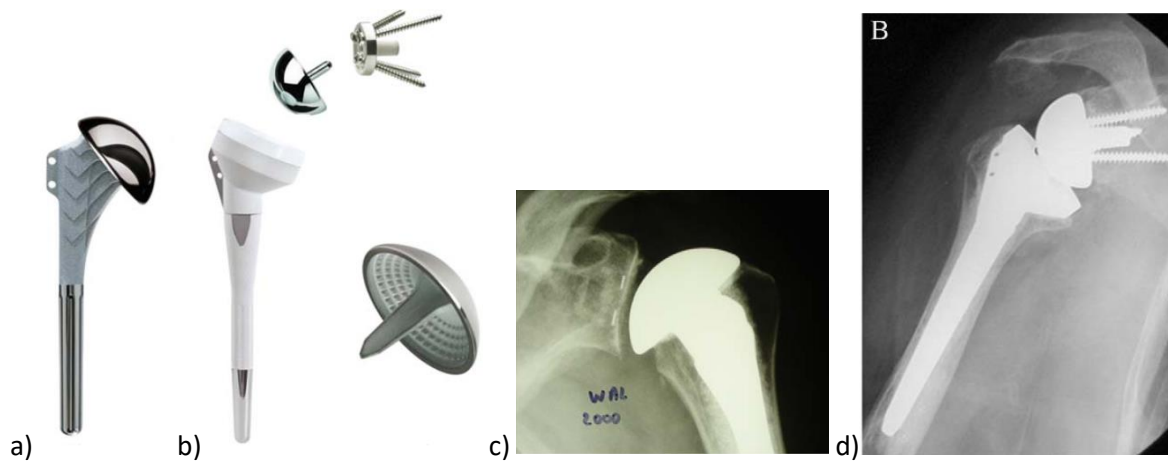


Figure 18 : Illustrations de : a) une prothèse anatomique, b) une prothèse inversée, c) radiographie d'épaule avec prothèse anatomique, d) radiographie d'épaule avec prothèse inversée. Images issues de (Walch et al., 2010)

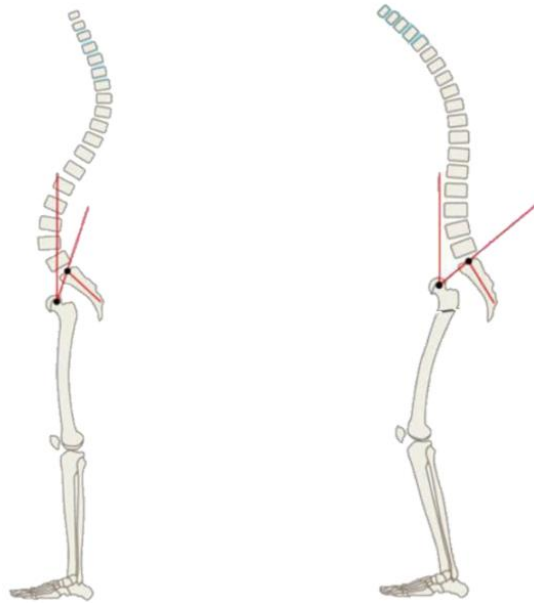
L'arrivée des logiciels de planification chirurgicale a révolutionné leur capacité à visualiser les déformations de glènes ainsi que le stock osseux pour optimiser leur choix de dimensionnement, de position et d'orientation d'implants (Mehta et al., 2023). Ces logiciels permettent de visualiser la géométrie patient-spécifique des os et de tester différentes configurations et tailles d'implants afin d'obtenir la meilleure mobilité possible après opération. Cela permet de réaliser les choix en amont de la chirurgie (Walch et al., 2015).

### 2.3. Effets du vieillissement sur la posture

Des données démographiques récentes indiquent que le nombre de personnes âgées de plus de 60 ans aux États-Unis aura doublé entre 1990 et 2030. Ces personnes sont exposées à de nombreux troubles en lien avec le vieillissement du corps humain, perte de masse musculaire, de force, augmentation du risque de chute, ostéoporose, arthrose ... (Deschenes, 2004). Il a également été démontré que certains paramètres posturaux étaient affectés par les modifications physiologiques liées au vieillissement. Parmi les modifications posturales observées dans la littérature, on peut noter :

- Une augmentation de la cyphose thoracique (Bassani et al., 2019; Kim et al., 2014; Schwab et al., 2006).
- Une augmentation de la lordose cervicale (Amabile et al., 2018).
- Une diminution de la pente sacrée (Yoshida et al., 2014).
- Une augmentation de la version pelvienne (rétroversion du bassin) (Amabile et al., 2018; Bassani et al., 2019).
- Une augmentation du SVA (Amabile et al., 2018; Bassani et al., 2019; Yoshida et al., 2014) ce qui se traduit par un déséquilibre vers l'avant lié à une insuffisance des mécanismes de compensation.

La mise en place de ces mécanismes est illustrée dans la Figure 19, proposant une illustration de l'évolution de la posture avec l'âge.



*Figure 19 : Évolution de la posture avec l'âge (image adaptée de (Le Huec et al., 2019)), les lignes rouges permettent d'identifier l'évolution des paramètres du bassin (augmentation de la rétroversion du bassin qui compense la diminution de lordose lombaire, pas de modification de l'incidence pelvienne)*

La colonne vertébrale constituant le socle sur lequel s'articule la ceinture scapulaire, on peut formuler l'hypothèse que l'altération de l'alignement spino-pelvien liée au vieillissement peut engendrer des modifications dans la posture des épaules. Ainsi, la mise en regard des altérations du tronc et des épaules pourrait amener vers une meilleure compréhension des effets du vieillissement sur les épaules et comment les prendre en compte ensuite dans un contexte clinique.

# Chapitre 2 – Revue de littérature

Afin d'étudier les liens entre la position/orientation de la scapula et l'alignement sagittal spino-pelvien, une première étape consiste à pouvoir modéliser en 3D la forme de la scapula et de l'ensemble des éléments liés à l'équilibre spino-pelvien en position érigée. Pour cela, différentes méthodes de reconstructions 3D de la scapula ont été analysées avec un intérêt particulier pour les méthodes d'acquisition en position érigée. Afin de comprendre les éléments d'évaluation des méthodes proposées, cette sous-partie sera introduite par une sous-partie sur les indices cliniques et systèmes de coordonnées qui feront l'objet d'évaluation puis les méthodes et métriques d'évaluation. Ensuite, la revue de littérature sera élargie aux autres structures osseuses. Enfin, les précédentes études portant sur les liens entre position/orientation de la scapula et alignement spino-pelvien (en particulier le rachis) seront analysées.

## 1. Indices cliniques, systèmes de coordonnées et métriques d'évaluation

### 1.1. Indices cliniques de la scapula

Des indices cliniques utiles à l'évaluation de méthodes de reconstructions 3D sont détaillés dans la sous-section suivante.

La hauteur et la largeur de la glène (Figure 20) peuvent être calculées comme les distances respectivement entre les bords inférieur et supérieur de la glène et entre les bords antérieur et postérieur (Bryce et al., 2010; Kwon et al., 2005; Zhang, 2016a).

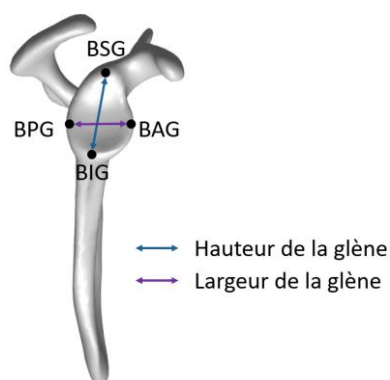


Figure 20 : Hauteur et largeur de la glène

La version de la glène (Figure 21) est un paramètre clinique important car il permet de caractériser l'orientation de la glène. En effet, la version permet de quantifier si la glène est plutôt orientée vers l'avant ou vers l'arrière. On parlera de glène rétroversée (c'est-à-dire avec une version négative) lorsque la normale à la surface de la glène est orientée vers l'arrière par rapport au plan de la scapula. Ainsi, une glène très rétroversée, associée à d'autres facteurs, pourrait être une cause d'instabilité postérieure (Brewer et al., 1986). Plusieurs autres méthodes existent pour la quantifier, surtout depuis l'apparition de logiciels de planification chirurgicale qui se basent sur une reconstruction 3D à partir de CT-scan pour calculer ce paramètre (Matsumura et al., 2014; Polisetty et al., 2022).

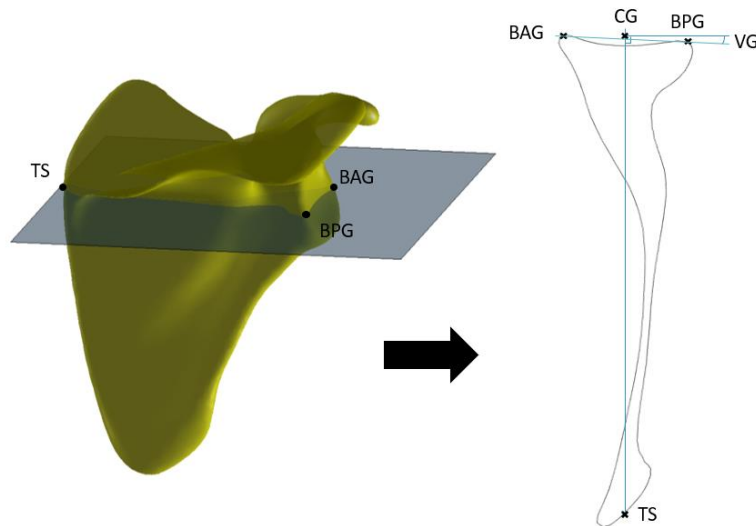


Figure 21 : Version de la glène, adaptée de (Zhang, 2016) (points positionnés pour illustration)

L'inclinaison de la glène (Figure 22) permet de quantifier si la glène est orientée vers le haut ou vers le bas. Les travaux de (Zhang, 2016a) distinguent deux types d'inclinaison de glène, une inclinaison morphologique (Bishop et al., 2009; Daggett et al., 2015) et une inclinaison dite positionnelle (Habermeyer et al., 2006). L'inclinaison morphologique est définie comme l'angle entre une ligne de référence (perpendiculaire à la ligne passant par le Trigonum Spinae et l'échancrure spino-glénoïdienne dans le plan frontal) et la ligne passant par les bords inférieur et supérieur de la glène. L'inclinaison dite positionnelle est l'angle entre la ligne passant par les bords inférieur et supérieur de la glène et la verticale.

Ce dernier est donc un paramètre lié également au positionnement de la scapula et prend donc en compte sa position fonctionnelle. En effet, il pourra différer en fonction de la position (couchée ou debout) du patient, alors que l'inclinaison morphologique est un paramètre ne dépendant pas de la position d'acquisition.

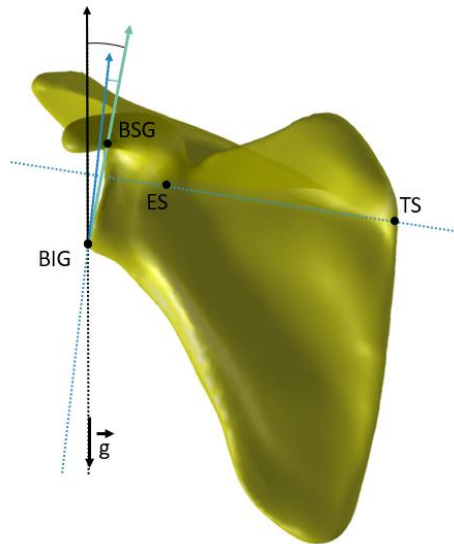


Figure 22 : Inclinaison de la glène (morphologique : entre la flèche bleue et la verte et positionnelle : entre la flèche noire et la verte)

## 1.2. Systèmes de coordonnées associés aux différents segments OSSEUX

Afin de pouvoir quantifier le positionnement des différents segments osseux les uns par rapport aux autres, il est nécessaire de définir des systèmes de coordonnées associés aux différentes structures. Ces systèmes de coordonnées sont déterminés à partir de points anatomiques placés sur les structures osseuses d'intérêt. L'International Society of Biomechanics (ISB) donne des recommandations sur les systèmes de coordonnées à utiliser pour les différents segments osseux.

Ainsi, pour la scapula, le système de coordonnées de l'ISB (Wu et al., 2005) (Figure 23) est défini à partir des points anatomiques suivants : l'Angle Acromial, l'Angle Inférieur et le Trigonum Spinae. L'origine de ce repère est située au niveau de l'angle acromial. L'axe Z est défini comme la ligne passant par TS et AA dirigée vers AA. L'axe X correspond à la normale au plan formé par AI, AA et TS, pointant vers l'avant, et Y est orthogonal aux vecteurs Z et X.

Le repère défini par l'ISB est souvent utilisé dans la littérature et fait référence. Ces recommandations s'appliquent particulièrement bien dans le cadre d'analyse quantitative du mouvement par marqueurs externes. Cependant, lorsque l'on considère la géométrie stricte des structures osseuses, il peut être intéressant de considérer d'autres systèmes de coordonnées s'appuyant sur d'autres points anatomiques plus pertinents.

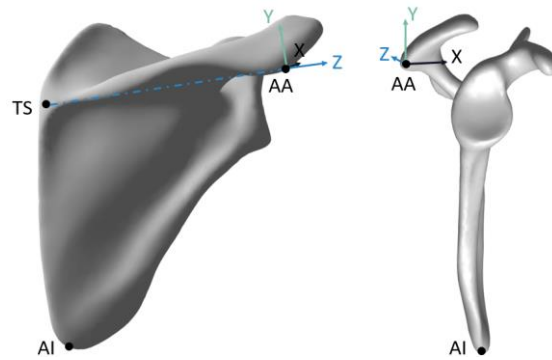


Figure 23 : Illustration du système de coordonnées de l'ISB (points positionnés pour illustration)

La définition d'un système de coordonnées glénoïdien est proposée dans un article de Ohl et al., 2015 (Ohl et al., 2015b). Il est illustré dans la Figure 24. Une ellipse est ajustée sur le contour de la glène. Le centre de cette ellipse correspond à l'origine de ce système de coordonnées, l'axe Z est perpendiculaire à l'approximation de la glène par un plan moindres carrés. L'axe Y est situé sur l'axe passant par le bord inférieur et supérieur de la glène, dirigé vers le bord supérieur, et orthogonal à l'axe Z. L'axe X est orthogonal aux deux axes précédents. Il s'agit d'un système d'axe défini à partir de points anatomiques proches les uns des autres. Il est donc sensible aux erreurs de positionnement des bords inférieur et supérieur de la glène.

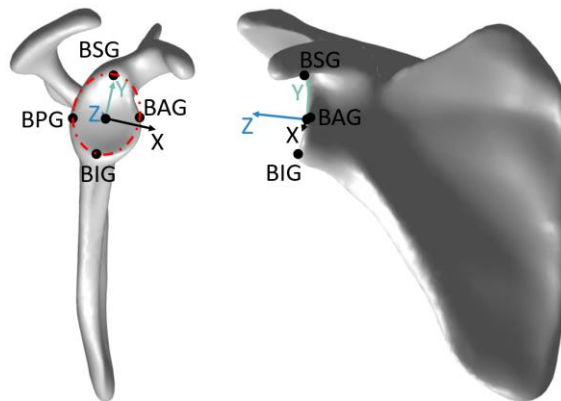


Figure 24 : Système de coordonnées glénoïdien (Ohl et al., 2015b), l'ellipse en tirets rouges permet d'identifier l'ellipse ajustée sur le contour de la glène

Un système de coordonnées « orienté glène » adapté de (Kolz et al., 2020) présente également un intérêt. Ce système de coordonnées est défini à partir des points anatomiques CG, TS et AI. Il est illustré dans la Figure 25. L'axe Z est défini par la ligne entre le centre de la glène et le trigonum spinae. L'axe Y correspond au vecteur orthogonal au plan défini par le centre de la glène, le trigonum spinae et l'angle inférieur de la scapula. L'axe X est orthogonal à l'axe Z et à l'axe Y. Selon les auteurs (Lawrence et al., 2022), il s'agit d'un système de coordonnées à considérer lorsque l'on cherche à évaluer l'abduction de la scapula dans le plan de celle-ci car il correspond le mieux aux axes de rotation de la scapula. Une précaution est recommandée dans son emploi pour l'étude d'autres mouvements.

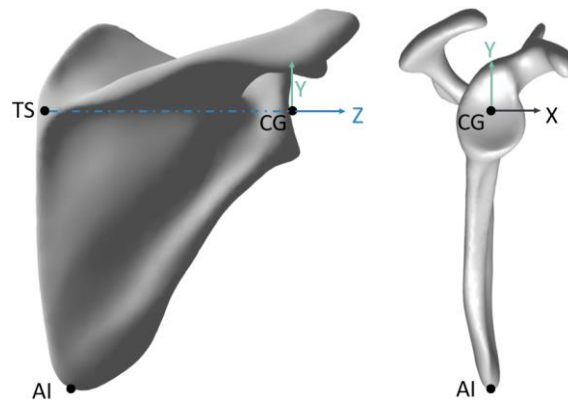


Figure 25 : Illustration du système de coordonnées « orienté-gène » (points positionnés pour illustration)

Afin de caractériser le repère patient, plusieurs options sont possibles. L'ISB propose un système de coordonnées associé au thorax (Wu et al., 2005) construit à partir du point le plus profond de l'incisure jugulaire (encoche suprasternale, en haut du sternum), de l'épineuse de la 8<sup>e</sup> vertèbre thoracique et de l'épineuse de la 7<sup>e</sup> vertèbre cervicale.

Dans les reconstructions 3D à partir de radiographies biplanes, un système de coordonnées anatomo-gravitaire (Roscop et al., 2021) illustré dans la Figure 26, a été défini à partir des cotyles (cavités dans le bassin dans lesquelles s'articulent les têtes fémorales). L'origine de ce repère est définie au milieu de la droite qui lie les centres des cotyles, la direction de l'axe Z est la verticale (telle que définie par la ligne à plomb) cet axe est orienté vers le haut. La direction de l'axe Y est définie par la projection du centre des cotyles dans un plan horizontal. L'axe X est orthogonal aux deux précédents. Ce système de coordonnées permet d'identifier les plans anatomiques du patient, car l'axe Z est normal au plan horizontal, l'axe Y est normal au plan sagittal et l'axe X est normal au plan frontal.

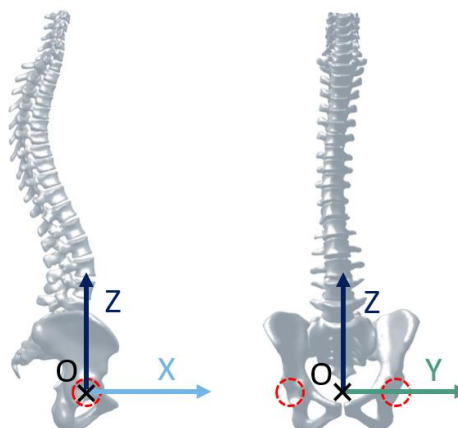


Figure 26 : Illustration du repère anatomo-gravitaire (les ronds rouges permettent de mettre en valeur les contours des cotyles)

Ainsi, différents systèmes de coordonnées ont été détaillés. Trois d'entre eux concernent l'épaule :

- Recommandation de l'ISB, identifiable par palpations externes ce qui le rend pertinent pour de l'analyse de mouvement ;



- Repère centré sur la glène, qui permet de caractériser les mouvements de la scapula en fonction de l'orientation de la glène, mais sensible au placement de bords inférieur et supérieur de la glène.
- Repère « orienté glène », qui a été analysé comme pertinent pour analyser l'abduction dans le plan de la scapula (Lawrence et al., 2022).

De plus, afin de caractériser un système de coordonnées patient de référence, il est possible d'utiliser le repère thorax de l'ISB, ou le repère anatomo-gravitaire qui permet de caractériser les différents plans anatomiques du patient.

### 1.3. Méthodes et métriques d'évaluation

L'évaluation d'une méthode de reconstruction 3D n'est pas triviale, et la littérature présente à la fois une diversité dans les procédures et dans les métriques d'évaluation. Selon le Vocabulaire International de Métrologie (JCGM, 2012), *l'exactitude de mesure* représente l'« étroitesse de l'accord entre une valeur mesurée et une valeur vraie de mesurande<sup>9</sup> ». Selon la même source, la *fidélité de mesure* représente l'« étroitesse de l'accord entre les indications ou les valeurs mesurées obtenues par des mesurages répétés du même objet ou d'objets similaires dans des conditions spécifiées ».

La norme ISO 5725-2 a été utilisée à de nombreuses reprises dans la littérature pour évaluer la reproductibilité de méthodes de reconstruction 3D (Aubert et al., 2014; Girinon et al., 2020; Vergari et al., 2020; Zhang, 2016a). Plus spécifiquement, dans ces études, cette norme a été utilisée pour quantifier la reproductibilité des différents paramètres cliniques calculés à partir de ces méthodes de reconstruction.

L'exactitude de méthodes de reconstructions est caractérisée dans les études suivantes en comparaison avec une référence issue d'images de scanner (Bizdikian et al., 2018; Girinon et al., 2020; P. Y. Lagacé et al., 2012; Mutsvangwa et al., 2017; Sabourin et al., 2010; Zhang, 2016a). Dans ces études, l'incertitude est caractérisée à la fois au niveau des indices cliniques et de la forme de l'objet au travers de différentes métriques. Les auteurs (Girinon et al., 2020; Zhang, 2016a) utilisent des métriques point-surface pour caractériser la différence de forme entre leurs reconstructions et la référence. Les auteurs (Mutsvangwa et al., 2017) utilisent des métriques d'Hausdorff et moyenne détaillées dans la publication de (Taha and Hanbury, 2015). Ces dernières métriques sont construites pour être réciproques, c'est-à-dire que la valeur renvoyée ne dépend pas du sens dans lequel est employée cette métrique (de la référence vers la reconstruction, ou de la reconstruction vers la référence).

---

<sup>9</sup> « Grandeur que l'on veut mesurer » (JCGM, 2012)

## 2. Modélisation géométrique de la scapula en position érigée

### 2.1. Scanner

De nombreux logiciels de planification chirurgicale sont actuellement utilisés et sont basés sur l'utilisation de reconstruction 3D de la scapula ainsi que de la partie proximale de l'humérus à partir d'images de scanners (Denard et al., 2018; Polisetty et al., 2022; Walch et al., 2015). L'interface de l'un d'entre eux est illustré dans la Figure 27. Ces logiciels permettent de simuler différents paramètres d'orientation d'implant pour optimiser la mobilité de l'épaule en fonction de limites liées à des conflits osseux. Les images issues du scanner représentent une référence en imagerie médicale pour la visualisation des os, et il est possible de reconstruire en 3D la scapula à partir de ces images. Cependant, la position d'acquisition est allongée, cela ne répond donc pas au problème soulevé qui est d'obtenir une modélisation en trois dimensions de la scapula en position fonctionnelle.

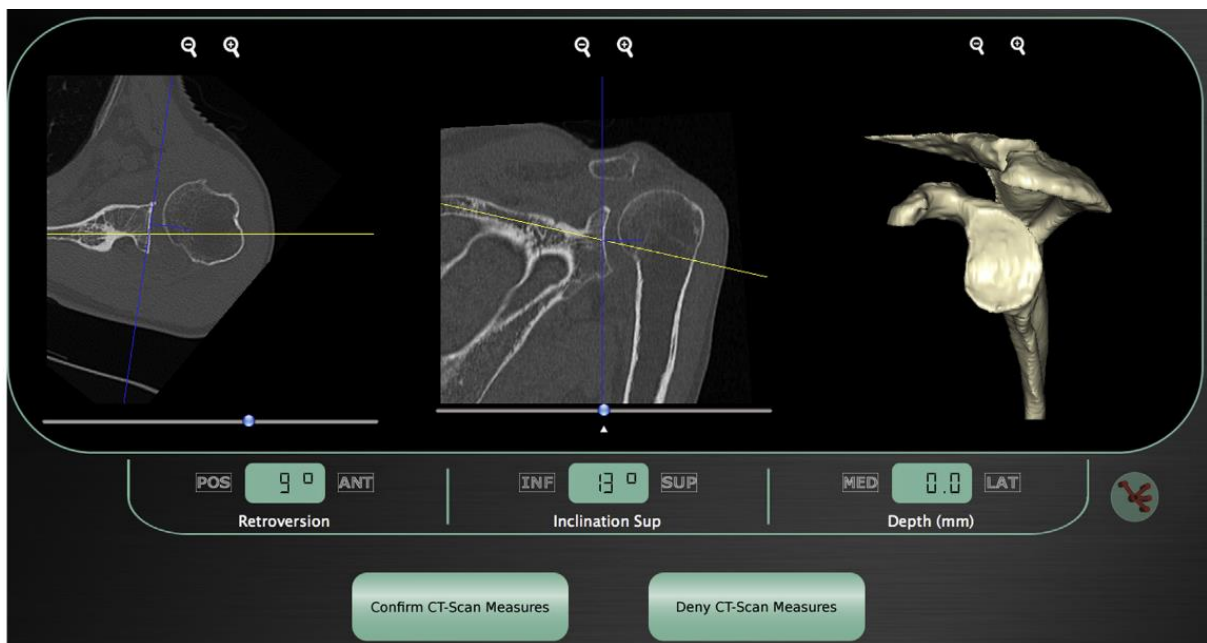


Figure 27 : Illustration d'un logiciel de planification chirurgicale utilisant des images issues d'un scanner d'épaule ainsi que la reconstruction 3D associée (image issue de (Walch et al., 2015))

Une étude récente (Matsumura et al., 2020) basée sur l'utilisation d'un scanner debout, présente d'ailleurs les différences de positionnement de la scapula et de la clavicule entre la position allongée et la position debout. Cette étude met en lumière des différences significatives de positionnement de ces os entre les positions debout et allongée. Le scanner est réputé pour être une technologie d'acquisition particulièrement irradiante. En routine clinique, le compromis bénéfice/risque est évalué par le corps médical avant de demander à un patient de réaliser ce type d'imagerie, mais il est généralement en faveur de l'utilisation du scanner. En revanche, dans un cadre de recherche, le compromis bénéfice/risque associé à l'exposition de volontaires asymptomatiques est plus controversé. Ainsi, dans l'étude des auteurs (Matsumura et al., 2020) l'exposition aux radiations a été

contrôlée tout au long de l'étude afin de ne pas excéder les 30 mSv par volontaire. Ces scanners debouts constituent une technologie récente et sont encore peu répandus.

## 2.2. IRM

L'IRM est une technique d'imagerie basée sur la résonance magnétique nucléaire des atomes d'hydrogène. Cela permet de visualiser les tissus mous avec précision car ils sont riches en eau, mais présente des limites pour les structures osseuses. Ainsi, segmenter les os de l'épaule uniquement à partir des différences d'intensité des pixels, sans connaissance à priori de forme est un vrai défi sur des images issues d'une IRM (Yang et al., 2015).

Plusieurs méthodes ont néanmoins été proposées (Boutillon et al., 2020; Nguyen et al., 2007; Yang et al., 2015). La méthode de (Nguyen et al., 2007) a été comparée avec des segmentations manuelles par un radiologue et montre un taux de chevauchement (Volumetric Overlap Error, (Gerig et al., 2001)), de 96,32%. Pour le développement d'un pipeline de segmentation automatique de l'épaule à partir d'images IRM, les auteurs (Yang et al., 2015) ont donc préféré une connaissance à priori de forme avec l'utilisation de plusieurs modèles statistiques de formes. Ils obtiennent une erreur moyenne inférieure au mm, mais avec des écarts-types de l'ordre de 5 mm au niveau du col de la scapula, de plus, seule la partie distale de la scapula est reconstruite (acromion, processus coracoïde et glène). Cette méthode n'est donc pas favorable à l'utilisation de certains systèmes de coordonnées.

Une méthode basée sur l'utilisation d'intelligence artificielle (composé de différents modules : un générateur basé sur un algorithme UNet, un discriminateur et deux Shape-Encoder) a été proposée plus récemment pour segmenter la scapula (Boutillon et al., 2022). Ainsi, bien que quelques méthodes existent pour réaliser des reconstructions de la scapula à partir d'images IRM, cela reste un réel défi, et la position d'acquisition couchée ne permet pas une analyse en position fonctionnelle de la posture de l'épaule. L'utilisation d'IRM dynamique a été proposée pour analyser les translations gléno-humérales (Beaulieu et al., 1999; Sahara et al., 2007), mais seules la partie distale de la scapula et la partie proximale de l'humérus sont analysées.

## 2.3. Radiographies biplanes

Il est possible d'acquérir les images radiographiques dans deux plans orthogonaux. Il s'agit de la radiographie biplane ou stéréoradiographie. L'entreprise EOS™ imaging commercialise un système d'acquisition d'images biplanes à ultrabasse dose d'irradiations (50% à 80% moins importantes que la radiographie conventionnelle, de l'ordre de 0.07 mGy d'après (Melhem et al., 2016)). Ce système est le fruit d'une collaboration internationale et pluridisciplinaire entre l'Institut de Biomécanique Humaine Georges Charpak des Arts et Métiers à Paris, le Laboratoire de recherche en Imagerie et Orthopédie (LIO) affilié à l'École de Technologie Supérieure de Montréal, Georges Charpak, Jean Dubousset et Gabriel Kalifa (Dubousset et al., 2005). Ces travaux présentaient une double innovation : l'utilisation de la technologie développée par le professeur Charpak pour réduire significativement la dose d'irradiation, ainsi que la possibilité d'obtenir deux radiographies calibrées simultanément (Dubousset et al., 2005).

Or dans un environnement radiographique calibré, il est possible de reconstruire en 3D certains os, mais cela requiert l'intervention d'un opérateur expérimenté et la connaissance à priori de modèles de formes. Cela a également été démontré dans le cadre de la collaboration évoquée précédemment avec les travaux de S. Véron (Mitton et al., 2000) puis à de nombreuses reprises (Aubert et al., 2014; Chaïbi et al., 2012; Girinon, 2018; Humbert et al., 2009; Jolivet et al., 2010; P. Y. Lagacé et al., 2012; Laporte et al., 2003; Pomero et al., 2004; Quijano et al., 2013; Zhang, 2016a).

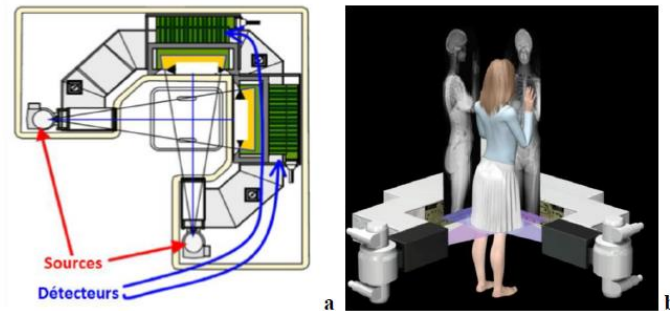


Figure 28 : Schéma du système EOS en vue supérieure avec les sources et les détecteurs (a) et le positionnement du sujet dans la cabine pour une acquisition de la colonne vertébrale (b), issu de la thèse (Zhang, 2016)

Ces reconstructions utilisent des données partielles pour procéder aux reconstructions. Certaines structures d'intérêt, en particulier concernant l'épaule, sont souvent difficilement visibles sur les 2 plans imagés (Lagacé, 2012). Des méthodes robustes, rapides et quasiment totalement automatiques ont été développées pour le membre inférieur (Girinon, 2018; Quijano et al., 2013) et pour la colonne vertébrale (Aubert et al., 2014; Gajny et al., 2019). En ce qui concerne l'épaule, 2 méthodes ont été développées qui ne sont pas encore applicables en clinique (Lagacé, 2012; Ohl, 2014; Zhang, 2016).

Une première méthode de reconstruction 3D de l'épaule à partir d'images biplanes obtenues avec le système EOS a été développée dans le cadre des thèses de P.-Y. Lagacé (Lagacé, 2012) et de X. Ohl (Ohl, 2014b) et a fait l'objet de diverses publications (P. Y. Lagacé et al., 2012; P.-Y. Lagacé et al., 2012; Ohl et al., 2015a, 2012, 2010). Dans le cadre de cette méthode, 7 paires de radiographies sont prises dans la cabine EOS™ (pour différents angles d'abduction du bras : 20°, 30°, 45°, 60°, 90°, 150°) avec un angle d'environ 40° par rapport au plan frontal (Figure 29). Cet angle avec le plan frontal permet d'éviter les superpositions des projections des deux épaules et de la colonne sur l'image latérale et donc d'optimiser la visibilité de la scapula sur les deux images.

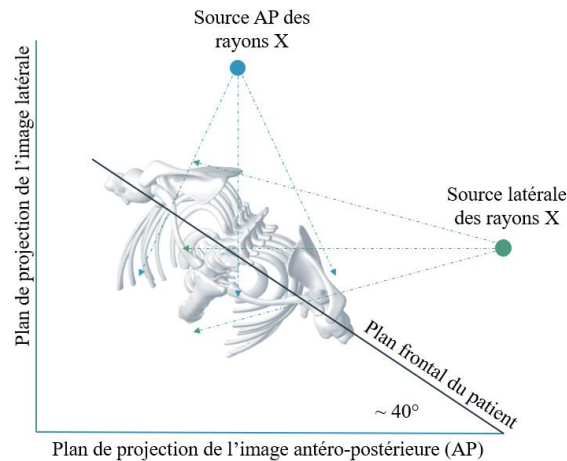


Figure 29 : Illustration du positionnement d'un sujet dans la cabine EOS en vue crâniale

Ensuite, l'opérateur pointe manuellement 6 repères anatomiques sur chaque image : 2 sphères correspondant à la pointe coracoïde et à la tête humérale et 4 points, l'angle acromial, le bord inférieur de la glène, le bord supérieur de la glène et l'angle inférieur de la scapula (Figure 30). Cela permet un premier recalage rigide (par moindres carrés) du modèle générique de scapula. Ce modèle est réalisé à partir de la numérisation d'une scapula. On y a associé ensuite un modèle paramétrique avec des primitives géométriques (ellipses pour la glène et l'acromion, droites pour bords médial et latéral). Ce modèle paramétrique est combiné à un algorithme de déformation de surfaces par moindres carrés mobiles (Moving Least Square (Cuno et al., 2007)). Une fois le modèle bien positionné, il faut ajuster manuellement à l'aide de ces primitives géométriques. Cet ajustement est réalisé sur chaque paire de radiographies et plusieurs itérations peuvent être nécessaires avant d'obtenir un résultat satisfaisant.

Pour un opérateur expert, le temps minimum nécessaire à cette méthode de reconstruction est 20 minutes. De plus, cette méthode a été uniquement évaluée sur les indices associés à l'articulation gléno-humérale. Ainsi, une nouvelle méthode a été établie par Cheng Zhang lors de sa thèse afin de rendre cette méthode plus rapide dans un contexte clinique. Pour cela ses objectifs étaient de réduire le temps opérateur dédié à la reconstruction et de proposer davantage d'indices cliniques utiles en planification chirurgicale.

La méthode proposée par Zhang et al., (Zhang, 2016a) a abordé le sujet avec une approche assez différente. Après analyse de la méthode V1, quelques outils ont été mis en place afin de répondre à certaines limites. L'auteur évoque les limites suivantes : l'ajustement de forme de l'acromion avec une ellipse ne semble pas optimal, il n'y a pas de possibilité d'ajuster le col de la scapula, certains points anatomiques sont difficiles à voir sur certaines images et le temps nécessaire à la reconstruction est trop important.

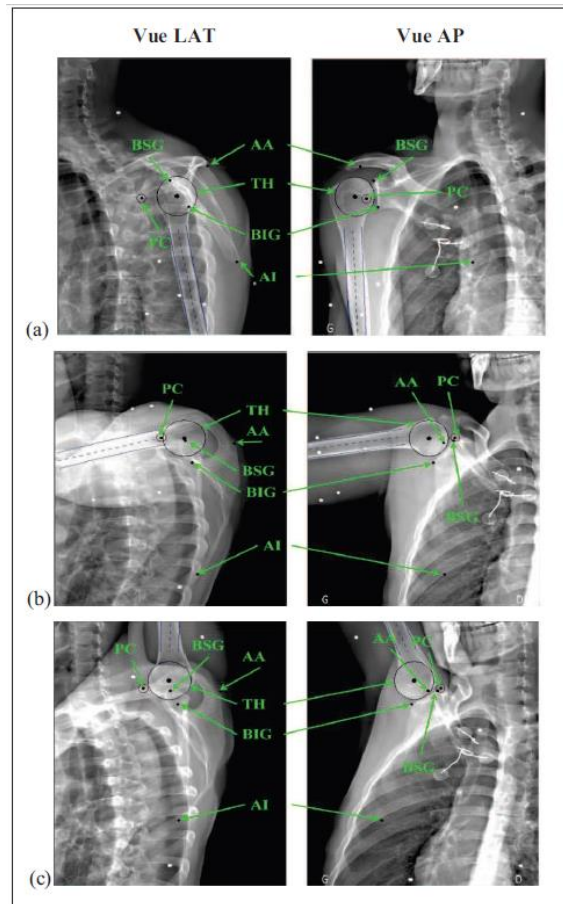


Figure 30 : Repères anatomiques pointés pour différents angles d'élévation du bras ((a) 0°, (b) 90°, (c) 150°). Image issue de Lagacé et al.- 2012

Dans le cadre de cette méthode, une paire de vue est prise dans la cabine EOS™ toujours à 40°, avec le bras au repos, et un positionnement similaire à celui de la méthode V1 (Figure 29). Les informations pointées sur les radiographies sont des contours anatomiques (bord latéral, bord de la glène, épine, humérus), auxquels sont ajoutés 2 repères anatomiques. Pour la reconstruction de la scapula, dans un premier temps, le modèle pré-personnalisé (modèle moyen calculé à partir de la base de données) est recalé par Procruste (recalage rigide et mise à l'échelle). Ensuite, la forme est ajustée automatiquement. Le modèle paramétré est rétroprojeté sur les radiographies, ce qui permet de procéder à des ajustements manuels en manipulant les primitives géométriques. Une déformation fine de la glène est ensuite réalisée avec un algorithme de krigeage dual. Concernant la reconstruction de l'humérus, il s'agit d'un pré-positionnement de l'humérus d'un ajustement de ce pré-positionnement et d'ajustements manuels sur des rétroprojections de la solution initiale. Les auteurs (Mutsvangwa et al., 2017) proposent l'utilisation de modèles statistiques de formes contraints par des points annotés sur les radiographies biplanes pour obtenir une approximation de la forme de la scapula à partir de radiographie biplane avec des erreurs moyennes entre la référence issue du CT-scan de l'ordre de 3,2 mm.

Le tableau de synthèse suivant recense les différentes méthodes permettant d'obtenir une reconstruction 3D de la scapula en position érigée.

Tableau 1 : Tableau de synthèse des méthodes de reconstruction 3D de la scapula en position érigée

Référence	Imagerie	Zone imagée	Méthode	Exactitude	Reproductibilité	Nombre de sujets d'évaluation (exactitude   reproductibilité)
<i>Graichen et al. 2000</i>	IRM ouvert debout	Scapula et humérus	Algorithme « Region-growing »	-	≤4% par coordonnée de point	0 1
<i>Matsumura et al., 2020</i>	Scanner debout	Scapula	-	Gold Standard	<1°	0 200
<i>Lagacé et al., 2012</i>	Radiographie biplane simultanée	Scapula	Modèle paramétrique, MLS	< 3 mm par coordonnée	< 4 mm par coordonnée	5 5
<i>Zhang 2016</i>	Radiographie biplane simultanée	Scapula et humérus	Modèle statistique, modèle paramétrique, MLS, krigeage	3,2 mm	Entre 1 et 5° Entre 1 et 5 mm	6 12
<i>Mutsvangwa 2017</i>	Radiographie biplane simultanée	Scapula	Modèle statistique de forme	3,2 mm	-	1 0

### 3. Reconstruction 3D d'autres structures anatomiques à partir de radiographies biplanes

Afin de prendre du recul sur les méthodes de reconstruction 3D de la scapula à partir de radiographies biplanes, le paragraphe suivant va s'intéresser aux méthodes de reconstruction 3D des autres structures articulaires du corps humain. En effet, la cabine EOS a été originellement proposée pour répondre à un souci de visualisation de la colonne vertébrale comme le souligne un bulletin de l'académie nationale de médecine (Dubousset et al., 2005). Ainsi, les méthodes de reconstruction de la colonne ont fait l'objet de nombreuses études (Aubert et al., 2019; Dumas et al., 2008; Gajny et al., 2019; Humbert et al., 2009; Pomero et al., 2004) apportant chacune de nouvelles améliorations. D'autre part, des méthodes pour la cage thoracique (Aubert et al., 2014; Vergari et al., 2020) et le membre inférieur (Chaibi et al., 2012; Laporte et al., 2003; Quijano et al., 2013) sont également présentes dans la littérature. Chacune de ces méthodes répond à des difficultés spécifiques à la zone anatomique étudiée, et a été évaluée.

Le schéma suivant permet de visualiser les différentes étapes des méthodes de reconstructions 3D à partir de radiographie biplane.

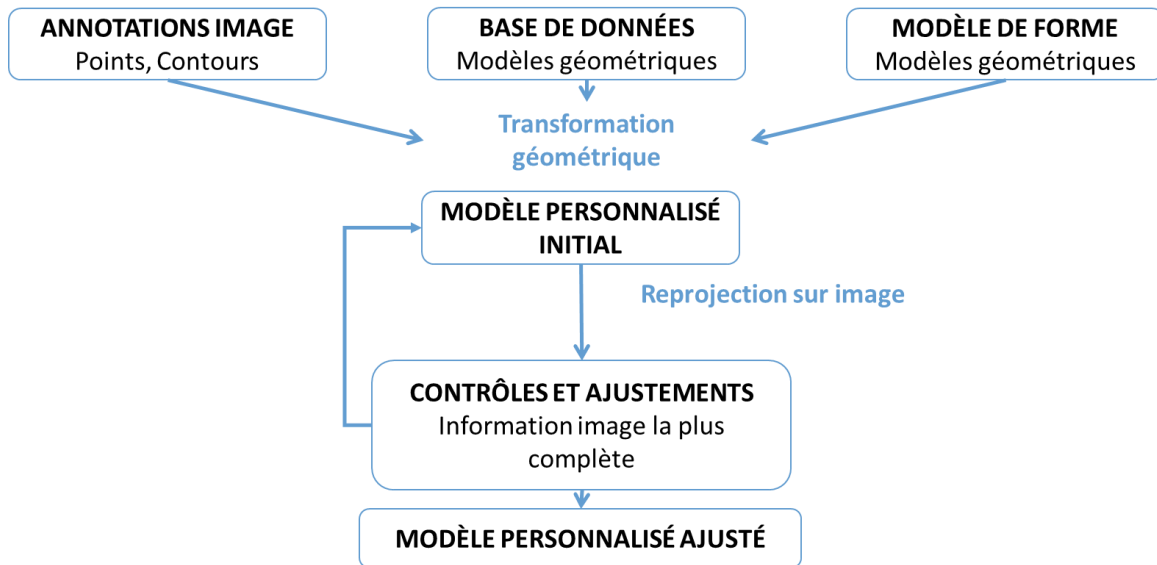


Figure 31 : Schéma commun aux méthodes de reconstructions (adapté d'un visuel de conférence, Skalli et al., 2020)

### 3.1. Rachis

Le rachis présente un grand nombre de vertèbres articulées entre elles en différentes courbures. Ainsi, une difficulté spécifique à cette zone anatomique réside dans la quantité d'objets 3D différents à positionner correctement et personnaliser, tout en limitant au maximum le nombre d'interventions d'un opérateur nécessaires pour chaque objet.

Une des premières bases de reconstruction 3D de vertèbres a été posée dans le travail publié par (Mitton et al., 2000) et propose une méthode basée sur la déformation d'un maillage de référence en utilisant de l'annotation image et en particulier ce qui est appelé des points non stéréo correspondants<sup>10</sup>. Cette première méthode nécessitait néanmoins l'annotation d'un grand nombre de points par vertèbres.

Des améliorations importantes apportées aux premières méthodes sont donc la simplification des annotations, et l'utilisation de modèles statistiques pour obtenir un modèle initial personnalisé. Ainsi (Pomero et al., 2004) propose une méthode permettant une réduction notable du temps de reconstruction (de 2h à 15 minute) en introduisant une connaissance à priori des modèles de formes de vertèbres, ainsi que des inférences par régressions linéaires. Une annotation simplifiée par une spline est reprise ensuite (Humbert et al., 2009) avec l'ajout d'inférences longitudinales (c'est-à-dire de statistiques liées à la forme de rachis complet).

L'ensemble est ensuite simplifié avec une méthode d'identification sur image simplifiée, un renforcement des inférences par modèles statistiques de formes, et l'ajout de méthodes d'analyse

<sup>10</sup> On considère un point non stéréo correspondant comme un point qui peut être annoté sur une image, mais pas sur la deuxième (car non identifiable). L'absence de visibilité de ce point sur la deuxième image ne permet donc pas une reconstruction 3D des coordonnées de ce point, on peut cependant considérer qu'il est à minima placé sur une droite, que l'on nommera ligne épipolaire.



d'image pour détecter les coins des vertèbres lombaires (Gajny et al., 2019). L'introduction de méthodes d'apprentissage profond avec les travaux de (Aubert, 2020) ont permis de réduire encore davantage les étapes dépendant d'un opérateur. Néanmoins, dans le cadre de méthodes complètement automatiques, le défi de la précision reste posé (avec une erreur moyenne absolue entre  $2.8^\circ$  et  $4.8^\circ$  sur les principaux paramètres spinaux pour la méthode (Aubert, 2020)).

### 3.2. Cage thoracique

La reconstruction 3D de la cage thoracique nécessite une reconstruction 3D des vertèbres thoraciques et pose le même problème d'ensemble de structures 3D à positionner correctement et personnaliser en un minimum d'opérations afin de proposer une méthode compatible avec les contraintes du milieu clinique. Ainsi, de premières méthodes ont été proposées par (Jolivet et al., 2010; Mitton et al., 2008), améliorées ensuite par les travaux de (Aubert et al., 2014) utilisant des inférences statistiques et la connaissance à priori de la forme des côtes. Celle-ci nécessite l'annotation initiale de 24 points différents. Une nouvelle méthode d'annotation est proposée (Vergari et al., 2020) permettant d'améliorer la facilité d'utilisation de la précédente méthode de reconstruction.

### 3.3. Membres inférieurs

Initialement, la reconstruction 3D du membre inférieur à partir de radiographies biplanes représentait un défi en raison de l'absence de points stéréo-correspondants. Cependant de nombreux contours non stéréo correspondants étaient visibles, et ont été exploités avec la méthode proposée par (Laporte et al., 2003). Plusieurs méthodes de reconstruction du membre inférieur ont été développées par la suite (Chaibi et al., 2012; Girinon et al., 2020; Quijano et al., 2013). Les méthodes (Chaibi et al., 2012; Quijano et al., 2013) reposaient sur une phase d'annotation image, des inférences statistiques et l'utilisation de primitives géométriques associées à des régions afin d'appliquer des déformations élastiques sur ces régions suivant les primitives. Les auteurs (Quijano et al., 2013) ont proposé d'améliorer la méthode proposée par (Chaibi et al., 2012) en retravaillant et améliorant le modèle personnalisé initial. Les travaux de (Girinon, 2018) ont porté sur l'automatisation partielle de ces méthodes. Ces derniers travaux proposent un nouvel outil de détection de contours sur image qui peuvent être pertinents dans le cadre de cette thèse et seront donc davantage détaillés ci-dessous.

Dans un premier temps, la phase d'annotation image a été retravaillée. Des algorithmes de déformations statistiques (régressions par processus gaussiens) (Luthi et al., 2018) et un algorithme de détection de contours (Vincent, 1998) ont été combinés. Cette méthode associe des cartes de coûts statistiques, de gradient et liés à la saisie initiale de points (annotation initiale), ces cartes sont pondérées et permettent de proposer un contour réaliste vis-à-vis des trois critères évoqués. L'algorithme est itératif avec une diminution de la bande de recherche à chaque itération et un changement des poids de pondération (suppression de la carte statistique à partir d'un certain nombre d'itérations). Le maillage est déformé pour correspondre au mieux aux contours à l'aide d'un algorithme de krigeage.

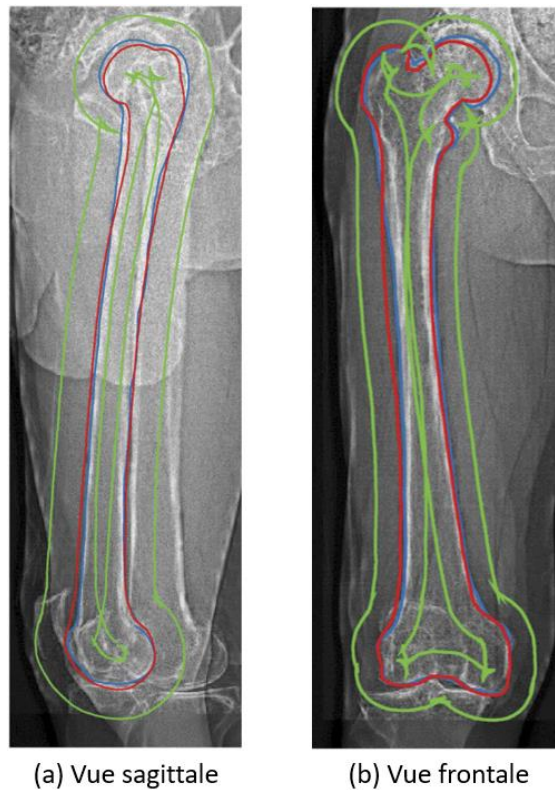


Figure 32 : Contours détectés par l'algorithme de Minimal Path (adapté par Girinon et al., 2018) - rouge : solution initiale - vert : bande de recherche - bleu : nouveau contour détecté ; Image issue de (Girinon et al., 2018)

Le passage en revue de ces différentes méthodes et de leurs spécificités permet donc de tirer quelques conclusions sur les pistes à explorer concernant le développement d'une nouvelle méthode de reconstruction de la scapula. Premièrement, il semble fondamental de commencer par analyser la méthode d'annotation sur images et d'en choisir une avec attention qui permette en particulier d'avoir une première estimation précise de l'orientation de l'objet. Ensuite, l'amélioration du modèle personnalisé initial semble permettre de limiter les interventions d'un opérateur. Enfin, l'utilisation d'algorithmes de détections de contours sera envisagée afin d'enrichir le modèle par de l'information image.

Ainsi, le passage en revue des méthodes de reconstruction 3D de la scapula, du rachis, de la cage thoracique et des membres inférieurs, permet de considérer la radiographie biplane comme prometteuse dans l'étude de la position et orientation de la scapula et son lien avec l'alignement spino-pelvien. Le paragraphe suivant proposera donc une analyse de la littérature sur les liens entre la posture et l'articulation scapulo-thoracique.

#### 4. Posture et articulation scapulothoracique

Dans une étude, les auteurs (Moroder et al., 2020) ont cherché à optimiser le choix d'un paramètre d'implant d'épaule pour une prothèse totale inversée d'épaule (la rétroversion humérale) en fonction de paramètres liés à la posture et à l'articulation scapulo-thoracique. Il s'agit de l'étude d'une cohorte rétrospective de 100 sujets (200 épaules), dans laquelle ont été définis des paramètres liés à la position

et orientation de l'épaule ainsi que des paramètres de posture. Ces paramètres sont décrits et illustrés ci-dessous.

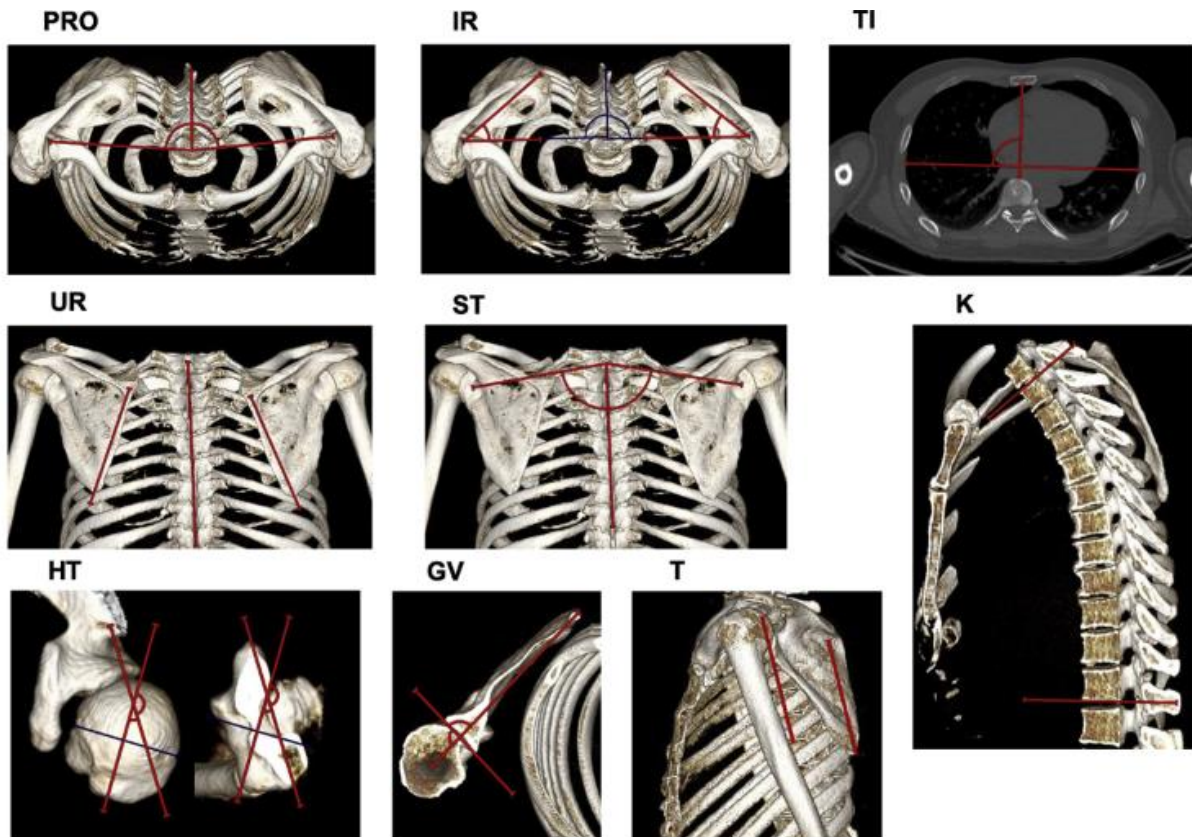


Figure 33 : Paramètres de posture et de position et orientation de la scapula et de l'humérus (PRO : protraction ; IR : Rotation interne ; TI : Indice thoracique ; UR : Rotation ascendante ; ST : Translation de la scapula ; HT : Torsion humérale ; GV : Version de la glène, T : Tilt, K : cyphose thoracique), image issue de (Moroder et al., 2020)

Les auteurs (Moroder et al., 2020) définissent la protraction comme l'angle calculé dans le plan horizontal entre un axe passant par les vertèbres et par une ligne passant par le centre de la vertèbre T1 et par le centre de la glène (Figure 33). La rotation interne est définie dans un plan horizontal par (Moroder et al., 2020) comme l'angle entre la ligne perpendiculaire à l'axe des vertèbres et celle passant par la racine de l'épine de la scapula et la glène (Figure 33). La rotation supérieure est un angle défini dans le même article comme un angle calculé dans le plan frontal entre l'axe passant par les vertèbres et la ligne passant par la racine de l'épine et l'angle inférieur de la scapula (Figure 33). Enfin, il définit le tilt comme un angle calculé dans le plan sagittal entre la ligne perpendiculaire au plateau inférieur de T1 la ligne partant de la racine médiale de l'épine de la scapula vers l'angle inférieur (Figure 33). L'ensemble des paramètres cliniques présentés dans ce paragraphe permet donc de quantifier des aspects à la fois liés au positionnement et à l'orientation de la scapula, mais également à la posture.

Dans cette étude, les auteurs (Moroder et al., 2020) ont montré qu'afin de déterminer de manière optimale le paramètre de rétrotorsion humérale, il était nécessaire de quantifier la rotation interne de la scapula. Une étude postérieure (Moroder et al., 2022) semble montrer que la prise en compte de la posture pour optimiser la mobilité après opération dans le cadre de pose de prothèse inversée est

recommandée. Cependant, ces études ont été réalisées sur des images de scanners acquises en position allongée.

Dans la suite de ce paragraphe, on utilisera le terme de « position fonctionnelle » pour discuter de la position debout et de l'alignement de l'ensemble des segments osseux (épaule, colonne et cage), lorsqu'un sujet se tient debout. La position du sujet au moment où les mesures sont réalisées (ou des images sont prises), altère son alignement global. Des mesures ont été réalisées pour la colonne (Hasegawa et al., 2018) démontrant des différences significatives dans les courbures. Des mesures ont également été réalisées sur 100 sujets, donc 200 épaules (Matsumura et al., 2020) et montrent des différences significatives dans le positionnement de la clavicule et de la scapula entre une position debout et allongée. Ainsi, les images prises en position allongée dans le cadre des études de (Moroder et al., 2022, 2020) semblent constituer une limite.

D'autre part, des études se sont attachées à investiguer les liens entre la posture en position fonctionnelle et l'épaule. Ainsi, dans une revue de la littérature, les auteurs (Culham and Peat, 1993) font référence à une étude dans laquelle des mesures externes ont été réalisées sur 91 sujets afin de caractériser la position de la scapula, d'étudier les effets du vieillissement et de la posture spinale sur cette position. Une de leurs hypothèses était que la position de la scapula au repos serait altérée chez des personnes avec un alignement anormal des vertèbres cervicales et thoraciques dans le plan sagittal, et cela aurait pour conséquence une limitation de la mobilité et une faiblesse au niveau de l'épaule. Ils mettent également en évidence une augmentation du tilt avec l'âge et lorsque l'angulation de la courbe thoracique augmente.

Les auteurs (Kebaetse et al., 1999) ont étudié l'effet de la posture du sujet sur leur force et leur mobilité, entre deux positions extrêmes, l'une volontairement avachie, et la deuxième avec un sujet qui se tient droit. Ils ont ainsi montré des différences entre ces deux positions, et (Jung et al., 2022) ont testé avec succès un programme de rééducation en mobilisant le thorax pour améliorer le positionnement des scapulas. Les auteurs (Yamamoto et al., 2015) ont étudié l'alignement spinal de 525 sujets, et réalisé une échographie de la coiffe des rotateurs de ces mêmes sujets. Ils ont ainsi cherché la prévalence des ruptures de coiffe chez différentes formes de dos. Ils ont classé les dos visuellement en 4 catégories, un alignement idéal, et 3 autres postures. Cette étude de population semble montrer qu'une anormalité posturale sagittale représente un prédicteur indépendant de rupture de coiffe symptomatique et asymptomatique.

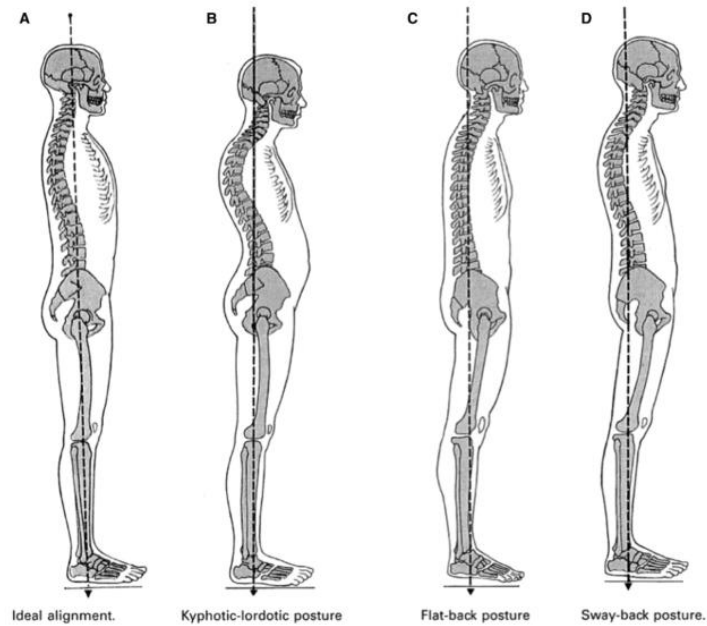


Figure 34 : Classification de dos utilisée par (Yamamoto et al., 2015) dans leur étude (image issue de (Yamamoto et al., 2015))

Ainsi, des liens semblent exister entre l'alignement spinal et le positionnement des scapulas. Mais les méthodes employées dans cette littérature présentent diverses limites. Les méthodes de mesures externes utilisées (Culham and Peat, 1993; Jung et al., 2022; Kebaetse et al., 1999; Yamamoto et al., 2015) nécessitent une expertise pour la réalisation des mesures et ne permettent de mesurer que des paramètres liés à des points identifiables par palpation. De plus, cela ne donne aucune information sur la géométrie patient-spécifique des différents segments osseux ainsi que des courbures en 3 dimensions de la colonne vertébrale. Le scanner debout employé par les auteurs (Matsumura et al., 2020) est très intéressant car il permet d'obtenir à la fois des informations de géométrie et de posture. Cependant, le scanner expose le sujet à des doses d'irradiations non négligeables, et les scanners dont la position d'acquisition debout ne sont encore pas très répandus.

Dans ce cadre, l'utilisation des méthodes d'imagerie biplane et de reconstruction 3D évoquées précédemment (cf. Chapitre 2 – §2) semble être une alternative intéressante. D'une part, la littérature sur l'étude et la caractérisation de l'alignement postural et l'équilibre spino-pelvien à partir de radiographie biplane est vaste. Les effets du vieillissement sur cet alignement postural (augmentation cyphose thoracique, augmentation lordose cervicale, diminution de la pente sacrée et augmentation de la version pelvienne) ont été documentés dans la littérature (cf. Chapitre 1- §2.3). Des études de radiographie biplane à l'aide du système EOS ont été menées afin de caractériser la pseudo-cinématique de l'articulation scapulo-thoracique dans des cadres de rupture de coiffe des rotateurs (Ohl et al., 2015a) et après la pose d'une prothèse inversée (Linderman et al., 2022). Ainsi, il apparaît que les études posturales n'ont jamais été combinées à une étude de l'articulation scapulo-thoracique à l'aide de radiographie biplane. Cela constituera l'un des objectifs de la présente thèse.

Le tableau de synthèse suivant recense les valeurs de la littérature des paramètres cliniques permettant d'étudier la posture et les paramètres d'épaule explicités ci-dessus.

Tableau 2 : Tableau de synthèse d'études normatives de la littérature sur les paramètres cliniques étudiés calculés sur reconstructions 3D à partir de radiographie biplane sur populations réparties en catégories d'âge

Etude	Modalité imagerie	Position d'acquisition	Age	Nombre de sujets	Cyphose T1/T2-T12 [°]	Cyphose T4/T5-T12 [°]	Lordose lombaire [°]	Incidence Pelvienne [°]	Pente sacrée [°]	Version pelvienne [°]	SVA [mm]	OD-HA [°]	Protraction [°]	Rotation interne [°]	Rotation ascendante [°]	Tilt [°]
Moroder et al., 2020	Scanner	couchée	18-89	100	44 (11)	-	-	-	-	-	-	-	88 (5)	41 (5)	13 (5)	19 (9)
Amabile et al., 2018	Radiographie biplane	Free standing position	20-40 49-76	69 41	50 (13) 51 (11)	-	58 (13) 55 (8)	51(9) 56 (11)	41 (9) 39 (7)	11(6)	-9 (22) -5 (12)	-2 (2) -2 (2)	-	-	-	-
Ouchida et al., 2023	Radiographie biplane	"Hand-on-cheek"	M 20-30 M 40-50 M ≥60	62 45 18	43 (9) 42 (13) 48 (12)	35 (9) 35 (12) 37 (11)	57 (10) 55 (12) 51 (15)	49 (10) 51 (11) 48 (10)	39 (8) 38 (10) 36 (9)	10 (6) 13 (8) 12 (7)	-10 (21) -3 (22) 7 (31)	-	-	-	-	-
Bassani et al., 2019	Radiographie biplane	Free standing position	F 20-30 F 40-50 F ≥60 60-69 70-79 ≥79	74 84 34 44 83 27	39 (9) 37 (10) 44 (10) 49 (13) 54 (13) 64 (11)	31 (9) 30 (10) 41 (12) 41 (10) 48 (12) 58 (11)	56 (10) 52 (12) 52 (11) 45 (14) 45 (11) 46 (9)	49 (10) 53 (12) 54 (10) 52 (9) 54 (13) 55 (11)	38 (8) 38 (8) 38 (8) 38 (8) 38 (11) 37 (8)	10 (7) 15 (8) 16 (9) 14 (6) 17 (7) 18 (7)	-15 (19) 3 (23) 22 (36) 18 (28) 23 (28) 43 (42)	0 (2) 1 (3) -1 (2) 0 (3)	-	-	-	-
Hu et al., 2022	Radiographie biplane	Free standing position	M <50 M ≥50 F <50 F ≥50	106 132 130 148	25 (8) 28 (10) 25 (9) 28 (10)	-	44 (8) 40 (12) 45 (10) 43 (11)	-	-	-	13 (22) 27 (24) 7 (19) 26 (25)	0 (2) 1 (3) -1 (2) 0 (3)	-	-	-	-



# Synthèse et objectifs de la thèse

Le premier chapitre de ce document propose une description de l'anatomie de l'épaule, un complexe articulaire très mobile relié au thorax grâce aux clavicules et un plan de glissement (l'articulation scapulo-thoracique). Les groupes musculaires jouent un rôle prépondérant dans la stabilisation de ce complexe articulaire, mais ces muscles peuvent être sujets à des dégénérescences qui peuvent affecter grandement la qualité de vie des patients avec une perte de mobilité et des douleurs. Les effets du vieillissement sur le rachis ont été documentés dans ce premier chapitre, et l'un des objectifs de cette thèse sera de mettre en regard ces effets avec l'évolution de la posture des épaules au cours du vieillissement. D'autre part, la revue de la littérature a montré qu'il existait des méthodes de reconstruction 3D de la scapula, mais présentant encore plusieurs verrous bloquant une utilisation plus répandue. Ces méthodes n'ont à notre connaissance jamais été combinées avec des études de l'alignement spino-pelvien et de posture. Ainsi, les objectifs de cette thèse seront :

- Proposer et évaluer une méthode de reconstruction 3D de la scapula à partir de radiographie biplane simplifiée et précise.
- Proposer et évaluer une méthode pour combiner cette méthode avec les méthodes existantes concernant la reconstruction du rachis, de la cage thoracique et la caractérisation de l'équilibre-spino-pelvien.
- Proposer une première étude rassemblant à la fois les éléments rachidiens et de l'épaule sur les différences existantes entre populations d'âges différents.





PARTIE II :

Travail personnel

---



# Chapitre 3 – Méthode de reconstruction 3D de la scapula

## 1. Introduction

La forme de la scapula, spécifique au patient, est largement reconnue comme étant d'un grand intérêt pour la planification chirurgicale (Hoenecke et al., 2010). Des paramètres cliniques tels que la taille de la glène, sa version et son inclinaison sont couramment calculés pour choisir l'implant le plus approprié et son orientation (Boileau et al., 2005; Friedman et al., 1992; Hoenecke et al., 2010). Différentes modalités d'imagerie peuvent être utilisées pour évaluer la forme d'une scapula, comme l'IRM (Yang et al., 2015), le scanner (Gupta and Dan, 2004) et les radiographies biplanes (Lagacé, 2012; P. Y. Lagacé et al., 2012; Zhang, 2016a). Le CT-scan reste le moyen le plus précis pour évaluer la forme de la scapula, en particulier dans la région glénoïde.

Comme montré au chapitre 2, des études récentes (Moroder et al., 2022, 2020) ont démontré que des informations sur la position de cet os peuvent améliorer la prise en charge thérapeutique. En cas d'arthroplastie totale inversée de l'épaule, le choix de l'angle de rétro-torsion idéal pour le composant huméral semble associé à l'orientation de la scapula (Moroder et al., 2020). Un autre domaine de la recherche clinique qui pourrait bénéficier de ces données inclut les pathologies de rupture de la coiffe des rotateurs (Ohl et al., 2015a; Yamamoto et al., 2015). Les paramètres liés à la position et à l'orientation de la scapula peuvent être calculés à l'aide de mesures externes, par exemple en utilisant un inclinomètre (Johnson et al., 2001) ou un goniomètre (Short et al., 2022, 2021), soit par l'utilisation de l'imagerie médicale comme le CT-scan, l'IRM ou les radiographies biplanes. L'un des principaux inconvénients du scanner et de l'IRM est la position couchée du patient pendant l'acquisition. Par conséquent, la radiographie bipiane devient une alternative intéressante pour obtenir des informations pertinentes sur la forme et l'orientation de la scapula dans une position fonctionnelle.

Des méthodes antérieures de reconstruction 3D à partir de radiographies biplanes (P. Y. Lagacé et al., 2012) ont été développées pour quantifier les déplacements gléno-huméraux (Zhang et al., 2016), calculer des paramètres cliniques (Cauchon et al., 2020; Zhang, 2016a) et pour étudier la pseudo-cinématique scapulaire (Ohl et al., 2015a), mais ces méthodes sont limitées par leur précision ou parce qu'elles prennent trop de temps et nécessitent une formation intensive. En effet, la première (P. Y. Lagacé et al., 2012) nécessite un utilisateur expert et une reconstruction prend environ 20 minutes et

la seconde (Zhang, 2016a) ne nécessite que 5 minutes pour un utilisateur expert, mais avec une erreur de justesse de plus de 3 mm.

L'objectif de cette étude était de proposer une méthode de reconstruction 3D de la scapula basée sur la radiographie biplane facile à utiliser et d'évaluer sa précision. Des paramètres cliniques et un système de coordonnées ont été sélectionnés et calculés à partir de repères anatomiques extraits des reconstructions 3D. La reproductibilité de ces paramètres et des systèmes de coordonnées scapulaires choisis a été évaluée afin de poursuivre l'évaluation de la méthode.

Ce chapitre a donné lieu à une publication dans *Medical Engineering and Physics* (S. Bousigues et al., 2023).

## 2. Matériels

### 2.1. Sujets

Les radiographies biplanes ont été collectées rétrospectivement à partir d'une étude précédente (Zhang, 2016a). L'étude a été approuvée par les comités d'éthique locaux (CE09.261 - CHUM 2010-02-03, et BD07.001, Canada). Les radiographies ont été prises en rotation axiale de 40° par rapport à la vue antéro-postérieure du patient avec le système d'acquisition EOS (Figure 29). On nommera ce type d'images Rx40 dans la suite de cette étude. Cette rotation dans la cabine a pour objectif d'éviter les superpositions osseuses (des deux épaules et de la colonne vertébrale), qui sont observées avec une vue latérale stricte (EOS Imaging, Montréal, Canada) (Lagacé, 2012). Ces images ont été utilisées pour évaluer la reproductibilité de la méthode proposée.

Pour évaluer l'exactitude de la méthode, des scanners de six PMHS (post-mortem human subject) ont été utilisés, car pour des raisons éthiques, nous n'avons pas recueilli d'images scanners. Des radiographies reconstruites numériquement (DRR) biplanes ont été générées à partir de chaque scanner à l'aide d'un logiciel interne basé sur la publication (de Bruin et al., 2008). Le processus reproduit le balayage radiographique vertical du système EOS. Des DRR ont été générées pour la position Rx40 afin de reproduire les images in vivo (Figure 35).

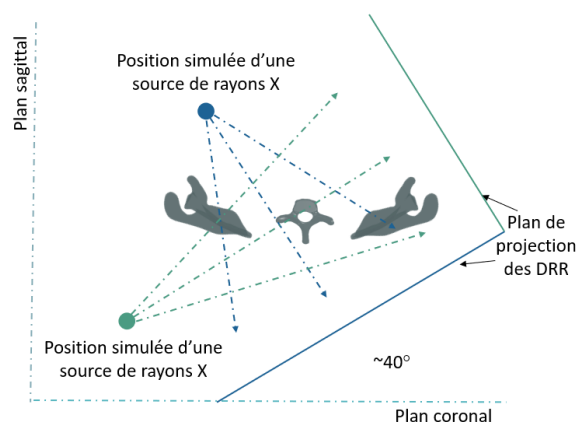


Figure 35 : Illustration des plans de projection des DRR

### 2.1.1. Base de données de maillages 3D

Une base de données de 40 maillages de scapulas décrite dans une étude précédente (Ohi et al., 2012) a été utilisée. Chaque scapula avait été maillée et mise en correspondance à l'aide du logiciel Statismo (Luthi et al., 2018; Zhang, 2016a). Un maillage moyen a été généré et régionalisé à l'aide d'un logiciel interne avec les régions principales (bords latéral et médial, glène, coracoïde, pointe de l'acromion, épine de la scapula) et des sous-régions permettant d'évaluer des zones plus spécifiques telles que le bord antérieur de la glène. Cela a permis de créer un ensemble réduit de points représentant les points anatomiques clés en 3D des scapulas. Les scapulas ont ensuite été alignées à l'aide d'un système de coordonnées local calculé à partir de trois points anatomiques de la scapula : le bord inférieur de la glène, l'angle inférieur de la scapula et le trigonum spinae (TS). Cette base de données a été utilisée pour créer un modèle statistique comme décrit dans la section suivante.

## 3. Méthodes

Les principales étapes de la méthode de reconstruction sont les suivantes : **1.** Les points anatomiques (coordonnées 2D) ont été numérisés sur les deux radiographies. **2.** Une première estimation a été calculée. **3.** Des ajustements interactifs manuels et semi-automatiques ont été effectués. **4.** Un système de coordonnées et **5.** Des paramètres cliniques sur la forme de la scapula ont été calculés.

### 3.1.1. Numérisation des repères anatomiques sur les radiographies

Les points anatomiques suivants ont été annotés sur chaque vue radiographique : les bords inférieur et supérieur de la glène (BIG et BSG), les angles inférieur et supérieur de la scapula (AI et AS), la pointe de la coracoïde (PC) et le trigonum spinae (TS) (Figure 36).

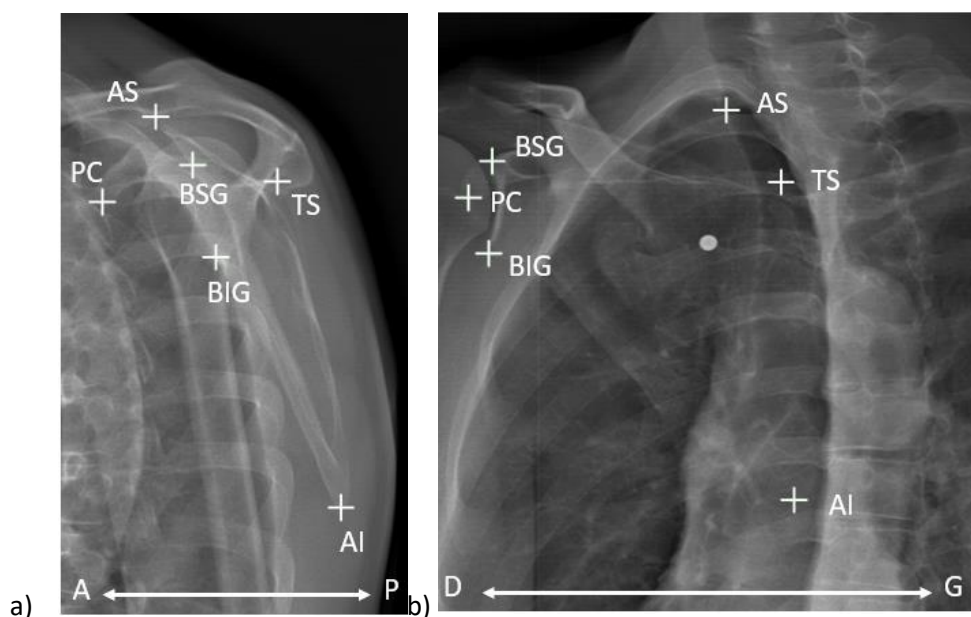


Figure 36 : Repères anatomiques annotés par un opérateur a) sur la vue latérale, b) sur la vue frontale

*Calcul de la première estimation*

Le processus est synthétisé dans la Figure 37 et détaillé ci-après.

À partir des repères anatomiques stéréo correspondants numérisés en 2D, nous avons calculé les coordonnées 3D d'un premier ensemble de points (Figure 37 a) et b)). Les bords antérieurs et postérieurs de la glène étaient peu visibles sur la radiographie de face et leur visibilité était altérée par la superposition osseuse sur la radiographie de profil. Il a donc été choisi de les déduire à l'aide de statistiques avant de proposer un calcul de première estimation. Un « Posterior Shape model » a été utilisé pour déduire les bords antérieur et postérieur de la glène et est décrit par les auteurs (Albrecht et al., 2013). Les ensembles de points primaires et supplémentaires ont ensuite été utilisés pour déformer le maillage moyen de la scapula mentionné précédemment.

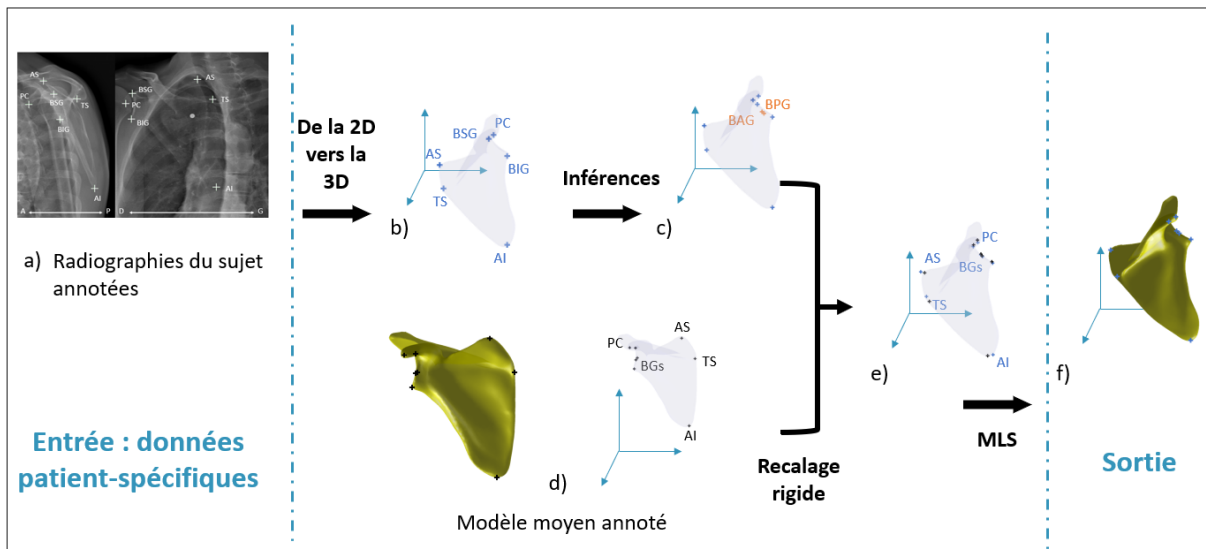


Figure 37 : a) Étape d'annotation ; b) Ensemble de points 3D primaires (CT : pointe de la coracoïde, BIG : bord inférieur de la glène, BSG : bord supérieur de la glène, AI : Angle Inférieur, AS : Angle Supérieur, TS : Trigonum Spinae) ; c) Points de repère 3D annotés et inférés (BAG : Bord Antérieur de la Glène, BPG : Bord Postérieur de la Glène) ; d) Points de repère extraits et maillage moyen (BGs : Bords de la Glène) ; e) Points de repère 3D annotés et inférés (bleu) et points de repère extraits du maillage moyen (noir) ; f) Première estimation de la reconstruction 3D.

Avant la déformation du maillage, le premier ensemble de points et celui inféré ont également été définis sur le maillage moyen (Figure 37 d). Ensuite, le maillage moyen a été déformé à l'aide d'un algorithme MLS (Moving Least Square) (Cuno et al., 2007) pour adapter les repères anatomiques du modèle aux repères anatomiques annotés et inférés sur les radiographies.

### 3.1.2. Ajustements interactifs

#### *Ajustements manuels*

Le modèle initial a été projeté sur les deux radiographies et les contours osseux ont été extraits (Benameur et al., 2001; Laporte et al., 2003). Seize poignées stéréo correspondantes ont été placées sur les contours projetés de l'objet (voir Figure 38). Ces poignées permettaient à l'utilisateur de déformer en temps réel le modèle initial de scapula à l'aide d'un algorithme de MLS (Cuno et al., 2007). Ces poignées permettaient à l'utilisateur d'ajuster le processus coracoïde, la glène, l'angle inférieur, l'angle supérieur, la racine de la colonne vertébrale, et partiellement l'acromion. Ensuite, si l'opérateur

avait besoin d'affiner l'acromion, il y avait une autre étape de déformation MLS avec des repères plus spécifiques.

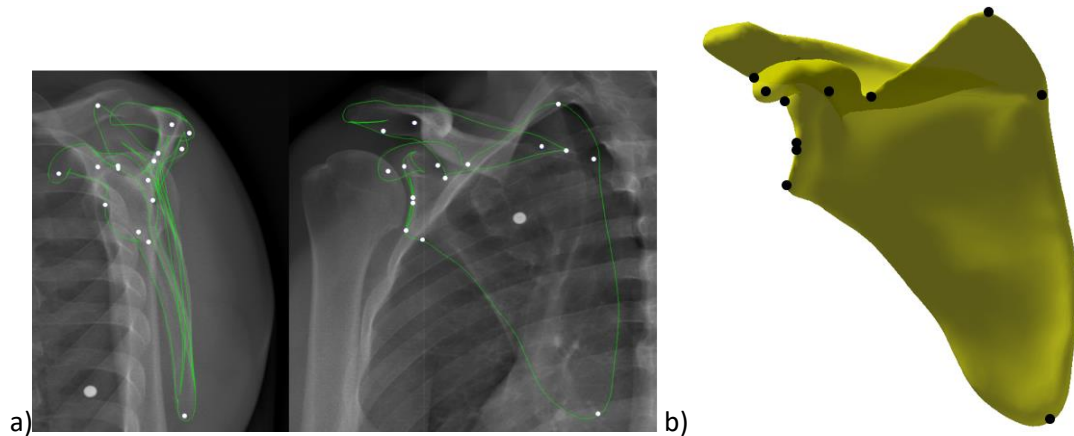


Figure 38 : a) Poignées de déformations MLS, b) Objet 3D avec les poignées de déformation MLS

#### Ajustements affinés

Un algorithme de Minimal path (MPA) (Vincent, 1998) combiné à un algorithme de krigeage (Trochu, 1993) adapté des travaux de Girinon (Girinon, 2018) a ensuite été mis en œuvre pour la dernière phase d'ajustements. Tout d'abord, un filtre récursif médian a été appliqué sur les images. Une partie des contours de la solution brute ajustée a été projetée sur les radiographies, et une bande de recherche a été créée autour de ces contours. Une carte de coût de gradient a été associée aux pixels composant cette bande de recherche.

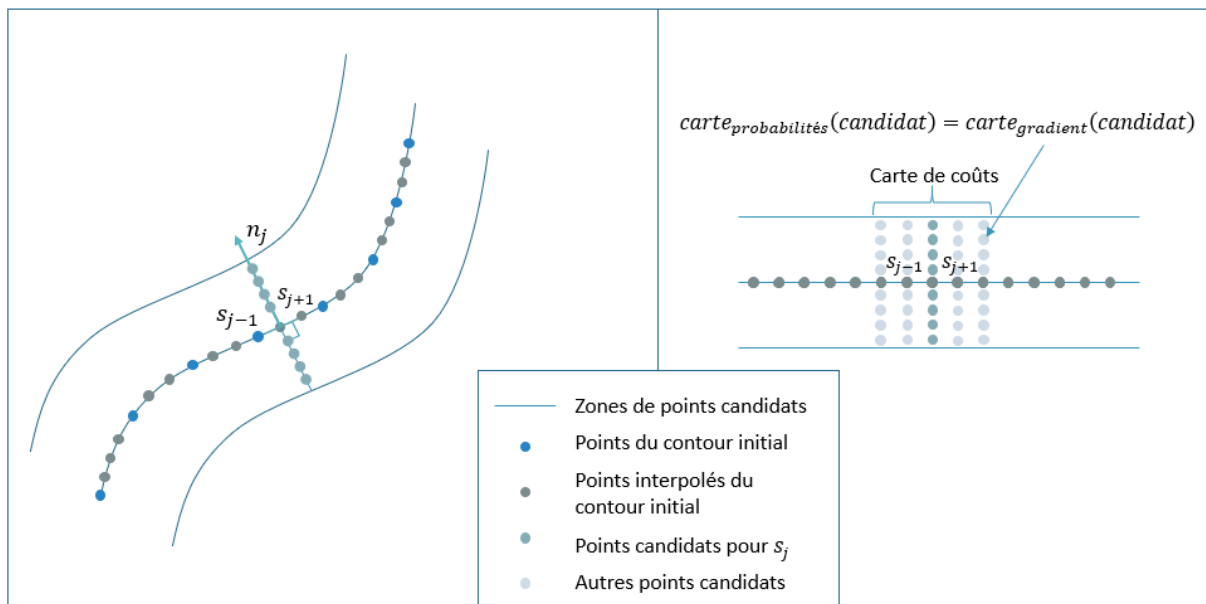


Figure 39 : Illustration de l'utilisation de la bande de recherche pour le minimal path, adaptée de (Girinon et al., 2020)

Une fois le nouveau contour identifié, l'objet 3D a été déformé à l'aide d'un algorithme de krigeage pour suivre le nouveau contour. Ensuite, une option a été ajoutée à la méthode du « Minimal path » adaptée (Girinon et al., 2020) pour permettre à l'opérateur de confirmer si le contour a été correctement identifié.



### 3.1.3. Définition du système de coordonnées

Un système de coordonnées de la scapula (détaillé au chapitre 2) a été défini en utilisant trois repères anatomiques : le centre géométrique de la glène, le TS et l'angle inférieur (AI) (Kolz et al., 2020)(Figure 25). L'axe Z était ensuite défini par la ligne entre le centre de la glène et le trigonum spinae (TS). L'axe Y était le vecteur orthogonal au plan défini par le centre de la glène, TS et AI. L'axe X était orthogonal à l'axe Z et à l'axe Y.

### 3.1.4. Paramètres cliniques

Les paramètres suivants suggérés dans une étude précédente (Zhang, 2016) ont été calculés automatiquement comme décrit ci-dessous :

- La hauteur et la largeur de la glène ont été calculées comme les distances respectivement entre les bords inférieur et supérieur de la glène et entre les bords antérieur et postérieur (Bryce et al., 2010; Kwon et al., 2005).
- L'inclinaison morphologique de la glène (Bishop et al., 2009; Cauchon et al., 2020) est calculée de manière à être intrinsèque à la forme de la scapula. Elle ne varie donc pas selon que le patient est en position couchée ou debout.
- L'inclinaison de la glène dans une position fonctionnelle (Cauchon et al., 2020; Habermeyer et al., 2006). Ce paramètre peut donc varier en fonction de la posture du patient et de la position et orientation de la scapula.
- La version de la glène (Cauchon et al., 2020) calculée en se plaçant dans le plan défini par TS, le bord antérieur de la glène (BAG) et le bord postérieur de la glène (BPG) pour calculer l'angle entre l'orientation de la glène et le plan de la scapula passant par TS et le centre de la glène.
- L'angle critique de l'épaule (Moor et al., 2013) a été calculé entre le vecteur défini par les bords inférieur et supérieur de la glène et le vecteur défini par le bord inférieur de la glène et le point antérosupérieur de l'acromion.

### 3.1.5. Évaluation

#### *Étude de la précision*

Pour évaluer la précision, la méthode de reconstruction a été appliquée sur les DRRs obtenus à partir des CT-scans de PMHS. Les images CT ont également été segmentées et reconstruites à partir du logiciel Avisio, comme décrit dans une étude précédente (Cauchon et al., 2020). Les scapulas reconstruites en 3D à partir des DRR ont ensuite été comparées aux reconstructions du CT-scan en utilisant une métrique point-surface. Les erreurs moyennes par région ont été calculées avec une métrique considérant les distances point à point (AVD : Average Distance) (Taha and Hanbury, 2015).

#### *Étude de reproductibilité*

Pour l'évaluation de la reproductibilité, des radiographies biplanes in vivo ont été prises en compte, sur douze scapulas pour douze patients (6 femmes, 6 hommes avec un âge moyen de 58 ans – entre 53 et 64 ans). Trois opérateurs (un interne en chirurgie de l'épaule (OP1) et deux ingénieurs

biomédicaux (OP2, OP3)) ont réalisé trois fois chacun la reconstruction 3D de chaque scapula. La répétabilité et la reproductibilité des paramètres cliniques et des positions et orientations du système de coordonnées ont été évaluées en calculant l'écart-type de reproductibilité comme recommandé par la norme ISO 5725-2, et l'intervalle de confiance à 95 % associé. L'écart-type de reproductibilité ( $S_R$ ) a été calculé comme suit :

$$S_R = \sqrt{\frac{\sum_{i=1}^n S_{Ri}^2}{n}}$$

Avec  $S_{Ri}^2 = S_{intra}^2 + S_{inter}^2$ ,  $S_{Ri}^2$  étant la variance de reproductibilité pour le patient  $i$  calculée comme la somme de la variance intra opérateur ( $S_{intra}^2$ ) et de la variance inter opérateur ( $S_{inter}^2$ ). Ce calcul a été réalisé en suivant l'hypothèse que la variance de reproductibilité est indépendante du niveau mesuré.

L'intervalle de confiance à 95% (IC 95%) a été calculé comme  $2 * S_R$ .

## 4. Résultats

### 4.1.1. Étude de la précision

L'erreur moyenne globale obtenue avec la métrique point-surface est de 1,8 mm (avec un écart-type de 1,2 mm et un maximum de 13,1 mm sur l'ensemble des reconstructions). Sur la région glénoïdienne, le biais moyen est de 1,3 mm avec un écart-type de 0,6 mm. Sur les régions scapulaires, l'erreur moyenne était inférieure à 2 mm pour le processus coracoïde et la glène, et entre 2 et 3 pour l'acromion, l'épine, les bords latéraux et médiaux. Des maxima locaux ont été trouvés au niveau du bord médial, de l'épine et de la pointe de l'acromion et pouvaient atteindre 9 mm.

Tableau 3 : Erreur point-surface moyenne et maximale

Erreur [mm]	Globale	Glène
<b>Moyenne (Écart-type)</b>	1,8 (1,2)	1,3 (0,6)
<b>Maximale</b>	13,1	3,3

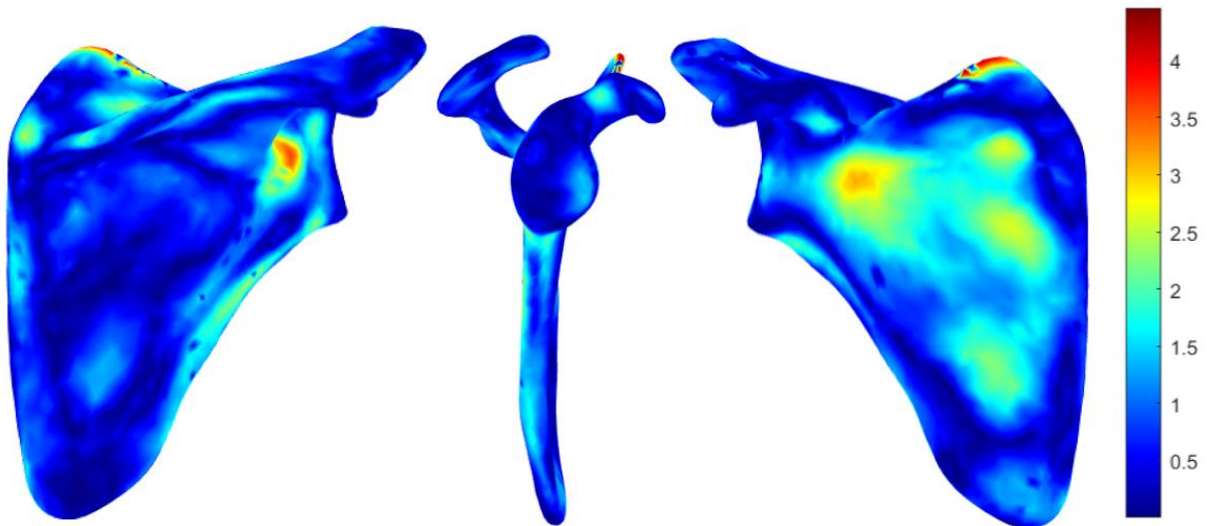


Figure 40: Carte de couleurs de la moyenne des erreurs sur les 6 sujets de l'étude de justesse

#### 4.1.2. Étude de reproductibilité

Le tableau 1 présente l'IC à 95% résultant de la reproductibilité inter-observateur obtenue à partir des 108 reconstructions (3 opérateurs x 3 répétitions x 12 paires de radiographies).

L'intervalle de confiance intra-observateur à 95% était inférieur à 3 mm ou 3° pour les paramètres cliniques à l'exception de l'angle critique de l'épaule et de l'inclinaison morphologique de la glène, pour lesquels l'intervalle de confiance intra-observateur à 95% était compris entre 3° et 6°.

Tableau 4 : Résultats sur les indices cliniques de l'étude de reproductibilité

	Valeurs moyennes (Écart-types)	Intervalle de confiance à 95%
<b>Hauteur de la glène [mm]</b>	35,4 (2,8)	2,8
<b>Largeur de la glène [mm]</b>	25,3 (1,7)	3,1
<b>Inclinaison positionnelle de la glène [°]</b>	4,2 (2,5)	3,1
<b>Inclinaison morphologique de la glène [°]</b>	-4,2 (3,4)	5,4
<b>Version de la glène [°]</b>	1,6 (1,0)	3,4
<b>CSA [°]</b>	34,2 (4,0)	4,2

Pour mieux illustrer ces résultats, les graphiques de Bland-Altman des paramètres cliniques sont tracés dans la Figure 41. Le système de coordonnées « orienté glène » présente une reproductibilité inférieure à 3 mm pour son origine et inférieure à 6° pour chaque axe.

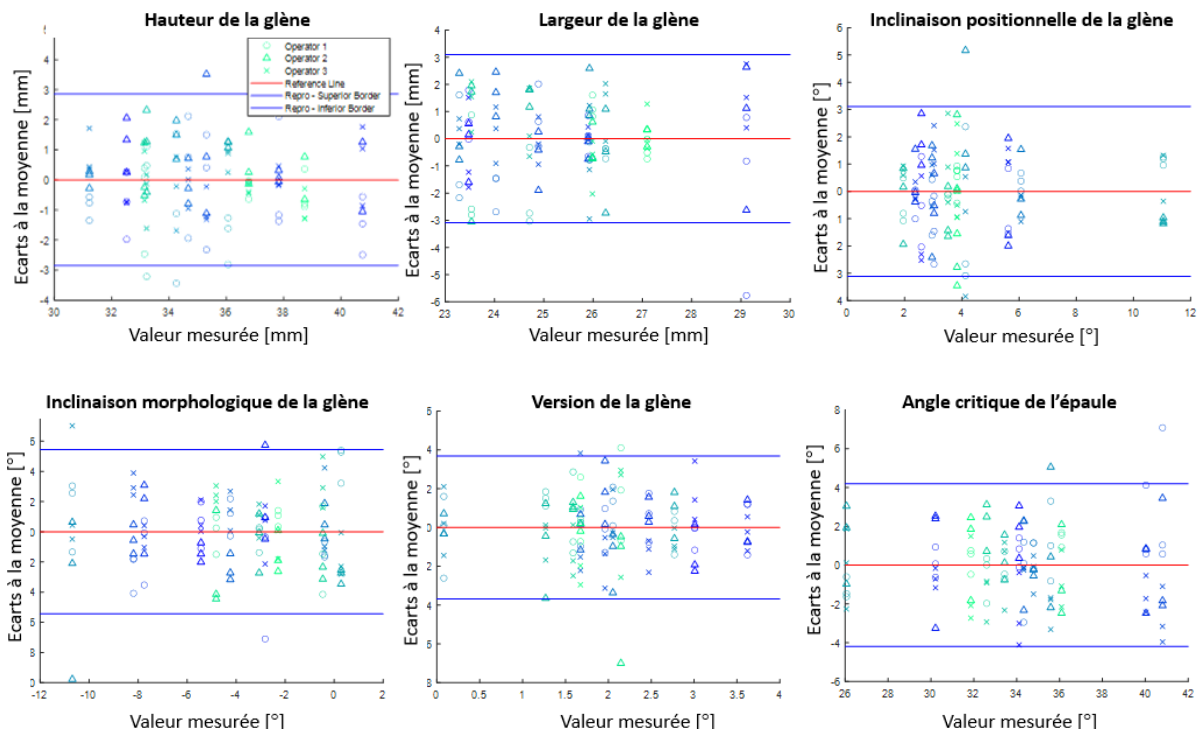


Figure 41 : Figures des écarts à la moyenne associées à l'étude de reproductibilité sur les indices cliniques

## 5. Discussion

### 5.1.1. Méthode

La reconstruction 3D de la scapula à partir d'une radiographie biplane présente un double défi : la facilité d'usage et la précision sont essentielles. Deux études antérieures ont proposé une reconstruction 3D de la scapula à partir de radiographie biplane en utilisant le système EOS. La première méthode (P. Y. Lagacé et al., 2012) nécessite 7 positions et paires de radiographies pour générer une reconstruction. Leur méthode utilise des allers-retours entre les images pour affiner le modèle. Une étude ultérieure (Zhang, 2016a) n'utilise qu'une seule paire d'images, mais nécessite toujours une expertise, une amélioration de la précision et de la robustesse. La méthode que nous proposons ici est une évolution de ces méthodes dans le but d'être à la fois précise et facile d'utilisation.

La première étape a été de choisir une stratégie d'annotation. Une étude sur la reproductibilité des repères osseux de l'épaule (Ohl et al., 2010) a indiqué que la pointe du processus coracoïde et le bord inférieur de la glène avaient la meilleure reproductibilité. Comme la position de la scapula est très variable, nous avons choisi d'annoter des repères comme le Trigonum Spinae, l'angle inférieur de la scapula (facile à voir sur la vue latérale) et le bord supérieur de la glène. Même si la visibilité de l'angle supérieur de la scapula est variable selon son orientation, nous avons choisi de le garder dans le

processus d'annotation, car il fournit une bonne information sur la position de la scapula, lorsqu'il est visible.

Le modèle statistique de forme est utilisé pour inférer la forme d'un objet à partir de données partielles (ici, l'annotation et les repères inférés) avec une connaissance préalable de la variabilité de cet objet. Le travail des auteurs (Albrecht et al., 2013) prend en compte un "bruit" ou une déviation du modèle dans les données partielles, ce qui est particulièrement intéressant dans le cas d'un processus d'annotation manuel, car il existe une variabilité dans la réalisation de cette étape. La déviation du modèle a été fixée autour de 2 mm selon une approximation de la variabilité dans l'annotation manuelle grâce à une étude préliminaire. La méthode du « Posterior shape model » a été utilisée pour déduire les limites antérieures et postérieures de la glène à partir des repères d'annotation.

Pour pouvoir utiliser l'algorithme du « Minimal path », les structures anatomiques les plus visibles ont été choisies sur les radiographies. Le critère principal pour le choix des structures anatomiques était que la structure anatomique soit isolée (pas de superposition osseuse). Une exception a été faite pour le bord latéral sur la vue frontale car le signal était fort, et les autres os de la zone sont les côtes et ils créeraient des superpositions orthogonales.

Certaines modifications ont été apportées à la méthode du « Minimal path » précédemment utilisée pour la reconstruction du fémur (Girion et al., 2020). Tout d'abord, comme la forme et la visibilité de la scapula dépendent de multiples facteurs tels que la position du sujet dans la cabine EOS, mais aussi la position de la scapula par rapport à la cage thoracique, nous avons décidé de laisser l'opérateur choisir les contours correctement identifiés afin de ne pas dégrader le modèle.

Une façon de simplifier ce processus serait d'utiliser des algorithmes de segmentation automatique comme celui proposé par les auteurs (Namayega et al., 2020). Comme la méthode d'annotation initiale a été simplifiée au maximum, la méthode proposée est déjà utilisable pour la recherche clinique. Son utilisation dans divers projets permettra de constituer une base de données d'annotation et d'évoluer vers des méthodes plus automatiques d'analyses et d'implémentation en clinique.

D'autres études se sont concentrées sur la mesure de la cinématique de l'épaule par vidéographie biplane (Akbari-Shandiz et al., 2019; Lawrence et al., 2021). Cependant, elles nécessitent une reconstruction 3D à partir d'un scanner ou d'une IRM pour générer le modèle. Dans ce contexte, la méthode présentée offre une alternative au scanner/IRM pour la reconstruction 3D réduisant l'exposition aux radiations (scanner) et les coûts d'acquisition et de traitement.

### 5.1.2. Étude de précision

Les reconstructions de l'étude de précision ont été réalisées par un opérateur non expert. Les erreurs de reconstruction globale et glénoïdienne ont été évaluées en utilisant la même métrique que celle utilisée dans l'étude de Zhang (Zhang, 2016a) afin d'effectuer des comparaisons cohérentes. L'erreur moyenne sur la forme globale de la scapula (1,8 mm) était inférieure à celles de l'étude précédente (3,2 mm) (Zhang, 2016a).

Les erreurs semblent plus importantes sur le bord médial et l'épine de la scapula. Ces structures osseuses ne sont pas faciles à voir sur les radiographies, mais ne sont pas celles qui présentent le plus grand intérêt clinique. La métrique AVD est plus discriminante que la métrique point-surface, car elles sont calculées point à point, et non point-surface. Nous avons choisi de conserver cette information car elle est plus fiable que la métrique point à surface car elle a une propriété de réciprocité. La glène semble être la structure la plus précise, ce qui est encourageant, car il s'agit d'une surface articulaire importante de l'articulation de l'épaule.

### 5.1.3. Étude de reproductibilité

Quelques points anatomiques ont été discutés entre un ingénieur et un clinicien afin de standardiser l'annotation et le processus de déformation. Le rebord inférieur de la glène, l'encoche scapulaire, l'angle inférieur et le Trigonum Spinae sont les principaux points de repère qui ont été discutés. Le bord inférieur de la glène est facile à voir sur la vue frontale, mais plus difficile à identifier sur la vue latérale. Un consensus a été établi pour utiliser le signal de plus forte intensité. L'angle inférieur de la scapula a été plus difficile à normaliser. Comme il est difficile à voir sur la vue frontale, aucun consensus n'a été établi sur ce point de repère.

Le Trigonum Spinae est un point d'intérêt particulier. Il est critique dans le calcul des paramètres cliniques (l'inclinaison morphologique de la glène et la version de la glène), et dans le calcul des systèmes de coordonnées. Ainsi, il est utile pour caractériser la forme et la position de la scapula. Cependant, il est difficile de le localiser précisément en raison de la variabilité du positionnement de la scapula.

En ce qui concerne les paramètres cliniques, compte tenu de la variation dans la population et des résultats de la reproductibilité, la hauteur de la glène et l'inclinaison positionnelle de la glène sont considérées comme les plus robustes.

### 5.1.4. Limites de la méthode

Cette méthode présente encore des limites. Un paramètre clinique important, la version de la glène, n'était pas parmi les plus robustes. Elle a été calculée en utilisant les bords antérieur et postérieur de la glène et le trigonum spinae (Cauchon et al., 2020). Cependant, les bords antérieur et postérieur de la glène sont difficiles à identifier sur les radiographies. Étant donné que l'angle est mesuré sur la base de ces bords et que la glène est une petite structure, il est sensible à de petites erreurs. Ce paramètre clinique est généralement mesuré lors d'un scanner préopératoire de l'articulation gléno-humérale, soit à l'aide d'un logiciel de calcul automatique, soit manuellement sur le scanner. Cela suggère que cette méthode n'est pas destinée à remplacer les tomodensitométries (Reid et al., 2022), en particulier en cas de déformation osseuse importante, mais apportera plutôt des informations complémentaires.

Pour des raisons éthiques, nous n'avons pas obtenu d'images de tomodensitométrie des personnes ayant subi l'acquisition EOS. Par conséquent, deux études distinctes et indépendantes ont été réalisées pour valider la méthode proposée. La première a utilisé les images EOS pour évaluer la reproductibilité.

La seconde a utilisé les tomodensitogrammes et les images DRR pour évaluer la précision. L'utilisation des images DRR peut avoir eu un impact sur les résultats, mais elles ont été générées par un processus qui reproduit celui utilisé pour les radiographies EOS, ce qui devrait minimiser ce biais potentiel.

Le processus d'ajustement manuel peut également entraîner une certaine variabilité, mais il est nécessaire car il n'existe pas de données de référence. Il est à espérer que les ajustements manuels diminueront au fur et à mesure que les méthodes d'extraction des contours évolueront.

Cette méthode n'a pas été testée sur des os pathologiques présentant une déformation importante (comme des ostéophytes ou une érosion). De futures études axées sur la posture pourraient permettre de mieux comprendre l'articulation scapulo-thoracique.

### 5.1.5. Perspectives

Cette méthode permet une reconstruction fiable de la scapula du patient en position debout. Elle fournit des données morphologiques et reproductibles à la pose de la scapula pour la recherche clinique sur des volontaires sains et pathologiques (sans déformation osseuse majeure). Cet outil offre également de nouvelles pistes pour des études visant à une meilleure compréhension des articulations scapulo-thoraciques et acromio-claviculaires.

Plusieurs pistes de recherche sont possibles, notamment l'impact d'un centre de rotation médialisé et plus bas sur l'articulation scapulo-thoracique avec une prothèse inversée (Boileau et al., 2005). Il est également possible d'étudier l'effet du raccourcissement de la clavicule sur la posture et l'articulation scapulo-thoracique en ajoutant un modèle de clavicule. Cette méthode peut également nous permettre de mieux comprendre pourquoi certains patients asymptomatiques présentent des ruptures de la coiffe des rotateurs, alors que d'autres souffrent d'une perte de mobilité et de douleurs (Ohl et al., 2015a). Enfin, d'autres études ont porté sur les reconstructions 3D de la colonne vertébrale et du thorax (Gajny et al., 2019), sur l'alignement postural (Amabile et al., 2018) et sur la reconstruction 3D des structures thoraciques (Aubert et al., 2014; Vergari et al., 2020). La combinaison de toutes ces méthodes permettrait d'étudier les associations entre l'alignement postural de la colonne vertébrale et l'articulation scapulo-thoracique et de compenser le manque d'informations identifié dans la littérature (Barrett, 2016).

## 6. Conclusion intermédiaire

La méthode présentée dans ce chapitre fournit à l'utilisateur de bonnes informations sur la forme générale de la scapula (avec une erreur moyenne de 1,8 mm) et peut faire partie d'une évaluation plus générale de sa position puisque les radiographies à faible dose sont prises avec le patient dans une posture fonctionnelle. Par conséquent, nous considérons cette méthode comme une première étape prometteuse pour un algorithme utile et un bon complément à l'examen par tomodensitométrie. Néanmoins, il convient de noter qu'un scanner peut être nécessaire lorsqu'une évaluation plus complète de la glène est requise.

# Chapitre 4 – Recalage de la reconstruction 3D de la scapula dans le référentiel lié au rachis

## 1. Introduction

Le chapitre 3 a reporté les travaux de développement et évaluation d'une méthode de reconstruction 3D de la scapula en position érigée à l'aide de radiographie biplane. Cette méthode a été évaluée en justesse et en reproductibilité et présente un intérêt pour une étude du lien entre l'articulation scapulo-thoracique et l'alignement postural. Cependant, en l'état, elle ne peut pas être combinée avec les méthodes de reconstruction 3D du rachis et de la cage thoracique en raison de la différence dans le protocole d'acquisition de l'image. En effet, les radiographies prises en vue d'une reconstruction 3D du rachis et de la cage nécessitent que le volontaire soit dans une position en face profil (dite « Free-standing ») illustrée dans l'étude suivante (Steffen et al., 2010), et les radiographies nécessaires pour la reconstruction 3D de la scapula nécessitent que le volontaire fasse une rotation axiale de 40° dans la cabine avant l'acquisition.

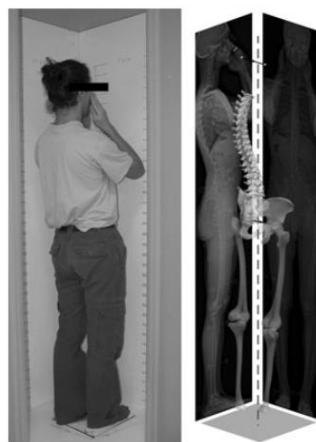

Figure 42 : Position du volontaire dans la cabine EOS en vue d'une reconstruction 3D de rachis et de cage thoracique (Image issue de (Steffen et al., 2010))



Afin de pouvoir réaliser une analyse à la fois paramètres d'alignement postural et de ceux de positionnement et orientation de la scapula proposée par (Moroder et al., 2020) illustrés dans le chapitre 2, il manque encore une étape. Les travaux de ce chapitre vont donc porter sur l'élaboration d'une méthode de recalage rigide de la scapula dans les radiographies utilisées pour la reconstruction de la colonne vertébrale.

Le but de cette étude est donc de proposer et d'évaluer une méthode de recalage de la scapula sur des images en position debout pour permettre l'évaluation des indices cliniques du rachis et ceux décrits par les auteurs (Moroder et al. 2020).

Ce chapitre fait l'objet d'un article soumis à la revue Medical Engineering and Physics.

## 2. Matériels

14 patients ont été inclus dans l'étude de reproductibilité après accord des comités d'éthique locaux (CER CHUM : 22.036 (2023-10589)) et consentement éclairé écrit, 6 hommes et 8 femmes avec un âge moyen de 60 ans (entre 42 et 83). Deux paires d'images ont été réalisées, l'une dans le plan scapulaire avec une rotation axiale du patient de 40° dans la cabine par rapport au plan frontal (Rx40). L'autre a été prise en position debout (Steffen et al., 2010) pour une vraie vue antéro-postérieure (Rx0). 6 épaules droites et 8 épaules gauches ont été imagées.

Six scanners de PMHS provenant d'études antérieures ont été utilisés pour l'étude de précision. Les scapulas et les vertèbres T1 ont été segmentées manuellement et reconstruites sur les images de tomodensitométrie à l'aide du logiciel MITK-GEM (Pauchard et al., 2016). En outre, pour chaque tomodensitométrie, deux paires de radiographies reconstruites numériquement (DRR) biplanes ont été simulées dans le but de reproduire les radiographies EOS (de Bruin et al., 2008) dans les positions Rx0 et Rx40.

## 3. Méthodes

### 3.1. Reconstruction 3D

Afin de pouvoir réaliser le recalage, plusieurs reconstructions 3D sont nécessaires. La colonne vertébrale a été reconstruite selon la méthode proposée par Gajny (Gajny et al., 2019). La cage thoracique a été reconstruite en utilisant la méthode proposée par les auteurs (Aubert et al., 2014). Les deux reconstructions ont été réalisées avec les images prises en Free-standing position. La scapula a été reconstruite sur les images Rx40 selon la méthode détaillée dans le chapitre 3 (Bousigues et al., 2023). L'ensemble du processus est décrit dans la Figure 43.

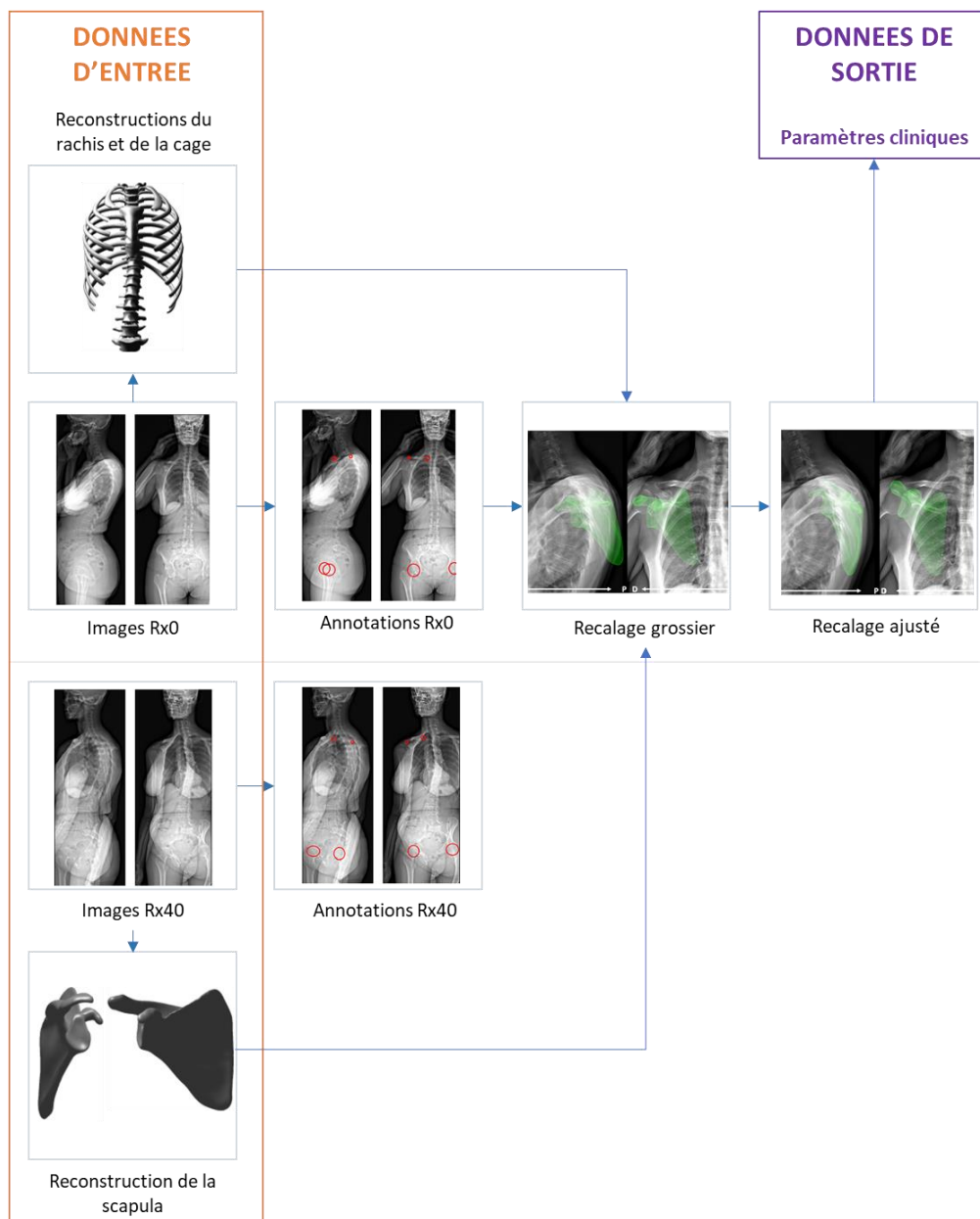


Figure 43 : Flowchart de la méthode, les données d'entrée sont les images Rx0 et Rx40 ainsi que les reconstructions 3D réalisées sur ces images, s'ensuit une phase d'annotation puis le recalage

### 3.2. Recalage grossier

Pour réaliser un premier recalage grossier, des radiographies en Free-standing position ont été utilisées de la manière suivante : les centres des cotyles ont été annotés ainsi que les deux extrémités de la clavicule à l'aide d'un logiciel interne et de MATLAB 2020a. Les points de repère ont été reconstruits en 3D par triangulation et utilisés pour repérer grossièrement la scapula dans les images utilisées pour reconstruire la colonne vertébrale et la cage thoracique.

### 3.3. Recalage ajusté

Les contours du modèle 3D projeté de la scapula ont ensuite été projetés les radiographies Rx0. Le recalage rigide de la scapula a été modifié jusqu'à ce que les contours de la scapula correspondent aux

contours radiographiques dans les zones les plus visibles. Sur la vue frontale, le bord latéral, la glène, l'apophyse coracoïde, l'acromion et les bords médiaux ont été utilisés car il s'agit des parties les plus clairement visibles. Sur la vue latérale, le bord latéral et la ligne vertébrale étaient les plus visibles et ont servi à ajuster la scapula. L'algorithme de (Gilbert et al., 1988) a été utilisé pour détecter toute collision entre la scapula et le thorax. Si une collision était détectée, l'utilisateur était invité à vérifier l'endroit où la collision s'était produite et à la corriger.

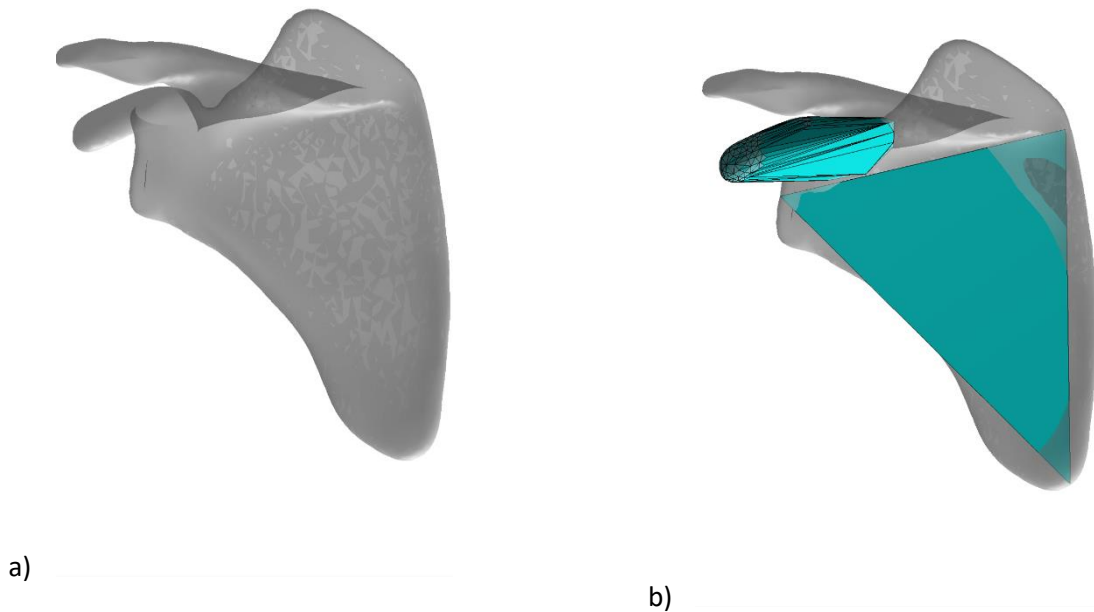


Figure 44 : Illustration de : a) le maillage initial de scapula, b) le maillage initial de scapula, avec les maillages simplifiés utilisés pour la détection de collision (en bleu)

### 3.4. Calcul des paramètres cliniques

Le repère anatomo-gravitaire tel que défini dans (Roscop et al., 2021) a été utilisé dans notre étude. L'origine (O) est le centre des cotyles, l'axe Z est défini selon le fil à plomb et orienté vers le haut, l'axe Y est défini en fonction de la projection du centre des cotyles sur l'horizontale. Ce système de coordonnées permet de définir les plans anatomiques de la personne. Il est illustré dans la Figure 45.

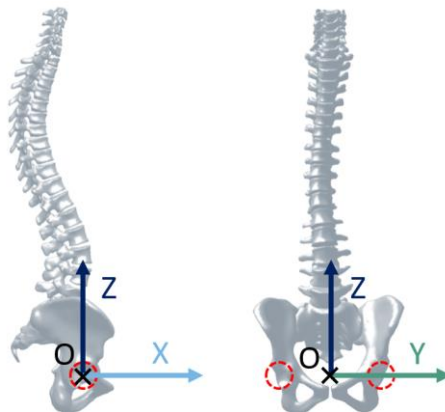


Figure 45 : Illustration du repère anatomo-gravitaire

Les paramètres cliniques suivants, inspirés de (Moroder et al., 2020), ont ensuite été calculés. La principale différence avec la définition de ces paramètres cliniques est que nous avons utilisé l'axe du repère anatomo-gravitaire au lieu de l'axe vertébral sagittal et longitudinal, et la normale de la base supérieure de la vertèbre T1.

La protraction a été définie comme l'angle entre l'axe X du cadre anatomo-gravitaire et la ligne définie par le centre de T1 et la projection du centre glénoïde (CG) sur un plan horizontal incluant T1 (Figure 46).

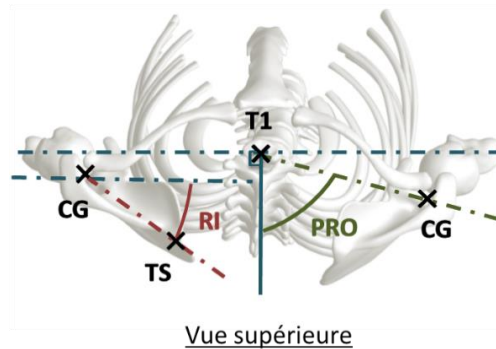


Figure 46 : Illustration de la protraction (PRO), et de la rotation interne (IR) telles que calculées dans cette étude

La rotation interne a été défini comme l'angle entre l'axe Y du repère anatomo-gravitaire et la ligne définie par CG et TS projetée sur un plan horizontal (Figure 46). Le tilt a été défini comme l'angle entre l'axe Z du repère anatomo-gravitaire et la ligne définie par le TS et l'angle inférieur (IA) de la scapula projetée sur le plan sagittal (Figure 47).

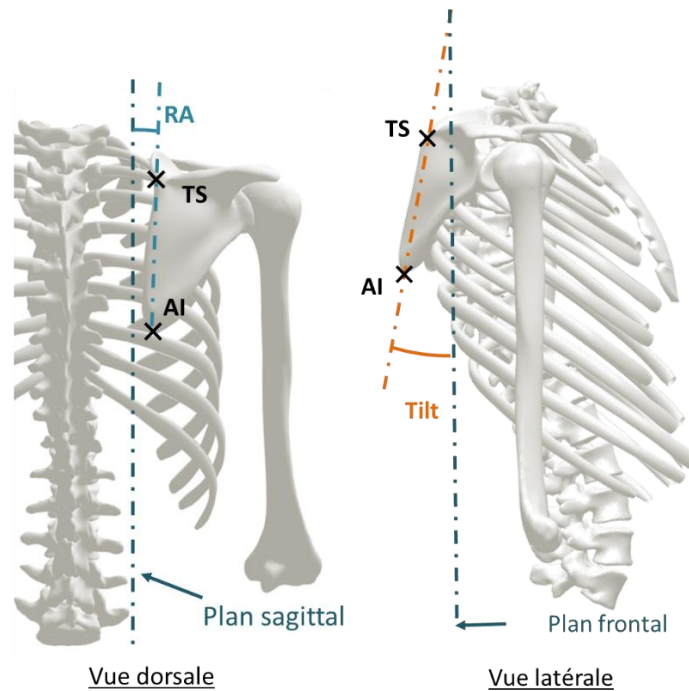


Figure 47 : Illustration de la rotation ascendante (RA) et du tilt tels que calculés dans cette étude

La rotation ascendante a été définie comme l'angle entre l'axe Z du repère anatomo-gravitationnel et la ligne définie par le TS et l'angle inférieur (IA) de la scapula projetée sur le plan frontal (Figure 47).

### 3.5. Évaluation

#### Justesse

Pour évaluer la précision de la méthode, les ensembles de DRR des scanners de PMHS ont été utilisés. Les paramètres cliniques ont été calculés sur les reconstructions des scanners en tant que références (ou "Gold standard"). Les vertèbres T1, les scapulas et le bassin ont été segmentés manuellement et reconstruits en 3D à partir des images scanners à l'aide du logiciel MITK-GEM (Pauchard et al., 2016). Ensuite, toutes les reconstructions 3D ont été régionalisées afin d'obtenir les polygones des cotyles, du corps T1, du trigonum spinae, de la glène et de l'angle inférieur de la scapula. Ceci a permis de calculer les paramètres cliniques de référence.

Ensuite, l'ensemble de la méthode a été appliqué au DRR, avec une adaptation pour prendre en compte le léger mouvement de la scapula entre Rx0 et Rx40.

Tout d'abord, le système de coordonnées orienté vers la glène de la scapula défini par les auteurs (Kolz et al., 2020; Lawrence et al., 2022) a été calculé (voir Figure 25).

Ensuite, des angles de rotation aléatoires ( $\theta_x, \theta_y, \theta_z$ ) ainsi que des valeurs de translation aléatoires (Tx, Ty, Tz) dans le système de coordonnées EOS suivant des distributions normales ont été générées avec un écart type de 10 ° et 10 mm. Les translations ont été appliquées à la scapula dans le système de coordonnées des images. Des angles de rotation ont été appliqués à la scapula autour des axes du système de coordonnées orienté-glène. Un biais de 20° a été ajouté à l'angle Theta x. Cette rotation et ces translations aléatoires étaient censées imiter l'étape de recalage grossier, au terme de laquelle la scapula n'est jamais exactement recalée sur les contours de la radiographie. Le recalage complet (grossier et manuel) a été réalisé par un opérateur, les paramètres cliniques ont été calculés puis comparés aux paramètres cliniques de référence. La démarche est synthétisée dans le schéma de la figure suivante.

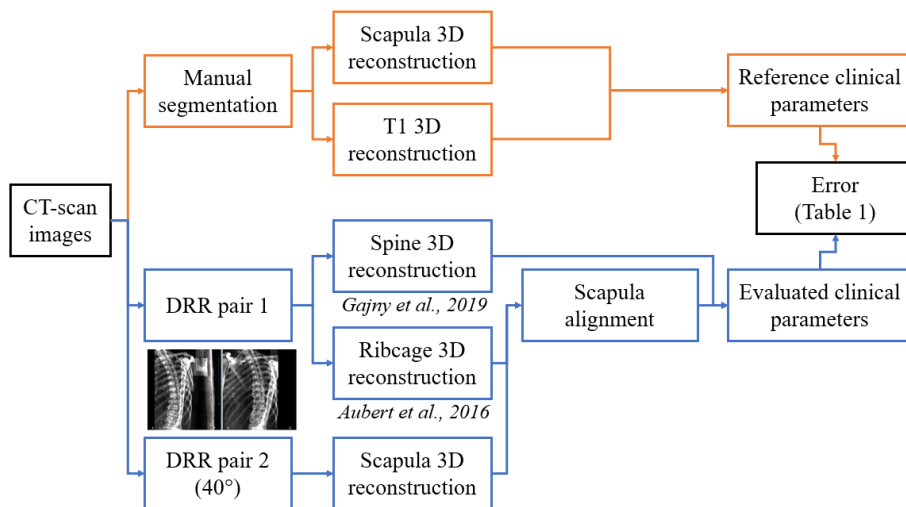


Figure 48 : Illustration du processus d'évaluation de la justesse

*Reproductibilité*

Une étude de reproductibilité a été menée sur les 14 images de sujets collectées. La reconstruction 3D de la colonne vertébrale, de la cage thoracique et de la scapula a été réalisée au préalable par un opérateur qualifié (selon une procédure interne au laboratoire). Ensuite, deux opérateurs (ingénieurs biomédicaux) ont suivi une formation au logiciel (protocole interne), avant de traiter 3 fois le recalage de toutes les scapulas. La reproductibilité de chaque paramètre clinique a été calculée selon les recommandations de la norme ISO 5725-2.

## 4. Résultats

### 4.1. Justesse

Les différences moyennes et les écarts-types des différences entre les paramètres cliniques de référence et ceux calculés avec le procédé sont présentés dans le Tableau 5. L'erreur moyenne était inférieure à 2° et l'écart type était inférieur à 2,5° pour tous les paramètres cliniques.

*Tableau 5 : Justesse des indices cliniques*

<b>Paramètres cliniques</b>	<b>Moyenne (écart-type)</b>	<b>Erreur moyenne (écart-type)</b>	<b>Erreur maximale absolue</b>
<b>Protraction [°]</b>	91,2(4,6)	-1,8 (1,2)	3,7
<b>Rotation interne [°]</b>	57,4 (4,6)	-1,1 (2,3)	5,1
<b>Tilt [°]</b>	5,9 (3,5)	0,4 (1,9)	3,2
<b>Rotation vers le haut [°]</b>	3,9 (3,1)	-1,0 (2,4)	5,1

### 4.2. Reproductibilité

L'intervalle de reproductibilité (intervalle de confiance à 95%) était inférieur à 3° pour la protraction, et atteignait 5° pour le reste des paramètres cliniques (Tableau 6). Les valeurs moyennes des différents paramètres et la variabilité observée dans la population de l'étude de reproductibilité sont synthétisées dans le tableau 2. Les figures de Bland-Altman des indices cliniques de l'étude de reproductibilité sont illustrées dans la Figure 49.

*Tableau 6 : Moyennes et reproductibilités des paramètres cliniques posturaux sur la population étudiée*

<b>Paramètres cliniques</b>	<b>Moyenne population (écart-type)</b>	<b>Reproductibilité : Intervalle de confiance à 95%</b>
<b>Protraction [°]</b>	83,1 (7,4)	2,5
<b>Rotation interne [°]</b>	49,0 (12,5)	4,9
<b>Tilt [°]</b>	-3,3 (10,6)	5,3
<b>Rotation ascendante [°]</b>	11,9 (8,4)	3,4

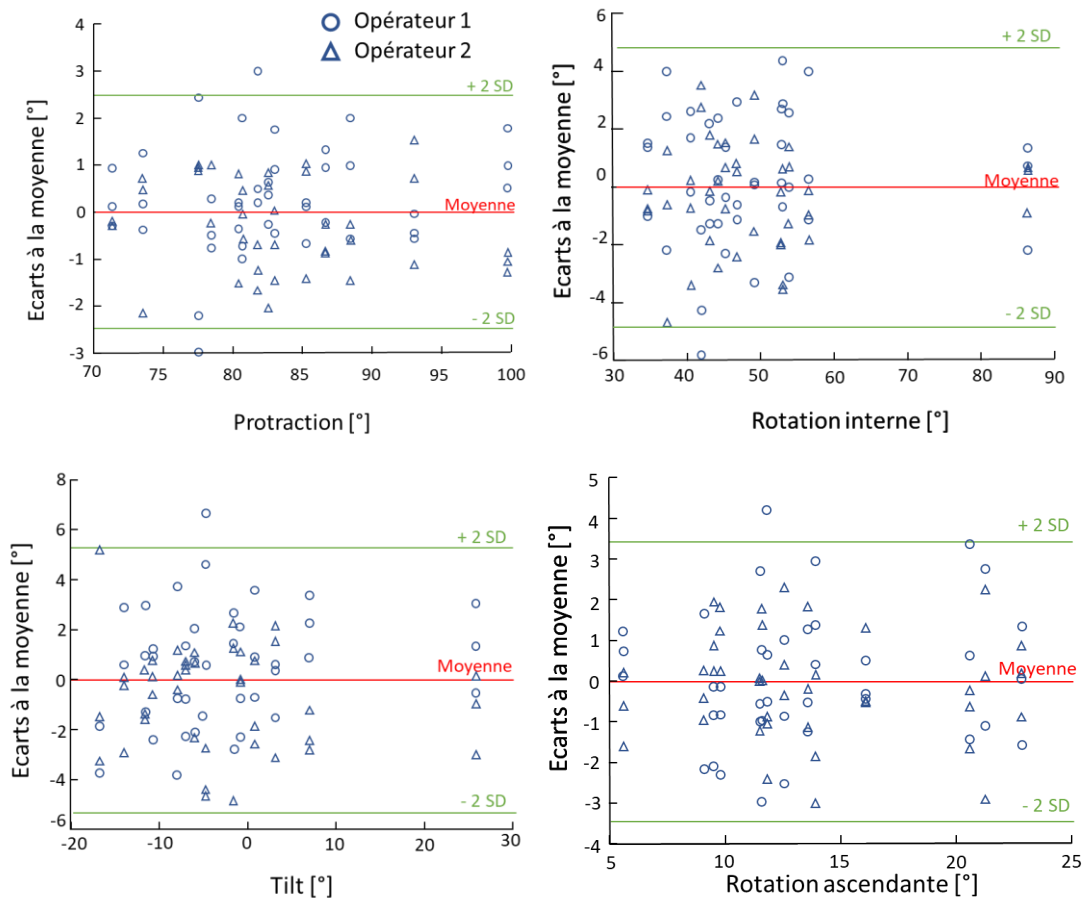


Figure 49 : Figures de Bland-Altman des indices cliniques de l'étude de reproductibilité sur le recalage

## 5. Discussion

À notre connaissance, cette méthode est totalement nouvelle et permet de calculer des paramètres cliniques liés à la position de la scapula et à l'alignement de la colonne vertébrale avec un protocole d'irradiation à faible dose. Quelques points méritent d'être discutés.

Le processus en deux phases (alignement approximatif et alignement ultérieur) a rendu la méthode plus longue que si les ajustements étaient effectués automatiquement, mais cette méthode est une preuve de concept évaluée.

Pour l'application de l'algorithme de collision, la scapula a été divisée en deux maillages simplifiés. L'apophyse coracoïde et le triangle formé par TS, AI et le bord antérieur de la glène ont été choisis parce que l'apophyse coracoïde est l'une des structures les plus antérieures et que les trois points créent un triangle représentant la partie antérieure inférieure de la scapula. L'algorithme devant fonctionner en temps réel, l'idée était de simplifier les maillages. La scapula est concave, et l'angle supérieur de la scapula est difficile à voir (Bousigues et al., 2023), et n'étant pas la structure la plus précise, il a été choisi de ne pas l'utiliser dans le processus de détection des collisions. Cette partie de la méthode est considérée comme un avertissement que l'utilisateur doit rectifier manuellement.

Les paramètres cliniques ont été adaptés de la méthode de Moroder. Ces paramètres cliniques ont été calculés en référence à l'axe du repère anatomo-gravitaire, au lieu de l'axe vertébral sagittal utilisé pour calculer la protraction et la rotation interne (Moroder et al., 2020). Les axes du repère anatomo-gravitaire ont également remplacé l'axe longitudinal sagittal utilisé pour calculer la rotation ascendante et la ligne perpendiculaire au plateau supérieur de la vertèbre T1 utilisée pour le tilt. Ces modifications ont été motivées par la robustesse de leur calcul. La création des plans de référence des volontaires dépend de l'annotation des cotyles, avec un processus d'annotation par cercles qui renforce leur reproductibilité. La reproductibilité de la rotation axiale du bassin a été validée dans une étude précédente (Rousseau et al., 2014) (avec une différence signée moyenne de  $-0,39^\circ$ , un écart-type de  $0,77^\circ$  et un intervalle de confiance à 95 % de  $0,33^\circ$  pour la fiabilité inter-opérateurs). La rotation axiale du bassin étant le seul paramètre qui influence le système de coordonnées utilisé, cette validation semblait pertinente pour notre étude.

### 5.1. Évaluation

Une adaptation du protocole a été proposée, avec l'ajout d'angles de rotation et de translation aléatoires, en raison de la différence entre les radiographies DRR et EOS. En effet, le patient se déplace dans la cabine EOS entre la prise des deux paires d'images, et l'alignement grossier n'est pas suffisant pour caractériser correctement la position de la scapula dans la paire d'images Free-Standing. Cependant, comme les DRR ont été générés à partir de la même position du PMHS dans le scanner, l'alignement ajusté serait inutile après l'alignement grossier.

En ce qui concerne les résultats, l'erreur maximale dans l'étude de précision est de  $5,1^\circ$  pour la rotation interne et la rotation ascendante. Les valeurs moyennes (et l'écart-type) observées dans l'étude de reproductibilité étaient de  $83,1^\circ$  (7,4) pour la protraction,  $49,0^\circ$  (12,5) pour la rotation interne,  $13,6^\circ$  (5,0) pour la rotation ascendante et  $8,6^\circ$  (6,7) pour le tilt. Ainsi, la méthode présentée semble être suffisamment précise pour exprimer les différences dans les mesures de ces angles, mais il semble qu'il faille rester prudent quant à l'interprétation de la rotation ascendante.

La méthode dépend de nombreux processus manuels. Ainsi, l'étude de reproductibilité visait à quantifier comment les interventions manuelles des opérateurs pouvaient induire des biais. Les diagrammes de Bland-Altman (Figure 49) suggèrent que la formation des opérateurs qui ont participé à cette étude était suffisamment cohérente pour produire des résultats indépendants de leur niveau de formation à la méthode.



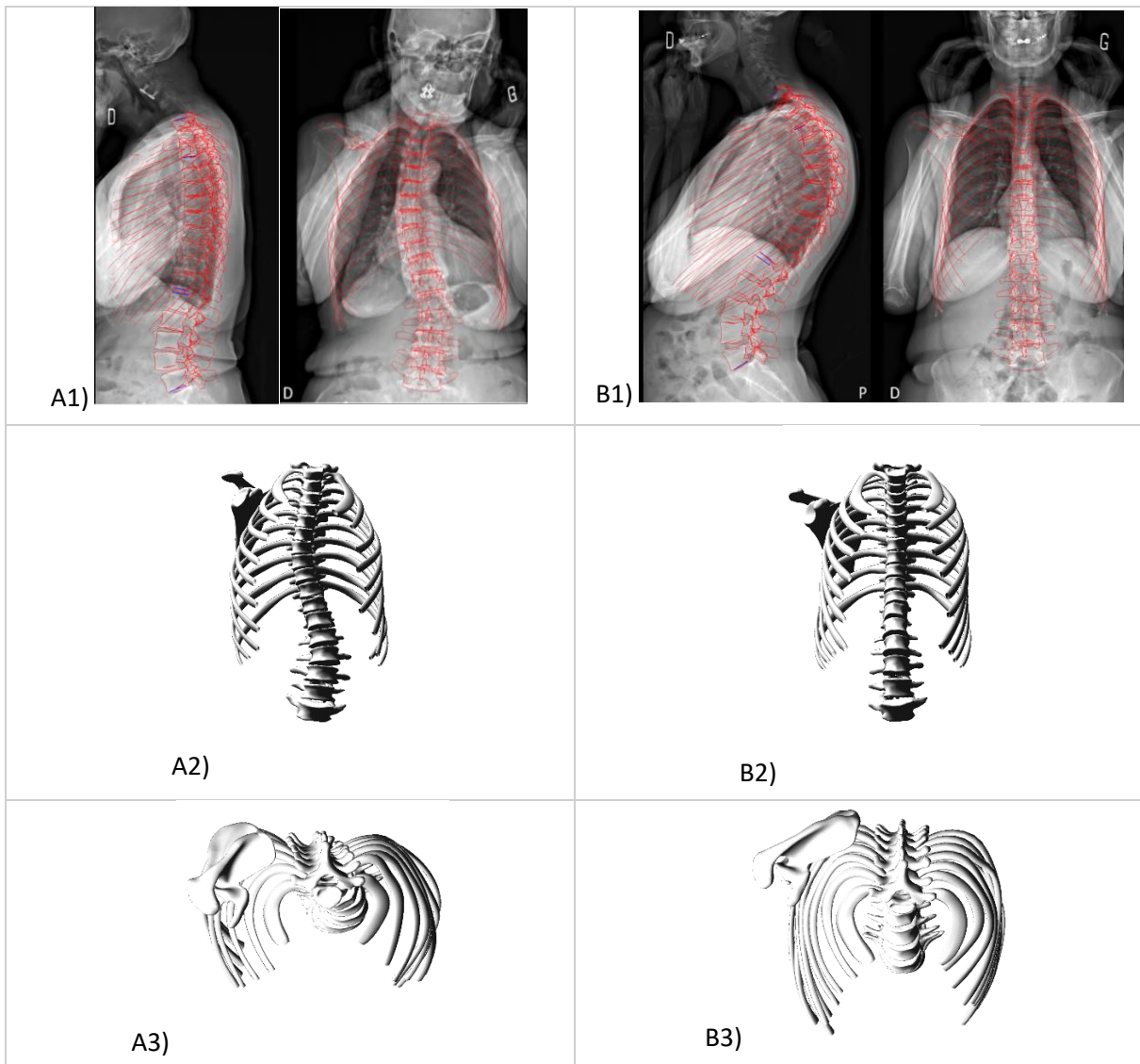


Figure 50 : Illustration des variations de paramètres d'épaule possibles entre les sujets A et B (A1-B1 : Radiographies avec les projection des modèles 3D en rouge ; A2-B2 : Modèles 3D en vue frontale ; A3-B3 : Modèles 3D en vue supérieure)

## 5.2. Limites de l'étude

La principale limite de cette étude est la position d'acquisition dans la cabine EOS permettant l'analyse 3D du rachis. Les auteurs Pan et al., se sont intéressés à la reproductibilité de différentes positions pour l'évaluation sagittale du rachis (Pan et al. 2019), mais ils n'ont pas utilisé de systèmes de radiographie. Le système de radiographie biplane impose de limiter la superposition osseuse. Ainsi, pour éviter le chevauchement des bras et de la colonne vertébrale, il est nécessaire de proposer une position standardisée sans les bras sur la colonne vertébrale dans l'image sagittale.

Cependant, comme illustré dans la Figure 50, cette méthode permet déjà d'identifier de manière qualitative (si on combine cette méthode à des outils de visualisation) et quantitative des différences de posture et position et orientation des scapulas entre différents sujets. En effet, dans cette figure sont illustrés deux sujets ayant des paramètres de protraction, rotation interne, rotation ascendante et tilt différents d'au moins dix degrés.

## 6. Conclusion intermédiaire

Les travaux de ce chapitre permettent donc de caractériser la posture de l'épaule et l'évaluation sagittale de la colonne vertébrale avec une incertitude quantifiée. Cela pourra permettre d'investiguer et de quantifier la façon dont les troubles de l'alignement postural peuvent affecter la position et orientation de l'épaule. La position d'acquisition pour ce processus doit être prise en compte lors de l'interprétation des résultats de la méthode proposée. Elle sera discutée plus en détails dans le chapitre suivant.



# Chapitre 5 – Analyse du lien entre alignement postural et articulation scapulo-thoracique

## 1. Introduction

Le chapitre suivant porte sur une analyse préliminaire du lien entre l'alignement postural et l'articulation scapulo-thoracique. En effet, les effets du vieillissement sur l'alignement spino-pelvien sont documentés dans la littérature (voir chapitre 1), sans prendre en compte la ceinture scapulaire. Par ailleurs, des liens semblent exister entre l'alignement postural et le positionnement et orientation des scapulas, mais ces liens sont encore très peu compris. De plus, une récente étude documente les effets du vieillissement sur la cage thoracique et les liens entre la cage thoracique et des éléments de l'alignement spino-pelvien (Khalifé et al., 2022). Or, la scapula est liée au thorax par l'articulation scapulo-thoracique, ce qui laisse à penser qu'on pourrait identifier des liens entre l'alignement spino-pelvien et la position et orientation de la scapula. L'étude de ces liens à l'aide de radiographie biplane constitue un objectif de cette thèse.

Ainsi, une méthode de reconstruction 3D de la scapula à partir de radiographie biplane a été développée et illustrée au chapitre 3. Ces reconstructions 3D nécessitent d'acquérir une paire d'images (Rx40) spécifique à ces reconstructions de scapulas, différente de celle permettant une reconstruction du rachis (Rx0) et d'analyser l'alignement spino-pelvien. Ainsi, dans le chapitre 4, une méthode de recalage de la reconstruction 3D de la scapula dans les images Rx0 a été proposée et évaluée. Le présent chapitre propose de combiner les méthodes détaillées dans ces deux chapitres afin d'étudier le lien entre l'alignement postural et l'articulation scapulo-thoracique sur deux populations d'âges distincts.

Dans cet objectif, des acquisitions de deux paires de radiographies bipanes sur 42 volontaires asymptomatiques ont été réalisées dans le cadre du projet NORMEOS et en collaboration avec le Dr Khalifé. L'ensemble des 84 paires d'images ont été analysées dans l'objectif de proposer une étude préliminaire sur les effets généraux de l'âge sur la position et orientation des scapulas et sur les liens entre l'alignement postural et la position et orientation des scapulas.

Afin d'étudier ces liens, trois volets ont été abordés. Le premier concernait l'étude de l'effet de la position du bras dans les images en position « Free-Standing » sur les paramètres d'épaule. En effet, la position « Free-Standing » est une position standardisée dans laquelle le volontaire amène ses mains aux mandibules, et il était donc nécessaire de quantifier le biais amené par cette position et son effet sur les paramètres d'épaule. Le deuxième volet portait sur les différences de position et orientation des scapulas chez des sujets d'âges différents. Les effets du sexe et de l'IMC ont été également explorés. Enfin le dernier volet portait sur les corrélations pouvant exister entre les paramètres d'épaule et les paramètres liés à l'alignement spino-pelvien.

## 2. Matériels et méthodes

Les radiographies de 42 volontaires asymptomatiques ont été acquises et incluses dans cette étude avec l'accord d'un comité d'éthique local (CPP06036) et du recueil du consentement des volontaires. Deux paires de radiographies basses doses d'irradiations ont été réalisées sur chaque volontaire à l'aide du système EOS. La première comportait le corps entier en Free standing position (Steffen et al., 2010) et la deuxième a été réalisée avec une rotation axiale de 40°, les bras le long du corps et la zone imagée allait de la tête aux têtes fémorales incluses.

Les acquisitions ont concerné deux populations appartenant à des catégories d'âges différents et leurs données démographiques sont détaillées dans le Tableau 7.

Tableau 7 : Données démographiques

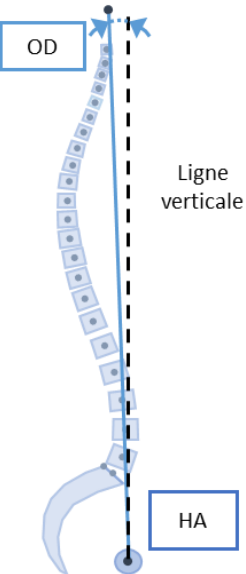
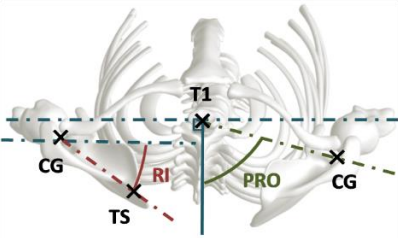
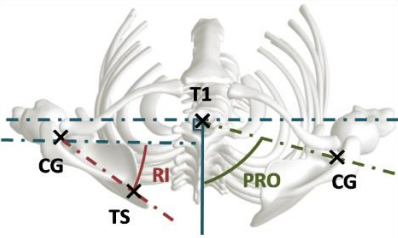
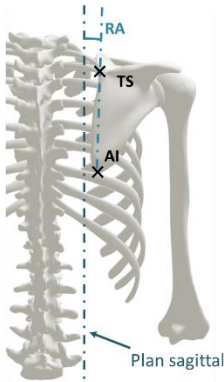
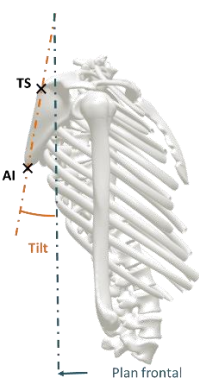
	Population jeune	Population moins jeune
<b>N</b>	22	20
<b>Âge – moyenne (écart-type)</b>	23.7 (2.5)	61.1 (10.5)
<b>Sexe n (%)</b>		
<b>Hommes</b>	45	48
<b>Femmes</b>	55	52
<b>Taille [cm] – moyenne (écart-type)</b>	169.6 (7.9)	169.9 (5.2)
<b>Poids [kg] – moyenne (écart-type)</b>	71.0 (28.0)	74.7 (14.4)
<b>IMC [kg/m<sup>2</sup>] – moyenne (écart-type)</b>	24.4 (8.5)	25.8 (4.6)

Pour chacun de ces sujets, la colonne vertébrale a été reconstruite de T1 à L5 (Gajny et al., 2019) ainsi que la cage thoracique (Aubert et al., 2014; Vergari et al., 2020). Le plateau sacré, les cotyles et l'odontoïde ont été annotés et reconstruits en 3D sur les images en position « Free-Standing ». La scapula a été reconstruite à partir de la méthode détaillée dans le chapitre 3 (Bousigues et al., 2023), et recalée sur les images en Free standing position à partir de la méthode détaillée et validée dans le chapitre 4 de cette thèse.

Les paramètres calculés liés à l'alignement spino-pelvien et à l'épaule sont rappelés et illustrés dans le Tableau 8.

Tableau 8 : Paramètres liés à l'alignement spino-pelvien et à la position et orientation de la scapula

Paramètre	Définition	Image
<b>Cyphose thoracique T1-T12</b>	Angle entre le plateau supérieur de T1 et le plateau inférieur de T12	<p>Le diagramme illustre l'alignement de la colonne vertébrale humaine. Trois angles sont indiqués : un angle vert étiqueté 'T1-T6' pour la cyphose thoracique, un angle rouge étiqueté 'T1-T12' pour la cyphose thoracique globale, et un angle bleu étiqueté 'L1-L5' pour la lordose lombaire. Des lignes de référence sont tracées à travers les plateaux vertébraux concernés.</p>
<b>Cyphose T1-T6</b>	Angle entre le plateau supérieur de T1 et le plateau inférieur de T6	
<b>Lordose lombaire L1-L5</b>	Angle entre le plateau supérieur de L1 et le plateau inférieur de L5	
<b>Incidence pelvienne</b>	Angle entre la normale au plateau sacré (de S1) et la droite passant par le centre des têtes fémorales et le centre du plateau sacré	<p>Le diagramme montre une vue supérieure du bassin. Trois paramètres sont illustrés : la 'Pente sacrée' (angle vert) mesurée par rapport à une ligne horizontale, l'incidence pelvienne (angle bleu) mesurée entre la normale au plateau sacré et la ligne passant par les têtes fémorales et le centre sacré, et la version pelvienne (angle orange) mesurée par rapport à la verticale.</p>
<b>Version pelvienne</b>	Angle entre la droite passant par le centre de S1 et le centre des têtes fémorales et la verticale	
<b>Pente sacrée</b>	Angle entre le plan horizontal et celui du plateau sacré	

<p><b>OD-HA</b></p>	<p>Angle entre la verticale et la ligne reliant le sommet d'une apophyse osseuse de C2 (l'odontoïde, OD) et le milieu du segment reliant les centres des cotyles (HA)</p>	
<p><b>Protraction de la scapula (PRO)</b></p>	<p>Angle entre l'axe X du repère anatomo-gravitaire et la ligne définie par le centre de T1 et la projection du centre de la glène (CG) sur un plan horizontal incluant T1</p>	 <p style="text-align: center;">Vue supérieure</p>
<p><b>Rotation interne de la scapula (RI)</b></p>	<p>Angle entre l'axe Y du repère anatomo-gravitaire et la ligne définie par la CG et le Trigonum Spinae (TS) projetée sur un plan horizontal</p>	 <p style="text-align: center;">Vue supérieure</p>
<p><b>Rotation ascendante scapula (RA)</b></p>	<p>Angle entre l'axe Z du repère anatomo-gravitaire et la ligne définie par le TS et l'angle inférieur (AI) de la scapula projetée sur le plan frontal</p>	 <p style="text-align: center;">Vue dorsale</p>
<p><b>Tilt de la scapula</b></p>	<p>Angle entre l'axe Z du repère anatomo-gravitaire et la ligne définie par le TS et l'angle inférieur (AI) de la scapula projetée sur le plan sagittal</p>	 <p style="text-align: center;">Vue latérale</p>

### 2.1. Étude de l'effet de la position du bras sur les paramètres d'épaule

Pour rappel, position « Free-Standing » telle que décrite par les auteurs (Steffen et al., 2010) nécessite de ramener les mains aux mandibules afin d'éviter les superpositions osseuses des bras avec la colonne. Le double calcul des paramètres cliniques d'épaule permettra donc d'identifier les biais qui peuvent être induits par la position des bras.

La protraction de la scapula est calculée par rapport au centre du corps vertébral de T1. Une étape de recalage manuel de T1 sur les images Rx40 a donc été réalisée et évaluée par répétabilité, sur 10 sujets avec 3 répétitions. Pour chaque répétition, la protraction a été calculée, et l'évaluation de la répétabilité a porté sur cet indice clinique. Cela a constitué une étude préliminaire dont les résultats ont conditionné la suite de cette étude.

L'ensemble des paramètres cliniques d'épaule (protraction, rotation interne, rotation ascendante et le tilt) ont été calculés à partir de la scapula (dans Rx40) et du repère anatomo-gravitaire calculé à partir des cotyles annotées dans les images Rx40.

Un t-test apparié a ensuite été utilisé afin de comparer les moyennes entre les paramètres d'épaule calculés à partir des objets 3D reconstruits et recalés dans les images Rx40 et les paramètres calculés à partir de ceux dans Rx0 (à l'aide de la méthode du chapitre 4). Ce processus est synthétisé dans la Figure 51.

### 2.2. Différences de position et orientation des scapulas inter-sujets

La collecte des données de volontaires a porté sur deux catégories de personnes en fonction de leurs âges (catégorie 20-25 ans et une catégorie > 45 ans). Pour l'ensemble des paramètres, la normalité a été vérifiée à l'aide de tests de Shapiro-Wilk. Des diagrammes en violon (boîtes à moustaches avec une information sur la forme de la distribution) (Hintze and Nelson, 1998) ont été affichés<sup>11</sup>.

D'autre part, les mêmes graphes et analyses ont été menés en fonction du sexe et de l'Indice de Masse Corporelle (IMC). La limite a été fixée à un IMC de 25kg/m<sup>2</sup> (limite entre une corpulence dite normale et une corpulence dite de surpoids conformément au rapport de l'Organisation Mondiale de la Santé (WHO Geneva, 1997)).

### 2.3. Analyse du lien entre paramètres d'épaule et alignement spino-pelvien

Des analyses de corrélations linéaires simples ont été réalisées entre les paramètres d'alignement spinopelvien et les paramètres d'épaule.

---

<sup>11</sup> Betchold 2016 <https://github.com/bastibe/Violinplot-Matlab>, DOI: 10.5281/zenodo.4559847



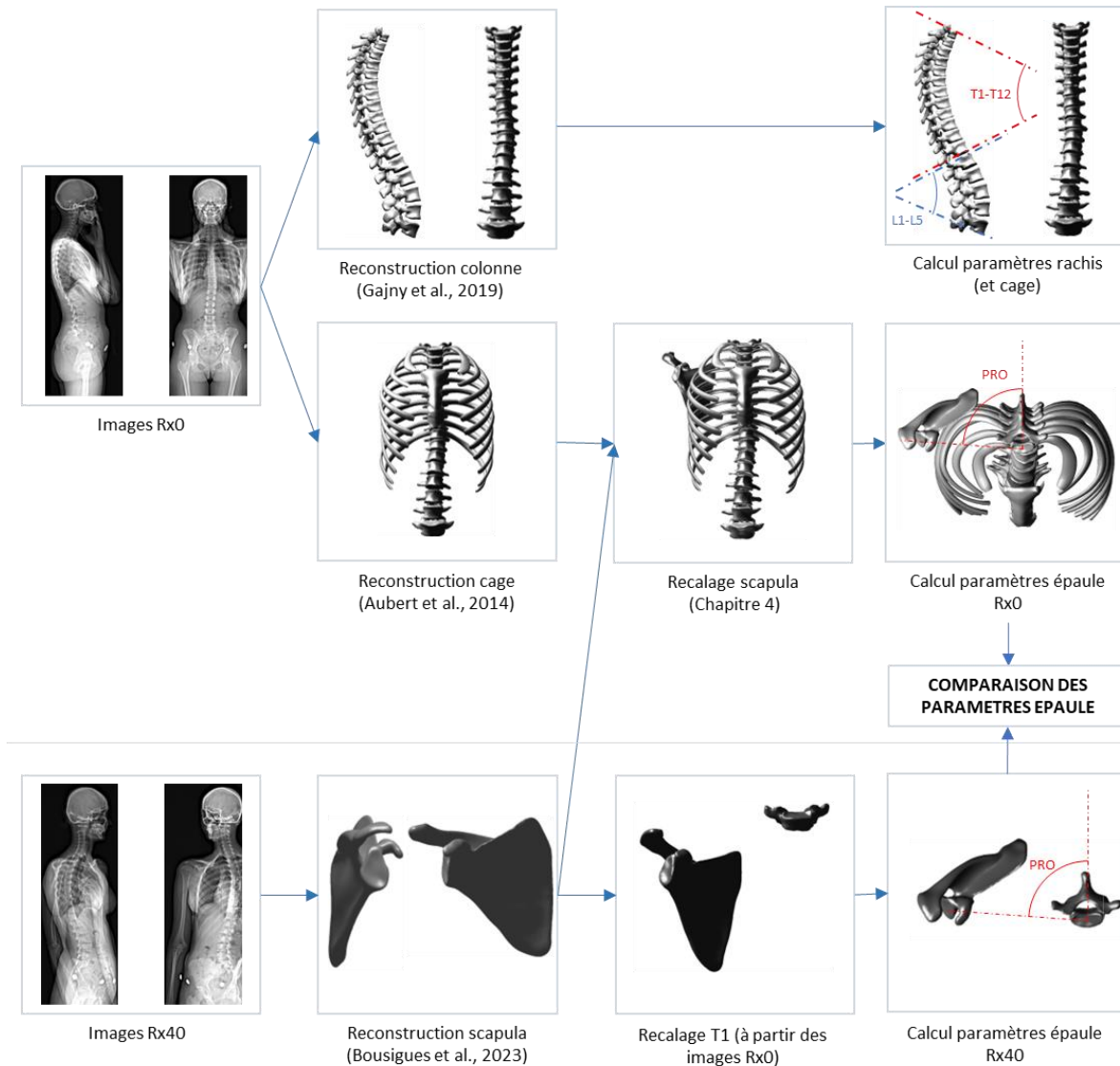


Figure 51 : Synthèse des étapes réalisées par volontaire pour analyser les données

### 3. Résultats

#### 3.1. Étude de l'effet de la position du bras sur les paramètres d'épaule

##### Répétabilité recalage de T1

Deux valeurs aberrantes ont été identifiées et écartées de l'étude. La première était liée à un mauvais enregistrement, la deuxième était liée au recalage de T1 sur le mauvais niveau de vertèbre (recalage de T1 au niveau de T2). Ils ont également été écartés des analyses suivantes.

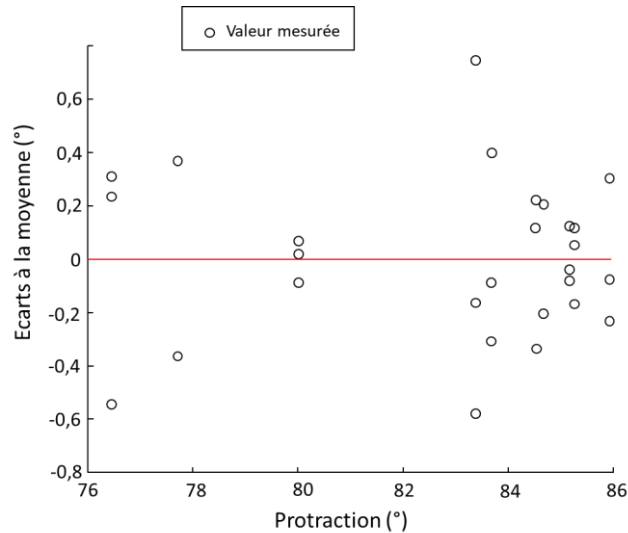


Figure 52 : Graphe des écarts à la moyenne des valeurs de répétabilité de la protraction (en °) en fonction du recalage de T1

On constate dans la Figure 52 que deux écarts-types de répétabilité de la protraction sont inférieurs à 1°.

*Différences entre position dans Rx0 et dans Rx40*

Le Tableau 9 présente les résultats obtenus pour les paramètres d'épaule pour les deux populations et entre les deux sets d'images (Rx0 et Rx40). Des différences significatives ont été déterminées à l'aide d'un t-test apparié entre les deux sets d'images pour les 2 populations sur la rotation ascendante et le tilt.

Tableau 9 : Comparaison des valeurs des indices cliniques calculés entre les images prises pour les reconstructions de colonne et celles prises pour la reconstruction de la scapula, valeur moyenne (écart-type), le symbole \* signifie une différence significative pour  $\alpha=0.05$

	Protraction [°]	Rotation interne [°]	Rotation ascendante [°]	Tilt [°]
<b>Population jeune (Rx40)</b>	83,1 (4,5)	45,0 (6,3)	3,6 (3,6) *	8,6 (5,2) *
<b>Population jeune (Rx0)</b>	82,0 (5,7)	42,6 (6,3)	12,0 (4,5) *	-5,7 (5,7) *
<b>Population moins jeune (Rx40)</b>	83,0 (3,9)	43,9 (6,2)	1,9 (5,9) *	12,8 (6,6) *
<b>Population moins jeune (Rx0)</b>	79,3 (3,0)	45,7 (5,4)	12,0 (6,0) *	-3,7 (5,4) *

## 3.2. Différences de position et orientation des scapulas inter-sujets

*Différences entre population jeune et population moins jeune*

Les paramètres d'alignement sagittal ont été calculés dans Rx0 et sont détaillés dans le Tableau 10. Ils sont également détaillés dans la Figure 53 et les distributions des paramètres pelviens sont détaillées dans la Figure 54.

Tableau 10 : Comparaison des paramètres de colonne entre les deux populations

	OD-HA [°]	Cyphose T1_T6 [°]	Cyphose T6_T12 [°]	Lordose L1_L5 [°]	Cyphose T1_T12 [°]
<b>Population jeune</b>	-2,3 (1,7)	30,4 (7,6)	27,4 (7,8)	-48,9 (11,7)	52,7 (11,3)
<b>Population moins jeune</b>	-2,0 (2,3)	32,9 (8,3)	32,8 (9,5)	-44,1 (13,4)	60,3 (10,9)

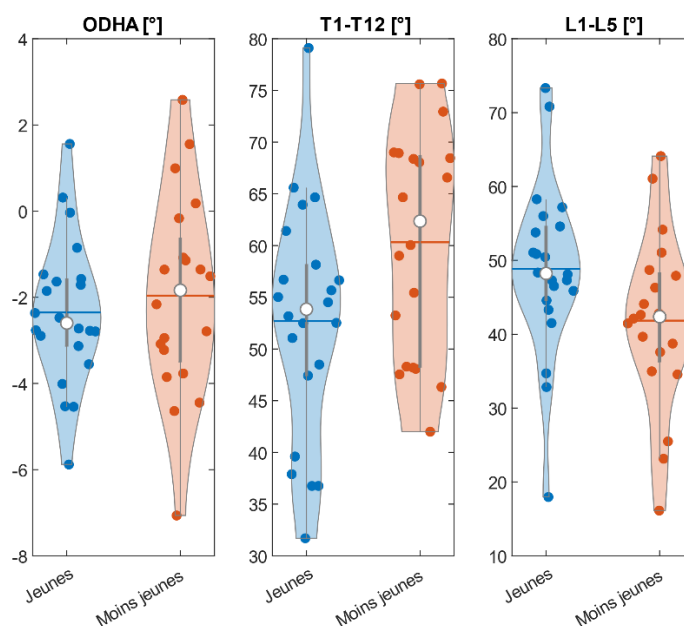


Figure 53 : Diagrammes en violon des paramètres cliniques de colonne (ODHA : angle entre la verticale et la droite passant par l'odontoïde et le milieu du segment joignant les centres des cotyles ; T1-T12 : Angle entre le plateau supérieur de T1 et le plateau inférieur de T12, L1-L5 : Angle entre le plateau supérieur de L1 et le plateau inférieur de L5)

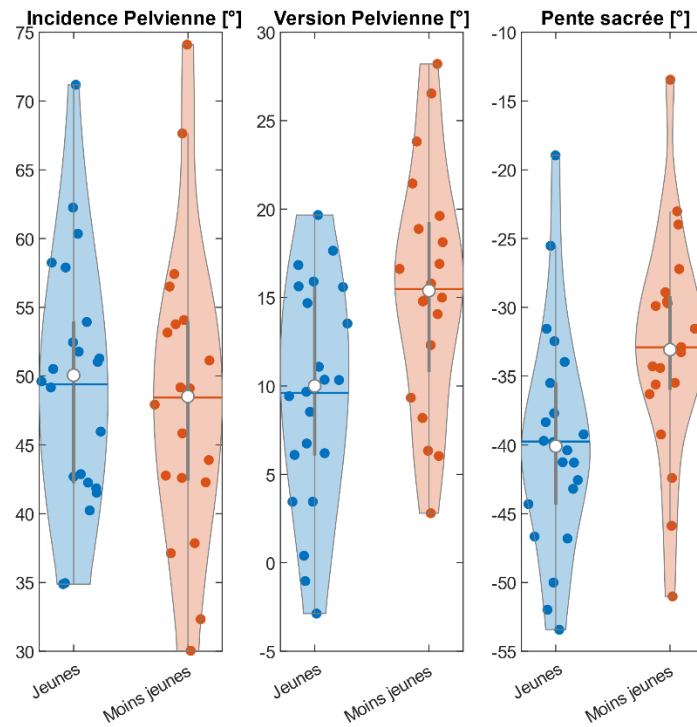


Figure 54 : Diagrammes en violon des paramètres pelviens (comparaison entre les deux populations)

Les paramètres d'épaule sont détaillés dans le Tableau 9 et leurs distributions sont illustrées dans la Figure 55. La seule différence statistiquement significative entre les deux populations a été trouvée au niveau du tilt. Une différence moyenne de 4° a été notée entre les deux populations.

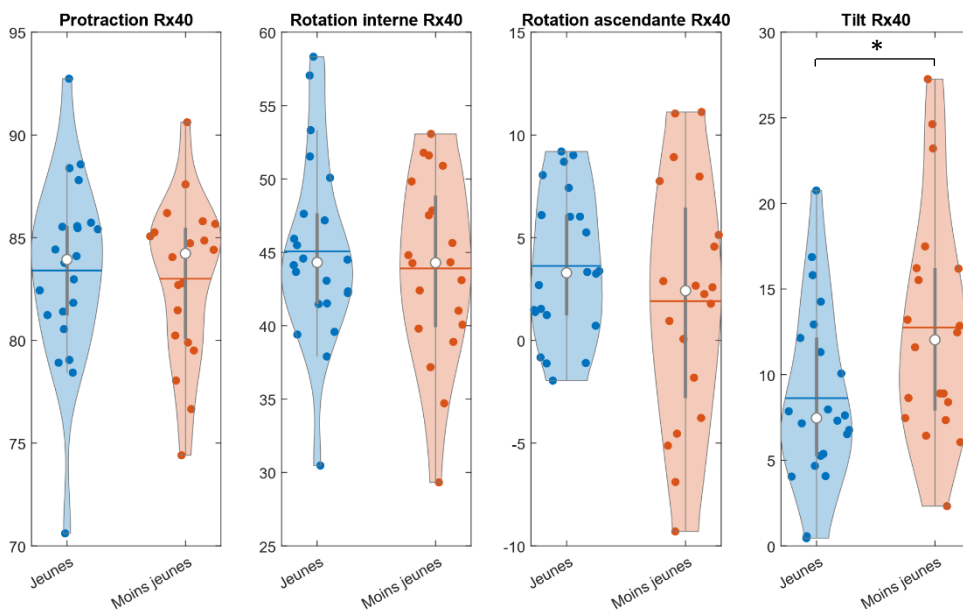


Figure 55 : Diagrammes en violon des différents paramètres cliniques d'épaule entre les 2 populations (\* indique une différence significative)

Les figures suivantes illustrent deux volontaires différents avec deux tilts différents. Pour des raisons de visualisation, les colonnes ont été ajoutées à l'illustration.

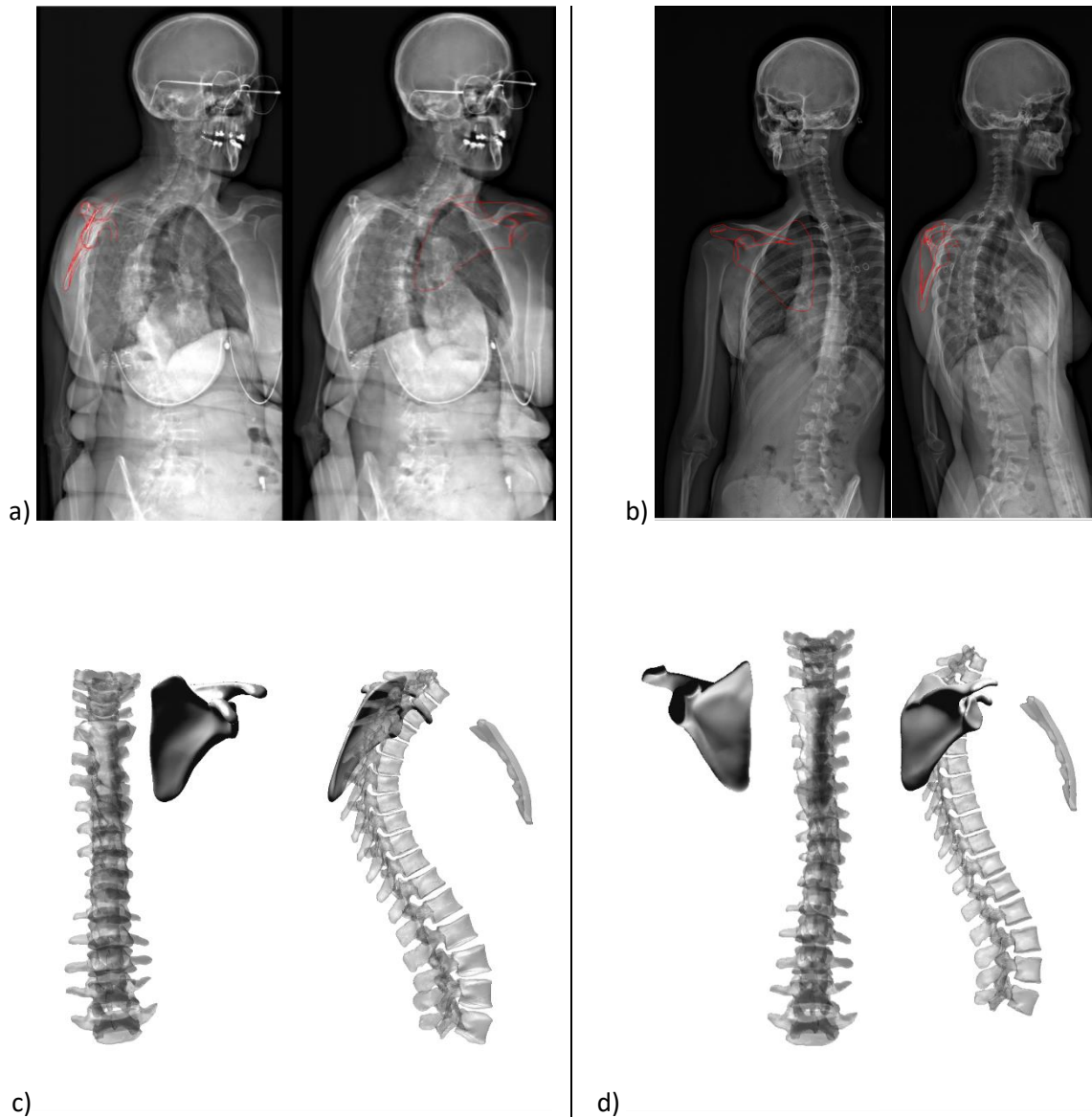


Figure 56 : a) Radiographies d'un volontaire ayant un tilt  $>25^\circ$  ; b) Radiographies d'un volontaire ayant un tilt  $<5^\circ$  ; c) illustration des os en 3D du volontaire a) proposée après un recalage grossier (pas la seconde phase de recalage) à des fins illustratives ; d) illustration des os en 3D du volontaire b) proposée après un recalage grossier (pas la seconde phase de recalage) à des fins illustratives

#### Différences relatives au sexe

La cohorte a été scindée en deux en fonction du sexe des individus. Les différences de distributions des paramètres d'épaules en fonction du sexe sont illustrées dans la Figure 57. Aucune différence significative n'a été trouvée.

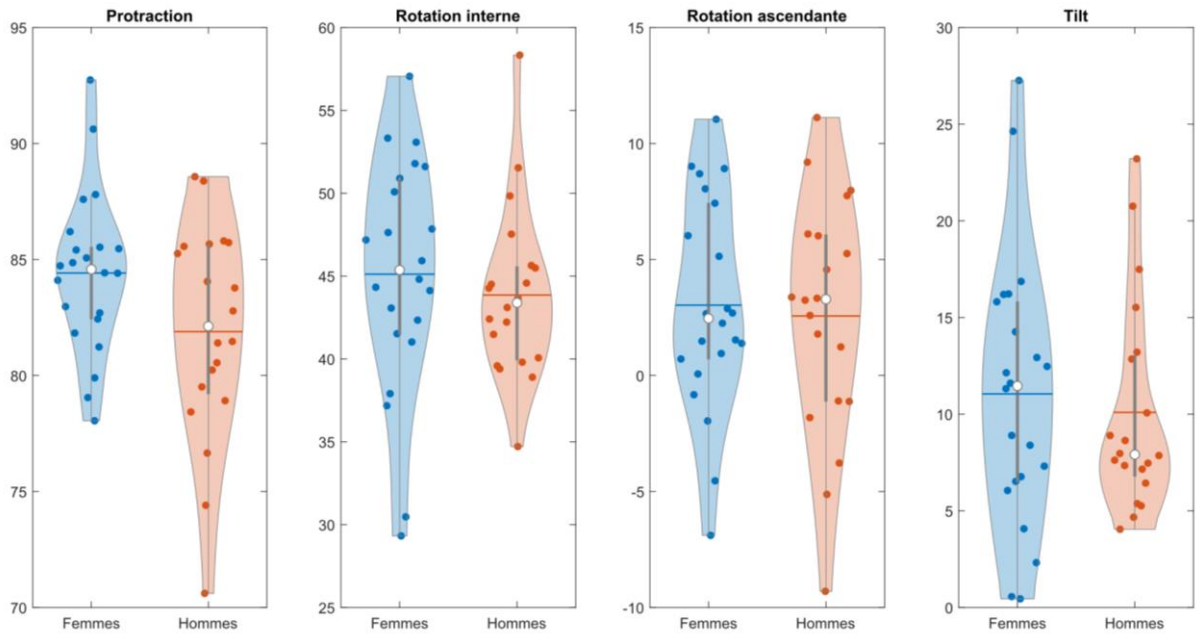


Figure 57 : Diagrammes en violon des différents paramètres cliniques d'épaule en fonction du sexe (\* indique une différence significative)

Différences relatives à l'IMC

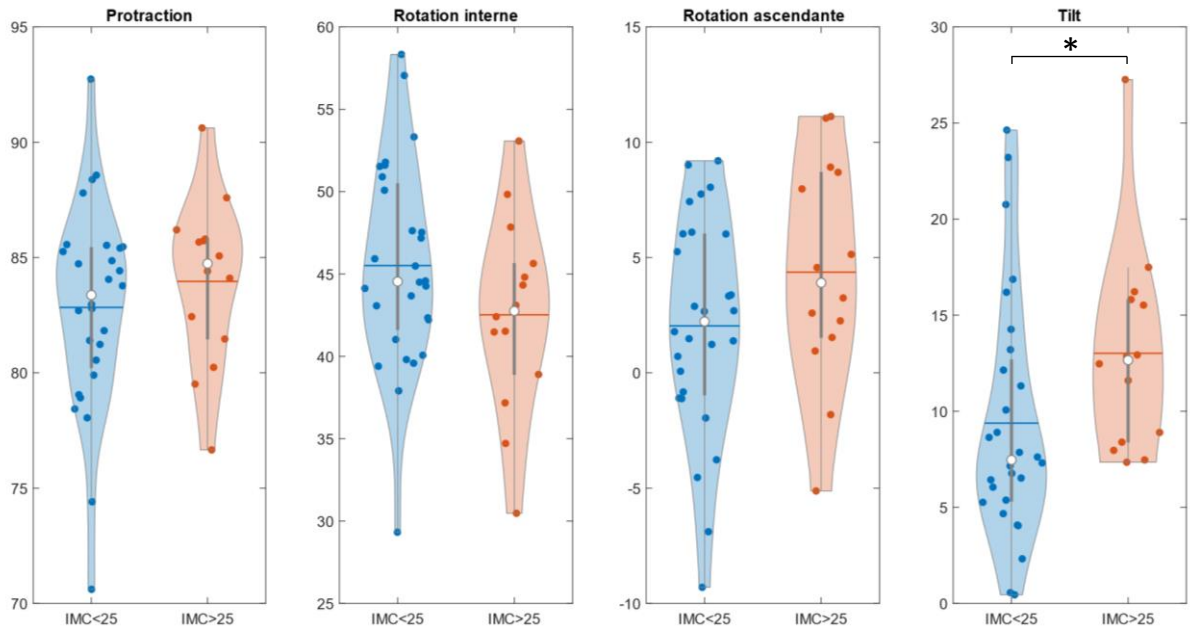


Figure 58 : Diagrammes en violon des différents paramètres cliniques d'épaule en fonction de l'IMC (\* indique une différence significative)

Concernant la protraction, la rotation interne et la rotation ascendante, les distributions sont normales et aucune différence significative n'a été constatée. En revanche, les distributions des tilts n'étaient pas normales et l'utilisation d'un test non paramétrique de Mann-Whitney U a permis de détecter une différence significative de moyenne avec une p-value égale à 0,02.

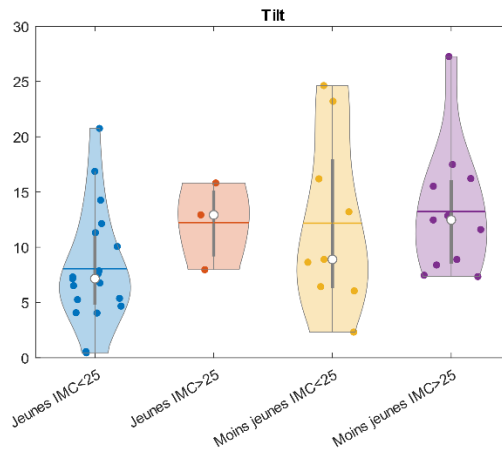


Figure 59 : Diagrammes en violon du tilt en fonction de l'âge et de l'IMC (de gauche à droite, respectivement : N = 19 ; N = 3, N = 9 ; N = 11)

Des diagrammes violons concernant le tilt ont été tracés en scindant les volontaires à la fois selon leur catégorie d'âge et leur IMC. Ces diagrammes sont illustrés dans la Figure 59.

### 3.3. Analyse du lien entre paramètres d'épaule et alignement spino-pelvien

#### Corrélations simples sur les volontaires jeunes

Le Tableau 11 suivant illustre les coefficients de corrélations de Pearson calculés sur les volontaires jeunes sur les paramètres liés à l'épaule et à l'alignement postural.

Tableau 11 : Tableau des coefficients de corrélations de Pearson calculés sur les volontaires jeunes entre les différents paramètres d'épaule et d'alignement postural (les valeurs en gras correspondent aux corrélations significatives, \* quand  $p < 0,05$  et \*\* pour  $p < 0,01$ )

	ODHA	T1-T4	T1-T12	L1-L5	Incidence pelvienne	Version pelvienne	Pente sacrée	Protraction	Rotation interne	Rotation ascendante	Tilt
ODHA		-0,14	-0,26	-0,12	0,25	-0,05	-0,32	<b>-0,56 **</b>	<b>-0,51 *</b>	0,31	0,21
T1-T4			<b>0,44 *</b>	-0,05	0,15	0,05	-0,13	0,15	0,01	-0,13	-0,05
T1-T12				<b>0,64 **</b>	<b>0,46 *</b>	0,10	<b>-0,43 *</b>	-0,10	0,06	-0,07	-0,09
L1-L5					<b>0,65 **</b>	0,06	<b>-0,68 **</b>	-0,06	0,02	0,23	0,07
Incidence pelvienne						<b>0,48 *</b>	<b>-0,74 **</b>	-0,11	-0,27	0,27	0,20
Version pelvienne							0,24	0,04	-0,09	-0,05	0,36
Pente sacrée								0,15	0,23	-0,35	0,06
Protraction									<b>0,63 **</b>	0,13	-0,15
Rotation interne										0,09	-0,32
Rotation ascendante											0,06
Tilt											

Des corrélations négatives faibles significatives ont été observées entre l’OD-HA et la protraction, et l’OD-HA et la rotation interne (Tableau 11).

*Corrélations simples sur les volontaires moins jeunes*

Le Tableau 12 donne les valeurs des coefficients de corrélation de Pearson entre les différents paramètres dans la population moins jeune. Une corrélation positive faible significative a été observée entre la rotation ascendante et l’OD-HA (Tableau 12).

Tableau 12 : Tableau des coefficients de corrélations de Pearson calculés sur les volontaires moins jeunes entre les différents paramètres d'épaule et d'alignement postural (les valeurs en gras correspondent aux corrélations significatives, \* quand  $p < 0,05$  et \*\* pour  $p < 0,01$ )

	ODHA	T1-T4	T1-T12	L1-L5	Incidence pelvienne	Version pelvienne	Pente sacrée	Protraction	Rotation interne	Rotation ascendante	Tilt
ODHA		0,00	0,09	-0,14	0,06	0,31	0,17	-0,13	-0,19	<b>0,55 *</b>	0,11
T1-T4			0,40	0,23	0,28	0,16	-0,24	0,17	0,16	-0,16	-0,11
T1-T12				0,37	0,30	0,30	-0,15	0,37	-0,15	0,04	0,38
L1-L5					<b>0,78 **</b>	0,23	<b>-0,84 **</b>	0,34	0,24	-0,35	-0,04
Incidence pelvienne						<b>0,65 **</b>	<b>-0,78 **</b>	0,30	0,11	-0,14	-0,03
Version pelvienne							-0,04	0,17	-0,31	0,28	0,28
Pente sacrée								-0,25	-0,40	0,42	0,26
Protraction									0,33	-0,10	0,08
Rotation interne										-0,32	<b>-0,77 **</b>
Rotation ascendante											0,25
Tilt											

## 4. Discussion

Les objectifs de cette étude étaient de pouvoir étudier les liens qui pourraient exister entre le positionnement et l’orientation des scapulas et l’alignement postural des différents volontaires sur différentes populations de volontaires asymptomatiques (jeunes et âgées). Cela partait de l’hypothèse que les méthodes détaillées dans les chapitres 3 et 4 pourraient permettre de quantifier des paramètres liés à la position et à l’orientation des scapulas par rapport au repère patient. Dans un premier temps, il a été vérifié que les paramètres de colonnes sont cohérents avec ceux donnés dans les études normatives de la littérature (détaillées dans le Chapitre 2). Ensuite, l’hypothèse évoquée précédemment a été vérifiée en réalisant une étude préliminaire. Les effets du recalage de T1 sur la protraction ont été quantifiés et l’écart-type de répétabilité était inférieur à 1°, donc on peut le considérer comme acceptable, bien qu’une étude de validation plus approfondie serait nécessaire (avec un deuxième opérateur par exemple). Cela a permis de calculer l’ensemble des paramètres



d'épaules à la fois dans les images Rx0 et les images Rx40 et de quantifier l'effet de la position des bras sur les paramètres d'épaules. On constate notamment des différences significatives de moyennes sur la rotation ascendante et le tilt. Enfin, les différents paramètres cliniques ont été comparés entre les deux populations, notamment les paramètres d'épaules et nous avons cherché si des corrélations existaient entre les paramètres d'épaule et ceux d'alignement postural.

#### 4.1. Comparaison des indices cliniques de colonne avec ceux de la littérature :

La littérature est abondante concernant l'alignement postural par catégories d'âges. Nous allons donc dans un premier temps comparer les paramètres d'alignement postural obtenus dans cette étude sur les deux cohortes étudiées avec valeurs issues d'études normatives.

Tableau 13 : Comparaison des paramètres d'alignement postural avec des études normatives de la littérature

	Publication	OD-HA [°]	Lordose L1_L5/S1 [°]	Cyphose T1_T12 [°]
<b>Population jeune</b>	Notre étude	-2 (2)	49 (12)	53 (11)
<b>Littérature</b>	Amabile <i>et al.</i> , 2018	-2 (2)	58 (13)	50 (13)
	Ouchida <i>et al.</i> , 2023	-	56 (NC)	50 (NC)
<b>Population moins jeune</b>	Notre étude	-2 (2)	44 (13)	60 (11)
<b>Littérature</b>	Amabile <i>et al.</i> , 2018	-2 (2)	55 (8)	51 (11)
	Ouchida <i>et al.</i> , 2023	-	52 (NC)	45 (NC)
	Bassani <i>et al.</i> , 2019	-	45 (12)	55 (14)

Les études sélectionnées (Amabile *et al.*, 2018; Bassani *et al.*, 2019; Ouchida *et al.*, 2023) sont des études normatives<sup>12</sup> qui établissent des corridors de normalités sur de grands nombres de sujets. Les chiffres d'OD-HA proposés par les auteurs (Ouchida *et al.*, 2023) ne sont pas relevés ici en raison de la différence dans la définition donnée dans l'article, les auteurs Bassani *et al.*, ne calculant pas l'OD-HA dans leurs études, il n'est pas relevé ici non plus.

Les valeurs d'OD-HA sont proches de celles de la littérature, ce qui semble indiquer que nos deux populations de volontaires asymptomatiques ne présentent pas de déséquilibre majeur. Les auteurs (Amabile *et al.*, 2018; Ouchida *et al.*, 2023) calculent une lordose lombaire entre L1 et S1, alors que la définition adoptée ici est similaire à celle des auteurs (Bassani *et al.*, 2019) calculée entre L1 et L5. Cela explique que les valeurs de notre étude soient légèrement inférieures à celles des études de (Amabile *et al.*, 2018; Ouchida *et al.*, 2023), mais similaires à celles de (Bassani *et al.*, 2019). En revanche on

<sup>12</sup> Etudes menées sur de grands nombres de volontaires permettant d'établir des valeurs (voire des distributions) de références sur différents paramètres cliniques

constate que la cyphose thoracique de notre population âgée est légèrement supérieure aux valeurs de la littérature. Les sens d'évolution des paramètres de lordose et de cyphose sont similaires à l'évolution de ces paramètres dans la littérature.

Il n'existe pas, à notre connaissance, d'étude normative concernant les paramètres d'épaule ou leur évolution. Les valeurs issues de l'étude de (Moroder et al., 2020) sont reportées dans le Tableau 14 afin de pouvoir les comparer avec celles de notre étude et discuter.

Tableau 14 : Comparaison des valeurs de paramètres d'épaule entre la présente étude et l'étude de (Moroder et al., 2020)

	<b>Protraction [°]</b>	<b>Rotation interne [°]</b>	<b>Rotation ascendante [°]</b>
<b>Population (Rx40)</b>	83 (4)	45 (6)	3 (5)
<b>Moroder et al., 2020</b>	88 (5)	41 (5)	13 (5)

Le tilt n'a pas été comparé entre ces deux études car la définition utilisée dans l'étude de (Moroder et al., 2020) est très différente de celle de cette étude. En effet, la normale à un plateau vertébral de T1 est utilisée, or le plateau représente une surface de petite taille, et donc la moindre imprécision sur le placement et l'orientation de T1 aurait des conséquences importantes sur le calcul de ce paramètre. Cela est d'autant plus problématique que la visibilité de cette vertèbre peut être altérée par la superposition de tissus mous et osseux sur la vue sagittale. Le calcul du tilt tel que proposé dans le chapitre précédent est donc plus robuste pour un calcul à partir de radiographie biplane. Concernant l'ensemble des autres indices cliniques, on obtient des plages de variations similaires, mais des valeurs moyennes assez différentes sur l'ensemble des paramètres d'épaule. La rotation ascendante présente une différence particulièrement importante entre les valeurs obtenues dans notre population et celle des auteurs (Moroder et al., 2020), on suppose que cette différence est principalement expliquée par la différence de position (debout/couchée).

#### 4.2. Étude de l'effet de la position du bras sur les paramètres d'épaule

Parmi les paramètres d'épaule, seule la protraction nécessite une approximation du centre du corps vertébral de T1 pour son calcul. Il pourrait être envisagé une autre méthode de calcul de ce paramètre, indépendante de T1. L'ensemble des paramètres cliniques de l'épaule pour cette étude ont été caractérisés dans les images Rx40, mais cela implique un léger biais dans notre étude liée au fait que les courbures de la colonne et la position et orientation de la scapula ne sont pas caractérisées sur les mêmes images. En effet, il a été montré qu'il existe des différences dans les courbures de colonne entre différentes positions des bras (Aota et al., 2011). Initialement, le choix a été fait de recalibrer la scapula dans les images Rx0 plutôt que le rachis dans les images Rx40, car le rachis étant composé d'un empilement de vertèbres (donc de sous-structures), le recalibrer dans les images Rx40 représente un défi complexe, particulièrement s'il faut recalibrer manuellement chaque vertèbre.

Dans le cadre de notre étude, il est donc plus pertinent de calculer les indices cliniques d'épaule sur les images Rx40. Cependant, dans une étude de pseudo-cinématique visant à identifier la contribution du rachis dans un mouvement d'élévation du bras telle que dans l'étude (Gajny et al., 2023) illustrée dans la Figure 60, la possibilité de recalcr la scapula dans des images Rx0 avec différents degrés d'élévation du bras pourrait être intéressant. En effet, cela pourrait permettre d'étudier si les différentes stratégies rachidiennes sont liées à des stratégies scapulo-thoraciques spécifiques.

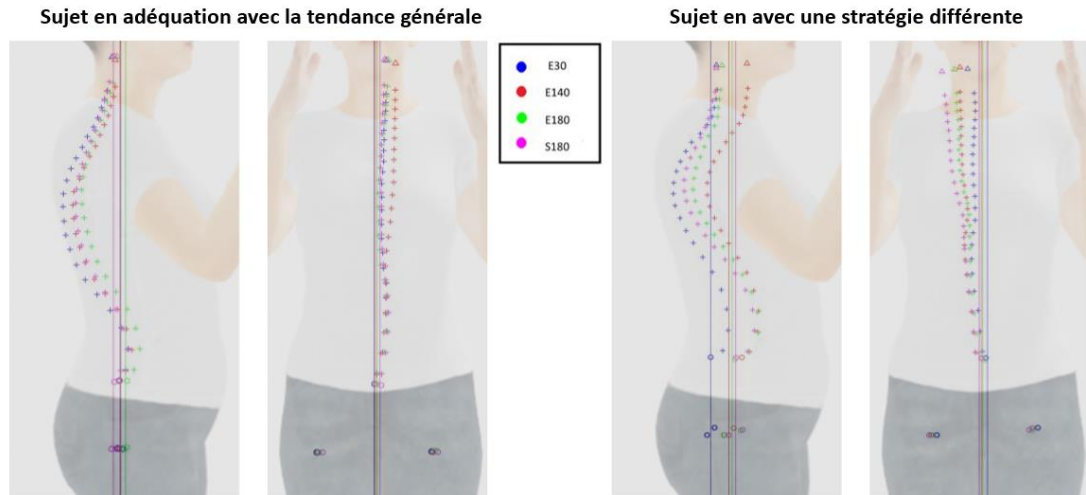


Figure 60 : Illustration de stratégies de contribution du rachis à l'élévation du bras chez des personnes asymptomatiques, E30 correspond à une élévation antérieure de 30° du bras, E140 correspond à une élévation antérieure de 140° du bras, E180 correspond à une élévation antérieure de 180° du bras, et S180 correspond à une élévation du bras maximale dans le plan de la scapula (image issue de la présentation orale (Gajny et al., 2023))

#### 4.3. Différences de position et orientation des scapulas inter-sujets

Si l'on s'intéresse aux résultats obtenus sur les indices d'épaule entre les différentes populations (âgée et jeune), globalement, assez peu de différences sont visibles. Une différence statistiquement significative a été identifiée pour le tilt de 4° entre les deux populations. Cependant, cette différence est faible pour tirer des conclusions cliniques sur ce point.

Les populations ont ensuite été scindées sur des critères de sexe et d'IMC (sur un critère issu d'un rapport de l'OMS qui correspond à 25 kg/m<sup>2</sup>). La même différence de tilt a été observée entre les personnes ayant un IMC > 25 kg/m<sup>2</sup> et celles ayant un IMC inférieur à cette limite. Nous avons donc illustré dans la Figure 59 les différenciations en fonction à la fois de l'âge et de l'IMC. Il semblerait que l'IMC joue un rôle plus important, mais en raison des petits effectifs de chaque sous-population, il n'est pas possible de tirer de conclusion claire. Dans le cadre de notre étude, l'IMC semble être un indicateur pertinent (en effet, aucun athlète n'a été inclus dans cette étude, on peut donc supposer qu'il n'y aura pas de biais lié à une trop forte masse musculaire qui aurait un impact direct sur l'IMC) cependant, les auteurs (Prentice and Jebb, 2001) appellent à une forme de vigilance sur l'utilisation de l'IMC.

#### 4.4. Analyse du lien entre paramètres d'épaule et alignement spino-pelvien

Aucune corrélation linéaire forte significative n'a été identifiée. Quelques corrélations faibles négatives significatives ont été observées entre l'OD-HA et les paramètres de protraction, rotation interne chez

les volontaires jeunes. Une corrélation faible significative a été observée également entre la rotation ascendante et l'OD-HA chez les volontaires moins jeunes. Il s'agit d'une première analyse de cet ordre, et des analyses plus poussées sur des populations plus grandes pourraient être envisagées afin de prendre en compte à la fois l'aspect multifactoriel de la posture et de la position et orientation des scapulas.

## 5. Conclusion intermédiaire

Cette étude constitue un premier pas vers l'analyse couplée de l'alignement postural et de l'articulation scapulo-thoracique. De premiers résultats ont permis de mettre en avant une faible différence significative de tilt entre deux populations asymptomatiques. Ces premiers résultats portaient sur des volontaires asymptomatiques, et il pourrait être intéressant de compléter ces travaux avec l'étude de personnes souffrant de différentes pathologies d'épaule, notamment de rupture de coiffe des rotateurs.



# Conclusion et perspectives

Cette thèse avait pour objectif général de proposer des méthodologies pour mettre en lien l'alignement postural et la position et orientation des épaules à partir de radiographie biplane. Plusieurs verrous ont été identifiés. Le premier était lié à la difficulté à produire une reconstruction 3D précise de la scapula à partir de radiographie biplane.

Pour cela, une méthode de reconstruction 3D de la scapula à partir de radiographie biplane a été établie et évaluée dans le Chapitre 3. La simplification des annotations ainsi que le calcul du modèle ajusté initial ont permis de rendre cette méthode plus facile à utiliser et plus rapide que les méthodes actuellement proposées dans la littérature. L'introduction d'ajustements semi-automatisés avec le « Minimal path » focalisé sur les zones avec de l'information robuste et en laissant à l'utilisateur le choix de garder les contours corrects a permis de gagner un peu de précision de forme. Ainsi, cette nouvelle méthode proposée permet de reconstruire la scapula dans un temps utilisateur entre 5 et 10 minutes en fonction du niveau de formation de celui-ci. Cette méthode ouvre des perspectives et notamment constitue un pas vers l'analyse de la position et orientation des scapulas que l'on souhaite mettre en lien avec l'alignement postural.

Un deuxième verrou était lié au fait que la reconstruction de la scapula nécessite une paire d'images spécifique (le patient est tourné dans la cabine EOS) différente de la paire d'images utilisées pour l'analyse posturale (face profil strict). Afin de pouvoir analyser dans les mêmes images à la fois la position et orientation des scapulas, mais également l'alignement postural, une méthode de recalage de la scapula sur les images face-profil a été proposée. Cette méthode est basée sur une phase d'annotation des cotyles et des extrémités d'une clavicule pour réaliser une première phase de recalage, suivi d'ajustements fins. Cette méthode a été évaluée et montrait des résultats encourageants sur les indices cliniques étudiés.

Une première cohorte de 42 volontaires asymptomatiques de deux catégories d'âges différentes a été constituée, avec l'acquisition de deux paires de radiographies, et les paramètres cliniques ont été calculés (liés à la position et orientation de leurs scapulas, mais également ceux liés à l'analyse de l'alignement postural).

Néanmoins, lors des acquisitions de radiographies biplanes face profil, une position de référence est recommandée, avec les bras fléchis pour ramener les mains au niveau des mandibules, ce qui est indispensable pour avoir une visibilité du rachis sur la radiographie de profil.

Dans une dernière étude, nous avons donc investigué le potentiel biais apporté par cette consigne. Pour cela, nous avons identifié que pour le calcul d'un paramètre clinique, il était possible de recalculer T1 dans les images utilisées pour la reconstruction 3D de la scapula (dans lesquelles le patient a les bras le long du corps), et d'en déduire la position de T1 dans le repère anatomo-gravitaire pour les deux acquisitions. Cela a permis de quantifier le biais lié à la consigne des mains sur les mandibules en face-profil strict et ses répercussions sur les indices cliniques liés à la position et orientation de la scapula. Ce biais apparaît modéré pour les paramètres de protraction et de rotation interne, et plus important pour le tilt et la rotation ascendante. Au vu de ces résultats nous avons choisi de quantifier les paramètres d'alignement postural sur la paire de radiographies face-profil, et ceux de la scapula sur la paire de radiographies en position tournée.

Cette dernière partie a permis d'identifier des tendances dans deux populations asymptomatiques d'âges très différents et pose les bases de d'une analyse plus complète portant sur des patients présentant différentes pathologies de l'épaule.

En conclusion, ce travail pose des bases pour l'analyse tridimensionnelle du complexe articulaire de l'épaule en position fonctionnelle, avec une méthode de reconstruction 3D améliorée, une méthode de recalage permettant de visualiser la scapula dans l'analyse posturale du sujet, et une analyse quantitative pour les paramètres de posture et sur les paramètres de positionnement et orientation de la scapula. Ces bases sont maintenant opérationnelles dans un contexte de recherche clinique, en particulier, pour analyser les patients avant et après chirurgie, ce qui ouvre une nouvelle piste de réflexion et de quantification objective dans le contexte de la planification de chirurgie de l'épaule.

# Références

- Académie Nationale de Médecine, n.d. définition : Posture [WWW Document]. Dict. Académie Natl. Médecine. URL <http://dictionnaire.academie-medecine.fr/index.php?q=posture> (accessed 5.29.23).
- Akbari-Shandiz, M., Lawrence, R.L., Ellingson, A.M., Johnson, C.P., Zhao, K.D., Ludewig, P.M., 2019. MRI vs CT-based 2D-3D auto-registration accuracy for quantifying shoulder motion using biplane video-radiography. *J. Biomech.* 82, 375–380. <https://doi.org/10.1016/j.jbiomech.2018.09.019>
- Albrecht, T., Lüthi, M., Gerig, T., Vetter, T., 2013. Posterior shape models. *Med. Image Anal.* 17, 959–973. <https://doi.org/10.1016/j.media.2013.05.010>
- Amabile, C., Le Huec, J.-C., Skalli, W., 2018. Invariance of head-pelvis alignment and compensatory mechanisms for asymptomatic adults older than 49 years. *Eur. Spine J.* 27, 458–466. <https://doi.org/10.1007/s00586-016-4830-8>
- Amabile, C., Pillet, H., Lafage, V., Barrey, C., Vital, J.-M., Skalli, W., 2016. A new quasi-invariant parameter characterizing the postural alignment of young asymptomatic adults. *Eur. Spine J.* 25, 3666–3674. <https://doi.org/10.1007/s00586-016-4552-y>
- Aota, Y., Saito, T., Uesugi, M., Kato, S., Kuniya, H., Koh, R., 2011. Optimal Arm Position for Evaluation of Spinal Sagittal Balance. *J. Spinal Disord. Tech.* 24, 105–109. <https://doi.org/10.1097/BSD.0b013e3181da36c4>
- Aubert, B., 2020. Reconstruction 3D automatique de la colonne vertébrale à partir de radiographie bi-planaires EOS. Ecole de Technologie supérieure, université du Québec, Montreal, QC, Canada.
- Aubert, B., Vazquez, C., Cresson, T., Parent, S., de Guise, J.A., 2019. Toward Automated 3D Spine Reconstruction from Biplanar Radiographs Using CNN for Statistical Spine Model Fitting. *IEEE Trans. Med. Imaging* 38, 2796–2806. <https://doi.org/10.1109/TMI.2019.2914400>
- Aubert, B., Vergari, C., Ilharreborde, B., Courvoisier, A., Skalli, W., 2014. 3D reconstruction of rib cage geometry from biplanar radiographs using a statistical parametric model approach. *Comput. Methods Biomech. Biomed. Eng. Imaging Vis.* 4, 281–295. <https://doi.org/10.1080/21681163.2014.913990>
- Barrett, E., 2016. Is thoracic spine posture associated with shoulder pain, range of motion and function? A systematic review. *Man. Ther.* 9.
- Bassani, T., Galbusera, F., Luca, A., Lovi, A., Gallazzi, E., Brayda-Bruno, M., 2019. Physiological variations in the sagittal spine alignment in an asymptomatic elderly population. *Spine J.* 19, 1840–1849. <https://doi.org/10.1016/j.spinee.2019.07.016>
- Baulot, E., Sirveaux, F., Boileau, P., 2011. Grammont’s Idea: The Story of Paul Grammont’s Functional Surgery Concept and the Development of the Reverse Principle. *Clin. Orthop.* 469, 2425–2431. <https://doi.org/10.1007/s11999-010-1757-y>
- Beaulieu, C.F., Hodge, D.K., Bergman, A.G., Butts, K., Daniel, B.L., Napper, C.L., Darrow, R.D., Dumoulin, C.L., Herfkens, R.J., 1999. Glenohumeral Relationships during



- Physiologic Shoulder Motion and Stress Testing: Initial Experience with Open MR Imaging and Active Imaging-Plane Registration. *Radiology* 212, 699–705. <https://doi.org/10.1148/radiology.212.3.r99se31699>
- Benameur, S., Mignotte, M., Parent, S., Labelle, H., Skalli, W., De Guise, J.A., 2001. 3D biplanar reconstruction of scoliotic vertebrae using statistical models, in: *Proceedings of the 2001 IEEE Computer Society Conference on Computer Vision and Pattern Recognition. CVPR 2001*. p. II–II. <https://doi.org/10.1109/CVPR.2001.991014>
- Bercik, M.J., Kruse, K., Yalozis, M., Gauci, M.-O., Chaoui, J., Walch, G., 2016. A modification to the Walch classification of the glenoid in primary glenohumeral osteoarthritis using three-dimensional imaging. *J. Shoulder Elbow Surg.* 25, 1601–1606. <https://doi.org/10.1016/j.jse.2016.03.010>
- Bishop, J.L., Kline, S.K., Aalderink, K.J., Zauel, R., Bey, M.J., 2009. Glenoid inclination: In vivo measures in rotator cuff tear patients and associations with superior glenohumeral joint translation. *J. Shoulder Elbow Surg.* 18, 231–236. <https://doi.org/10.1016/j.jse.2008.08.002>
- Bizdikian, A.J., Assi, A., Bakouny, Z., Yared, F., Saghbini, E., Bakhos, G.E., Esber, S., Khalil, N., Otayek, J., Ghanimeh, J., Sauret, C., Skalli, W., Ghanem, I., 2018. Validity and reliability of different techniques of neck–shaft angle measurement. *Clin. Radiol.* 73, 984.e1–984.e9. <https://doi.org/10.1016/j.crad.2018.06.006>
- Boileau, P., Watkinson, D.J., Hatzidakis, A.M., Balg, F., 2005. Grammont reverse prosthesis: Design, rationale, and biomechanics. *J. Shoulder Elbow Surg.* 14, S147–S161. <https://doi.org/10.1016/j.jse.2004.10.006>
- Bonneau, D., 2017. *Thérapeutique manuelle*. Dunod.
- Bousigues, S., Gajny, L., Abihssira, S., Heidsieck, C., Ohl, X., Hagemester, N., Skalli, W., 2023. 3D reconstruction of the scapula from biplanar X-rays for pose estimation and morphological analysis. *Med. Eng. Phys.* 120, 104043. <https://doi.org/10.1016/j.medengphy.2023.104043>
- Bousigues, Sandrine, Gajny, L., Skalli, W., Aloui, S., Ohl, X., Tétreault, P., Hagemester, N., 2023. A method to characterize posture and the scapulothoracic joint using biplanar radiography. Paris, France.
- Boutillon, A., Borotikar, B., Burdin, V., Conze, P.-H., 2022. Multi-structure bone segmentation in pediatric MR images with combined regularization from shape priors and adversarial network. *Artif. Intell. Med.* 132, 102364. <https://doi.org/10.1016/j.artmed.2022.102364>
- Boutillon, A., Borotikar, B., Burdin, V., Conze, P.-H., 2020. Combining Shape Priors with Conditional Adversarial Networks for Improved Scapula Segmentation in MR images. *2020 IEEE 17th Int. Symp. Biomed. Imaging ISBI* 1164–1167. <https://doi.org/10.1109/ISBI45749.2020.9098360>
- Brewer, B.J., Wubben, R.C., Carrera, G.F., 1986. Excessive retroversion of the glenoid cavity. A cause of non-traumatic posterior instability of the shoulder. *J. BONE Jt. Surg.* p 724–731.
- Bryce, C.D., Davison, A.C., Lewis, G.S., Wang, L., Flemming, D.J., Armstrong, A.D., 2010. Two-Dimensional Glenoid Version Measurements Vary with Coronal and Sagittal Scapular Rotation: *J. Bone Jt. Surg.-Am.* Vol. 92, 692–699. <https://doi.org/10.2106/JBJS.I.00177>
- Cauchon, A.-M., Tétreault, P., Bascans, C., Skalli, W., Hagemester, N., 2020. Morphologic and radiologic parameters correlating to shoulder function at diagnosis for patients with rotator cuff tear. *J. Shoulder Elbow Surg.* 29, 2272–2281. <https://doi.org/10.1016/j.jse.2020.03.027>
- Chaibi, Y., Cresson, T., Aubert, B., Hausselle, J., Neyret, P., Hauger, O., de Guise, J.A., Skalli, W., 2012. Fast 3D reconstruction of the lower limb using a parametric model and

- statistical inferences and clinical measurements calculation from biplanar X-rays. *Comput. Methods Biomech. Biomed. Engin.* 15, 457–466. <https://doi.org/10.1080/10255842.2010.540758>
- Culham, E., Peat, M., 1993. *Functional Anatomy of the Shoulder Complex* 9.
- Cuno, A., Esperanca, C., Oliveira, A., Cavalcanti, P.R., 2007. 3D As-Rigid-As-Possible Deformations Using MLS 8.
- Daggett, M., Werner, B., Collin, P., Gauci, M.-O., Chaoui, J., Walch, G., 2015. Correlation between glenoid inclination and critical shoulder angle: a radiographic and computed tomography study. *J. Shoulder Elbow Surg.* 24, 1948–1953. <https://doi.org/10.1016/j.jse.2015.07.013>
- de Bruin, P.W., Kaptein, B.L., Stoel, B.C., Reiber, J.H.C., Rozing, P.M., Valstar, E.R., 2008. Image-based RSA: Roentgen stereophotogrammetric analysis based on 2D–3D image registration. *J. Biomech.* 41, 155–164. <https://doi.org/10.1016/j.jbiomech.2007.07.002>
- Denard, P.J., Provencher, M.T., Lädemann, A., Romeo, A.A., Parsons, B.O., Dines, J.S., 2018. Version and inclination obtained with 3-dimensional planning in total shoulder arthroplasty: do different programs produce the same results? *JSES Open Access* 2, 200–204. <https://doi.org/10.1016/j.jses.2018.06.003>
- Deschenes, M.R., 2004. Effects of Aging on Muscle Fibre Type and Size: *Sports Med.* 34, 809–824. <https://doi.org/10.2165/00007256-200434120-00002>
- Dubouset, J., Charpak, G., Dorion, I., Skalli, W., Lavaste, F., Deguise, J., Kalifa, G., Ferey, S., 2005. Une nouvelle imagerie ostéo-articulaire basse dose en position debout : le système EOS. *Radioprotection* 40, 245–255. <https://doi.org/10.1051/radiopro:2005010>
- Dumas, R., Blanchard, B., Carlier, R., de Loubresse, C.G., Le Huec, J.-C., Marty, C., Moinard, M., Vital, J.-M., 2008. A semi-automated method using interpolation and optimisation for the 3D reconstruction of the spine from bi-planar radiography: a precision and accuracy study. *Med. Biol. Eng. Comput.* 46, 85–92. <https://doi.org/10.1007/s11517-007-0253-3>
- Duval-Beaupère, G., Legaye, J., 2004. Composante sagittale de la statique rachidienne. *Rev. Rhum.* 71, 105–119. <https://doi.org/10.1016/j.rhum.2003.09.018>
- Friedman, R.J., Hawthorne, K.B., Genetz, B.M., 1992. The use of computerized tomography in the measurement of glenoid version.: *J. Bone Jt. Surg.* 74, 1032–1037. <https://doi.org/10.2106/00004623-199274070-00009>
- Gajny, L., Ebrahimi, S., Vergari, C., Angelini, E., Skalli, W., 2019. Quasi-automatic 3D reconstruction of the full spine from low-dose biplanar X-rays based on statistical inferences and image analysis. *Eur. Spine J.* 28, 658–664. <https://doi.org/10.1007/s00586-018-5807-6>
- Gajny, L., Lefèvre-Colau, M.-M., Ogiez, R., Roby-Brami, A., Roren, A., 2023. Maximum arm elevation involves different spinopelvic mobilization mechanisms in the asymptomatic population. Maastricht.
- Gerig, G., Jomier, M., Chakos, M., 2001. Valmet: A New Validation Tool for Assessing and Improving 3D Object Segmentation, in: Niessen, W.J., Viergever, M.A. (Eds.), *Medical Image Computing and Computer-Assisted Intervention – MICCAI 2001, Lecture Notes in Computer Science*. Springer Berlin Heidelberg, Berlin, Heidelberg, pp. 516–523. [https://doi.org/10.1007/3-540-45468-3\\_62](https://doi.org/10.1007/3-540-45468-3_62)
- Gilbert, E.G., Johnson, D.W., Keerthi, S.S., 1988. A fast procedure for computing the distance between complex objects in three-dimensional space. *IEEE J. Robot. Autom.*
- Girion, F., 2018. Modélisation géométrique personnalisée du membre inférieur à partir de radiographies bi-planes.
- Girion, F., Gajny, L., Ebrahimi, S., Dagneaux, L., Rouch, P., Skalli, W., 2020. Quasi-automated reconstruction of the femur from bi-planar X-rays. *Comput. Methods*

- Biomech. Biomed. Eng. Imaging Vis. 8, 529–537.  
<https://doi.org/10.1080/21681163.2020.1725915>
- Gupta, S., Dan, P., 2004. Bone geometry and mechanical properties of the human scapula using computed tomography data. *Trends Biomater Artif Organs* 17, 10.
- Habermeyer, P., Magosch, P., Luz, V., Lichtenberg, S., 2006. Three-Dimensional Glenoid Deformity in Patients with Osteoarthritis: A Radiographic Analysis. *J. Bone Jt. Surg.* 8.
- Hamada, K., Fukuda, H., Mikasa, M., Kobayashi, Y., 1990. Roentgenographic Findings in Massive Rotator Cuff Tears A Long-Term Observation: *Clin. Orthop.* 254, 92–96.  
<https://doi.org/10.1097/00003086-199005000-00014>
- Hasegawa, K., Okamoto, M., Hatsushikano, S., Caseiro, G., Watanabe, K., 2018. Difference in whole spinal alignment between supine and standing positions in patients with adult spinal deformity using a new comparison method with slot-scanning three-dimensional X-ray imager and computed tomography through digital reconstructed radiography. *BMC Musculoskelet. Disord.* 19, 437. <https://doi.org/10.1186/s12891-018-2355-5>
- Hayes, K., Callanan, M., Walton, J., Paxinos, A., Murrell, G.A.C., 2002. Shoulder Instability: Management and Rehabilitation. *J. Orthop. Sports Phys. Ther.* 32, 497–509.  
<https://doi.org/10.2519/jospt.2002.32.10.497>
- Heidsieck, C., 2022. Estimation de la résistance osseuse à partir d’images EOS par modélisation en éléments finis: du concept à l’implémentation clinique.
- Hintze, J.L., Nelson, R.D., 1998. Violin Plots: A Box Plot-Density Trace Synergism. *Am. Stat.* 52, 181. <https://doi.org/10.2307/2685478>
- Hoenecke, H.R., Hermida, J.C., Flores-Hernandez, C., D’Lima, D.D., 2010. Accuracy of CT-based measurements of glenoid version for total shoulder arthroplasty. *J. Shoulder Elbow Surg.* 19, 166–171. <https://doi.org/10.1016/j.jse.2009.08.009>
- Humbert, L., De Guise, J.A., Aubert, B., Godbout, B., Skalli, W., 2009. 3D reconstruction of the spine from biplanar X-rays using parametric models based on transversal and longitudinal inferences. *Med. Eng. Phys.* 31, 681–687.  
<https://doi.org/10.1016/j.medengphy.2009.01.003>
- INRS, 2011. Les troubles musculosquelettiques du membre supérieur (TMS-MS).
- INSERM, 2022. Arthrose La maladie articulaire la plus répandue. Inserm, <https://www.inserm.fr/dossier/arthrose/>.
- JCGM, 2012. Vocabulaire international de métrologie – Concepts fondamentaux et généraux et termes associés (VIM).
- Johnson, M.P., McClure, P.W., Karduna, A.R., 2001. New Method to Assess Scapular Upward Rotation in Subjects With Shoulder Pathology. *J. Orthop. Sports Phys. Ther.* 31, 81–89.  
<https://doi.org/10.2519/jospt.2001.31.2.81>
- Jolivet, E., Sandoz, B., Laporte, S., Mitton, D., Skalli, W., 2010. Fast 3D reconstruction of the rib cage from biplanar radiographs. *Med. Biol. Eng. Comput.* 48, 821–828.  
<https://doi.org/10.1007/s11517-010-0610-5>
- Jung, S., Hwang, U., Kim, J.-H., Gwak, G.-T., Kwon, O., 2022. Effect of improved thoracic kyphosis on forward shoulder posture after mobilization in individuals with thoracic hyperkyphosis. *Clin. Biomech.* 97, 105707.  
<https://doi.org/10.1016/j.clinbiomech.2022.105707>
- Kamina, P., 2009. Anatomie Clinique tome 1 : Anatomie générale - membres, (ed. 4) Maloine. ed. France.
- Kebaetse, M., McClure, P., Pratt, N., 1999. Thoracic Position Effect on Shoulder Range of Motion, Strength, and Three-Dimensional Scapular Kinematics 80, 6.
- Khalifé, M., Vergari, C., Ferrero, E., Attali, V., Heidsieck, C., Assi, A., Skalli, W., 2022. The rib cage: a new element in the spinopelvic chain. *Eur. Spine J.* 31, 1457–1467.  
<https://doi.org/10.1007/s00586-022-07216-9>

- Kim, Y.B., Kim, Y.J., Ahn, Y.-J., Kang, G.-B., Yang, J.-H., Lim, H., Lee, S.-W., 2014. A comparative analysis of sagittal spinopelvic alignment between young and old men without localized disc degeneration. *Eur. Spine J.* 23, 1400–1406. <https://doi.org/10.1007/s00586-014-3236-8>
- Kolz, C.W., Sulkar, H.J., Aliaj, K., Tashjian, R.Z., Chalmers, P.N., Qiu, Y., Zhang, Y., Foreman, K.B., Anderson, A.E., Henninger, H.B., 2020. Reliable interpretation of scapular kinematics depends on coordinate system definition. *Gait Posture* 81, 183–190. <https://doi.org/10.1016/j.gaitpost.2020.07.020>
- Kwon, Y.W., Powell, K.A., Yum, J.K., Brems, J.J., Iannotti, J.P., 2005. Use of three-dimensional computed tomography for the analysis of the glenoid anatomy. *J. Shoulder Elbow Surg.* 14, 85–90. <https://doi.org/10.1016/j.jse.2004.04.011>
- Lagacé, P.-Y., 2012. Développement et validation d'une méthode d'évaluation des translations glénohumérales 3D sous EOS 162.
- Lagacé, P.-Y., Billuart, F., Ohl, X., Skalli, W., Tétreault, P., de Guise, J., Hagemester, N., 2012. Analysis of humeral head displacements from sequences of biplanar X-rays: repeatability study and preliminary results in healthy subjects. *Comput. Methods Biomech. Biomed. Engin.* 15, 221–229. <https://doi.org/10.1080/10255842.2010.522185>
- Lagacé, P.Y., Cresson, T., Hagemester, N., Billuart, F., Ohl, X., de Guise, J., Skalli, W., 2012. 3D reconstruction of the scapula from biplanar radiographs, in: Haynor, D.R., Ourselin, S. (Eds.), . San Diego, California, USA, p. 83143L. <https://doi.org/10.1117/12.911527>
- Laporte, S., Skalli, W., De Guise, J.A., Lavaste, F., Mitton, D., 2003. A Biplanar Reconstruction Method Based on 2D and 3D Contours: Application to the Distal Femur. *Comput. Methods Biomech. Biomed. Engin.* 6, 1–6. <https://doi.org/10.1080/1025584031000065956>
- Lawrence, R.L., Roseni, K., Bey, M.J., 2022. Correspondence between scapular anatomical coordinate systems and the 3D axis of motion: A new perspective on an old challenge. *J. Biomech.* 145, 111385. <https://doi.org/10.1016/j.jbiomech.2022.111385>
- Lawrence, R.L., Zuel, R., Bey, M.J., 2021. Measuring 3D In-vivo Shoulder Kinematics using Biplanar Videoradiography.
- Le Huec, J.C., Thompson, W., Mohsinaly, Y., Barrey, C., Faundez, A., 2019. Sagittal balance of the spine. *Eur. Spine J.* 28, 1889–1905. <https://doi.org/10.1007/s00586-019-06083-1>
- Legaye, J., Duval-Beaupère, G., Marty, C., Hecquet, J., 1998. Pelvic incidence: a fundamental pelvic parameter for three-dimensional regulation of spinal sagittal curves. *Eur. Spine J.* 7, 99–103. <https://doi.org/10.1007/s005860050038>
- Linderman, S.E., Hall, J.R.L., Johnson, J.E., Caceres, A.P., Hettrich, C.M., Anderson, D.D., 2022. Return of scapulohumeral rhythm in patients after reverse shoulder arthroplasty: a miterdm stereoradiographic imaging analysis. *Iowa Orthop. J.* 42.
- Ludewig, P.M., Braman, J.P., 2011. Shoulder impingement: Biomechanical considerations in rehabilitation. *Man. Ther.* 16, 33–39. <https://doi.org/10.1016/j.math.2010.08.004>
- Luthi, M., Gerig, T., Jud, C., Vetter, T., 2018. Gaussian Process Morphable Models. *IEEE Trans. Pattern Anal. Mach. Intell.* 40, 1860–1873. <https://doi.org/10.1109/TPAMI.2017.2739743>
- Mahdi, F.P., Tanaka, H., Nobuhara, K., Kobashi, S., 2020. Automatic Segmentation of the Humerus Region in 3-D Shoulder CT Images Using U-Net 8.
- Matsumura, N., Ogawa, K., Ikegami, H., Collin, P., Walch, G., Toyama, Y., 2014. Computed tomography measurement of glenoid vault version as an alternative measuring method for glenoid version. *J. Orthop. Surg.* 9, 17. <https://doi.org/10.1186/1749-799X-9-17>
- Matsumura, N., Yamada, Y., Oki, S., Yoshida, Y., Yokoyama, Y., Yamada, M., Nagura, T., Jinzaki, M., 2020. Three-dimensional alignment changes of the shoulder girdle between

- the supine and standing positions. *J. Orthop. Surg.* 15, 411. <https://doi.org/10.1186/s13018-020-01934-w>
- Mehta, N., McCormick, J.R., Garrigues, G.E., 2023. Preoperative Planning and Its Role in Anatomic Total Shoulder Arthroplasty. *Semin. Arthroplasty JSES* S1045452723000615. <https://doi.org/10.1053/j.sart.2023.04.015>
- Melhem, E., Assi, A., El Rachkidi, R., Ghanem, I., 2016. EOS<sup>®</sup> biplanar X-ray imaging: concept, developments, benefits, and limitations. *J. Child. Orthop.* 10, 1–14. <https://doi.org/10.1007/s11832-016-0713-0>
- Michener, L.A., McClure, P.W., Karduna, A.R., 2003. Anatomical and biomechanical mechanisms of subacromial impingement syndrome. *Clin. Biomech.* 18, 369–379. [https://doi.org/10.1016/S0268-0033\(03\)00047-0](https://doi.org/10.1016/S0268-0033(03)00047-0)
- Mitton, D., Landry, C., Véron, S., Skalli, W., Lavaste, F., De Guise, J.A., 2000. 3D reconstruction method from biplanar radiography using non-stereocorresponding points and elastic deformable meshes. *Med. Biol. Eng. Comput.* 38, 133–139. <https://doi.org/10.1007/BF02344767>
- Mitton, D., Zhao, K., Bertrand, S., Zhao, C., Laporte, S., Yang, C., An, K.-Nan., Skalli, W., 2008. 3D reconstruction of the ribs from lateral and frontal X-rays in comparison to 3D CT-scan reconstruction. *J. Biomech.* 41, 706–710. <https://doi.org/10.1016/j.jbiomech.2007.09.034>
- Moor, B.K., Bouaicha, S., Rothenfluh, D.A., Sukthankar, A., Gerber, C., 2013. Is there an association between the individual anatomy of the scapula and the development of rotator cuff tears or osteoarthritis of the glenohumeral joint?: A radiological study of the critical shoulder angle. *Bone Jt. J.* 95-B, 935–941. <https://doi.org/10.1302/0301-620X.95B7.31028>
- Moriclet, T., Forthomme, B., Mahieu, X., Kaux, J.-F., 2021. Omarthrose : épidémiologie, classification et approche clinique. *J. Traumatol. Sport* 38, 101–109. <https://doi.org/10.1016/j.jts.2021.03.004>
- Moroder, P., Akgün, D., Plachel, F., Baur, A.D.J., Siegert, P., 2020. The influence of posture and scapulothoracic orientation on the choice of humeral component retrotorsion in reverse total shoulder arthroplasty. *J. Shoulder Elbow Surg.* 29, 1992–2001. <https://doi.org/10.1016/j.jse.2020.01.089>
- Moroder, P., Urvoy, M., Raiss, P., Werthel, J.-D., Akgün, D., Chaoui, J., Siegert, P., 2022. Patient Posture Affects Simulated ROM in Reverse Total Shoulder Arthroplasty: A Modeling Study Using Preoperative Planning Software. *Clin. Orthop.* 480, 619–631. <https://doi.org/10.1097/CORR.0000000000002003>
- Mutsvangwa, T., Wasswa, W., Burdin, V., Borotikar, B., Douglas, T.S., 2017. Interactive patient-specific 3D approximation of scapula bone shape from 2D X-ray images using landmark-constrained statistical shape model fitting, in: 2017 39th Annual International Conference of the IEEE Engineering in Medicine and Biology Society (EMBC). IEEE, Jeju, Korea (South), pp. 1816–1819. <https://doi.org/10.1109/EMBC.2017.8037198>
- Namayega, C., Malila, B., Douglas, T.S., Mutsvangwa, T.E.M., 2020. Contour detection in synthetic bi-planar X-ray images of the scapula: Towards improved 3D reconstruction using deep learning, in: 2020 IEEE 20th International Conference on Bioinformatics and Bioengineering (BIBE). IEEE, Cincinnati, OH, USA, pp. 303–307. <https://doi.org/10.1109/BIBE50027.2020.00056>
- Nguyen, N.T., Laurendeau, D., Branzan-Albu, A., 2007. A new segmentation method for MRI images of the shoulder joint, in: Fourth Canadian Conference on Computer and Robot Vision (CRV '07). IEEE, Montreal, QC, Canada, pp. 329–338. <https://doi.org/10.1109/CRV.2007.4>

- Nowak, D.D., Gardner, T.R., Bigliani, L.U., Levine, W.N., Ahmad, C.S., 2010. Interobserver and intraobserver reliability of the Walch classification in primary glenohumeral arthritis. *J. Shoulder Elbow Surg.* 19, 180–183. <https://doi.org/10.1016/j.jse.2009.08.003>
- Ohl, X., 2014b. Analyse morphologique et biomécanique de l'articulation scapulo-thoracique. Arts et Métiers, Paris, France.
- Ohl, X., Billuart, F., Lagacé, P.-Y., Gagey, O., Hagemeister, N., Skalli, W., 2012. 3D morphometric analysis of 43 scapulae. *Surg. Radiol. Anat.* 34, 447–453. <https://doi.org/10.1007/s00276-012-0933-z>
- Ohl, X., Hagemeister, N., Zhang, C., Billuart, F., Gagey, O., Bureau, N.J., Skalli, W., 2015a. 3D scapular orientation on healthy and pathologic subjects using stereoradiographs during arm elevation. *J. Shoulder Elbow Surg.* 24, 1827–1833. <https://doi.org/10.1016/j.jse.2015.04.007>
- Ohl, X., Lagacé, P.-Y., Billuart, F., Gagey, O., Skalli, W., Hagemeister, N., 2015b. Robustness and Reproducibility of a Glenoid-centered Scapular Coordinate System Derived from Low-dose Stereoradiography Analysis. *J. Appl. Biomech.* 31, 56–61. <https://doi.org/10.1123/JAB.2013-0310>
- Ohl, X., Stanchina, C., Billuart, F., Skalli, W., 2010. Shoulder bony landmarks location using the EOS® low-dose stereoradiography system: a reproducibility study. *Surg. Radiol. Anat.* 32, 153–158. <https://doi.org/10.1007/s00276-009-0566-z>
- Ouchida, J., Nakashima, H., Kanemura, T., Okamoto, M., Hatsushikano, S., Imagama, S., Le Huec, J.C., Hasegawa, K., 2023. The age-specific normative values of standing whole-body sagittal alignment parameters in healthy adults: based on international multicenter data. *Eur. Spine J.* 32, 562–570. <https://doi.org/10.1007/s00586-022-07445-y>
- Pauchard, Y., Fitze, T., Browarnik, D., Eskandari, A., Pauchard, I., Enns-Bray, W., Pálsson, H., Sigurdsson, S., Ferguson, S.J., Harris, T.B., Gudnason, V., Helgason, B., 2016. Interactive graph-cut segmentation for fast creation of finite element models from clinical ct data for hip fracture prediction. *Comput. Methods Biomech. Biomed. Engin.* 19, 1693–1703. <https://doi.org/10.1080/10255842.2016.1181173>
- Polisetty, T.S., Grewal, G., Kurowicki, J., Triplet, J.J., Disla, S., Levy, J.C., 2022. Comparison of two-dimensional manual and three-dimensional SurgiCase and BLUEPRINT planning software measurements of glenoid version, inclination, and humeral subluxation. *Semin. Arthroplasty JSES* 32, 125–131. <https://doi.org/10.1053/j.sart.2021.07.004>
- Pomero, V., Mitton, D., Laporte, S., de Guise, J.A., Skalli, W., 2004. Fast accurate stereoradiographic 3D-reconstruction of the spine using a combined geometric and statistic model. *Clin. Biomech.* 19, 240–247. <https://doi.org/10.1016/j.clinbiomech.2003.11.014>
- Prentice, A.M., Jebb, S.A., 2001. Beyond body mass index. *Obes. Rev.* 2, 141–147. <https://doi.org/10.1046/j.1467-789x.2001.00031.x>
- Quijano, S., Serrurier, A., Aubert, B., Laporte, S., Thoreux, P., Skalli, W., 2013. Three-dimensional reconstruction of the lower limb from biplanar calibrated radiographs. *Med. Eng. Phys.* 35, 1703–1712. <https://doi.org/10.1016/j.medengphy.2013.07.002>
- Reid, J.J., Kunkle, B.F., Greene, A.T., Eichinger, J.K., Friedman, R.J., 2022. Variability and reliability of 2-dimensional vs. 3-dimensional glenoid version measurements with 3-dimensional preoperative planning software. *J. Shoulder Elbow Surg.* 31, 302–309. <https://doi.org/10.1016/j.jse.2021.07.011>
- Roscop, C., Mathio, P., Gajny, L., Kouyoumdjian, P., Skalli, W., Gille, O., 2021. Analysis of apex and transitional vertebra of the spine according to pelvic incidence using

- orientation and position parameters. *Eur. Spine J.* 30, 2514–2519. <https://doi.org/10.1007/s00586-021-06908-y>
- Rousseau, M.-A., Brusson, A., Lazennec, J.-Y., 2014. Assessment of the axial rotation of the pelvis with the EOS® imaging system: intra- and inter-observer reproducibility and accuracy study. *Eur. J. Orthop. Surg. Traumatol.* 24, 891–895. <https://doi.org/10.1007/s00590-013-1281-3>
- Sabourin, M., Jolivet, E., Miladi, L., Wicart, P., Rampal, V., Skalli, W., 2010. Three-dimensional stereoradiographic modeling of rib cage before and after spinal growing rod procedures in early-onset scoliosis. *Clin. Biomech.* 25, 284–291. <https://doi.org/10.1016/j.clinbiomech.2010.01.007>
- Sahara, W., Sugamoto, K., Murai, M., Tanaka, H., Yoshikawa, H., 2007. The three-dimensional motions of glenohumeral joint under semi-loaded condition during arm abduction using vertically open MRI. *Clin. Biomech.* 22, 304–312. <https://doi.org/10.1016/j.clinbiomech.2006.04.012>
- Schuenke, M., Schulte, E., Schumacher, U., Ross, L., Lamperti, E., Wesker, V., 2010. Atlas of Anatomy . General Anatomy and Musculoskeletal System.
- Schwab, F., Lafage, V., Boyce, R., Skalli, W., Farcy, J.-P., 2006. Gravity Line Analysis in Adult Volunteers: Age-Related Correlation With Spinal Parameters, Pelvic Parameters, and Foot Position. *Spine* 31, E959–E967. <https://doi.org/10.1097/01.brs.0000248126.96737.0f>
- Short, N., Almonroeder, T.G., Fenker, C.A., Fisher, O.A., Francetic, K.E., Hodel, A.E., Lange, C.A., Mathew, M.M., 2022. Intra-rater reliability of goniometry to measure scapular protraction and retraction. *J. Hand Ther.* S0894113022000023. <https://doi.org/10.1016/j.jht.2022.01.005>
- Short, N., Mays, M., Ford, R., Fahrney, E., 2021. Proposed method for goniometric measurement of scapular protraction and retraction. *J. Hand Ther.* 34, 148–150. <https://doi.org/10.1016/j.jht.2019.02.002>
- Smith, K.L., Harryman, D.T., Antoniou, J., Campbell, B., Sidles, J.A., Matsen, F.A., 2000. A prospective, multipractice study of shoulder function and health status in patients with documented rotator cuff tears. *J. Shoulder Elbow Surg.* 9, 395–402. <https://doi.org/10.1067/mse.2000.108962>
- Steffen, J.-S., Obeid, I., Aurouer, N., Hauger, O., Vital, J.-M., Dubousset, J., Skalli, W., 2010. 3D postural balance with regard to gravity line: an evaluation in the transversal plane on 93 patients and 23 asymptomatic volunteers. *Eur. Spine J.* 19, 760–767. <https://doi.org/10.1007/s00586-009-1249-5>
- Taha, A.A., Hanbury, A., 2015. Metrics for evaluating 3D medical image segmentation: analysis, selection, and tool. *BMC Med. Imaging* 15, 29. <https://doi.org/10.1186/s12880-015-0068-x>
- Trochu, F., 1993. A contouring program based on dual kriging interpolation. *Eng. Comput.* 9, 160–177. <https://doi.org/10.1007/BF01206346>
- Vergari, C., Aubert, B., Lallemand-Dudek, P., Haen, T.-X., Skalli, W., 2020. A novel method of anatomical landmark selection for rib cage 3D reconstruction from biplanar radiography. *Comput. Methods Biomech. Biomed. Eng. Imaging Vis.* 8, 15–23. <https://doi.org/10.1080/21681163.2018.1537860>
- Vincent, L., 1998. Minimal path algorithms for the robust detection of linear features in gray images 8.
- Vital, J.M., Senegas, J., 1986. Anatomical bases of the study of the constraints to which the cervical spine is subject in the sagittal plane A study of the center of gravity of the head. *Surg. Radiol. Anat.* 8, 169–173. <https://doi.org/10.1007/BF02427845>

- Walch, G., Badet, R., Boulahia, A., Khoury, A., 1999. Morphologic study of the Glenoid in primary glenohumeral osteoarthritis. *J. Arthroplasty* 14, 756–760. [https://doi.org/10.1016/S0883-5403\(99\)90232-2](https://doi.org/10.1016/S0883-5403(99)90232-2)
- Walch, G., Boileau, P., Noël, E., 2010. Shoulder arthroplasty: Evolving techniques and indications. *Joint Bone Spine* 77, 501–505. <https://doi.org/10.1016/j.jbspin.2010.09.004>
- Walch, G., Vezeridis, P.S., Boileau, P., Deransart, P., Chaoui, J., 2015. Three-dimensional planning and use of patient-specific guides improve glenoid component position: an in vitro study. *J. Shoulder Elbow Surg.* 24, 302–309. <https://doi.org/10.1016/j.jse.2014.05.029>
- WHO Geneva, 1997. Obesity preventing and managing the global epidemic (No. WHO\_NUT\_NCD\_98\_1). World Health Organization.
- Wu, G., van der Helm, F.C.T., (DirkJan) Veeger, H.E.J., Makhsous, M., Van Roy, P., Anglin, C., Nagels, J., Karduna, A.R., McQuade, K., Wang, X., Werner, F.W., Buchholz, B., 2005. ISB recommendation on definitions of joint coordinate systems of various joints for the reporting of human joint motion—Part II: shoulder, elbow, wrist and hand. *J. Biomech.* 38, 981–992. <https://doi.org/10.1016/j.jbiomech.2004.05.042>
- Yamamoto, A., Takagishi, K., Kobayashi, T., Shitara, H., Ichinose, T., Takasawa, E., Shimoyama, D., Osawa, T., 2015. The impact of faulty posture on rotator cuff tears with and without symptoms. *J. Shoulder Elbow Surg.* 24, 446–452. <https://doi.org/10.1016/j.jse.2014.07.012>
- Yang, Z., Fripp, J., Chandra, S.S., Neubert, A., Xia, Y., Strudwick, M., Paproki, A., Engstrom, C., Crozier, S., 2015. Automatic bone segmentation and bone-cartilage interface extraction for the shoulder joint from magnetic resonance images. *Phys. Med. Biol.* 60, 1441–1459. <https://doi.org/10.1088/0031-9155/60/4/1441>
- Yoshida, G., Yasuda, T., Togawa, D., Hasegawa, T., Yamato, Y., Kobayashi, S., Arima, H., Hoshino, H., Matsuyama, Y., 2014. Craniopelvic Alignment in Elderly Asymptomatic Individuals: Analysis of 671 Cranial Centers of Gravity. *Spine* 39, 1121–1127. <https://doi.org/10.1097/BRS.0000000000000360>
- Zhang, C., 2016a. Contribution à la modélisation morphofonctionnelle 3D de l'épaule 145.
- Zhang, C., Skalli, W., Lagacé, P.-Y., Billuart, F., Ohl, X., Cresson, T., Bureau, N.J., Rouleau, D.M., Roy, A., Tétreault, P., Sauret, C., de Guise, J.A., Hagemeister, N., 2016. Investigation of 3D glenohumeral displacements from 3D reconstruction using biplane X-ray images: Accuracy and reproducibility of the technique and preliminary analysis in rotator cuff tear patients. *J. Electromyogr. Kinesiol.* 29, 12–20. <https://doi.org/10.1016/j.jelekin.2015.08.002>





# Liste des figures

.....	.....
Figure 1 : Plans anatomiques.....	17
Figure 2 : Orientation dans l'espace.....	18
Figure 3 : Colonne, thorax et os de la ceinture scapulaire en couleur orangée.....	19
Figure 4 : Scapula droite, détail des régions.....	20
Figure 5 : Vue antérieure d'un humérus droit.....	20
Figure 6 : Clavicule droite.....	21
Figure 7 : Sternum.....	21
Figure 8 : Illustration des articulations.....	22
Figure 9 : a) Illustration des muscles de la coiffe des rotateurs sur une vue antérieure et une vue postérieure de l'épaule ;b) Illustration des insertions de muscles péri scapulaires (Rhomboides, Grand dorsal, trapèze, élévateur de la scapula), du deltoïde et de muscles de la coiffe des rotateurs (petit rond, sus-épineux, sous épineux), image issue de (Cheng 2016) adaptée de (Schuenke et al., 2010).....	23
Figure 10 : Points anatomiques d'une scapula droite.....	24
Figure 11 : a) Courbures de la colonne en vue latérale ; b) Vertèbre T1.....	25
Figure 12 : Illustration du bassin (image adaptée de (Kamina, 2009)).....	26
Figure 13 : Illustration de la cage thoracique (image adaptée de (Kamina, 2009) par (Clavel, 2019)).....	26
Figure 14 : Illustration de a) le SVA (cm) b) l'angle OD-HA issue de (Heidsieck, 2022).....	27
Figure 15 : Illustration des paramètres pelviens adaptée de (Legaye et al., 1998).....	28
Figure 16 : Coupe scanner axiale de la région épaule.....	30
Figure 17 : Classification des formes d'arthrose selon (Walch et al., 1999) vue en coupe horizontale de la tête humérale et de la partie latérale de la scapula incluant la glène, image issue de (Walch et al., 1999).....	32
Figure 18 : Illustrations de : a) une prothèse anatomique, b) une prothèse inversée, c) radiographie d'épaule avec prothèse anatomique, d) radiographie d'épaule avec prothèse inversée. Images issues de (Walch et al., 2010).....	33
Figure 19 : Évolution de la posture avec l'âge (image adaptée de (Le Huec et al., 2019)), les lignes rouges permettent d'identifier l'évolution des paramètres du bassin (augmentation de la rétroversion du bassin qui compense la diminution de lordose lombaire, pas de modification de l'incidence pelvienne).....	34
Figure 20 : Hauteur et largeur de la glène.....	35
Figure 21 : Version de la glène, adaptée de (Zhang, 2016) (points positionnés pour illustration).....	36
Figure 22 : Inclinaison de la glène (morphologique : entre la flèche bleue et la verte et positionnelle : entre la flèche noire et la verte).....	37
Figure 23 : Illustration du système de coordonnées de l'ISB (points positionnés pour illustration).....	38
Figure 24 : Système de coordonnées glénoïdien (Ohl et al., 2015b), l'ellipse en tirets rouges permet d'identifier l'ellipse ajustée sur le contour de la glène.....	38
Figure 25 : Illustration du système de coordonnées « orienté-glène » (points positionnés pour illustration).....	39
Figure 26 : Illustration du repère anatomo-gravitaire (les ronds rouges permettent de mettre en valeur les contours des cotyles).....	39

Figure 27 : Illustration d'un logiciel de planification chirurgicale utilisant des images issues d'un scanner d'épaule ainsi que la reconstruction 3D associée (image issue de (Walch et al., 2015)) .....	41
Figure 28 : Schéma du système EOS en vue supérieure avec les sources et les détecteurs (a) et le positionnement du sujet dans la cabine pour une acquisition de la colonne vertébrale (b), issu de la thèse (Zhang, 2016) .....	43
Figure 29 : Illustration du positionnement d'un sujet dans la cabine EOS en vue crâniale .....	44
Figure 30 : Repères anatomiques pointés pour différents angles d'élévation du bras ((a) 0°, (b) 90°, (c) 150°). Image issue de Lagacé et al.- 2012 .....	45
Figure 31 : Schéma commun aux méthodes de reconstructions (adapté d'un visuel de conférence, Skalli et al., 2020) .....	47
Figure 32 : Contours détectés par l'algorithme de Minimal Path (adapté par Girinon et al., 2018) - rouge : solution initiale - vert : bande de recherche - bleu : nouveau contour détecté ; Image issue de (Girinon et al., 2018) .....	49
Figure 33 : Paramètres de posture et de position et orientation de la scapula et de l'humérus (PRO : protraction ; IR : Rotation interne ; TI : Indice thoracique ; UR : Rotation ascendante ; ST : Translation de la scapula ; HT : Torsion humérale ; GV : Version de la glène, T : Tilt, K : cyphose thoracique), image issue de (Moroder et al., 2020) .....	50
Figure 34 : Classification de dos utilisée par (Yamamoto et al., 2015) dans leur étude (image issue de (Yamamoto et al., 2015)) .....	52
Figure 35 : Illustration des plans de projection des DRR .....	60
Figure 36 : Repères anatomiques annotés par un opérateur a) sur la vue latérale, b) sur la vue frontale .....	61
Figure 37 : a) Étape d'annotation ; b) Ensemble de points 3D primaires (CT : pointe de la coracoïde, BIG : bord inférieur de la glène, BSG : bord supérieur de la glène, AI : Angle Inférieur, AS : Angle Supérieur, TS : Trigonum Spinae) ; c) Points de repère 3D annotés et inférés (BAG : Bord Antérieur de la Glène, BPG : Bord Postérieur de la Glène) ; d) Points de repère extraits et maillage moyen (BGs : Bords de la Glène) ; e) Points de repère 3D annotés et inférés (bleu) et points de repère extraits du maillage moyen (noir) ; f) Première estimation de la reconstruction 3D .....	62
Figure 38 : a) Poignées de déformations MLS, b) Objet 3D avec les poignées de déformation MLS .....	63
Figure 39 : Illustration de l'utilisation de la bande de recherche pour le minimal path, adapté de (Girinon et al., 2020) .....	63
Figure 40: Carte de couleurs de la moyenne des erreurs sur les 6 sujets de l'étude de justesse .....	66
Figure 41 : Figures des écarts à la moyenne associées à l'étude de reproductibilité sur les indices cliniques .....	67
Figure 42 : position du volontaire dans la cabine EOS en vue d'une reconstruction 3D de rachis et de cage thoracique (Image issue de (Steffen et al., 2010)) .....	71
Figure 43 : Flowchart de la méthode, les données d'entrée sont les images Rx0 et Rx40 ainsi que les reconstructions 3D réalisées sur ces images, s'ensuit une phase d'annotation puis le recalage .....	73
Figure 44 : Illustration de : a) le maillage initial de scapula, b) le maillage initial de scapula, avec les maillages simplifiés utilisés pour la détection de collision (en bleu) .....	74
Figure 45 : Illustration du repère anatomo-gravitaire .....	74
Figure 46 : Illustration de la protraction (PRO), et de la rotation interne (IR) telles que calculées dans cette étude .....	75
Figure 47 : Illustration de la rotation ascendante (RA) et du tilt tels que calculés dans cette étude .....	75
Figure 48 : Illustration du processus d'évaluation de la justesse .....	76
Figure 49 : Figures de Bland-Altman des indices cliniques de l'étude de reproductibilité sur le recalage .....	78

<i>Figure 50 : Illustration des variations de paramètres d'épaule possibles entre les sujets A et B (A1-B1 : Radiographies avec les projection des modèles 3D en rouge ; A2-B2 : Modèles 3D en vue frontale ; A3-B3 : Modèles 3D en vue supérieure).....</i>	<i>80</i>
<i>Figure 51 : Synthèse des étapes réalisées par volontaire pour analyser les données .....</i>	<i>88</i>
<i>Figure 52 : Graphe des écarts à la moyenne des valeurs de répétabilité de la protraction (en °) en fonction du recalage de T1.....</i>	<i>89</i>
<i>Figure 53 : Diagrammes en violon des paramètres cliniques de colonne (ODHA : angle entre la verticale et la droite passant par l'odontoïde et le milieu du segment joignant les centres des cotyles ; T1-T12 : Angle entre le plateau supérieur de T1 et le plateau inférieur de T12, L1-L5 : Angle entre le plateau supérieur de L1 et le plateau inférieur de L5).....</i>	<i>90</i>
<i>Figure 54 : Diagrammes en violon des paramètres pelviens (comparaison entre les deux populations) .....</i>	<i>91</i>
<i>Figure 55 : Diagrammes en violon des différents paramètres cliniques d'épaule entre les 2 populations (* indique une différence significative) .....</i>	<i>91</i>
<i>Figure 56 : a) Radiographies d'un volontaire ayant un tilt &gt;25° ; b) Radiographies d'un volontaire ayant un tilt &lt;5° ; c) illustration des os en 3D du volontaire a) proposée après un recalage grossier (pas la seconde phase de recalage) à des fins illustratives ; d) illustration des os en 3D du volontaire b) proposée après un recalage grossier (pas la seconde phase de recalage) à des fins illustratives .....</i>	<i>92</i>
<i>Figure 57 : Diagrammes en violon des différents paramètres cliniques d'épaule en fonction du sexe (* indique une différence significative) .....</i>	<i>93</i>
<i>Figure 58 : Diagrammes en violon des différents paramètres cliniques d'épaule en fonction de l'IMC (* indique une différence significative) .....</i>	<i>93</i>
<i>Figure 59 : Diagrammes en violon du tilt en fonction de l'âge et de l'IMC (de gauche à droite, respectivement : N = 19 ; N = 3, N = 9 ; N = 11).....</i>	<i>94</i>
<i>Figure 60 : Illustration de stratégies de contribution du rachis à l'élévation du bras chez des personnes asymptomatiques, E30 correspond à une élévation antérieure de 30° du bras, E140 correspond à une élévation antérieure de 140° du bras, E180 correspond à une élévation antérieure de 180° du bras, et S180 correspond à une élévation du bras maximale dans le plan de la scapula (image issue de la présentation orale (Gajny et al., 2023)).....</i>	<i>98</i>



# Liste des tableaux

<i>Tableau 1: Tableau de synthèse des méthodes de reconstruction 3D de la scapula en position érigée</i> .....	46
<i>Tableau 2: Tableau de synthèse d'études normatives de la littérature sur les paramètres cliniques étudiés calculés sur reconstructions 3D à partir de radiographie biplane sur populations réparties en catégories d'âge</i> .....	53
<i>Tableau 3: Erreur point-surface moyenne et maximale</i> .....	65
<i>Tableau 4: Résultats sur les indices cliniques de l'étude de reproductibilité</i> .....	66
<i>Tableau 5: Justesse des indices cliniques</i> .....	77
<i>Tableau 6: Moyennes et reproductibilités des paramètres cliniques posturaux sur la population étudiée</i> .....	77
<i>Tableau 7: Données démographiques</i> .....	84
<i>Tableau 8: Paramètres liés à l'alignement spin-pelvien et à la position et orientation de la scapula</i> .....	85
<i>Tableau 9: Comparaison des valeurs des indices cliniques calculés entre les images prises pour les reconstructions de colonne et celles prises pour la reconstruction de la scapula, valeur moyenne (écart-type), le symbole * signifie une différence significative</i> .....	89
<i>Tableau 10: Comparaison des paramètres de colonne entre les deux populations</i> .....	90
<i>Tableau 11: Tableau des coefficients de corrélations de Pearson calculés sur les volontaires jeunes entre les différents paramètres d'épaule et d'alignement postural (les valeurs en gras correspondent aux corrélations significatives, * quand <math>p &lt; 0,05</math> et ** pour <math>p &lt; 0,01</math>)</i> .....	94
<i>Tableau 12: Tableau des coefficients de corrélations de Pearson calculés sur les volontaires moins jeunes entre les différents paramètres d'épaule et d'alignement postural (les valeurs en gras correspondent aux corrélations significatives, * quand <math>p &lt; 0,05</math> et ** pour <math>p &lt; 0,01</math>)</i> .....	95
<i>Tableau 13: Comparaison des paramètres d'alignement postural avec des études normatives de la littérature</i> .....	96
<i>Tableau 14 : Comparaison des valeurs de paramètres d'épaule entre la présente étude et l'étude de (Moroder et al., 2020)</i> .....	97
<i>Tableau 15 : Insertions musculaires des muscles péri scapulaires</i> .....	119
<i>Tableau 16 : Tableau des insertions et rôles des muscles de la coiffe des rotateurs</i> .....	120
<i>Tableau 17 : Tableau des insertions et rôle du deltoïde</i> .....	120



# Annexe 1 : Tableaux des insertions musculaires de l'épaule

Tableau 15 : Insertions musculaires des muscles péri scapulaires

Muscle	Origine	Terminaison	Rôle attribué
Trapèze : faisceau supérieur	Occiput et ligament nuchal	Bord postéro-supérieur du tiers latéral de la clavicule	Haussement d'épaule et l'élévation de la scapula (Paine et Voigt 2013)
Trapèze : faisceau moyen	Epineuses C7-T4	Bord médial de l'acromion, bord postérieur de l'épine de la scapula	Rétraction de la scapula (Paine et Voigt 2013)
Trapèze : faisceau inférieur	Epineuses T4-T12	Bord postérieur de l'épine de la scapula	Rotation vers le haut (Paine et Voigt 2013)
Rhomboïde	Processus épineux : C7 à T1, ligament nuchal	Bord médial de la scapula	Adduction, rétraction (Paine et Voigt 2013)
Levator Scapulae	Processus transverse de l'Atlas (C1) et processus transverses de C2 à C4	Angle supéro-médial de la scapula	Elévation de la scapula, rotation vers le bas (Paine et Voigt 2013)
Petit pectoral	3 <sup>e</sup> à 5 <sup>ème</sup> côtes proches du cartilage costal	Processus coracoïde de la scapula	Antépulseur de la scapula, rotateur interne de la scapula (Anatomie 3D Lyon)



Dentelé antérieur : faisceau supérieur	1 <sup>ère</sup> et 2 <sup>e</sup> côtes	Face antérieure de la scapula, angle supéro médial	Conserver la scapula contre le thorax et participe à différents mouvements de la scapula (tilt postérieur, rotation latérale, rotation vers le haut)
Dentelé antérieur : faisceau moyen	2 <sup>e</sup> , 3 <sup>e</sup> et 4 <sup>e</sup> côtes	Bord médial de la scapula (face antérieure)	
Dentelé antérieur : faisceau inférieur	5 <sup>e</sup> , 6 <sup>e</sup> , 7 <sup>e</sup> , 8 <sup>e</sup> et 9 <sup>e</sup> côtes	Angle inférieur de la scapula	

Tableau 16 : Tableau des insertions et rôles des muscles de la coiffe des rotateurs

Muscle	Origine	Terminaison	Rôle attribué
Supra épineux	Au-dessus de l'épine de la scapula (fosse supra-épineuse)	Grand tubercule de l'humérus	Abducteur épaule
Infra-épineux	Fosse infra-épineuse	Grand tubercule de l'humérus	Abducteur et rotateur externe du bras
Petit rond	Partie dorsale du bord latéral de la scapula	Grand tubercule de l'humérus	Rotateur externe de l'épaule, légèrement adducteur
Sous-scapulaire	Fosse sous scapulaire	Petit tubercule de l'humérus	Adducteur du bras

Tableau 17 : Tableau des insertions et rôle du deltoïde

Muscle	Origine	Terminaison	Rôle attribué
Deltoïde : faisceau antérieur	Tier latéral de la clavicule	Tendon commun en forme de V : tiers moyen de la face externe de l'humérus	Fléchisseur, rotateur interne de l'épaule, et antépulsion
Deltoïde : faisceau moyen	Bord supéro-externe de l'acromion		Abduction de l'épaule
Deltoïde : faisceau postérieur	Epine de la scapula		Extenseur, rétropulseur, rotateur externe de l'épaule

# Publications et communications

## Articles

Bousigues, S., Gajny, L., Abihssira, S., Heidsieck, C., Ohl, X., Hagemeister, N., Skalli, W., 2023. 3D reconstruction of the scapula from biplanar X-rays for pose estimation and morphological analysis. *Med. Eng. Phys.* 120, 104043. <https://doi.org/10.1016/j.medengphy.2023.104043>

### En cours :

Bousigues S., Gajny L., Skalli W., Ohl X., Tétreault P., Hagemeister N., "Evaluation of a method to quantify posture and scapula position using biplanar radiography" soumis à *Medical Engineering and Physics*

## Présentations orales en congrès nationaux et internationaux

Bousigues S., Skalli W., Gounot A., Hagemeister N., Ohl X., Gajny L., Towards quasi-automatic and accurate 3D reconstruction of the scapula from biplanar X-rays, *CMBBE 2021*, Bonn

Bousigues S., Gajny L., Khalifé M., Skalli W., Hagemeister N., Développement d'une méthode d'analyse de la posture scapulothoracique sous EOS en vue de la planification thérapeutique. *POES 2022*, Montréal

Bousigues, S., Gajny, L., Skalli, W., Aloui, S., Ohl, X., Tétreault, P., Hagemeister, A method to characterize posture and the scapulothoracic joint using biplanar radiography. *CMBBE 2023*, Paris

Bousigues, S., Gajny L., Skalli W., Ohl X., Hagemeister N., Characterizing posture and scapulothoracic joint using biplanar radiography: an in vitro evaluation, *SB 2023*, Grenoble

## Bourses et distinctions

Bourse de mobilité Mitacs Globalink.

Prix de la meilleure présentation podium en recherche fondamentale remis par la Division d'orthopédie de l'Université de Montréal (POES 2022)





# **Sandrine BOUSIGUES**

## **Modélisation personnalisée de la scapula en position fonctionnelle pour l'aide au diagnostic et au traitement**

### **Résumé**

Les douleurs et perte de mobilité de l'épaule peuvent devenir handicapantes pour les personnes affectées. Ces troubles peuvent survenir dans un contexte traumatique, de maladie du travail, mais également du fait du vieillissement des individus. De nombreuses études documentent les altérations de l'alignement postural avec le vieillissement, mais peu d'études investiguent les liens entre ces altérations et les troubles d'épaules. L'effet du vieillissement sur la position et orientation des épaules est également peu étudié. On peut donc se demander déterminer s'il est pertinent de les prendre en compte dans un traitement. Cette thèse propose une méthode de modélisation 3D en position fonctionnelle de la scapula à partir de radiographie biplane, en s'appuyant sur les travaux de thèse précédentes menés par P.Y. Lagacé, X. Ohl et C. Zhang. Cette méthode a été évaluée en justesse (avec une erreur point-surface  $< 3$  mm) et en reproductibilité. Cependant, la méthode proposée ainsi que les précédentes nécessitent la prise d'une paire de radiographies biplanes spécifiques avec une position d'acquisition différente de celle utilisée pour étudier l'alignement postural (permettant une reconstruction 3D du rachis et de la cage thoracique). On ne peut donc pas étudier sur la même paire d'image des paramètres liés à l'épaule et à l'alignement postural. Pour résoudre ce deuxième problème, une solution de recalage de la méthode a été proposée et évaluée (avec une reproductibilité  $< 5^\circ$  et une justesse  $< 5^\circ$ ) pour mettre en relation cette modélisation 3D de la scapula avec une modélisation 3D du rachis et de la cage thoracique. Enfin, des volontaires asymptomatiques ont été recrutés afin d'appliquer ces méthodes et proposer des premiers résultats.

### **Mots clés**

Biomécanique, Scapula, Radiographie biplane, Alignement postural

## **Personalized modeling of the scapula in functional position to aid diagnosis and treatment**

### **Résumé en anglais**

Shoulder pain and loss of mobility can become disabling for those affected. These disorders can occur in the context of trauma, work-related illness, or as a result of aging. Many studies document alterations in postural alignment with aging, but few investigate the links between these alterations and shoulder disorders. The effect of aging on shoulder position and orientation is also poorly studied. This raises the question of whether it is relevant to take them into account in treatment. This thesis proposes a method for 3D modeling of the functional position of the scapula using biplane radiographs, building on previous thesis work by P.Y. Lagacé, X. Ohl and C. Zhang. This method was evaluated for accuracy (with a point-surface error  $< 3$  mm) and reproducibility. However, both the proposed and previous methods require a pair of specific biplane radiographs to be taken, with a different acquisition position from that used to study postural alignment (enabling 3D reconstruction of the spine and ribcage). It is therefore not possible to study shoulder and postural alignment parameters on the same pair of images. To solve this second problem, a solution was proposed to realign the method (with reproducibility  $< 5^\circ$  and accuracy  $< 5^\circ$ ) in order to link this 3D modeling of the scapula with 3D modeling of the spine and ribcage. Finally, asymptomatic volunteers were recruited to apply these methods and propose initial results.

### **Keywords**

Biomechanics, Scapula, Biplanar radiography, Postural alignment