



HAL
open science

Analyse cinématique et biomécanique de la main et du poignet par modélisation personnalisée. Effet de lésions et d'instrumentations

François Loisel

► To cite this version:

François Loisel. Analyse cinématique et biomécanique de la main et du poignet par modélisation personnalisée. Effet de lésions et d'instrumentations. Biomécanique [physics.med-ph]. HESAM Université, 2023. Français. NNT : 2023HESAE097 . tel-04478461

HAL Id: tel-04478461

<https://pastel.hal.science/tel-04478461>

Submitted on 26 Feb 2024

HAL is a multi-disciplinary open access archive for the deposit and dissemination of scientific research documents, whether they are published or not. The documents may come from teaching and research institutions in France or abroad, or from public or private research centers.

L'archive ouverte pluridisciplinaire **HAL**, est destinée au dépôt et à la diffusion de documents scientifiques de niveau recherche, publiés ou non, émanant des établissements d'enseignement et de recherche français ou étrangers, des laboratoires publics ou privés.

ECOLE DOCTORALE SCIENCES ET METIERS DE L'INGENIEUR

Institut de biomécanique humaine Georges Charpak - Campus de Paris

THÈSE

Présentée par : François LOISEL

Soutenue le : 22 décembre 2023

pour obtenir le grade de : Docteur d'HESAM Université

préparée à : École Nationale Supérieure d'Arts et Métiers

Spécialité : Biomécanique

Analyse cinématique et biomécanique de la main et du poignet par modélisation personnalisée. Effet de lésions et d'instrumentations

THÈSE dirigée par Madame Wafa SKALLI
et co-encadrée par : Messieurs Sébastien LAPORTE et Laurent OBERT

Jury

Mme Hélène Pillet	Professeur des universités, IBHGC, HESAM université	Présidente du Jury
M. Nasser REZZOUG	Maître de conférences des universités, université de Poitiers	Rapporteur
Mme. Sybille FACCA	Professeur des universités, université de Strasbourg	Rapporteur
M. Lionel ATHLANI	Professeur des universités, université de Lorraine	Examinateur
Mme Émilie DE BROSES	Maître de conférences des universités, université de Lorraine	Examinatrice
Mme Wafa SKALLI	Professeur des universités, IBHGC, HESAM université	Directeur
M. Laurent OBERT	Professeur des universités, université de Franche-Comté	Co-encadrant
M. Sébastien LAPORTE	Professeur des universités, IBHGC, HESAM université	Co-encadrant

À Anne-Caroline

Remerciements

Je tiens tout d'abord à remercier madame le Professeur Wafa Skalli pour la qualité de son enseignement, de son encadrement et de sa bienveillance depuis le master 2. Ton exigence et ta volonté de faire interagir intelligemment cliniciens et ingénieurs nous donnent des ailes.

À monsieur le Professeur Laurent Obert, mon mentor et mon maître, tu es un modèle de chirurgien, enseignant, chercheur, mais surtout d'humain auquel j'aspire à ressembler.

À monsieur le professeur Sébastien Laporte, merci pour ton encadrement bienveillant et pour ta capacité à trouver (dans la bonne humeur !) des solutions aux problèmes posés.

À madame le Professeur Hélène Pillet, merci pour ta compréhension et ta rigueur, depuis les cours de cinématiques en master 2, jusqu'aux réunions de comité de suivi de thèse.

À madame le Professeur Sybille Facca, je te remercie particulièrement pour être rapporteur de ce travail. Tu as toujours su me guider et me conseiller notamment dans mes premiers pas au service du collège des enseignants en chirurgie de la main. Ta force et ton abnégation sont un exemple.

À monsieur le Professeur Lionel Athlani, je suis particulièrement heureux que tu aies accepté de juger ce travail en raison de ton énorme expérience dans ce domaine. J'espère que nous aurons l'occasion de collaborer pour continuer à progresser sur ce sujet !

À monsieur Nasser Rezzoug et madame Émilie Sapin de Brosses, merci de vous être rendus disponibles pour participer à l'évaluation de mon travail de thèse, notamment en cette période de l'année qui n'est pas la plus propice.

À Stan Durand sans qui ce travail n'aurait pu voir le jour. Que de chemins parcourus depuis notre première étude sur poignet cadavérique !

À toute l'équipe du laboratoire de Biomécanique Humaine Georges Charpak (présente et passée), en particulier à Sylvain Persohn, Laurent Gajny, Xavier Bonnet, Pierre-Yves Rohan, Philippe Rouch, François Lavaste, Pierre-Marc François, Agathe Nérot, l'ensemble des doctorants que j'ai amicalement côtoyés sans oublier l'indispensable Marine Souq.

À l'ensemble de l'équipe de chirurgie orthopédique du CHU de Besançon, notamment aux volontaires de mon étude, merci d'avoir assuré le travail hospitalier pendant que j'avais la tête dans les routines Matlab.

Aux chirurgiens dont le pragmatisme, l'énergie et la finesse de raisonnement m'inspirent (liste non exhaustive et sans ordre particulier) : Jean-Michel Cognet, Jérôme Garret, Marion Burnier, Scott Wolfe, Steve K. Lee, Michael Sandow, Gilles Dautel, Olivier Mares, Guillaume Herzberg, Mark Ross, ...

À Emmanuel Laurent : un immense merci pour avoir réalisé la plupart des figures de ce manuscrit. Ta disponibilité, ton professionnalisme et ta gentillesse font de toi un ami précieux.

À toutes celles et ceux qui ne sont pas nommés mais que je n'oublie pas.

À l'ensemble de ma famille, mes grands-parents, mes parents (je sais bien ce que je vous dois), ma sœur, mes frères, toute ma belle-famille : le temps passe mais le présent est un cadeau, je mesure la chance d'être bien entouré.

À mon épouse Anne-Caroline, à mes enfants Sarah, Samuel et Raphaël, inutile de vous rappeler ce que vous savez déjà.

Résumé

La fonction du poignet est garantie par une congruence articulaire optimale et une connexion osseuse assurées par un système ligamentaire organisé. Tout traumatisme engendrant un écart articulaire ou une perte de cette cohésion osseuse (rupture ligamentaire) risque de produire des mouvements pathologiques au sein de ces articulations, responsables de douleurs, d'une diminution des amplitudes de mouvements et d'une altération progressive de la fonction globale. Aujourd'hui le diagnostic des lésions ligamentaires est un challenge et les outils et méthodes peu invasives fiables sont peu nombreuses.

L'objectif de cette thèse était d'évaluer la méthode de conception d'un modèle personnalisé de la main et du poignet en vue d'améliorer le diagnostic de pathologies ligamentaires infra radiologiques et le suivi prospectif de patients à distance d'un geste de réparation chirurgical.

La première partie de ce travail a permis de proposer et de valider une méthode de modélisation des os de la main et du poignet de manière personnalisée à partir de radiographies biplanes. Cette méthode a été comparée à la méthode de référence scannographique sur six sujets asymptomatiques, en modélisant les 29 os de la main et du poignet à trois reprises par deux opérateurs différents. Les résultats ont montré une justesse de la forme des os d'intérêts (scaphoïde et lunatum) infracentimétriques et une justesse des barycentres en dessous de 2mm.

Une fois la méthode validée, dans une seconde partie un protocole a été proposé pour créer un corridor de normalité de variations de distances de barycentres osseux entre les positions « neutres » et « poing fermé » de 30 poignets de volontaires asymptomatiques. Cela a permis de mettre en évidence des différences entre les sujets masculins et féminins pour les distances scapholunaires variant de 0,06 mm et 0,48 mm respectivement.

Enfin, dans la dernière partie, un travail préliminaire a consisté à évaluer la méthode en pratique clinique pour détecter des lésions ligamentaires infra radiologiques et permettre de mesurer à moyen terme les effets d'un geste thérapeutique de réinsertion ligamentaire chirurgical. Les variations de distances de barycentres osseux scapholunaire de douze patients suspects de lésions ligamentaires ont été comparés aux données du corridor de normalité en pré et post opératoire. Les résultats ont montré une normalisation des écarts osseux chez la moitié des patients atteints formellement de lésions ligamentaires.

Ainsi cette thèse a permis de valider une méthode de modélisation de la main et du poignet à partir de radiographies biplanes fiable et reproductible. Elle peut être extrapolable à l'échelle de patients, mais des protocoles de recherches cliniques doivent être menés afin d'améliorer sa précision et son automatisation.

Mots-clés : main, poignet, modélisation 3D, radiographie bipiane faible dose, cinématique, implants

Abstract

Wrist function is ensured by optimal joint congruence and bone connection, facilitated by an organized ligament system. Any trauma causing joint separation or loss of this bone cohesion (ligament rupture) may result in pathological movements within these joints, causing pain, reduced range of motion, and a gradual deterioration of overall function. Currently, diagnosing ligament injuries presents a challenge, and there is a scarcity of reliable, minimally invasive tools and methods.

The aim of this thesis was to assess the method for designing a personalized model of the hand and wrist to improve the diagnosis of sub-radiographic ligament pathologies and the prospective monitoring of patients following surgical repair.

The first part of this work involved developing and validating a method for personalized modeling of the bones of the hand and wrist from biplane radiographs. This method was compared to the standard CT scan method on six asymptomatic subjects, modeling the 29 bones of the hand and wrist three times by two different operators. The results demonstrated the accuracy of the bone shapes of interest (scaphoid and lunate) to be sub-centimetric and the accuracy of the centroids to be under 2mm.

Once the method was validated, a protocol was established in the second part to create a normality corridor for variations in bone centroid distances between "neutral" and "fist closed" positions of 30 wrists from asymptomatic volunteers. This highlighted differences between male and female subjects for scapholunate distances varying from 0.06 mm to 0.48 mm, respectively.

Finally, in the last part, a preliminary effort involved applying this method in clinical practice to detect sub-radiographic ligament injuries and to measure the medium-term effects of a surgical ligament reinsertion therapeutic procedure. The scapholunate centroid distance variations of twelve patients suspected of ligament injuries were compared to the normality corridor data pre- and post-operatively. The results showed a normalization of bone gaps in half of the patients formally diagnosed with ligament injuries.

Thus, this thesis validated a reliable and reproducible method for modeling the hand and wrist from biplane radiographs. It is scalable to patient-level application, but further clinical research protocols must be conducted to enhance its precision and automation.

Keywords: hand, wrist, 3D modeling, low-dose biplanarX-rays, kinematics, implants

Table des matières

<i>Remerciements</i>	5
<i>Résumé</i>	6
<i>Abstract</i>	7
<i>Table des matières</i>	8
<i>Liste des tableaux</i>	10
<i>Table des figures</i>	11
<i>Introduction</i>	13
1. RAPPELS ANATOMIQUES ET CONTEXTE CLINIQUE	15
1.1 <i>Anatomie osseuse</i>	15
1.2 <i>Anatomie et fonction ligamentaire du poignet [3–11]</i>	18
1.3 <i>Contexte clinique et instabilité du poignet</i>	22
2. REVUE DE LA LITTERATURE	27
2.1 <i>Outils de mesure de la cinématique du carpe physiologique</i>	27
2.1.1 <i>Radiographie biplanes</i>	28
2.1.2 <i>TDM et TDM 4D</i>	31
2.1.3 <i>Outils d'imageries alternatifs</i>	35
2.2 <i>Diagnostic des lésions ligamentaires – étude de la cinématique pathologique</i>	37
2.3 <i>Analyse biomécanique des traitements chirurgicaux et suivi des patients</i>	42
2.4 <i>Modélisation Géométrique et Mécanique</i>	45
3. OBJECTIFS ET HYPOTHESES	50
4. VALIDATION DU MODELE 3D IN VIVO	53
5. CORRIDOR PHYSIOLOGIQUE	68
6. DIAGNOSTIC ET SUIVI CHIRURGICAL DES PATIENTS	81
<i>Conclusion et perspectives</i>	96
<i>Bibliographie</i>	99
<i>Annexe A : Concepts biomécaniques du poignet</i>	114
<i>Annexe B : Données épidémiologiques et métriques de la population de volontaires sains</i>	122

Liste des tableaux

Tableau 1 : Études de la cinématique du poignet par radiographie biplanes (BP XR) ou vidéoradiographies biplanes (XR 4D)	30
Tableau 2 : Étude de la cinématique du poignet par TDM 3D.....	32
Tableau 3 : Étude de la cinématique du poignet par TDM 4D.....	34
Tableau 4 : Étude de la cinématique du poignet par IRM..	36
Tableau 5 : Liste des examens réalisés en pratique clinique en cas de suspicion de lésions ligamentaires SL.	38
Tableau 6 : Étude de la cinématique du poignet altéré en fonction de la technique utilisé.....	41
Tableau 7 : Étude de la cinématique du poignet altéré en fonction de la technique utilisé.....	44
Tableau 8 : Avantages et Limites des outils utilisés pour l'étude de la cinématique carpienne.....	50
Tableau 9 : Distance point/surface entre les reconstructions scannographiques et les radiographies biplanes	60
Tableau 10 : Intervalles de confiance (IC) à 95 % calculés pour les repères anatomiques utilisés pour adapter le modèle générique sur le contour des os sur les radiographies biplanes.....	61
Tableau 11 : Résultats épidémiologiques et préopératoires de la population de patients inclus	87
Tableau 12 : Résultats des examens complémentaires, chirurgicaux et postopératoire de la population de patients.....	88
Tableau 13 : Données épidémiologiques et métriques de la population de volontaires sains	122

Table des figures

Figure 1 : Schéma de la main et du poignet représentant le référentiel anatomique utilisé.	15
Figure 2 : Anatomie osseuse du poignet	17
Figure 3 : Morphologie du Lunatum type 1 ou 2	17
Figure 4 : Schématisation de la structuration ligamentaire du poignet	18
Figure 5 : Ligaments radio et inter carpiens antérieurs adapté des travaux de Berger et Taleisnik	19
Figure 6 : Ligaments radio et intercarpiens postérieurs adapté des travaux de Berger et Taleisnik	19
Figure 7 : Représentation des différentes portions des ligaments scapholunaire et lunotriquétral et des limites de rupture correspondantes	20
Figure 8 : Représentation schématique du complexe triangulaire du carpe selon Herzberg	21
Figure 9 : Schéma du poignet résumant les altérations possibles après lésion du ligament scapholunaire ..	23
Figure 10 : Les différents stades de l'arthrose SLAC selon Watson	25
Figure 11 : Radiographie reconstruite numériquement à partir d'un examen TDM.....	28
Figure 12 : Exemple de cartographie des distances scapholunaire issu de l'article de Trentadue et al	43
Figure 13 : Vue d'ensemble du processus d'acquisition et de traitement des données de la tomographie informatisée quadridimensionnelle (TDM 4D)	45
Figure 14 : Modèle 3D projeté sur le modèle 2D de radius distal selon Schuid et al	46
Figure 15 : Vue palmaire du modèle MBS d'Eschweiler et al montrant la modélisation notamment des ligaments carpiens antérieurs.	47
Figure 16 : Modèle en élément fini du poignet selon Rasgado et al.	48
Figure 17 : Processus de reconstruction 3D de la main à partir de radiographies biplanes.	55
Figure 18 : Exemples d'ajustement manuels et automatique centrés sur le scaphoïde	56
Figure 19 : Tracé des différents paramètres anatomiques.....	57
Figure 20 : Cartographie des biais (distances points/surfaces) entre une reconstruction à partir d'une radiographie bipiane et la reconstruction scanner correspondante	58
Figure 21 : Graphique de Bland-Altman correspondant à la longueur du scaphoïde	63
Figure 22 : Graphique de Bland-Altman correspondant à la profondeur de l'extrémité distale du radius	63
Figure 23 : Graphique de Bland-Altman correspondant à la hauteur du trapèze	64
Figure 24 : Recalage rigide des os radius, ulna, scaphoïde, lunatum, triquétrum et capitatum poignet en position « grip ».....	70
Figure 25 : Illustration de la méthode.....	71
Figure 26 : Valeurs de l'écart de distance scapholunaire (en mm) entre les positions « grip » et « neutre » en fonction de la valeur de la distance scapholunaire en position neutre parmi les volontaires masculins	73
Figure 27 : Valeurs de l'écart de distance scapholunaire (en mm) entre les positions « grip » et « neutre » en fonction de la valeur de la distance scapholunaire en position neutre parmi les volontaires féminins.....	73
Figure 28 : Valeurs de l'écart de distance scapholunaire (en mm) entre les positions « grip » et « neutre » en fonction de la valeur de la distance scapholunaire en position neutre chez tous les volontaires	74
Figure 29 : Graphique en violon représentant les résultats de l'écart de la distance scapholunaire (en mm) entre la position grip et la position neutre selon le sexe.....	74
Figure 30 : Valeurs de l'écart de distance lunotriquétrale (en mm) entre les positions « grip » et « neutre » en fonction de la valeur de la distance lunotriquétral en position neutre.	75
Figure 31 : Représentation de la mesure de l'écart traditionnel scapholunaire	77

Figure 32 : Exemple de coupe d'arthroscanner de poignet gauche chez une patiente de 44ans.....	82
Figure 33 : Détail des séquences de recalage lors de la phase initiale	84
Figure 34 : Principe de recalage rigide postopératoire sur les clichés en position neutre et poing fermé.....	85
Figure 35 : Écart de la distance scapholunaire entre la position grip et neutre en pré et postopératoire	89
Figure 36 : Écart de la distance lunotriquétrale entre la position grip et neutre en pré et postopératoire ...	91
Figure 37 : Analogie cinématique fonctionnelle des os du carpe et cinématique du poignet	114
Figure 38 : Représentation des deux théories principales : rangées et colonnes	115
Figure 39 : Représentation schématique de la mécanique du carpe selon Gilford.....	116
Figure 40 : Oval Ring Theory de Lichtman	118
Figure 41 : Représentation schématique du mouvement du carpe avec les liaisons superposées	119
Figure 42 : Représentation du mouvement de lanceur de fléchettes (DTM).....	120

Les Figures 1 à 10 ainsi que les Figures 38 à 42 sont des créations originales ou des adaptations d'illustrations existantes réalisées par **Emmanuel LAURENT**, Département d'Anatomie, UFR Sciences de la santé, Université de Franche-Comté, Besançon, France

Introduction

La physiologie du mouvement, ou biomécanique, est indissociable de l'anatomie et s'applique particulièrement à l'articulation de la main et du poignet. Comme l'a rappelé le physiologiste du XVI^e siècle, Jean Fernel, « *L'anatomie est à la physiologie ce que la géographie est pour l'histoire* ». À l'extrémité de l'avant-bras, le poignet permet la présentation de la main dans la position choisie pour la prise. La main est l'organe sensoriel et l'outil propre de l'Homme. Main et poignet rassemblent un grand nombre de tissus différents interconnectés dans une association de systèmes ostéoarticulaires, ligamentaires, tendineux, vasculaires et nerveux.

En cas de lésions ostéoarticulaires et ligamentaires en particulier, c'est toute la physiologie du mouvement qui est altérée. Ces lésions surviennent préférentiellement dans une population jeune et active. Les mouvements combinés et harmonieux des os du poignet vont progressivement se désorganiser pour engendrer une altération précoce du tissu cartilagineux appelée arthrose. La survenue de cette arthrose peut évoluer à bas bruit pendant de nombreuses années. Un cercle vicieux pathologique sera source de diminution des amplitudes articulaires, de la force et augmentation progressive de la douleur responsable d'une perte de fonction globale. Une diminution ou perte de cette fonction de la main et du poignet a des répercussions socio-économiques claires : arrêts de travail prolongés, changement de poste, reclassement professionnel, arrêt sportif, interruption de certaines activités de loisir ayant un retentissement global sur le moral et le bien être des patients.

Pour décrire précisément la physiologie normale de ces articulations, deux approches ont été réalisées : soit l'analyse *in vitro*, à l'aide de pièces cadavériques sur banc d'essai dont le mouvement est simulé ou non, étudié grâce à des outils d'imagerie (rayons X, radiographie biplanes, IRM, TDM, TDM 4D) et/ou grâce à des marqueurs du mouvements (marqueurs électromagnétiques par exemple), soit l'observation *in vivo* à l'aide de ces mêmes outils mais incluant des volontaires sains et/ou porteur de pathologies bien identifiées.

Si la connaissance de la biomécanique normale et pathologique a bien progressé grâce à ces outils, le diagnostic précis de lésions partielles ligamentaires et leur impact biomécanique restent difficiles. Les associations possibles de lésions ligamentaires peuvent engendrer une modification particulière de la biomécanique du patient rendant indispensable l'étude d'un modèle personnalisé. De même, le suivi objectif et précis d'un éventuel geste de réparation chirurgicale rend ce modèle nécessaire.

L'objectif principal de cette thèse est d'évaluer la faisabilité de la création d'un modèle personnalisé de la main et du poignet à partir de radiographies biplanes. L'objectif secondaire porte sur l'utilisation de ce modèle pour le diagnostic de pathologies ligamentaires infra radiologique et le suivi prospectif et longitudinal des patients à distance d'un geste de réparation chirurgical.

Cette thèse est organisée en six chapitres. Dans un premier chapitre, nous présenterons les rappels anatomiques et le contexte clinique. Dans un deuxième chapitre, nous établirons la revue de littérature concernant les différents moyens d'étude de la biomécanique normale et pathologique du poignet puis nous détaillerons plus précisément les objectifs de la thèse (chapitre 3). Nous présenterons ensuite le travail personnel qui fait l'objet de 3 parties distinctes. La première (chapitre 4) concerne l'évaluation proprement dite d'un modèle géométrique de main et de poignet issu de radiographies biplanes. La deuxième (chapitre 5) définit deux positions de références pour mesurer les déplacements d'os du carpe d'intérêt et établit un corridor de référence de ces déplacements parmi une population de volontaires sains. La dernière partie (chapitre 6) du travail personnel concerne la comparaison de ce corridor de référence à une population de patients présentant une ou plusieurs lésions ligamentaires avant et après réparation chirurgicale.

1. RAPPELS ANATOMIQUES ET CONTEXTE CLINIQUE

Afin de situer notre contexte et les problématiques auxquels nous devons faire face, des rappels anatomiques sont indispensables. Dans un souci de clarté et de didactisme, nous allons présenter l'imbrication progressive des **pièces osseuses** et les liens les plus importants qui les unissent à travers la description **des ligaments**. Les **perspectives cliniques** permettront de comprendre l'importance de ce système ligamentaire et les conséquences lésionnelles à l'échelle du carpe et du patient.

1.1 Anatomie osseuse

La nomenclature du référentiel anatomique est représentée en Figure 1.

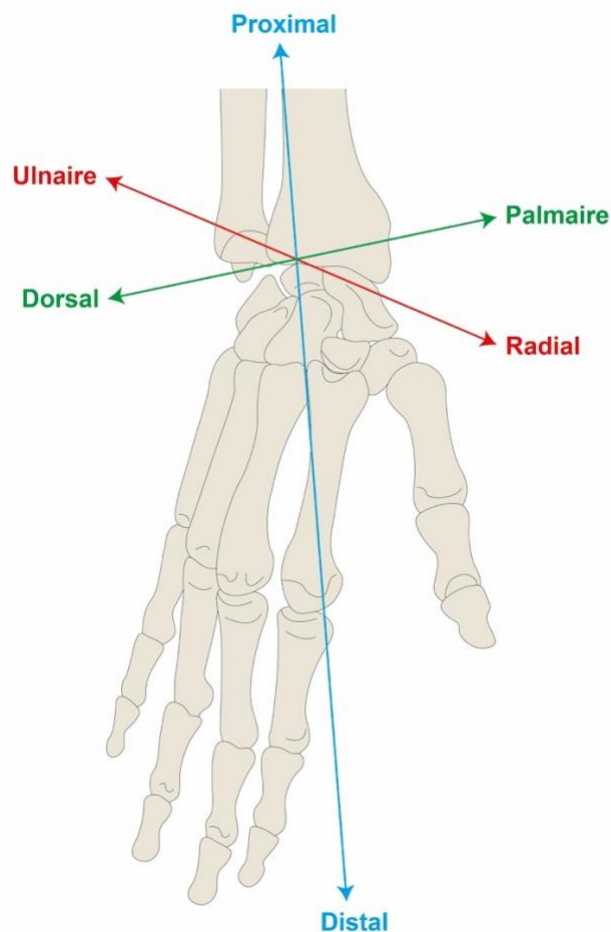


Figure 1 : Schéma de la main et du poignet représentant le référentiel anatomique utilisé.

L'anatomie des 29 os du poignet et de la main peut être schématisée comme un emboîtement progressif de rangées les unes dans les autres (Figure 2). De haut en bas (de proximal en distal) les deux os de l'avant-bras, **radius** en externe et **ulna** en interne, s'articulent avec la **première rangée** des os du carpe.

La surface articulaire du radius est en contact par sa **fossette scaphoïdienne** et **lunarienne**, au **scaphoïde** et **lunatum** respectivement. Le **triquetrum** est le troisième os de cette première rangée. Le **pisiforme** est en avant de ce dernier et a une fonction semblable à celle de la patella pour l'articulation du genou, point de réflexion osseux du tendon du fléchisseur ulnaire du carpe. La seconde rangée du carpe est composée de radial en ulnaire de l'os **Trapèze**, **Trapézoïde**, **Capitatum** et **Hamatum**. La première rangée est connectée à la seconde. Il est important de noter l'existence de variations anatomiques en ce qui concerne la forme de la surface articulaire médiocarpienne du lunatum : soit une seule facette (type Viegas 1) pour accueillir la tête du capitatum, soit deux facettes (type Viegas 2), pour s'articuler non seulement avec le capitatum mais aussi avec la pointe de l'hamatum (Figure 3). Nous verrons plus avant les potentiels applications biomécaniques de ces variations [1,2].

Il existe un nombre important de surfaces cartilagineuses au niveau du carpe : ces os n'étant pas le siège d'insertion tendineuse (absence d'enthèse). La deuxième rangée du carpe s'articule avec les métacarpes : **Métacarpe 1** (M1) avec l'os trapèze, **M2** avec l'os trapézoïde, **M3** avec le capitatum, **M4** et **M5** avec l'hamatum (Figure 2). Chaque métacarpe est assemblé à une **phalange proximale**, puis **moyenne** et enfin **distale**, sauf pour le pouce qui ne possède que deux phalanges (proximale et distale) (Figure 2).

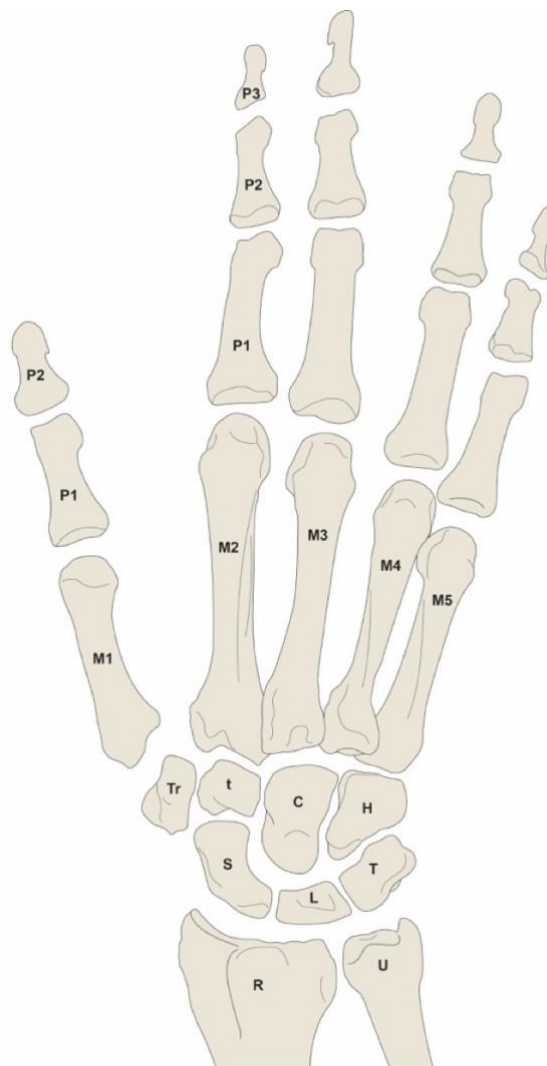


Figure 2 : Anatomie osseuse du poignet : R= Radius, U=Ulna, S= Scaphoide, L= Lunatum, T= Triquétrum, Tr= Trapèze, t= trapézoïde, C= capitulum, H= Hamatum, M1-5= Métacarpe 1 à 5, P1= Phalange proximale, P2= Phalange intermédiaire (sauf pour le pouce = phalange distale), P3= phalange distale.

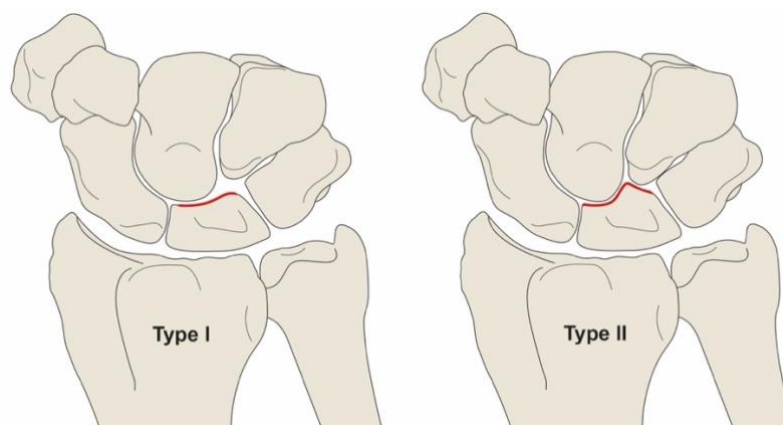


Figure 3 : Morphologie du Lunatum type 1 (une seule facette médiocarpienne) ou type 2 (2 facettes médiocarpiales) selon Viegas et al.

1.2 Anatomie et fonction ligamentaire du poignet [3-11]

Nous nous focaliserons sur la description de l'anatomie ligamentaire du poignet en rapport avec les applications développées dans la partie de travail personnel. Le système ligamentaire du poignet peut être distingué en systèmes **ligamentaire extrinsèque** et **intrinsèque**. À l'instar des muscles, les ligaments extrinsèques sont ceux dont l'origine est située à l'avant-bras (radius ou ulna) et la terminaison au niveau du poignet et de la main. Les ligaments intrinsèques ont leur origine et leur terminaison au niveau du poignet. Le système osseux pouvant être schématisé comme un empilement progressif de différentes pièces, les ligaments extrinsèques sont schématisés comme un enroulement d'un « ruban » ligamentaire, de palmaire en dorsal, de radial en ulnaire (Figure 4).

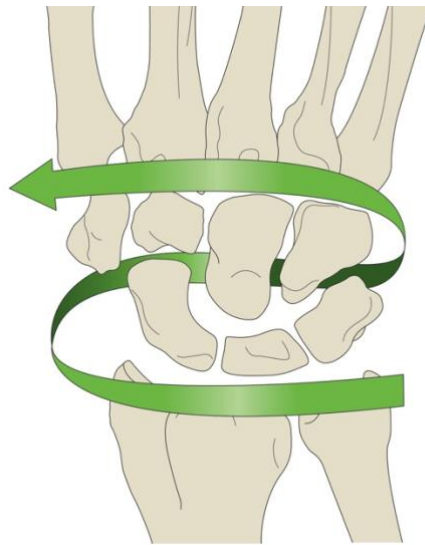


Figure 4 : Schématisation de la structuration ligamentaire du poignet.

Le ligament **radio scapho capitale** (RSC) est le plus palmaire et le plus radial, suivi du ligament **radio lunaire long** (RLL), ligament **radioscapholunaire** (ligament porte vaisseaux sans fonction mécanique, uniquement nutritive), et enfin le ligament **radiolunaire court** (RLC). En palmaire et ulnaire, les ligaments ulno carpiens antérieurs sont le ligament **ulno lunaire** (LUL), **ulno capitale** (LUC) et **ulno triquétral** (LUT) (Figure 5).

En dorsal, le système ligamentaire est essentiellement représenté par le ligament radiolunotriquétral dorsal ou **ligament radiocarpien dorsal** (DRC) et le **ligament intercarpien dorsal** (ligament intrinsèque DIC) (Figure 6).

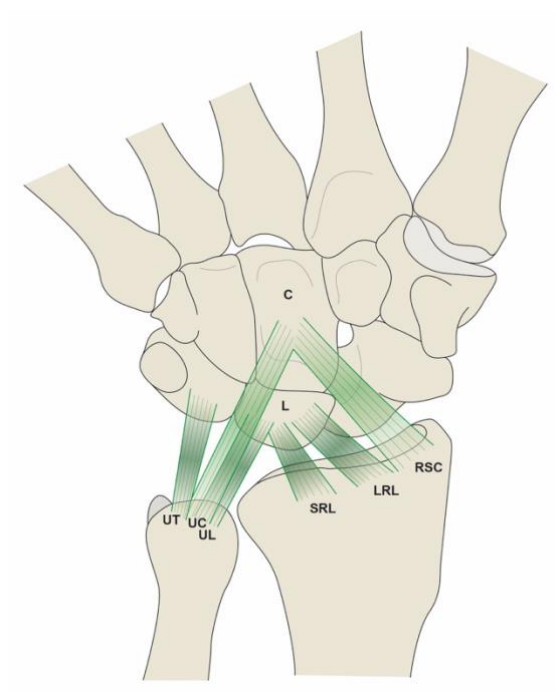


Figure 5 : Ligaments radio et inter carpiens antérieurs adapté des travaux de Berger et Taleisnik [5,12].

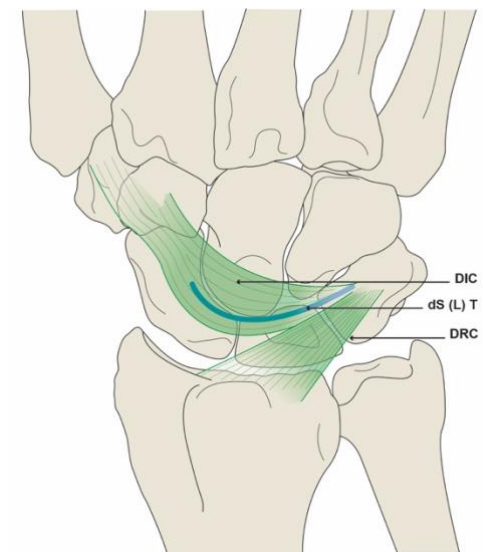


Figure 6 : Ligaments radio et intercarpiens postérieurs adapté des travaux de Berger et Taleisnik [5,12].

À côté du système extrinsèque, nous retrouvons le système ligamentaire intrinsèque, reliant les os du carpe les uns avec les autres. Il s'agit d'un système complexe et dense, dont les insertions ligamentaires précises sont débattues. Nous pouvons retenir les ligaments **interosseux scapholunaire** et **lunotriquétral** qui sont des éléments de stabilité primordiaux.

Ils ont une forme de « fer à cheval » ou en « U » avec des portions antérieures, intermédiaires et postérieures.

La fonction de chaque portion n'est pas la même selon les études histologiques et biomécaniques. En ce qui concerne le ligament interosseux scapholunaire, classiquement, la **portion dorsale**, plus épaisse, est la **plus solide** d'un point de vue biomécanique, quand sa partie antérieure, moins solide est le siège d'une **importante innervation proprioceptive**. Pour le ligament lunotriquétral, la répartition des forces serait inverse (Figure 7).

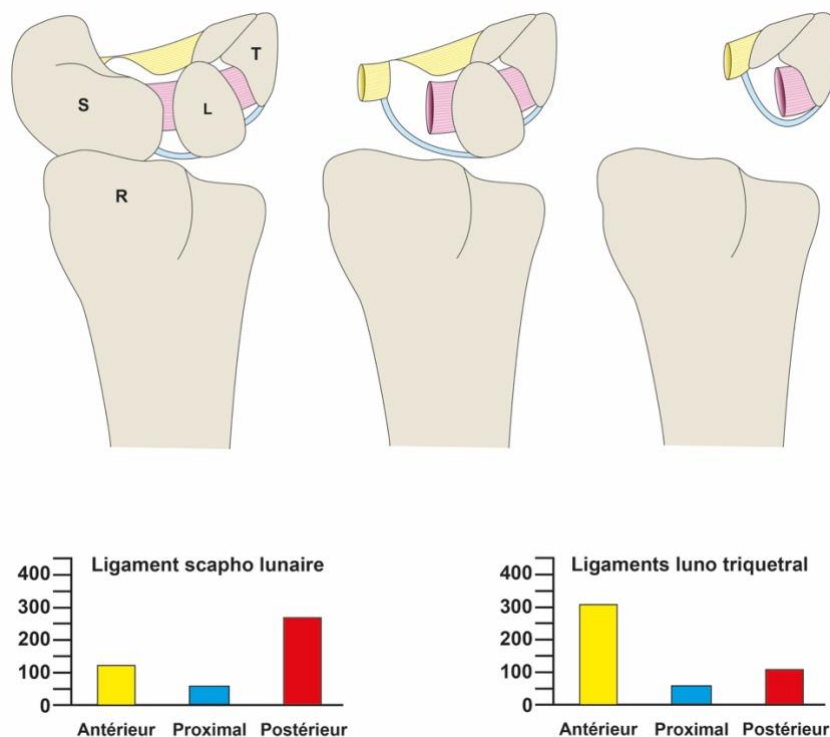


Figure 7 : Représentation des différentes portions des ligaments scapholunaire et lunotriquétral et des limites de rupture correspondantes (axes des ordonnées en N) [13].

Ces données histologiques et biomécaniques ont eu une influence majeure sur la prise en charge thérapeutique des patients atteints de lésions ligamentaires du poignet : choix de la voie d'abord, respect

des zones les plus innervées pour conserver la proprioception du poignet, réparation de la portion dorsale seule du ligament scapholunaire par exemple.

Toutefois, des études plus récentes tendent à montrer que la réalité est probablement moins dichotomique avec une importance de la portion antérieure du SL renouvelée, et une certaine richesse de l'innervation de l'ensemble des composants ligamentaires.

Le cœur ligamentaire interosseux SL et LT est renforcé par un système radiant antérieur et postérieur qui relie chaque os à son voisin de manière très schématique. Parfois plusieurs ligaments se rassemblent pour former un « tout » unique. Parmi ceux-ci, nous pouvons citer les ligaments **scapho trapézo-trapézoïdien** (STT) en antérieur et radial, le ligament **scapho(luno)triquetral** antérieur et dorsal. Ce dernier est une confluence ligamentaire perpendiculaire à la partie postérieure des ligaments SL et TL, correspondant à la partie la plus profonde du ligament intercarpien dorsal (DIC) qui a été (re) décrit très récemment [11].

Nous ne détaillerons pas ici le **complexe triangulaire du carpe** qui est une association de différentes structures fibrocartilagineuse (partie « disque »), partie ligamentaire radio ulnaire distale (les rênnes radio ulnaire superficiels et profonds, antérieurs et postérieurs) ainsi que la partie ligamentaire verticale (les « murs » ligaments extrinsèques radiocarpis en avant et la gaine de l'extenseur ulnaire du carpe en arrière) (Figure 8)[14].

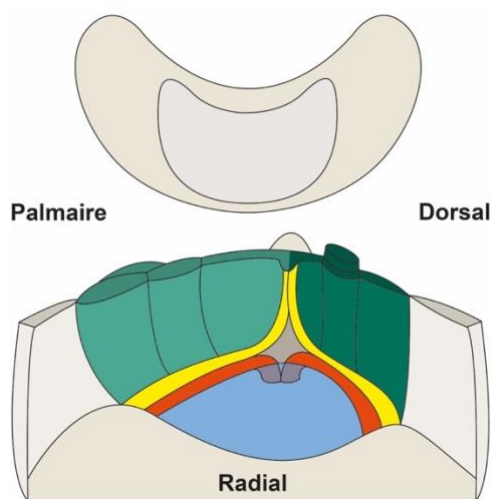


Figure 8 : Représentation schématique du complexe triangulaire du carpe selon Herzberg [14]. La partie disque en bleu, les « rênnes » ligamentaire radioulnaire antérieur et postérieur superficiel (en jaune) et profond (en orange) et enfin les « murs » antérieurs (ligaments ulnocarpis, en vert clair) et postérieurs (notamment la gaine du tendon de l'extenseur ulnaire du carpe, en vert foncé).

Pour définir et hiérarchiser l'importance et le rôle de ces ligaments intrinsèques et extrinsèques, de nombreuses équipes ont utilisé la méthode cadavérique de section progressive ligamentaire avant de mettre en charge et/ou de mobiliser le poignet pour quantifier les déplacements pathologiques engendrés [15–19]. Pendant très longtemps, les ligaments interosseux scapho lunaires (et luno triquétrales) ont été décrits comme les **stabilisateurs principaux** de la première rangée du carpe, les autres ligaments étant des stabilisateurs secondaires. Néanmoins, les travaux biomécaniques les plus récents tendent à montrer encore une fois que la réalité est plus complexe.

1.3 Contexte clinique et instabilité du poignet

La biomécanique du poignet a fait l'objet de nombreuses études et travaux de recherche : aujourd'hui plusieurs théories se complètent (Annexe A : Concepts biomécaniques du poignet).

Une perturbation de ce système complexe, par la perte des connexions ligamentaires ou un changement de forme osseuse (non consolidation de fracture, pseudarthrose), va entraîner un changement des mobilités osseuses et des transmissions des forces physiologiques. Cette biomécanique altérée va engendrer une cascade de modifications passant d'un carpe « physiologique » stable à un carpe « pathologique » instable.

Il existe de nombreuses classifications des instabilités du carpe qui peuvent être **dissociatives** (lésions des ligaments inter carpiens) ou **non dissociatives** (persistance d'une cohésion de la première rangée en tant qu'unité unique) [20].

Nous allons détailler et prendre l'exemple **de la fréquente lésion du ligament scapholunaire (SL)** qui engendre sous certaines conditions une instabilité **dissociative**.

La lésion du ligament SL survient le plus souvent chez un patient jeune, lors d'un traumatisme professionnel ou sportif en hyperextension du poignet. Si la lésion du ligament est complète cela va entraîner des modifications biomécaniques au sein du carpe. La plus connue est certainement le diastasis SL, c'est-à-dire une augmentation de l'écart entre les os scaphoïde et lunatum dans le plan frontal (de face).

La dissociation entre le scaphoïde et le lunatum est responsable également d'une rotation inverse entre ces deux os dans le plan sagittal : extension du lunatum et flexion du scaphoïde. En effet, la stabilité du lunatum (os central de la première rangée) est un équilibre entre les moments fléchissant transmis par le scaphoïde et ceux opposés (en extension) du triquétrum [21]. C'est pour cette raison qu'en cas de perte des connexions entre scaphoïde et lunatum, celui-ci va progressivement basculer en extension.

Il s'agit d'une déformation de la première rangée en **DISI (pour dorsal intercalated segment instability)** [22]. Les travaux les plus récents ont montré que cette perte de connexion pouvait être le fait d'association de lésions ligamentaires et non pas du seul ligament scapholunaire : ligaments STT, LRL, DIC [23,24].

Il faut noter de manière similaire qu'une perte de connexion entre lunatum et triquétrum, dans le cadre de lésion du ligament lunotriquétral, va produire un déséquilibre en flexion palmaire du lunatum appelé **VISI (volar intercalated segment instability)**.

Les autres paramètres témoins de la dissociation SL sont la translation dorsale du scaphoïde et la pronation de la seconde rangée des os du carpe (Figure 9).

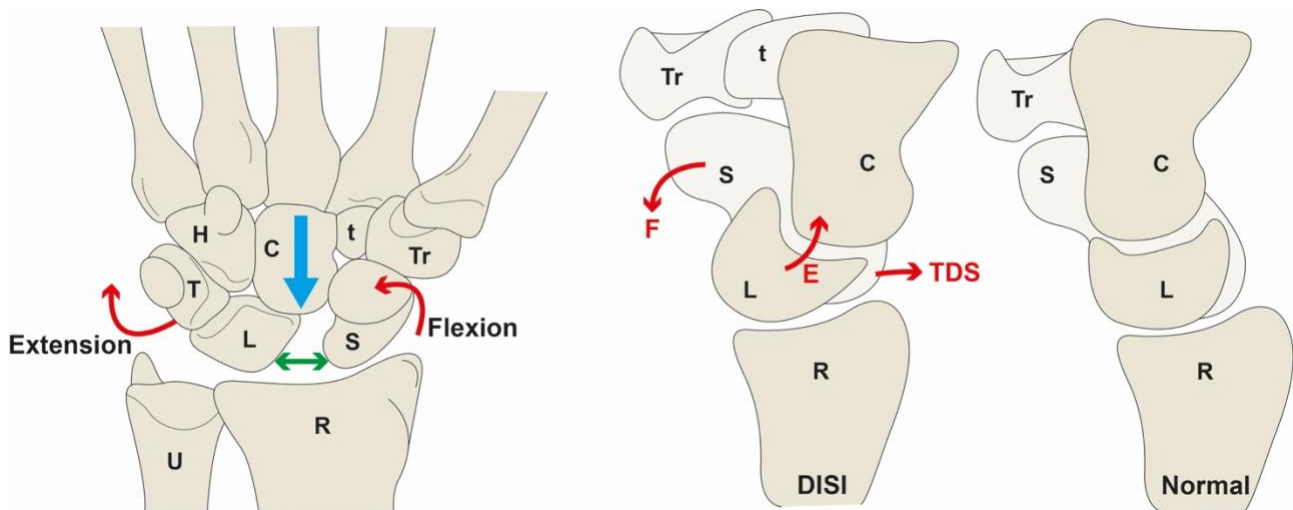


Figure 9 : Schéma du poignet résumant les altérations possibles après lésion du ligament scapholunaire et autres stabilisateurs associés. F=Flexion, E= Extension, TDS=Translation Dorsale du Scaphoïde, R= Radius, U= Ulna, S= Scaphoïde, L= Lunatum, T= Triquétrum, Tr= Trapèze, t= Trapézoïde, C= Capitulum, H= Hamatum.

Le retentissement clinique de cette instabilité carpienne peut être très variable. Après une période douloureuse post traumatique fluctuante (quelques semaines), les patients peuvent devenir asymptomatiques jusqu'à la phase arthrosique. D'autres vont se plaindre d'une persistance de douleurs de poignet, à l'effort ou au repos, et d'une perte de force. Cette persistance de symptômes à distance du traumatisme va faire rechercher ces lésions ligamentaires par le clinicien : diastasis SL, déformation en DISI, flexion du scaphoïde sur des clichés radiographiques standard ou à l'occasion de positions dynamiques du poignet comme le « poing fermé » qui va potentiellement aggraver les déplacements osseux (cf. partie 2).

Parfois, chez les patients symptomatiques, les lésions ligamentaires **ne sont pas détectées par les examens complémentaires classiques (radiographie, arthroTDM)** alors que l'examen clinique rigoureux est très suspect. Dans ces situations, l'examen **chirurgical arthroscopique** peut être le dernier recours pour réaliser le diagnostic de certitude : il s'agit de placer une caméra dans les articulations du poignet et de tester la cohésion ligamentaire en manipulant et déplaçant un crochet palpeur entre les os. Un écart pathologique entre les os, une marche d'escalier articulaire, signe l'incompétence ligamentaire ; le traitement de la lésion peut être alors réalisé dans le même temps opératoire. Cependant, il s'agit d'un examen invasif, et la décision de le réaliser doit mettre en jeu la balance bénéfices/risques lorsque tous les autres examens sont négatifs.

Quand il existe une forte suspicion de lésion SL, les modalités de traitements dépendent de plusieurs facteurs, mécaniques et biologiques. Au moment de la prise en charge du patient, les paramètres permettant de décider de la solution thérapeutique la mieux adaptée sont :

- 1) le caractère partiel ou total de la lésion ligamentaire
- 2) le potentiel de cicatrisation du ligament concerné
- 3) l'existence d'une instabilité carpienne (existence d'une déformation en DISI par exemple)
- 4) le caractère réductible ou fixé de cette instabilité
- 5) l'existence d'une dégradation du cartilage déjà présente [25]

Dans la majorité des cas, ces modifications de paramètres suivent une chronologie progressive, mais le paramètre de la durée d'évolution ne rentre finalement pas en considération. Ainsi donc, à un stade le plus souvent précoce, des gestes de réparation ligamentaire seront possibles. Le traitement chirurgical consiste à réinsérer par le biais d'ancres ou à suturer les ligaments lésés directement, à ciel ouvert ou sous arthroscopie. Parfois, le maintien et l'immobilisation de l'intervalle scapholunaire en position physiologique, par le biais d'une arthrodèse temporaire par broches ou vis, suffit à obtenir la cicatrisation du ligament. Quand le ligament ne peut plus cicatriser ou qu'il est trop détérioré, un geste de reconstruction ligamentaire est encore possible mais il n'existe pas, à l'heure actuelle, de système sûr qui rétablisse parfaitement la biomécanique du carpe ou qui soit pérenne.

Si le diagnostic de lésion ligamentaire n'a pu être réalisé ou si le traitement chirurgical n'a pas permis une cicatrisation ligamentaire, la persistance d'une instabilité carpienne va conduire de manière progressive et inéluctable à une détérioration de la fonction du poignet (*Scapholunate Advanced Collapse* ou *SLAC wrist*) [26].

Cette arthrose du poignet est responsable dans 55% des cas d'arthrose dégénérative (post traumatique) du poignet. Cette usure précoce du cartilage débute au niveau de l'interligne radioscapoïdien et progresse au niveau médio carpien entre lunatum et capitatum jusqu'à s'étendre à l'ensemble de l'articulation radio carpienne (Figure 10).

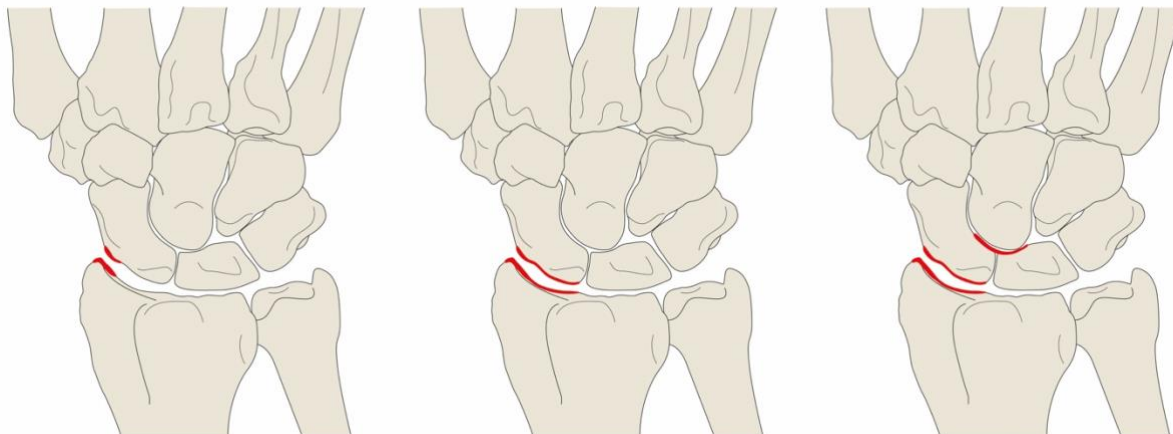


Figure 10 : Les différents stades de l'arthrose SLAC selon Watson [26].

Les gestes chirurgicaux en cas de SLAC wrist sont palliatifs, c'est-à-dire qu'il est utopique de tenter des gestes de reconstruction ligamentaire quand les surfaces osseuses sont dépourvues de cartilage [25]. Le cartilage disparu ne se régénère pas (en tout cas pas dans l'état actuel des connaissances et en pratique clinique courante).

Les gestes classiques en cas de SLAC wrist sont les arthrodèses partielles du poignet ou la résection de la rangée proximale du carpe (PRC) [27]. Ces gestes ne peuvent pas restaurer la cinématique normale du carpe. L'objectif de ces interventions est donc de réduire la douleur et de ralentir le processus dégénératif progressif. Bien que ces procédures parviennent le plus souvent à soulager la douleur et à améliorer la force de préhension, un certain volant d'amplitude du poignet est sacrifié et la dégénérescence est retardée, mais pas empêchée [28]. Saltzman *et al* ont réalisé une revue systématique des procédures de PRC et d'arthrodèse des quatre os (*four bones fusions* ou 4CF) et ont rapporté des améliorations de la douleur et des résultats auto-évalués dans les deux groupes après la chirurgie [29] ; cependant, le degré d'altération des activités quotidiennes, de la participation à des sports et de la fonction professionnelle par ces procédures de sauvetage est largement méconnu.

En définitive, la lésion du ligament SL (associé à d'autres ligaments stabilisateurs) si elle n'est pas diagnostiquée ou pas correctement traitée va conduire par le biais d'une **instabilité carpienne progressive** à une **destruction du cartilage** articulaire. À l'échelle du patient, ces situations non récupérables sont responsables de douleurs chroniques, de diminution des amplitudes articulaires, d'une perte de force, d'arrêts de travail prolongés ainsi que de reclassements professionnels.

C'est pour l'ensemble de ces raisons qu'un diagnostic précis et précoce doit être mené par le biais d'un examen clinique rigoureux et d'examen complémentaires d'imagerie permettant de répondre aux questions posées.

Il est certain qu'une réparation ligamentaire précoce réussie permet de rétablir les connexions de la première rangée et d'éviter l'instabilité et progressivement la dégénérescence arthrosique [30,31].

La description anatomique et la tentative de comprendre le « rôle » de chaque ligament dans la cohésion du carpe et notamment dans la stabilité scapholunaire doit sans cesse nous inviter à une remise en question pour éviter le biais du « *storytelling* » et de la schématisation à outrance. Lors d'un **traumatisme à haute énergie** (accident sportif, accident de travail, de la voie publique) survenant le plus souvent chez un adulte jeune, le **risque de lésions** ligamentaires est maximal. La détérioration de la cinématique normale des os du carpe par rupture des connexions essentielles entraîne une instabilité carpienne qui peut progresser pendant de nombreuses années de manière infra clinique. Au stade ultime, les lésions arthrosiques du poignet provoquent **douleurs**, diminution des amplitudes articulaires globales et **perte de fonction**. À ce stade, seuls des **gestes palliatifs** seront possibles, sans pour autant restaurer une biomécanique et une fonction du poignet normale. C'est pourquoi, tout l'enjeu est de réaliser des **gestes de réparation le plus précocement possible**. De nombreux outils d'imagerie sont alors à notre disposition pour réaliser ces diagnostics après un traumatisme.

Nous allons ainsi exposer dans le second chapitre de cette thèse la revue de la littérature sur les moyens d'analyse de la biomécanique normale et pathologique du poignet à travers les outils d'imagerie qui ont également permis de construire des **modèles numériques**. Nous développerons les moyens qui ont joué un rôle dans le **diagnostic des lésions ligamentaires**. Enfin, nous présenterons les études qui se sont intéressées aux méthodes de **suivi objectif des effets du traitement chirurgical** sur la biomécanique du carpe.

2. REVUE DE LA LITTERATURE

Nous avons montré dans la première partie de ce travail les différents enjeux liés au fonctionnement du poignet : la biomécanique étant complexe, les instabilités carpiennes en cas de lésions ligamentaires ont des conséquences néfastes à l'échelle du patient. En pratique clinique, les points capitaux sont le **diagnostic précis des lésions** pour pouvoir prédire l'avenir et le traitement efficace par réparation directe ou reconstruction ligamentaire. Enfin, la vérification et l'objectivation **des résultats** des effets thérapeutiques *in situ*, c'est à dire au niveau de la biomécanique elle-même, semblent décisifs. Dans cette revue de la littérature nous allons étudier les travaux qui ont été menés pour mieux appréhender cette biomécanique des os du carpe.

2.1 Outils de mesure de la cinématique du carpe physiologique

Pour objectiver les mouvements entre les structures osseuses du poignet, de nombreux moyens ont été développés. Les paramètres essentiels et discriminants sont : la **représentation en 2D ou 3D** des éléments étudiés, les **mesures objectives** par outils automatisés, les possibilités de mesures **dynamiques**, la **précision** de la méthode. En préambule, il est important de souligner que la mesure « dynamique » est relative. En effet, tout dépend de la fréquence d'enregistrement du mouvement, du nombre d'enregistrements, et des amplitudes étudiées : certains auteurs intitulent leur travaux « études cinématiques » alors que seulement huit positions statiques différentes sont enregistrées [32].

Les outils les plus précis et fiables sont probablement les capteurs placés à la surfaces des os (capteurs électromagnétiques ou optiques) mais ils ne permettent pas une visualisation ou une modélisation 3D, et limitent les étude au cadavre ; seul le mouvement global de l'os est alors appréhendé (pas d'étude des mouvements différencié de l'intervalle scapholunaire antérieur et postérieur par exemple) [15,33,34].

Le premier examen qui a permis d'analyser les structures osseuses est la **radiographie**. Cet outil rend compte de la forme des structures internes selon l'absorption différentes des rayons X qui les traversent. Il s'agit donc d'un rendu (superposition d'ombres et de contours) en **2 dimensions** de structures en 3D. Rainbow et al ont parfaitement montré un exemple d'erreur pouvant résulter de la déduction d'un mouvement en 3D à partir de radiographies en 2D.

La Figure 11 montre en effet une radiographie reconstruite numériquement à partir d'un seul examen tomodensitométrique (TDM). La différence entre les deux images est une rotation de 15° de l'ensemble du scanner autour d'un axe coïncidant avec l'axe du bras. Il en résulte une variation de 8 % de la longueur du scaphoïde, qui serait interprétée à tort comme une flexion du scaphoïde dans une analyse en 2D [35].

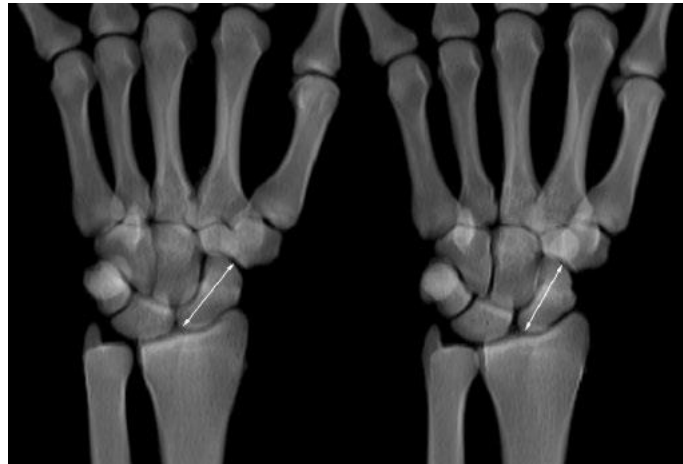


Figure 11 : radiographie reconstruite numériquement à partir d'un examen TDM (issu de l'article de Rainbow et al, 2016 [35]).

Ainsi l'analyse en **3D est essentielle** à la compréhension de la cinématique du carpe.

Nous allons maintenant détailler les différents outils d'imagerie proposés pour étudier cette cinématique normale, en partant des radiographies biplanes, en passant au scanner (TDM) 3D puis 4D et enfin aux autres moyens tels que l'IRM.

2.1.1 Radiographie biplanes

Le tableau 1 résume les principales caractéristiques des études utilisant la radiographie bipiane et la vidéoradiographie bipiane pour l'étude de la physiologie normale (poignets sains).

Les études sont principalement réalisées sur pièces cadavériques (3 à 22 pièces). Seuls deux auteurs comparent leur méthode avec une méthode de référence : capteurs optiques [36] ou système de *tracking* de billes [32,37]. La précision des méthodes décrites est très variable : estimée inférieure à 1,6% [32], ou bien s'échelonnant entre 0,22 et 1,3 mm en translation et 0,5 jusqu'à 5° d'erreur en rotation.

Kobayashi *et al* et Munsch *et al* utilisent un système de *tracking* automatique de billes placées au préalable dans les os d'intérêt [32,37], alors que Foumani *et al* et Akhbari *et al* utilisent le système des axes hélicoïdaux [36,38]. Les mouvements les plus étudiés sont la flexion/extension et l'inclinaison radio-ulnaire.

Akhbari *et al* ont réalisé une évaluation de la précision d'une méthode de vidéoradiographie biplane comparée à une méthode de référence (capteurs optiques), qui s'intéressait aux mouvements globaux du poignet et non au mouvement de chaque os du carpe. Pour le suivi du radius, la concordance entre la cinématique mesurée par vidéoradiographie biplane et les capteurs optiques était de 1,7° et 0,8 mm (et écart plus faible lorsque les mesures étaient réalisés en statique). La *Limit of Agreement (LOA)* était mesurée à 1,4° et 1,0 mm maximum, sauf pour les tâches de martelage (*Darth Throwing Motion, DTM*) et de pronation (1,8° et 1,5 mm)[36].

À l'instar de toutes les méthodes d'imagerie, l'enjeu pour pouvoir étendre ces méthodes d'analyse de la cinématique au vivant est la possibilité de se passer de marqueurs (notamment de billes intra osseuses).

Pour cette raison, Miranda *et al* ont comparé en 2011 les méthodes avec marqueurs et sans marqueurs : pour la méthode avec marqueur, les erreurs absolues statiques moyennes de rotation et de translation ont été estimées à 0,09° et 0,12 mm. Pour l'étude sans marqueur au niveau du radius, les erreurs absolues statiques moyennes de rotation étaient de 0,39° et en translation de 0,33 mm [39]. Cette précision des méthodes sans marqueur rend donc tout à fait acceptable l'extension aux études in vivo.

Nous reverrons dans les chapitres analyse des lésions ligamentaires et suivi thérapeutiques que ces procédés de radiographies bipanes ont été utilisés à d'autres fins avec succès.

Tableau 1 : Études de la cinématique du poignet par radiographie biplanes (BP XR) ou vidéoradiographies biplanes (XR 4D). N= Neutre, F = Flexion, E= Extension, IR= Inclinaison Radiale, IU= Inclinaison Ulnaire, P= Pronation, S= Supination ; DTM= Darth Throwing Motion.

Auteurs, année	Modèle/technique	Comparateur	Statique/Dynamique	Nombre poignets / <i>in vitro-in vivo</i>	Mouvements /Positions	Précision
Kobayashi, 1997 [32]	BP XR	-	Statique	22 / <i>in vitro</i>	N - 30° E - 60° E - 30° F - 60° F - 15° IR - 15° IU - 30° IU	< 1,6% d'erreurs
Foumani, 2009 [38]	XR 4D	-	Comparaison statique/dynamique	8 / <i>in vivo</i>	FE 40° - 40° (10°) - 15° IR - 30° IU (7,5°)	0,22 mm ; 0,5°
Akhbari, 2019 [36]	XR 4D	Capteurs optiques	Dynamique	6 / <i>in vitro</i>	FE 53° 53°/ IRU 28°-42°/ Circumduction 38-19°/s, 23°-46°/s P, 13°-27°/s S, 38°- 38°/s DTM	1,5 mm ; 1,8 °
Munsch, 2022 [37]	XR 4D	TDM	Statique/dynamique	3 / <i>in vitro</i>	FE – IRU (100Hz)	1,3 mm ; 5,0°

2.1.2 TDM et TDM 4D

L'équipe de Bresina en 1986 évoque l'utilisation du scanner (TDM) pour analyser la fonction et la pathologie du poignet [40].

Des années plus tard, Crisco *et al* quantifient la précision du système pour l'évaluation de la cinématique sur un seul spécimen (*in vitro*) : 2° et 1 mm le long d'un axe de mouvement hélicoïdal [41].

À l'instar des outils radiographiques classiques de nombreux auteurs décrivent leurs travaux comme étant dynamique alors qu'en réalité il s'agit d'une succession de « clichés statiques » pris à une fréquence plus ou moins grande : une seule acquisition dans une position donnée extrême (exemple inclinaison radiale ou ulnaire maximale [42]), ou une succession de d'acquisition rendant compte du mouvement [43] (tableau 2).

Le plus souvent, le mouvement n'est étudié que dans un seul sens ou amplitude (de la flexion vers l'extension ou inversement) ne permettant pas d'objectiver un effet d'hystérésis comme l'avait montré les défenseurs d'utilisation de capteurs électromagnétiques permettant un plus grand nombre d'enregistrement de positions (fréquence = 45Hz) [18].

Il faut noter l'absence de comparaison de cette technique avec une mesure de la cinématique considérée comme étant le gold standard (capteurs Electromagnétiques (EM) par exemple).

Certaines études *in vitro* développent des systèmes de mobilisation du poignet par traction tendineuse ciblée ne permettant pas une reproductibilité parfaite du mouvement étudié, mais dont le but est de se rapprocher de la réalisation d'un mouvement le plus physiologique possible [42,44]. La précision de cette méthode scannographique varie de 0,5 mm à <1mm et 0,4° à 2°.

Finalement, les progrès techniques scannographiques vont initier la possibilité de l'analyse continue du mouvement (TDM 4D) même si les premiers auteurs ont employé des méthodes relativement rudimentaires (Sun *et al* dès 2000 utilisent les prémices du TDM à haute vitesse pour faire des mesures sur 12 images en coupe sagittale [45]).

Tableau 2 : Étude de la cinématique du poignet par TDM 3D. N= Neutre, F = Flexion, E= Extension, IR= Inclinaison Radiale, IU= Inclinaison Ulnaire ; DTM= Darth Throwing Motion.

Auteurs, année	Statique/Dynamique	Nombre de poignets / <i>in vitro</i> - <i>in vivo</i>	Mouvement/Position	Précision
Wolfe, 2000 [46]	Statique	20 / <i>in vivo</i>	30° F - 60° F - 30° E - 60° E	0,6 mm ; 1°
Moojen, 2002 [43]	Dynamique	11 / <i>in vivo</i>	N, 60° F- 60° E et 20° IR- 20° IU (tous les 15° et 5°)	0,5mm ; 0,4°
Camus, 2004 [47]	Statique	5 / <i>in vivo</i>	N, F max et E max, IR max et IU max	-
Pfaeffle, 2005 [48]	Statique	4 / <i>in vitro</i>	N, F max et E max	1,4mm ; 0,5°
Kaufman, 2005 [42]	Statique	8 / <i>in vitro</i>	22° IR – 33° IU	0,5mm ; 1,4°
Kaufman, 2006 [44]	Statique	8 / <i>in vitro</i>	68 °F - 50° E	0,5 mm ; 1°
Moore, 2007 [49]	Statique	30 / <i>in vivo</i>	16 positions différentes entre FE 60 -70°, IRU 30°- 40°	< 1mm ; 0,5° - 2°
Shriever, 2021 [50]	Statique	9 / <i>in vivo</i>	DTM	-

Afin de se soustraire à la limite principale du TDM 3D qui est une analyse du mouvement pseudo dynamique, la réalisation d'acquisition TDM en continu pendant le mouvement a permis l'émergence du TDM 4D. Au départ les premières études de faisabilité avait pour but d'identifier le protocole adéquat pour reconstruire les os en limitant au maximum les artéfacts [51,52], mais ne permettaient pas de réaliser des mesures objectives. Le TDM 4D a permis l'enregistrement d'un plus grand nombre de données (jusqu'à 9Hz soit 9 acquisitions/s), même si la méthode nécessite encore un mouvement relativement lent du poignet pendant l'acquisition (environ 10 s) (Tableau 3).

Le TDM 4D a permis d'analyser des mouvements combinés plus complexe comme le *Darth Trowing Motion* (DTM) [53]. À la différence du TDM 3D, le TDM 4D a fait l'objet d'études comparative, que ce soit avec un système de *tracking* de billes [54] ou la réalisation de corrélations de mesures itératives [55]. La précision variait de 0,2mm à 1 mm en translation et de 0,7° à 4° en rotation. L'utilisation de TDM 4D nécessite des ressources techniques plus importantes avec un temps théorique de reconstruction plus grand.

L'équipe de Zhao *et al*, par exemple, a généré des maillages polygonaux à partir de données osseuses segmentées et ont mesuré la distance minimale en 3D entre tous les sommets du maillage sur le scaphoïde, le lunatum et le radius [54]. Cette opération a été réalisée dans chaque volume de la séquence dynamique et en comparant cette technique avec le *tracking* des billes, les auteurs ont constaté que les erreurs étaient comparables à celles obtenues en utilisant d'autres méthodes d'imagerie statique et dynamique. Malgré ces résultats, le poignet cadavérique n'a pas le contrôle extrinsèque des muscles de l'avant-bras et peut donc ne pas représenter avec précision la cinématique du carpe *in vivo*. Toutefois, avec l'avènement de la technique d'imagerie 4D, les études deviennent majoritairement *in vivo*.

La question de l'augmentation de l'irradiation par rapport aux techniques conventionnelles se pose : elle est estimée à trois fois celle d'un TDM « classique ». Aujourd'hui, les travaux les plus récents estiment qu'un TDM 4D engendre moins de 0,01 mSv et rend cette technique acceptable [56]. Il est également important de noter que le nombre moyen de sujets étudiés est de 12 pour les études TDM et TDM 4D (les 40 poignets des équipes de Brinkhorst *et al* concernent en réalité des études bilatérales chez 20 sujets) : cette donnée rend difficile l'établissement de corridor de déplacements physiologique des os du carpe qui sont en outre observés le plus souvent de manière individuelle, indépendamment les uns des autres.

Tableau 3 : Étude de la cinématique du poignet par TDM 4D. F = Flexion, E= Extension, IR= Inclinaison Radiale, IU= Inclinaison Ulnaire, P= Pronation, S= Supination ; DTM= Darth Throwing Motion. * pas de pièce cadavérique mais « fantôme » de poignet synthétique.

Auteur, année	Comparateur	Statique/Dynamique	Nombre poignets / <i>in vitro-in vivo</i>	Mouvement/Position	Précision minimale
Edirisinghe, 2014 [53]	-	Dynamique	7 / <i>in vivo</i>	DTM - 6 Hz	-
Zhao, 2015 [54]	Billes Téflon	Dynamique	2 / <i>in vitro</i>	FE, IRU - 9Hz	< 0,3 mm ; < 0,7 °
Dobbe, 2019 [57]	-	Statique	1 / <i>in vitro</i> *	-	< 0,2mm ; < 0,8°
De Roo, 2019 [58]	-	Dynamique	21 / <i>in vivo</i>	80° F -50° E, 40° IR- 40° IU (tous les 5°)	1 mm ; < 2°
Brinkhorst, 2020 [59]	-	Dynamique	40 / <i>in vivo</i>	FE et IRU ± 100 N compression axiale (poing fermé)	< 0,23 mm ; < 0,78°
Brinkhorst, 2021 [55]	2 cycles de mouvements	Dynamique	40 / <i>in vivo</i>	FE et IRU - 2,5 Hz	1,7 ° à 4°
Brinkhorst, 2022 [60]	-	Dynamique	40 / <i>in vivo</i>	FE ou IRU - 3 Hz	0,8°

2.1.3 Outils d'imageries alternatifs

Dans la lignée de l'imagerie tomodensitométrique apparait la tomographie à faisceau conique (CBCT), surtout utilisée en chirurgie dentaire et maxillofaciale au départ, puis étendue aux autres extrémités (possibilité d'enregistrement de faibles volumes) et notamment le poignet. En effet, ce nouvel outil a montré son intérêt pour le diagnostic de fracture occulte à radiographies normales (trois fois plus de fractures détectées grâce au CBCT [61]), ou pour le suivi de certains traitement type ostéosynthèse, même si le matériel peut biaiser l'image rendue [62,63]. Peu d'études se sont intéressées au domaine de la cinématique du poignet malgré un avantage certain concernant la très faible irradiation de cet outil (CBCT temps d'acquisition 30s, irradiation 35mGy versus <10s et 4,4mGy pour 6 radiographies [61]). Ferreira Branco *et al* ont réalisé des mesures angulaires pour évaluer la fiabilité du CBCT dans l'évaluation de l'alignement du carpe par rapport aux radiographies conventionnelles, mais en réalité, il s'agissait de corrélations de mesure en 2D sur des vues reconstruites en MPR [64].

L'imagerie par résonance magnétique (IRM) permet la reconstruction 3D de manière non irradiante. Le tableau 4 résume les résultats des études cinématiques réalisées par IRM : toutes les études sont réalisées *in vivo*, avec des effectifs variant de 10 à 24. Ces équipes révèlent des méthodes d'enregistrement de manière dynamique sans toutefois évaluer la précision de la méthode. Seul Foster *et al* en 2019 ont évalué la précision entre 0,26 et 1 mm mais uniquement sur 5 positions différentes du poignet [65].

Pour conclure cette partie de la revue de la littérature sur les moyens utilisés pour analyser la cinématique physiologique du carpe, celle-ci est limitée à des calculs quasi-statiques du positionnement image par image dans un arc de mouvement conventionnel : flexion/extension ou inclinaison radio-ulnaire avec une précision moyenne de l'ordre de 0,5 mm en translation et de 0,5° en rotation. L'étude de positions dynamiques plus complexes comme le DTM ou la **position « poing fermé »** sont plus **rares**. Les mouvements des os dans l'espace sont le plus souvent **étudiés de manière isolée** ou individuelle, sans mesure de rotation ou de translation les uns par rapport aux autres. Le nombre de sujet étudié est le plus **souvent inférieur à 30** ce qui limite l'extrapolation à la population générale ou à la réalisation de **corridors de déplacements** physiologiques des os du carpe.

Tableau 4 : Étude de la cinématique du poignet par IRM. N= Neutre, F = Flexion, E= Extension, IR= Inclinaison Radiale, IU= Inclinaison Ulnaire, P= Pronation, S= Supination ; DTM= Darth Throwing Motion.

Auteur, année	Comparateur	Statique/Dynamique	Nombre de poignets / <i>in vitro-in vivo</i>	Mouvement/Position	Précision
Moritomo, 2004 [66]	-	Dynamique	10 / <i>in vivo</i>	IR 30° - IU 45° (15°)	-
Moritomo, 2006 [67]	-	Dynamique	24 / <i>in vivo</i>	60° F- 60° E (20°) - DTM	-
Foster, 2019 [65]	-	Statique	16 / <i>in vivo</i>	N, IR max, IU max	0,26 mm à 1 mm
Li, 2022 [68]	-	Dynamique	10 / <i>in vivo</i>	FE -0°-30°-60° /IRU 0°-10°-20°-40°	-

2.2 Diagnostic des lésions ligamentaires - étude de la cinématique pathologique






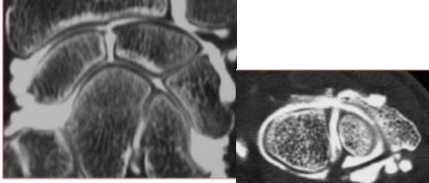
Les méthodes pour diagnostiquer les lésions de la main et du poignet sont bien codifiées et les algorithmes décisionnels sont régulièrement mis à jour.

Classiquement, les examens de « débrouillage » les moins invasifs sont utilisés en première intention (radiographie face, profil, clichés dynamiques [69,70], échographie [71,72]). Sur ces examens, les troubles les plus évidents ou constitués sont objectivés, c'est-à-dire en cas de lésions ligamentaires multiples, totales ou anciennes : diastasis scapholunaire, flexion du scaphoïde, anomalies de paramètres angulaires (angle radiolunaire [73] ou capitolunaire, angle scapholunaire, translation dorsale du scaphoïde [74]). Les examens de seconde intention sont représentés par la tomoscintigraphie, le TDM et l'IRM notamment pour le diagnostic de lésions osseuses infra radiologique. Quand une pathologie ligamentaire est suspectée, l'IRM est l'examen de choix, même si sa sensibilité est loin d'être parfaite [75]. Des examens injectés type arthro TDM ou arthro IRM permettent d'améliorer la sensibilité et la spécificité mais au prix d'un inconfort certain (injection de produit de contraste au sein de trois compartiments du poignet, relativement douloureux). À noter l'extrapolation récente du CBCT à ce type de méthode par injection articulaire [76]. Le tableau 5 résume ces examens utilisés en pratique clinique dans le contexte particulier de suspicion de lésion scapholunaire. Pour l'instabilité scapholunaire, les consensus d'experts (méthode Delphi) suggèrent que les radiographies standardisées, les clichés radiographiques d'effort, la fluoroscopie dynamique, l'arthro IRM et l'arthro TDM sont les techniques d'imagerie les plus utiles et les plus précises [77].

Comme nous l'avons vu, il est fondamental de raisonner aujourd'hui en 3D pour éviter les biais de mesure et d'analyse. Pour cette raison, des auteurs ont récemment réalisé des extrapolations des mesures angulaires classiquement (réalisées en 2D) adapté au 3D [78].

Or, pour que ces mesures soient le plus reproductibles possibles, il faudrait automatiser au maximum le processus de calcul et tenter de rendre compte de la complexité des mécanismes physiopathologiques autrement que par de simples mesures de distances et d'angulations.

Tableau 5 : Liste des examens réalisés en pratique clinique en cas de suspicion de lésions ligamentaires SL.

Outils	Anomalies possibles	Illustration
Radiographie standard (F, comparatives)	Diastasis scapholunaire	
Radiographie standard (F, comparatives)	Signe de l'anneau	
Radiographie standard (P, comparatives)	DISI : angle radio lunaire > 15°	
Radiographie dynamique (clenched pencil stress)	Diastasis scapholunaire	
Échographie	Diastasis scapholunaire	
Arthro TDM-IRM	Passage de produit de contraste	

Les premières recherches sur l'analyse des changements dynamiques dans le cadre de lésions traumatiques ont été menées à l'aide de la radiographie uni planaire puis bi planaire.

Des marqueurs électromagnétiques, optiques et radio-opaques ont été utilisés pour suivre les os du carpe lors des mouvements du poignet. Le suivi dynamique du mouvement des os du carpe sur des cadavres a permis de définir les schémas d'instabilité du carpe après section étagée des ligaments intrinsèques et extrinsèques [15–17,33,34,79]. Les marqueurs/capteurs implantés chirurgicalement limitent ces études aux cadavres. À noter que les lésions ligamentaires créées chirurgicalement (artificiellement) chez les cadavres peuvent avoir un comportement différemment des lésions traumatiques observées dans les poignets des patients.

Le tableau 6 résume les données issues de la littérature sur l'analyse cinématique comparée physiologique et pathologique selon la méthode utilisée, TDM ou TDM 4D essentiellement. Nous retrouvons une majorité d'études *in vivo* par rapport aux études cadavériques, avec un nombre variable de poignets étudiés allant de 1 à 47.

Pour Feipel *et al*, les lésions du poignet étaient multiples et non systématisées ; le mouvement du scaphoïde était altéré de façon bilatérale dans le groupe de patients, suggérant l'existence de facteurs anatomiques et/ou cinématiques prédisposant certaines pathologies du carpe [80].

Crisco *et al* ont analysé la cinématique de poignet atteint de lésions SL (confirmé à l'arthroscopie), comparée aux poignets controlatéraux et à 20 poignets sains. Malheureusement aucune anomalie significative ne différenciait les poignets lésés des poignets controlatéraux [81].

La plupart des auteurs ont utilisé leurs données issues de travaux sur l'analyse physiologique pour les comparer à des poignets lésés. Werner *et al* ont par exemple créé un modèle mathématique (sans modélisation 3D) permettant de prédire et localiser les lésions du ligaments SL à partir de 62 données issues de leur modèle de section ligamentaire. Toutefois, il s'agissait d'un modèle de réseau neuronal mathématique entraîné à mesurer des altérations angulaires du scaphoïde et du lunatum sans visualisation directe de la cinématique pathologique [82].

Ces études rapportent des résultats variables, des mesures ou des appréciations subjectives (parfois uniquement qualitatif [83–85]), les lésions sont parfois simulées [86] et pas toujours rigoureusement vérifiées, ou bien les lésions sont suffisamment importantes pour être évidentes (disjonction scapholunaire) à l'aide de simples examens.

Certains auteurs réalisent des mesures de manière manuelle (distances, angulations) sur des clichés itératifs diminuant l'objectivité de la méthode [87].

Certaines méthodes plus récentes rendent ces mesures semi automatisés (mise en place de marqueurs manuellement puis calcul automatique sur l'ensembles des acquisitions)[88–91].

Il existe un manque d'évaluation de la précision des méthodes utilisées (études de corrélations inter/intra observateurs [88–91] ou études de sensibilités/spécificités par rapport à des méthodes de références [82,89,90,92]).

Les mouvements sont encore classiquement la flexion/extension et l'inclinaison radioulnaire, **peu d'équipes utilisent le mouvement DTM ou le poing fermé.**

S'il existe peu de comparaisons des outils utilisés avec ceux de références, pour certains auteurs toutefois, il est capital de pouvoir vérifier la réalité des lésions ligamentaires *in vivo* que ce soit au bloc opératoire (sous arthroscopie [81,84,91,93] ou à ciel ouvert [87]) ou par arthroTDM [88–90,92].

Il faut également noter l'importance de pouvoir quantifier le degré lésionnel (ou degré d'instabilité) : une lésion ligamentaire ne suit pas la loi du « tout ou rien », et il peut exister des lésions ligamentaires multiples et incomplètes entraînant un instabilité partielle qu'il faut pouvoir hiérarchiser [91].

En résumé, pour l'étude de la cinématique pathologique du carpe, la plupart des auteurs utilisent aujourd'hui le TDM 4D. Comme l'ont rappelé Carr *et al* [85], plusieurs éléments peuvent être limitants, dont l'éducation du patient pour s'assurer qu'il mobilise correctement son poignet dans un portique réduit lors de l'acquisition, à la bonne vitesse (en cas de mouvement trop rapide, production d'artefacts, et si trop lent, temps d'acquisition du scanner dépassé avec perte d'images pendant la dernière partie du mouvement). Peu de travaux rapportent la précision des méthodes utilisées mais l'irradiation subie et la précision peuvent être comparées aux travaux utilisés pour l'étude de la cinématique normale (0,09 mSv, moins de 1 mm et 1°).

Tableau 6 : Étude de la cinématique du poignet altéré en fonction de la technique utilisé. XR= fluoroscopie, , S= sain, L= Lésé, ?= suspicion de lésion, N= Neutre, F = Flexion, E= Extension, IR= Inclinaison Radiale, IU= Inclinaison Ulnaire ; DTM= Darth Throwing Motion.

Auteur, année	Technique	Statique/Dynamique	Nombres de poignets/ <i>in vivo- in vitro</i>	Mouvement/Position	Précision
Feipel, 1999 [80]	TDM	Statique	20 S vs 25 L / <i>in vivo</i>	N, 45° F, 45° E, 15° IR, 30° IU	-
Crisco, 2003 [81]	TDM	Statique	20 S vs 8 L vs 8 CL / <i>in vivo</i>	N 30° F, 60° F, 30° E, 60° E	1 mm – 2°
Werner, 2009 [82]	TDM	Dynamique	31 / <i>in vitro</i>	50°F, 30° E, 10° IR, 20° IU (10°)	-
Leng, 2011 [94]	TDM 4D	Dynamique	1 / <i>in vitro</i>	10°IR, 20° IU (30°/s)	-
Garcia Elias, 2014 [87]	TDM 4D	Dynamique	6 S vs 6 L / <i>in vivo</i>	DTM	-
Demehri, 2016 [95]	TDM 4D	Dynamique	10 S vs 12 L / <i>in vivo</i>	N, poing fermé , FE, IRU	-
Kakar, 2016 [84]	TDM 4D	Dynamique	2 L / <i>in vivo</i>	FE, IRU, DTM 2s – 18 images	-
Abou Arab, 2018 [88]	TDM 4D	Dynamique	33 S vs 14 L / <i>in vivo</i>	IRU, poing fermé	-
Rauch, 2018 [89]	TDM 4D	Dynamique	23 S vs 14 L / <i>in vivo</i>	IRU	-
Athlani, 2021 [90]	TDM 4D	Dynamique	19 S vs 16 L vs 5 ?/ <i>in vivo</i>	IRU	-
Orkut, 2022 [92]	TDM 4D	Dynamique	47 / <i>in vivo</i>	DTM, IRU, poing fermé	-
Trendadue, 2023 [96]	TDM 4D	Dynamique	8 / <i>in vitro</i>	FE, IRU	-
Amarasooriya, 2023 [93]	TDM 4D	Dynamique	17 S vs 17 L / <i>in vivo</i>	FE, IRU, 4 Hz	0,038 mm ; 0,4°
Granero, 2023 [91]	TDM 4D	Dynamique	33 / <i>in vivo</i>	FE, IRU	0,1 mm ; 1°

2.3 Analyse biomécanique des traitements chirurgicaux et suivi des patients

La cinématique physiologique des os du carpe a été largement étudiée à travers de nombreuses méthodes ; l'étape suivante a été la tentative de compréhension et de détection d'altération de cette cinématique normale en fonction des lésions rencontrées. Le troisième volet de cette revue de la littérature concerne l'évaluation biomécanique des solutions thérapeutiques chirurgicales de réparation/reconstruction de lésion ligamentaire.

En effet, face à une lésion ligamentaire, le clinicien doit répondre à un certain nombre de questions potentielles. Exemple : si une lésion d'un ligament interosseux est réparable, est ce que l'ensemble des 3 portions doivent obligatoirement être suturés/réparés ? Lorsque le ligament n'est plus réparable, quelle est la meilleure ligamentoplastie de reconstruction (quel est le meilleur schéma de points d'ancrage, localisation, distance, type de greffon etc..) ?

La littérature est moins fournie sur ce sujet par rapport aux précédents (tableau 7). Il existe des travaux dont le sujet concerne d'autres pathologies fréquentes du carpe comme la pseudarthrose du scaphoïde [97], ou utilisant des mesures manuelles sur des radiographies de face et de profil (mesures 2D).

Slater *et al* ont utilisé, par exemple, ce type de méthode mais sur des radiographies biplanes (mesures subjectives par goniomètres digital ou mécanique) [98].

L'intérêt de l'étude de Short *et al* est la réalisation d'un cyclage (1000 cycles) permettant de simuler la tenue et la pérennité de la ligamentoplastie au long cours (résultats qui contredisent ceux de Slater *et al*). Cependant aucun résultat n'est transmis sur les différences numériques entre reconstructions 3D issus du TDM et celles de capteurs EM [99].

Shores *et al* réalisent des TDM 4D en post ou préopératoire sur 5 poignets mais aucune comparaison n'est faite avant/après chirurgie ni entre les patients lésés et l'unique volontaire sain [100].

Notre équipe avait réalisé une étude sur 6 poignets cadavérique mobilisés à l'aide d'un simulateur passif de mouvement du poignet et des acquisitions par radiographies biplanes. L'objectif du travail portait sur l'intérêt ou non d'une stabilisation antérieure en complément d'un ré ancrage postérieur dans les lésions du ligament scapholunaire. La précision de l'étude était retrouvée entre 0,2 et 1,6° [101].

Athlani *et al* ont également proposé une méthode de TDM 4D validé pour le diagnostic lésionnel [90,102] pour évaluer les effets d'une ligamentoplastie postérieure sur 6 poignets cadavériques [103].

Très récemment l'équipe de la Mayo Clinic a présenté les résultats de l'utilisation de TDM 4D pour analyser les effets de réparations ligamentaire (capsulodèse) antérieure et postérieure chez deux patients [104]. Les enregistrements ont été réalisés sur le poignet controlatéral à priori sain, et sur le poignet lésé avant et après intervention au plus long recul de 1 an. Cette étude a l'avantage d'être réalisée sur le vivant et permet donc une évaluation in situ, au plus proche de la réalité clinique. Néanmoins, le volant de flexion/extension ou d'inclinaison radio ulnaire étudié n'est pas identique entre le préopératoire, le post opératoire et le poignet témoin controlatéral. L'établissement d'une cartographie des distances scapho lunaires (Figure 12) et radio scaphoïdienne permet de mieux rendre compte des variations des distances en fonction de la zone articulaire même si aucune analyse statistique n'est malheureusement réalisée pour objectiver les différences rencontrées.

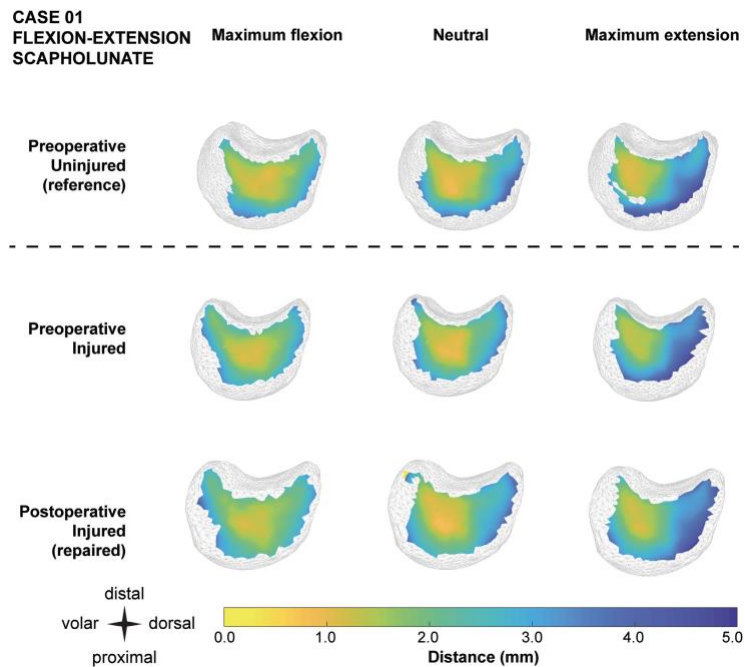


Figure 12 : Exemple de cartographie des distances scapholunaire issu de l'article de Trentadue et al [104].

Tableau 7 : Étude de la cinématique du poignet altéré en fonction de la technique utilisée. BP XR= fluoroscopie biplane, EM= Electro Magnétique, MEF= modèle en éléments finis, S= sain, L= Lésé, N= Neutre, F = Flexion, E= Extension, IR= Inclinaison Radiale, IU= Inclinaison Ulnaire; DTM= Darth Throwing Motion, P= Pronation, S= Supination.

Auteurs, année	Modèle/technique	Comparateur	Statique/Dynamique	Nombre de poignets / <i>in vivo</i> – <i>in vitro</i>	Sain/Lésé/Ligamentoplastie	Mouvement/Position	Précision
Slater, 1999 [98]	BP XR	-	Dynamique	5/ <i>in vitro</i>	S vs L vs Capsulodèse Blatt, Capsulodèse DICL	FE, IRU, poing fermé	0,02 mm, 1°
Short, 2009 [99]	CT	Capteurs EM	Dynamique	8/ <i>in vitro</i>	S vs L vs Ligamentoplastie de Szabo	50° F, 30° E, 10° IR, 20° IU (1000 cycles)	-
Shores, 2013 [100]	TDM 4D	-	Dynamique	1 S - 4 L / <i>in vitro</i>	3 ligamentoplasties Szabo	IRU, FE, poing fermé , PS, DTM	-
Loisel, 2019 [101]	BP XR	-	Dynamique	6 / <i>in vitro</i>	S vs L vs réancrage ligamentaire postérieur ± antérieur	30° F- 60° E, 20° IR, 30° IU	0,2 à 1,6°
Athlani, 2021 [103]	TDM 4D	-	Dynamique	6 / <i>in vitro</i>	S vs L vs Ligamentoplastie SLIC	IRU	-
Trentadue, 2023 [104]	TDM 4D	-	Dynamique	2 / <i>in vivo</i>	S vs L vs capsulodèse antérieur ou postérieure	FE, IRU	-

Les méthodes employées par les partisans du TDM 4D se rapprochent de la réalisation d'un modèle géométrique et numérique. En effet, le mode opératoire est classiquement le suivant (Figure 13) : acquisition des données 3D et 4D, segmentation automatique de chaque os pour chaque séquence, réalisation de modèles de surface polygonaux, axes anatomiques générés puis calculs des distances inter surface des modèles.

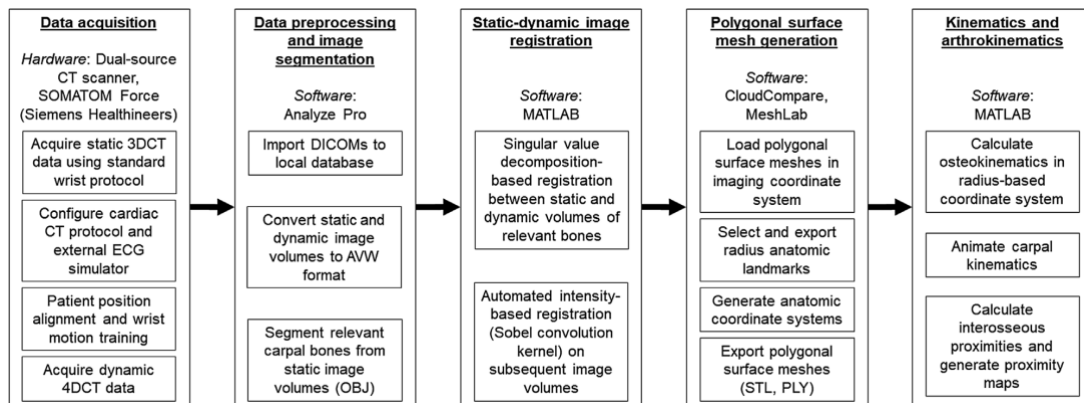


Figure 13 : Vue d'ensemble du processus d'acquisition et de traitement des données de la tomographie informatisée quadridimensionnelle (TDM 4D) [104].

On pourrait donc considérer qu'il s'agit de modèles « partiels » géométrique et numérique car seule la surface est quadrillée (Mesh) et non la structure profonde des os, ni les éléments de voisinage (cartilage, ligaments etc...); néanmoins, cela est suffisant pour apprécier les mouvements des os les uns par rapport aux autres et obtenir des données numériques pertinentes.

Nous allons clore cette partie de revue de la littérature en décrivant les études qui ont tentés de modéliser complètement les structures du poignet.

2.4 Modélisation Géométrique et Mécanique

La production de modèles fiables, numériques, du poignet s'est progressivement imposée : la difficulté d'élaboration de modèles rendant compte de la complexité des structures interconnectés du poignet a été contrebalancée par les avantages en termes de précision des connaissances apportées, de reproductibilité, d'applications cliniques et l'éventualité de pouvoir à terme se passer d'étude *in vitro* cadavérique. Il faut noter néanmoins que la validation des modèles *in vivo* ou *in vitro* est un prérequis indispensable, malheureusement encore insuffisant en ce qui concerne le poignet aujourd'hui.

Le premier modèle créé à partir de radiographies simples est probablement celui porté par Horii *et al* [105] puis poursuivi par Schuind *et al* (Figure 14) [106].

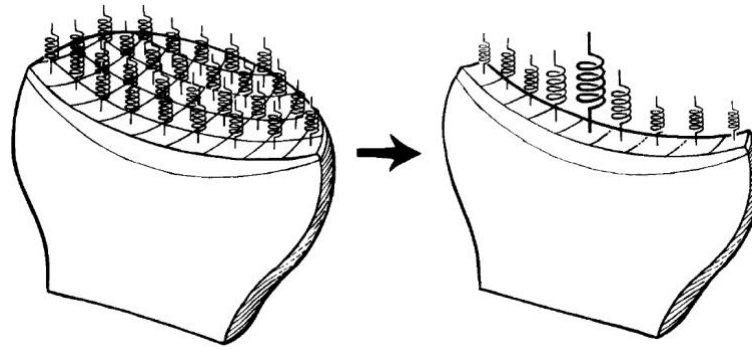


Figure 14 : Modèle 3D projeté sur le modèle 2D de radius distal selon Schuid *et al.*

Il s'agissait de modèles mathématiques à « corps rigide et ressort » permettant d'évaluer, à partir de clichés radiographiques de poignet de face, les répartitions des forces à travers différents interlignes articulaires. Dans ce type de modèles, il ne s'agissait pas de mesurer la cinématique mais uniquement d'estimer les forces. Il existait en outre un défaut de vérification *in* ou *ex vivo*.

Sur le vivant, Johnson *et al.*, à partir d'IRM sur des sujets sains et pathologiques, ont produit des modèles en éléments finis pour estimer les variations de pression au niveau de certains interlignes articulaires d'intérêts [107–109]. Fischer *et al* ont également validé un modèle de poignet issu de l'imagerie IRM, comparé à la mise en place de capteur *in situ*, mais il s'agissait d'analyses de répartition de charge et non pas d'analyses cinématiques. La précision était tout de même notée, variant de 1 à 5mm en translation et 0,25° en rotation.

Ces études biomécaniques de « charges » ont perduré en prenant pour source des images de TDM ou d'IRM [110–112], voire de TDM 4D pour l'analyse plus simple de la surface osseuse lors du mouvement [113].

Fischli *et al* ont validé un modèle en comparant les données simulées numériquement comparées aux données obtenues sur le TDM d'un poignet cadavérique, la précision obtenue était de 0,76 mm et 8,2° minimum pour 3 positions évaluées (15° IR, 45° IU, 50° E) [114].

Eschweiller *et al* ont réalisé un modèle MBS (multibody system, Figure 15) issu de leurs études de section ligamentaire et validé celui-ci grâce des capteurs EM. Si ce modèle semble tout à fait robuste dans des intervalles de mobilité modérés (quelques degré autour de la neutralité, tant en flexion-extension qu'en inclinaison radio-ulnaire), il semble beaucoup moins fiable pour les amplitudes extrêmes (différences de plusieurs millimètres et degrés entre le modèle simulé et les données expérimentales)[115].

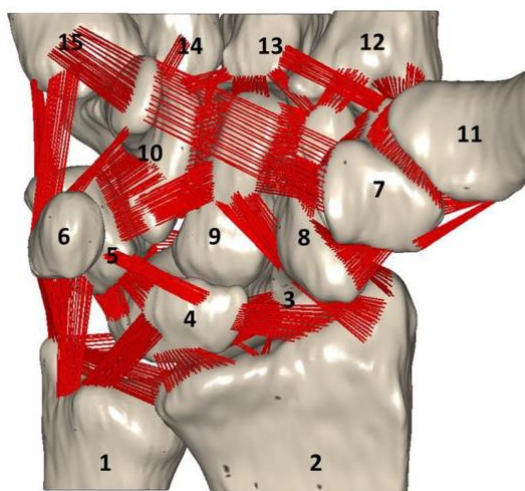


Figure 15 : Vue palmaire du modèle MBS d'Eschweiler *et al* montrant la modélisation notamment des ligaments carpiens antérieurs.

Un avantage certain de la modélisation géométrique et mécanique est la possibilité de réaliser et de tester artificiellement des techniques chirurgicales.

Dans cette optique, Modaresi *et al*, ont réalisé un modèle issu d'IRM, et les situations pathologiques et postopératoires sont comparés par rapport au poignet controlatéral sain sur quatre patients (aucune différence retrouvée après chirurgie) [116]

De même, Majors *et al* réalisent un MEF issu d'un TDM cadavérique et comparent différents effets thérapeutiques numériquement à la technique de référence par capteurs (même si le type de ceux-ci n'est pas précisé) [117]. Entre le modèle numérique et les mesures réalisées *in vitro*, est mis en évidence un écart maximum pour l'excision du triquetrum de près de 30° en inclinaison ulnaire, écart attribué pour les auteurs à l'absence de modélisation du complexe ligamentaire TFCC. On comprend à travers cet exemple que la précision du modèle est fondamentale et que la proximité des structures différentes intriquées peut rendre l'ensemble de la modélisation non reproductible si un des éléments n'est pas ou mal modélisé.

Rasgado *et al* [118] puis Leonardo-Diaz *et al* [119] ont produit un modèle en élément fini visant à analyser les effets chirurgicaux de 2 et 3 ligamentoplasties scapho lunaires dans des poignets de types Viegas 1 et 2 respectivement (Figure 16).

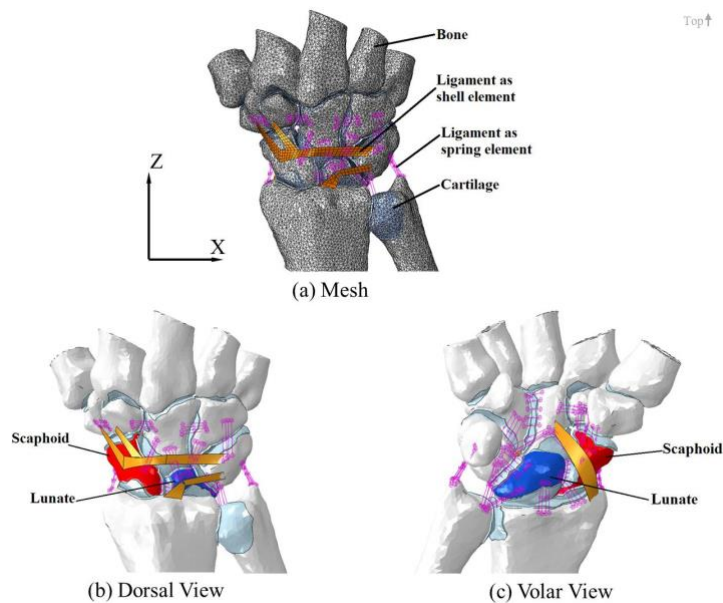


Figure 16 : Modèle en élément fini du poignet selon Rasgado et al.

Le modèle est issu d'un seul poignet de cadavre, mais une structure os-cartilage-ligaments est modélisée sur os. L'intérêt principal de l'étude des poignets avec une forme de lunatum de type Viegas 1 est la validation du modèle in vitro sur 15 pièces cadavériques. Toutefois, le modèle n'a été validé que sur la partie « saine » et « section ligamentaire », et non sur partie la procédure chirurgicale (ni sur le modèle Viegas 2). La réalisation de mesures sur des clichés radiographiques pour la partie validation cadavérique est une autre limite. Aucune mesure de précision n'est apportée, bien que le modèle numérique prédise 1,8 mm d'écart scapho lunaire et un angle SL de 50,8° quand l'étude cadavérique retrouve $2\text{mm} \pm 0,5\text{ mm}$ et $45,8^\circ \pm 9,7^\circ$ dans les poignets intacts. Il existe une augmentation du diastasis SL de 50% dans le modèle cadavérique contre 90% dans le modèle numérique. À noter l'absence d'utilisation d'une simulation de cyclage pourtant particulièrement utile en ce qui concerne la survie à long terme.

Les perspectives importantes des modèles numériques validés et la possibilité de pouvoir également proposer des solutions thérapeutiques *ex vivo* [120].

M. Sandow a utilisé le concept de rétro-ingénierie pour définir les composants du système de mouvement, puis a effectué un « processus biomécanique synthétique cinématique théorique » : un algorithme appelé Rules-Based Motion (RBM) a été mis au point [121]. Le principe « Rules Base Motion » fait référence au concept selon lequel différents systèmes multi-solides qui ont un résultat fonctionnel défini et typique en tant que groupe, sont composés de nombreux éléments. La variation d'un élément (ou règle) est compensée par les changements complémentaires d'un ou de plusieurs autres éléments ou règle pour créer le même résultat net. Dans le cas du poignet, les éléments/règles sont : 1) la morphologie osseuse, 2) les contraintes entre les os, 3) l'interaction ou la friction entre les

différents os et 4) la charge appliquée par les différents tendons (les forces externes ou gravitationnelles) [122]. Dans un environnement chirurgical virtuel, en modifiant délibérément l'une des règles, on pourrait créer un scénario de simulation pour tester diverses interventions chirurgicales sur un poignet individuel, avec ses propres règles spécifiques. C'est de cette manière que l'auteur a simulé la ligamentoplastie appelée ANAFAB [123].

En définitive, la majorité des études sur les modèles en éléments finis du poignet évaluent la mécanique normale du poignet, en modélisant tous les os, mais peu incluent le cartilage, les structures ligamentaires et l'effet dynamique des tendons [124]. Le modèle numérique « rêvé » de poignet devrait être en mesure de **prédire** et de **classifier les mécanismes** de lésion de manière **qualitative** et **quantitative**, avec des descriptions cinématiques claires sur le fonctionnement individuel des articulations.

Nous venons d'exposer dans cette seconde partie de revue de la littérature l'ensemble des moyens pour visualiser et mesurer la **cinématique normale** et **pathologique** du poignet. Les outils sont très variables, les méthodes évoluent en fonction des progrès techniques et deviennent plus précises, permettant désormais une évaluation sur le **vivant**, dans le domaine du **diagnostic** et, dans une moindre mesure, dans **l'évaluation des thérapeutiques**. Les **modèles numériques** et géométriques sont de plus en plus présents, mais en raison de la complexité de la mécanique du poignet, les modèles actuels restent incomplets. À la lumière de cette revue de la littérature, nous allons maintenant présenter **les objectifs** de notre travail

3.OBJECTIFS ET HYPOTHESES

À l’issue de cette revue de la littérature présentant l’état de l’art, nous pouvons dresser le tableau des avantages (ou potentiels) et des inconvénients (ou limites) de chaque outil (Tableau 8).

Tableau 8 : Avantages et Limites des outils utilisés pour l’étude de la cinématique carpienne.

OUTILS d’IMAGERIE	AVANTAGES /POTENTIEL	INCONVENIENTS / LIMITES
RADIOGRAPHIE BIPLANE	Très peu irradiant, utilisation bien codifiée pour de nombreuses zones anatomiques	Superposition/ Chevauchement des contours osseux pour les petites articulations
TDM	Méthode de référence pour l’examen des os en 3D	Irradiant, précision dépend de l’épaisseur de coupe
TDM 4D	Enregistrement quasi continu du mouvement, modalité devenue populaire pour les chercheurs	Irradiation 3x par rapport au TDM classique, artefacts selon la vitesse du mouvement. Temps de traitement post enregistrement
IRM	Précis pour les parties molles, non irradiant	Moins précis pour les structures osseuses, disponibilité difficile. Temps de traitement post enregistrement.

En ce qui concerne les autres modalités (échographie, Cone Beam...), les méthodes ne permettent pas encore une utilisation reproductible et fiable en pratique clinique, mais les applications potentielles futures existent.

Comme nous l’avons vu, même les techniques d’imagerie les plus récente nécessitent de se comparer aux techniques de référence (études nécessaires pour comparer la capacité diagnostique du 4D-CT avec celle de l’IRM et de la fluoroscopie par exemple [125]).

Nous avons vu que l’étude réellement « dynamique » est illusoire : même si nous pouvons nous en rapprocher, les techniques de TDM 4D ou d’IRM nécessitent un temps important pour manipuler et retraiter des images de haute résolution, rendant difficile l’étude de plus de 10 à 15 positions du poignet.

Les modèles numériques et géométriques issus des techniques d'imagerie sus cités, sont pour le moment incomplets en termes de structures anatomiques modélisés ou des approximations de forces transmises et des relations entre les éléments. Toutefois, cette modélisation paraît être la première étape essentielle dans toute étude de la cinématique du carpe.

OBJECTIF 1 :

Notre premier objectif est **d'établir une méthode** pour **modéliser les os de la main et du poignet** de manière **personnalisée** à partir d'un examen d'imagerie **simple et accessible** comme la radiographie bipiane. Cette méthode de modélisation doit pouvoir être **fiable, précise et reproductible** comparée à une technique de référence scannographique.

Aujourd'hui nous avons mis en évidence qu'il existe un manque de données objectives de cinématique in vivo chez des individus sains, notamment en ce qui concerne les mouvements en **prise de force**, c'est-à-dire « poing fermé ». Pouvoir connaître les écarts de mouvements physiologiques permettrait de détecter et distinguer les patterns de mouvement pathologiques. Il semble également nécessaire d'accroître le nombre de sujets étudiés afin d'établir des bornes physiologiques de déplacement des os du carpe.

OBJECTIF 2 :

Notre deuxième objectif consiste à proposer un **corridor** de données de mouvements à partir d'enregistrement de différentes positions de poignets de **volontaires sains** à l'aide de la technique de modélisation de poignet issue de radiographies biplanes.

Nous pouvons imaginer, que les connaissances qui en découlent peuvent conduire à l'optimisation de la rééducation après une lésion et dans la planification et le suivi objectif chirurgical. La situation **pathologique individuelle** doit être saisie plus facilement et de manière reproductible, les procédures de reconstruction doivent être choisies de manière plus ciblée et, en fin de compte, les coûts de traitement et de suivi seront réduits.

En cas de lésions du poignet, notamment ligamentaire, l'enjeu primaire est la détection la plus précoce possible de cette lésion, afin d'éviter l'évolution inéluctable vers une **instabilité** et une **dégénérescence arthrosique**. En cas de lésions complètes entraînant des anomalies visibles évidentes sur les examens d'imagerie de première ou seconde intention, la démarche diagnostique et thérapeutique est claire. Le problème se pose pour des **lésions infra radiologiques**, ou mal systématisée où l'utilisation de l'**examen chirurgical arthroscopique peut être le dernier recours**. Cependant, cette situation engendre bien souvent une abstention thérapeutique première, une réévaluation clinique itérative avec un attentisme par excès.

À la lumière des résultats des études les plus récentes, il semble également pertinent de proposer une évaluation objective des thérapeutiques réalisées à l'échelle de la cinématique carpienne : est-ce qu'une biomécanique altérée du carpe est restaurée partiellement ou totalement après cicatrisation ou reconstruction ligamentaire ?

OBJECTIF 3 :

Notre troisième et dernier objectif consiste à mesurer la capacité du modèle de poignet issu de radiographie biplane à **détecter des lésions infra radiologiques** comparées aux techniques de vérifications chirurgicales arthroscopiques (vérification per opératoire) et à mesurer à moyen terme les **effets d'un geste thérapeutique** réalisé.

4. VALIDATION DU MODELE 3D IN VIVO

Ce premier travail personnel a fait l'objet d'une publication sous le titre : [Three-dimensional reconstruction of the hand from biplanar X-rays: Assessment of accuracy and reliability.](#)

Loisel F, Durand S, Goubier JN, Bonnet X, Rouch P, Skalli W. Orthop Traumatol Surg Res. 2022 Sep 12:S1877-0568(22)00246-8. doi: 10.1016/j.otsr.2022.103403. Online ahead of print. PMID: 36108817

Il a été réalisé en collaboration avec le doctorant Stan Durand [126] et concerne la validation de la méthode de modélisation 3D de la main et du poignet par radiographie biplane.

4.1 Introduction

Après un examen clinique indispensable, les radiographies conventionnelles constituent les examens de premières lignes pour diagnostiquer les pathologies de la main et du poignet. Les radiographies de la main et du poignet nécessitent souvent de multiples incidences ou positions pour surmonter les biais de projection et le chevauchement des os [69,127].

De plus, le problème de la reproductibilité des incidences radiologiques rend la mesure précise et objective des écarts et distances (entre les os du carpe par exemple) difficile avec ce type d'imagerie.

Les modèles en trois dimensions (3D) sont plus informatifs et les techniques de reconstruction automatisée fournies par le système *Picture Archiving and Communication System* (PACS), utilisé en routine clinique, ne permettent cependant pas d'effectuer des mesures 3D objectives et efficaces puisqu'il s'agit davantage d'outils de visualisation.

La reconstruction 3D a en effet de multiples intérêts : meilleure compréhension de la physiopathologie, diagnostics plus précoces de certaines lésions notamment ligamentaires, aide à la planification chirurgicale et au suivi des patients. Bien que plusieurs méthodes soient proposées dans la littérature, différents obstacles empêchent une mise en œuvre efficace en routine clinique.

Parmi ces méthodes de reconstruction 3D, la segmentation manuelle scannographique par ordinateur est considérée comme l'examen de référence [128]. L'imagerie par résonance magnétique (IRM) n'est également plus réservée au diagnostic des tissus mous mais joue aussi un rôle dans le diagnostic des fractures occultes [129]. La tomographie volumique à faisceau conique (TVFC), initialement utilisée pour l'imagerie dento-maxillo-faciale, a récemment été appliquée à l'imagerie des extrémités[130,131].

Les images à haute résolution font de la TVFC une technique d'imagerie très bien adaptée à l'étude des fractures infra radiologique du poignet.

Des travaux antérieurs ont étudié des algorithmes semi-automatiques [132–135] et entièrement automatisés [136,137] pour obtenir les surfaces 3D à partir de ces technologies d'imagerie. Cependant, ces modalités d'imagerie présentent des inconvénients tels qu'un niveau élevé de radiations ionisantes pour le scanner, ou une segmentation manuelle, coûteuse et lente pour l'IRM.

Les technologies de radiographie biplanes à faible dose offrent des doses de rayonnement inférieures à celles du scanner et sont plus accessibles que l'IRM. Les développements récents des techniques de reconstruction 3D à partir de rayons X biplanes permettent la reconstruction 3D spécifique de la colonne vertébrale [138], de la cage thoracique [139], du membre supérieur [140], du membre inférieur [141,142], de l'enveloppe externe [143], et plus récemment de structures plus petites et complexes telles que les os du pied [144,145]. Toutefois, la configuration, la taille et la morphologie des os de la main et du poignet, en particulier dans la région du carpe, empêchent une application directe de ces travaux antérieurs.

L'objectif principal de cette étude est d'adapter et de valider une nouvelle méthode de reconstruction 3D de la main et du poignet à partir de radiographies biplanes à faible dose. L'objectif secondaire est de quantifier la précision de cette méthode comparée à la technique de référence scannographique. Notre hypothèse principale suppose que les reconstructions 3D de la main et du poignet obtenues à partir de radiographies biplanes sont fiables et d'une précision équivalente aux travaux similaires réalisés pour d'autres régions anatomiques.

4.2 Matériel et méthodes

4.2.1 Présentation générale de la méthode

Le principe général de cette méthode de reconstruction 3D personnalisée de la main était le repositionnement et la déformation semi-automatique d'un modèle 3D générique à partir des contours osseux de la main et du poignet d'une radiographie bipiane. La méthode proposée a été adaptée des travaux antérieurs sur le pied et le membre inférieur [144,146].

Le modèle générique a été défini à partir de la reconstruction moyenne de 6 scanners de poignets de cadavres frais/congelés non lésés (scanner Philips Brilliance 64, 120kV, 500mA, Thornton, CO, USA, 0,3 mm d'épaisseur). 29 os ont été pris en compte : l'extrémité distale du radius, de l'ulna, tous les os du carpe, les métacarpiens et les phalanges (Figure 17a).

La reconstruction 3D de la main a été réalisée en plusieurs étapes à l'aide d'un logiciel personnalisé développé par notre institut et de routines MATLAB personnalisées (Figure 17 et Figure 18).

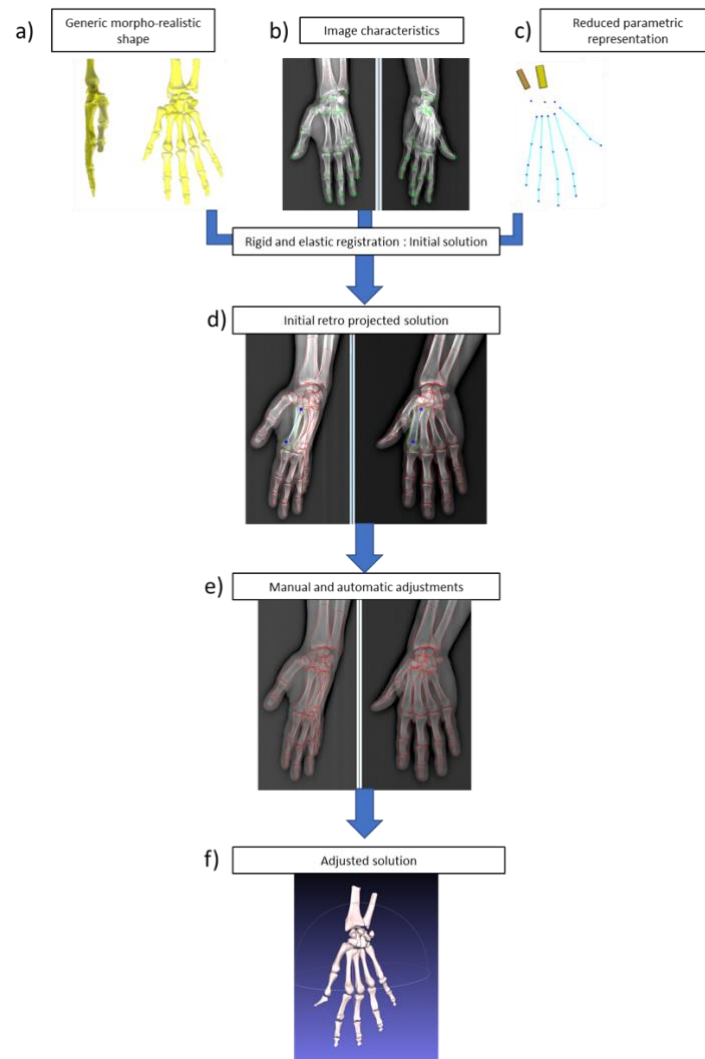


Figure 17 : Processus de reconstruction 3D de la main à partir de radiographies biplanes.

Un ensemble de repères anatomiques (cibles) est placé manuellement sur chaque radiographie pour guider les déformations (Figure 17b). Cet ensemble de repères correspond à des points stéréo-correspondants disponibles sur les deux radiographies à partir desquels les coordonnées 3D peuvent être calculées.

Le modèle générique est recalé en utilisant les repères anatomiques pour ajuster sa position en cohérence avec les radiographies biplanes ; ceci permet d'obtenir une solution initiale (Figure 17d).

Nous avons procédé ensuite à des ajustements manuels et automatiques sur la solution initiale rétro-projetée en utilisant des déformations rigides (uniquement translation et rotation) et élastiques (déformations d'échelle et de forme locale, méthode des moindres carrés mobiles, Figure 18). En outre, après les ajustements manuels, une étape automatique a été utilisée pour détecter et ajuster automatiquement la solution aux contours biplanes des radiographies (méthodes du krigeage et du *minimal path*) (Figure 17e et Figure 18) [147–149].

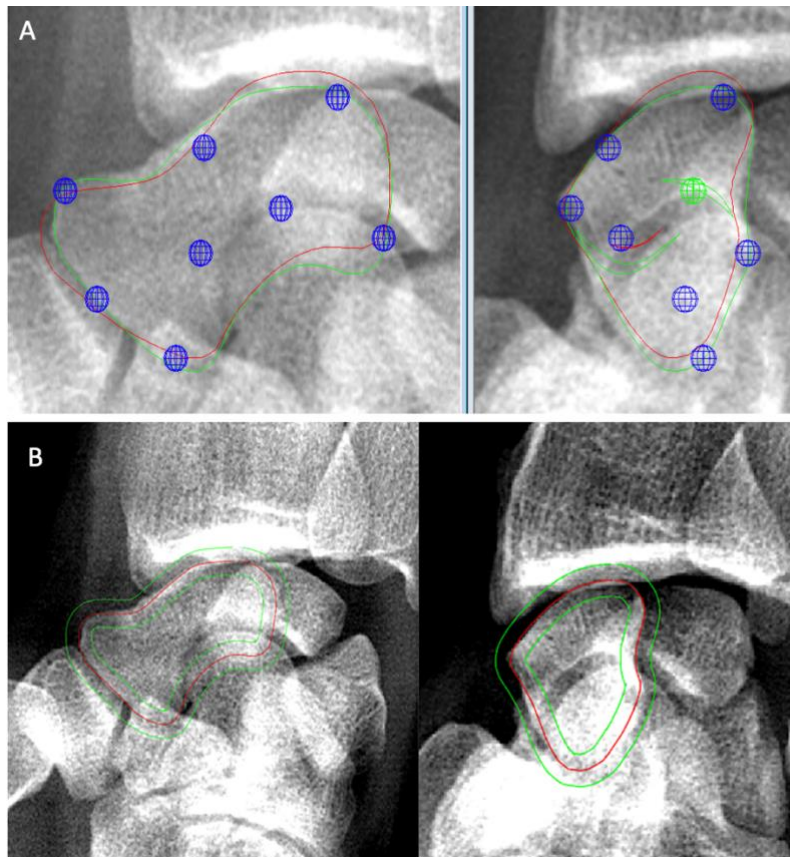


Figure 18 : Exemples d'ajustement manuels et automatique centrés sur le scaphoïde. A) Méthode manuelle des moindres carrés mobiles (ou MLS) : poignées permettant la déformation du solide définies pour le scaphoïde (bleu : poignées MLS, rouge : solution initiale, vert : solution ajustée) B) Méthode automatique du Minimal Path pour l'os scaphoïde (Rouge : contour initial du scaphoïde, Vert : lignes limitant la largeur de bande des pixels).

4.2.1. Paramètres d'intérêt

À titre d'exemples de paramètres utiles pouvant être calculés automatiquement à partir des reconstructions 3D, trois paramètres anatomiques ont été considérés à partir des surfaces osseuses : la longueur du scaphoïde, la profondeur de l'extrémité distale du radius et la hauteur du trapèze (Figure 19).

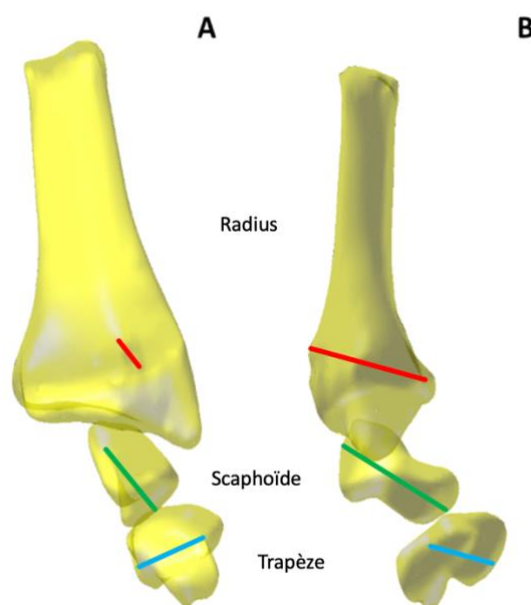


Figure 19 : Tracé des différents paramètres anatomiques considérés en vert : longueur du scaphoïde, rouge : profondeur de l'extrémité distale du radius et bleu : hauteur du trapèze (A vue postéro-antérieure, B vue de profil).

4.2.2. Collecte des données

Après approbation du comité d'éthique et consentement éclairé écrit, 6 volontaires sains sans antécédents de pathologies de la main (sex ratio 1:1, âge moyen 31 ans, 3 poignets gauches et 3 poignets droits) ont participé à l'étude.

Les mains ont été imagées de manière aléatoire en utilisant à la fois un protocole de tomодensitométrie clinique standard de 0,3 mm d'épaisseur de coupe (scanner Philips Brilliance 64 120kV, 500mA, Thornton, CO, USA) et un système de rayons X biplanaire à faible dose (EOS, EOS Imaging, Paris, France). Pour chaque acquisition, une des mains du sujet a été placée dans la cabine EOS avec les doigts écartés en extension, et une orientation oblique globale de 45° afin de réduire le chevauchement osseux.

La segmentation manuelle des scanners a été réalisée à l'aide du logiciel MITK (Division of Medical Image Computing du Centre allemand de recherche sur le cancer).

4.2.3. Évaluation de la méthode

Pour évaluer les performances de la méthode, 2 opérateurs ont reconstruit les 6 mains (29 os) à trois reprises soit 36 reconstructions globales. Chaque reconstruction était réalisée à au moins un jour d'intervalle.

La précision des reconstructions issues des radiographies biplanes comparées aux reconstructions scannographiques, a été vérifiée en suivant les procédures de la norme ISO5725. Cette norme comprend deux termes, justesse et fidélité, pour décrire l'exactitude d'une méthode de mesure (ISO 5725, 1994).

4.2.3.1. Justesse

La justesse fait référence à l'étroitesse de l'accord entre la moyenne arithmétique d'un grand nombre de résultats de tests (reconstructions multiples de radiographies biplanes) et la valeur de référence vraie ou acceptée (reconstruction scanner).

Comme le recommande la littérature [132,134], l'examen de référence était le scanner segmenté manuellement. L'erreur moyenne a fourni le biais entre les radiographies biplanes et les reconstructions scannographique.

Pour évaluer la justesse de la forme reconstruite en 3D, les reconstructions par tomodensitométrie et par radiographie bipiane de chaque sujet ont été comparées en utilisant une approche point/surface. Pour chaque os de chaque sujet, l'os reconstruit à partir de radiographies biplanes a été enregistré de manière rigide sur l'os correspondant reconstruit à partir du scanner, puis la distance point-surface entre le modèle issu de la reconstruction-biplanes et les reconstructions scanner a été calculée (Figure 20).

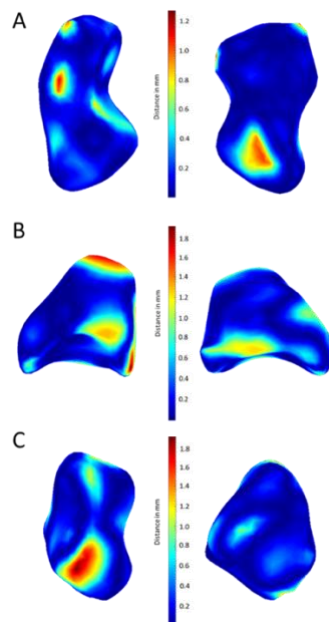


Figure 20 : Cartographie des biais (distances points/surfaces) entre une reconstruction à partir d'une radiographie bipiane et la reconstruction scanner correspondante (colonne droite et gauche : vues différentes). A : scaphoïde, B : lunatum et C : triquetrum.

4.2.3.2. Fidélité

La fidélité fait référence à l'étroitesse de l'accord entre les résultats des tests (ISO 5725, 1994). La fidélité est un paramètre qui prend en compte les variations intra- et inter-observateurs.

En ce qui concerne les repères anatomiques, les cibles ont été placées par deux opérateurs entraînés, trois fois, sur chaque radiographie biplane, pour les 6 sujets. L'intervalle entre les 2 reconstructions consécutives par un opérateur était d'un jour minimum. Les écarts types de reproductibilité des repères anatomiques ont été calculés selon la norme ISO 5725 comme détaillé ci-dessous. La précision a ensuite été estimée en considérant l'intervalle de confiance (IC) de 95% égale à deux fois les écarts types de précision.

La variance de la reproductibilité S_{Rj}^2 de chaque cible pour chaque sujet a été calculée comme suit :

$$S_{Rj}^2 = S_{rj}^2 + S_{Lj}^2$$

Où S_{Rj}^2 , S_{rj}^2 et S_{Lj}^2 correspondent respectivement à la variance de reproductibilité, à la variance de répétabilité et à la variance inter-opérateur pour le sujet j (j = 1,...,6 mains) avec :

$$S_{rj}^2 = \frac{\sum_{i=1}^p (n_{ij} - 1) * s_{ij}^2}{\sum_{i=1}^p (n_{ij} - 1)}$$

$$S_{Lj}^2 = \frac{(s_{dj}^2 - S_{rj}^2)}{\bar{n}_j}$$

$$s_{dj}^2 = \left(\frac{1}{p-1}\right) * \sum_{i=1}^p n_{ij} * (\bar{y}_{ij} - \bar{\bar{y}}_j)^2$$

$$\bar{n}_j = \left(\frac{1}{p-1}\right) * \left[\sum_{i=1}^p n_{ij} - \frac{\sum_{i=1}^p n_{ij}^2}{\sum_{i=1}^p n_{ij}} \right]$$

Où n_{ij} correspond au nombre de mesures de l'opérateur i (i = 1, 2) sur le sujet j (j=1,...,6), s_{ij}^2 correspond à la variance intra-opérateur de l'opérateur i pour le sujet j, \bar{y}_{ij} correspond à la moyenne des n_{ij} mesures pour l'opérateur i, $\bar{\bar{y}}_j$ correspond à la moyenne globale sur l'ensemble des mesures et des opérateurs pour le sujet j.

Concernant les surfaces osseuses, les barycentres osseux et les paramètres anatomiques, chaque sujet a été reconstruit trois fois par deux opérateurs. Comme pour les repères anatomiques, à partir de l'ensemble des reconstructions, la fidélité a été calculée pour chaque paramètre.

4.3. Résultats

4.3.1. Justesse

4.3.1.1. Forme de la reconstruction 3D

L'erreur moyenne, le double de l'erreur quadratique moyenne (*2 Root Mean Square, 2RMS*) et l'erreur maximale (distance entre le point et la surface) de la méthode de reconstruction 3D proposée ont été résumées dans le tableau 9. Les résultats ont montré une 2RMS variant de 0,46 mm pour les phalanges distales à 1,55 mm pour la rangée distale du carpe. Il valait 0,84 mm et 0,91 mm pour le scaphoïde et le lunatum respectivement et 1,77 mm et 1,74 mm pour le capitatum et le trapèze respectivement.

Tableau 9 : Distance point/surface entre les reconstructions scannographiques et les radiographies biplanes.

Région osseuse	Erreur Moyenne (mm)	2xErreur quadratique moyenne (2RMS) (mm)	Erreur maximale (mm)
Première rangée du carpe	0.29	1,02	3,40
Seconde rangée du carpe	0.49	1,55	5,50
Métacarpes	0.37	1,24	4,40
Phalanges proximales	0.22	0,82	3,60
Phalanges moyennes	0.16	0,63	2,50
Phalanges distales	0.12	0,46	2,00

4.3.1.2. Paramètres anatomiques

La déviation standard de la distance entre les paramètres anatomiques mesurés sur la reconstruction 3D à partir du scanner et des radiographies biplanes était de 0,94 mm pour la longueur du scaphoïde ; 1,17 mm pour la profondeur du radius et 0,77 mm pour la hauteur du trapèze.

4.3.2. Fidélité

4.3.2.1. Repères anatomiques

Les IC à 95 % calculés pour les repères anatomiques utilisés pour adapter le modèle générique sur les radiographies biplanes sont décrits dans le tableau 10. Tous les paramètres avaient un IC à 95 % inférieur à 2 mm, sauf pour la composante Y de la cible du Pouce 1 (2,67 mm), et la composante X de la cible Base du Métacarpe 1 (2,48 mm).

Tableau 10 : Intervalles de confiance (IC) à 95 % calculés pour les repères anatomiques utilisés pour adapter le modèle générique sur le contour des os sur les radiographies biplanes.

Cibles considérées	Composante X (mm)	Composante Y (mm)	Composante Z (mm)
Pouce 1	1,06	2,67	0,99
Pouce 2	0,62	1,66	0,44
Houpe 1	0,91	0,54	0,55
Index 1	0,75	1,95	0,34
Index 2	0,69	1,47	0,79
Index 3	0,32	0,50	0,40
Houpe 2	0,32	0,42	0,26
Majeur 1	0,98	1,71	0,26
Majeur 2	0,54	1,13	0,57
Majeur 3	0,40	0,41	0,40
Houpe 3	0,37	0,55	0,25
Annulaire 1	0,90	1,58	0,43
Annulaire 2	0,64	1,00	0,61
Annulaire 3	0,32	0,63	0,50
Houpe 4	0,49	0,81	0,33
Auriculaire 1	1,22	1,49	0,61
Auriculaire 2	0,59	0,45	0,46
Auriculaire 3	0,58	0,36	0,40

Houpe 5	0,31	0,46	0,31
Base Métacarpe 1	2,48	1,89	1,57
Base Métacarpe 2	0,97	1,49	1,25
Base Métacarpe 3	1,16	1,44	0,67
Base Métacarpe 4	1,07	1,30	0,93
Base Métacarpe 5	1,22	1,42	0,79
Capitatum proximal	0,92	1,00	0,24
Styloïde du radius	0,78	0,89	0,38
Styloïde de l'ulna	0,29	0,66	0,29

4.3.2.2. *Barycentres*

En ce qui concerne les barycentres osseux, les IC à 95 % variaient de 1,06 (scaphoïde) et 1,69 (lunatum) à 2,16 mm (pisiforme) pour la première rangée carpienne ; de 1,28 (trapèze) à 2,12 mm (capitatum) pour la seconde rangée ; de 0,81 à 1,98 mm pour les métacarpiens ; 0,40 à 1,46 mm pour les phalanges proximales ; 0,43 à 1,32 mm et 0,15 à 0,86 mm pour les phalanges moyennes et distales respectivement.

4.3.2.3. *Paramètres anatomiques* (Figure 21 à 23)

En ce qui concerne les paramètres anatomiques, l'IC à 95% était de 0,96 mm pour la longueur du scaphoïde, de 0,89 mm pour la profondeur du radius et de 1,32 mm pour la hauteur du trapèze. En moyenne, la longueur du scaphoïde était de 25,0 mm pour les deux modalités d'imagerie, la profondeur du radius de 22,4 mm (21,2 mm, scanner) et la hauteur du trapèze de 15,2 mm (15,0 mm, scanner).

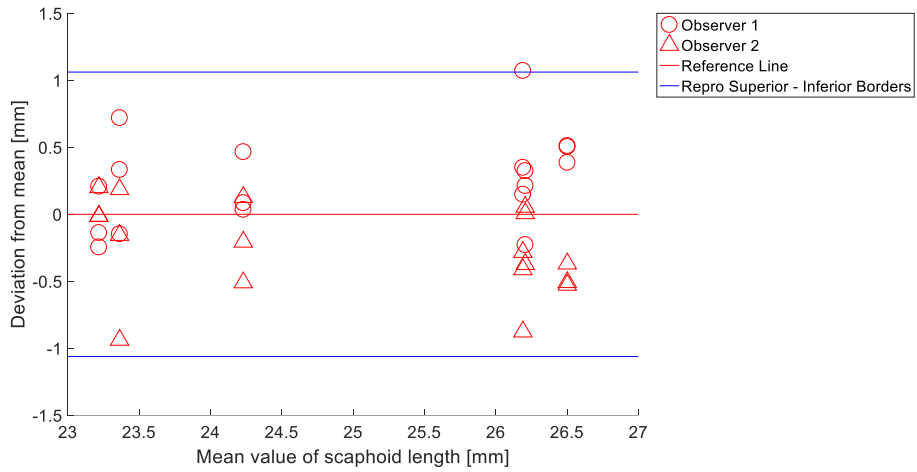


Figure 21 : Graphique de Bland-Altman correspondant à la longueur du scaphoïde. L'axe X correspond à la valeur moyenne de la longueur du scaphoïde pour chaque sujet.

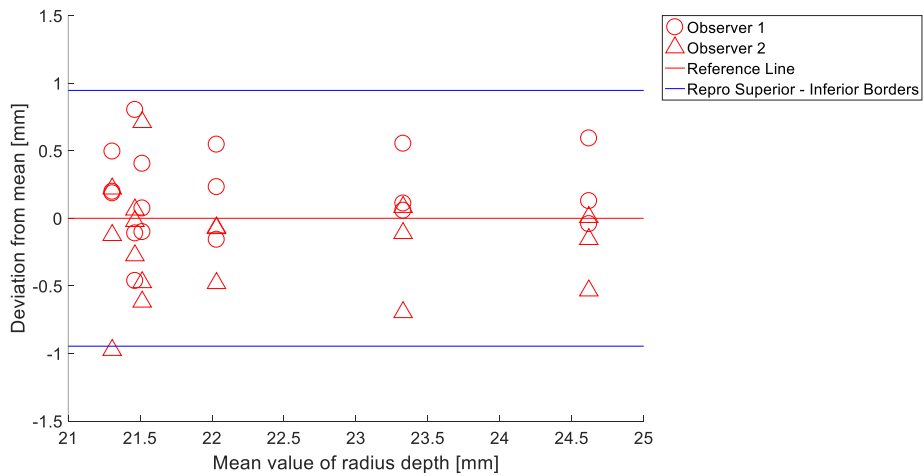


Figure 22 : Graphique de Bland-Altman correspondant à la profondeur de l'extrémité distale du radius. L'axe des X correspond à la valeur moyenne de la profondeur de l'extrémité distale du radius pour chaque sujet.

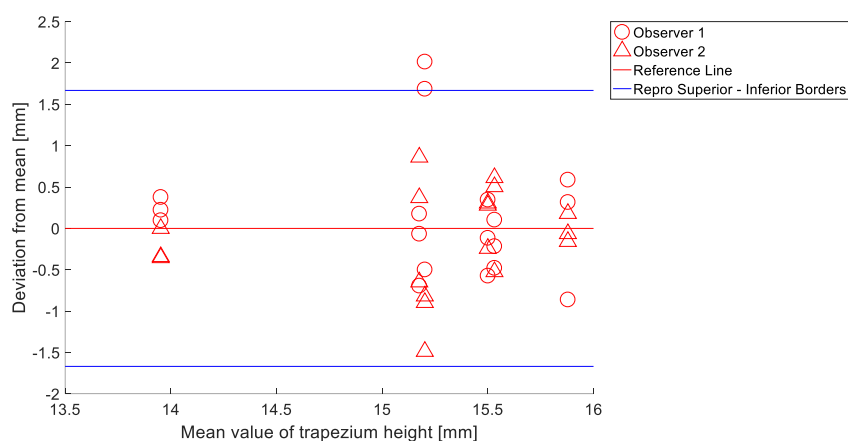


Figure 23 : Graphique de Bland-Altman correspondant à la hauteur du trapèze. L'axe des X correspond à la valeur moyenne de la hauteur du trapèze pour chaque sujet.

4.4. Discussion

Aujourd'hui, la reconstruction 3D de la main est un outil indispensable pour accéder à des informations précises de positionnement normal ou pathologique des os entres eux (lésions ligamentaires). Elle constitue le fondement de l'étude dynamique du carpe avec ses implications de planification et de suivi chirurgical [150]. Cette étude s'appuie sur des travaux récents sur le genou et le pied [144] et relève plusieurs défis spécifiques à la région de la main.

Comme recommandé dans la littérature [133,136], nous avons comparé les reconstructions à partir de radiographies biplanes avec les reconstructions correspondantes segmentées manuellement par scanner. À l'issue de ce travail, l'hypothèse principale est validée : **les reconstructions 3D de la main et du poignet obtenues à partir de radiographies biplanes sont fiables et d'une précision équivalente aux travaux similaires** réalisés pour d'autres régions anatomiques. [138,140,144]

En effet, en ce qui concerne la justesse de la méthode, le 2RMS est au maximum de 1,55 mm (pour les os de la deuxième rangée), dans le même ordre de grandeur que pour l'étude s'intéressant au pied (2,8mm) [144] ou pour celle s'intéressant à l'ensemble de l'humérus (2,5mm) [140]. La différence était supérieure pour la rangée distale du carpe, très probablement en raison du chevauchement osseux résiduel, de la forme complexe de certains os (trapèze) et du nombre limité de cibles fiables pour guider les déformations dans cette zone (uniquement trois cibles pour l'ensemble du carpe).

Tous les **paramètres anatomiques étaient en étroite concordance entre les deux reconstructions**. Conformément à la littérature[151–153], nous avons trouvé une longueur moyenne du scaphoïde de 25,0 mm, une profondeur moyenne du radius de 22,4 mm et une hauteur moyenne du trapèze de 15,2 mm.

En ce qui concerne la fidélité (concordance intra-inter observateur), l'ensemble des cibles proposées s'est avéré très fiable, **tous les repères étant inférieurs à 2 mm avec un IC de 95 %**, sauf pour la cible de la base du métacarpe 1 et celle de l'extrémité proximale du métacarpe (Pouce 1). Ce résultat peut être expliqué, d'une part, par la difficulté de bien visualiser la base du premier métacarpe malgré la position à 45° de la main dans la cabine, et d'autre part, par un grand nombre de solutions « justes » de positionnement d'une cible sur un segment d'ellipse (courbure de la tête métacarpienne). Toutefois, ces résultats sont conformes à ceux retrouvés dans des travaux précédents [144].

Le résultat de la reconstruction était également très reproductible, inférieur ou égal à 2,16 mm pour les barycentres et inférieur ou égal à 1,32 mm pour les paramètres anatomiques.

Nous voulions obtenir une image large permettant une étude approfondie de la région complète de la main et du poignet. Une image aussi large n'est pas toujours possible avec d'autres modalités d'imagerie ayant un champ de vision réduit (par exemple, le TVFC).

Un autre défi était la reconstruction simultanée de 29 os. Pour optimiser le temps de reconstruction, un nombre limité de cibles fiables a été pris en compte pour effectuer l'enregistrement du modèle générique morpho-réaliste. L'analyse a été réalisée avec un positionnement approximatif de la main de 45°, afin de limiter au maximum les chevauchements des os sur les deux vues orthogonales et permettre ainsi de placer manuellement les cibles de manière non ambiguë. La comparaison avec le scanner a permis de quantifier ce biais qui reste faible.

En routine clinique, les patients peuvent avoir des difficultés à maintenir une position spécifique : les cibles au niveau des articulations digitales permettent de capturer la position de la main tout en préservant une certaine flexibilité. De plus, les radiographies biplanes ont un temps d'acquisition rapide (l'acquisition de la main dure 2 secondes) alors que le TVFC et l'IRM sont plus lents avec un temps d'acquisition d'environ 30 secondes [130,133,135], ce qui rend les radiographies biplanes moins sensibles aux artefacts de mouvement potentiels.

Cependant, la méthode proposée présente certaines limites. Bien que nous ayons utilisé un nombre réduit de cibles, le temps de reconstruction globale, du placement des points de repère anatomiques à la reconstruction complète, est d'environ 40 minutes. Comme la fiabilité et la faisabilité de la méthode était

l'objectif principal, nous n'avons pas travaillé sur la réduction du temps de reconstruction. À l'instar des autres articulations, l'utilisation de méthodes d'apprentissage automatique (*machine learning*), de modélisation statistique des formes (*statistical shape modeling*) et d'outils de traitement d'images devrait permettre une réduction drastique du temps. En outre, le temps de reconstruction actuel reste beaucoup plus rapide que la reconstruction de la main par segmentation manuelle de scanners, qui dure environ 6 à 8 heures. Dans la littérature, des observateurs experts ont rapporté avoir passé 4 heures par IRM pour segmenter uniquement les huit os du carpe [133]. Il faut noter que des travaux récents sur des images scanner et IRM ont développé des algorithmes semi-automatiques [132,133,135] et entièrement automatisés [136] avec des temps de reconstruction pour les huit os du carpe allant d'environ 1 minute [133] à 40 minutes [132].

Cependant, ces méthodes de reconstruction ne se concentrent que sur la région du carpe et sont sujettes aux défauts inhérents à la technologie considérée (par exemple, le degré de rayonnement ionisant du scanner, l'accessibilité de l'IRM, le champ de vision et le temps d'acquisition).

À ce stade, la présente méthode n'est pas orientée vers la reconstruction 3D des fractures articulaires de la main et du poignet car le modèle générique est « intact ». La précision de la méthode concernant le positionnement osseux dans l'espace serait suffisante pour détecter des écarts pertinents cliniquement (>2mm). Cependant, il s'agit du paramètre, qui possède le plus gros potentiel d'amélioration parmi tous nos résultats. Une autre perspective, non étudiée ici, est l'étude de cals vicieux en rotation dont l'intérêt a été montré pour des os de plus gros volume comme le fémur [154]. De même, il est très probable que les artefacts métalliques liés au matériel d'ostéosynthèse puissent interférer avec les processus de détection automatique des contours osseux, nécessitant ainsi un traitement initial des images radiologiques [155]. Cependant, il existe de nombreuses façons d'améliorer cette méthode préliminaire. Si le chirurgien ne s'intéresse qu'à une seule zone de la main et du poignet, comme l'articulation scapho-lunaire, il est facile d'adapter et de sélectionner uniquement les repères anatomiques pertinents pour reconstruire uniquement le scaphoïde et le lunatum. **Nos résultats montrent également que, en ce qui concerne le scaphoïde et le lunatum, la justesse de la forme et la fidélité des barycentres sont pertinentes cliniquement (0,84 et 0,91mm ; 1,06 et 1,69mm respectivement).** D'un point de vue clinique, la présente méthode pourrait aider à détecter plus tôt les mouvements pathologiques des os les uns par rapport aux autres dans le cas d'une suspicion de lésion ligamentaire. Par ailleurs, certaines ancres et autres implants chirurgicaux utilisés de nos jours pour la réparation ligamentaire sont radio-transparents : le suivi de ces patients et la mesure quantitative fine des effets du traitement sont également des voies de recherche dans lesquelles le présent travail peut être appliqué.

Cette méthode de reconstruction 3D des os de la main et du poignet est fiable comparée à la méthode de référence. Les applications cliniques de cette méthode pourraient concerner le diagnostic de lésions ligamentaires et le suivi thérapeutique des patients. Dans cette intention, deux étapes préalables sont nécessaires : 1) Réalisation d'un corridor physiologique de déplacement osseux à partir de données de volontaires sains 2) Étude de faisabilité avec la comparaison entre de potentiels cinématiques carpiennes pathologiques de patients atteints de lésions ligamentaires et ce corridor physiologique.

5. CORRIDOR PHYSIOLOGIQUE

Après avoir validé une méthode de reconstruction 3D de la main et du poignet à partir de radiographies biplanes, ce second travail personnel concerne l'édification d'un corridor physiologique de cinématique carpienne entre deux positions de fonction à partir de données de 30 volontaires sains.

5.1. Introduction

La biomécanique des os du carpe est complexe, la cinématique combinée dépend, entre autres, de la cohésion ligamentaire et de la forme des os, notamment de leur surface articulaire. En ce qui concerne les méthodes classiques d'enregistrement de cette cinématique en deux ou trois dimensions, il existe des abaques de variations de distances normales et pathologiques. Toutefois, ces abaques dépendent de la méthode d'imagerie utilisée, du mouvement particulier du poignet étudié, de l'importance des lésions ligamentaires, et de la subjectivité de certaines mesures. Après avoir validé la méthode de modélisation de la main et du poignet par radiographies biplanes, il semble donc nécessaire d'établir des corridors physiologiques de déplacement de certains os du carpe en fonction des mouvements du poignet. À la lumière de notre revue de la littérature, nous avons montré que des positions complexes comme le mouvement « poing fermé » ne sont pas suffisamment investigués. C'est pourtant un mouvement fréquent, réalisé quotidiennement et qui rend compte de la fonction physiologique du poignet : le poignet doit être mobile, stable et d'une force suffisante pour accomplir les tâches habituelles.

L'objectif de ce travail est donc de mesurer les variations de distance entre les os du carpe d'intérêt parmi une population de volontaires sains indemne de lésions ligamentaires entre une position de repos (poignet en position neutre), et une position dynamique (poing fermé).

Notre hypothèse, à la lumière des travaux précédents réalisés sur ce sujet, est que cette cinématique carpienne est potentiellement susceptible de varier en fonction de paramètres cliniques et épidémiologiques, telles que le sexe, la taille des individus, le côté dominant ou la forme des os du carpe.

5.2. Matériel et méthode

5.2.1. Population

Nous avons inclus 30 volontaires entre février 2021 et janvier 2022, au sein du CHU de Besançon. Les critères d'inclusions étaient un âge supérieur à 18 ans et l'absence d'antécédents lésionnels ou de traumatismes au niveau des deux poignets. Les critères d'exclusions étaient les sujets mineurs, les femmes enceintes, les antécédents de traumatismes (fractures, lésions ligamentaires au niveau du poignet et du carpe), et les sujets sous curatelle ou tutelle.

Après transmission d'une lettre d'information et signature du consentement éclairé, les acquisitions étaient réalisées selon le CCP « Étude tridimensionnelle, à partir de l'imageur basse dose EOS®, pour le diagnostic et le suivi de pathologies ostéoarticulaires de l'adulte" Protocole 06036, amendement réalisé par le Comité de Protection des Personnes - CPP IDF VI – Pitié-Salpêtrière réuni le 01/03/2019 à l'hôpital de la Pitié Salpêtrière (Paris XIIIe).

5.2.2. Protocoles d'acquisition

Les données épidémiologiques ont été consignées : sexe, date de naissance (âge au moment de l'acquisition), poids, taille, membre supérieur dominant. Une mesure de la force de la poigne de manière bilatérale était réalisée à l'aide d'un JAMAR (Performance Health Supply, Cedarburg, WI, USA). Une moyenne de deux mesures consécutives avec un intervalle de repos de 30 secondes entre deux mesures était réalisée.

De manière aléatoire, un côté était choisi pour les acquisitions en alternant les côtés droits et gauches entre chaque volontaire. Un système de rayons X biplanaire à faible dose (EOS, EOS Imaging, Paris, France) a été utilisé pour les acquisitions : le membre supérieur du sujet était placé dans la cabine EOS avec les doigts écartés en extension, et une orientation oblique globale de 45° afin de réduire le chevauchement osseux.

Un cliché était réalisé en position neutre, puis poing fermé (avec une force de serrage maximum sans entrainer de mouvements), puis en inclinaison radiale maximale, ulnaire à 30° ou maximale, flexion maximale et enfin extension maximale.

La durée d'acquisition d'un cliché était de moins de 5 secondes, le temps total estimé par participants de moins de 30 minutes.

La forme du lunatum était notée selon la classification de Viegas (1 ou 2)[2].

5.2.3. Méthodes de mesures

Selon la méthode précédemment décrite [156], toutes les mains ont été reconstruites à partir des positions « poignet neutre » des volontaires. À l'aide de logiciels personnalisés, les os radius, ulna, scaphoïde, triquetrum et capitatum ont été recalés manuellement (recalage rigide) entre leur situation en position « poignet neutre » et celle en position « poing fermée » ou « grip » (Figure 24).

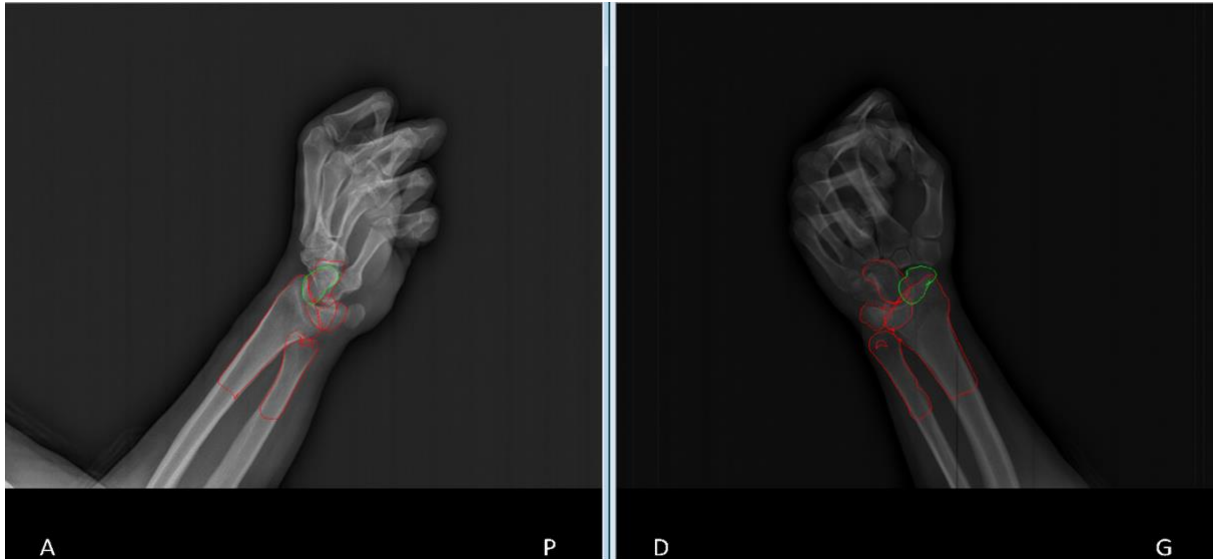


Figure 24 : Recalage rigide des os radius, ulna, scaphoïde, lunatum, triquetrum et capitatum poignet en position « grip ».

Les coordonnées des barycentres ont été enregistrées et calculées à partir de routines Matlab (The MathWorks Inc. (2022). MATLAB version: (R2021b), Natick, Massachusetts: The MathWorks Inc. www.mathworks.com). Les calculs de distances entre les barycentres des os scaphoïde et lunatum d'une part (distance SL) et lunatum et triquetrum (distance LT) d'autre part ont été réalisées pour les positions « grip » et « neutre » (Figure 25) à l'aide de la formule suivante.

$$D_{Scapho-lunaire} = \sqrt{(x_{lunatum} - x_{scaphoïde})^2 + (y_{lunatum} - y_{scaphoïde})^2 + (z_{lunatum} - z_{scaphoïde})^2}$$
$$D_{Luno-triquétrale} = \sqrt{(x_{triquétrum} - x_{lunatum})^2 + (y_{triquétrum} - y_{lunatum})^2 + (z_{triquétrum} - z_{lunatum})^2}$$

Par convention, pour mesurer l'écart ou la variation de ces distances entre les deux positions proposées, nous avons soustrait la distance en position neutre à la distance en position « grip ». Les résultats positifs

signifient que la distance scapholunaire ou lunotriquétrale est plus grande en position grip qu'en position neutre, et inversement pour les résultats négatifs.

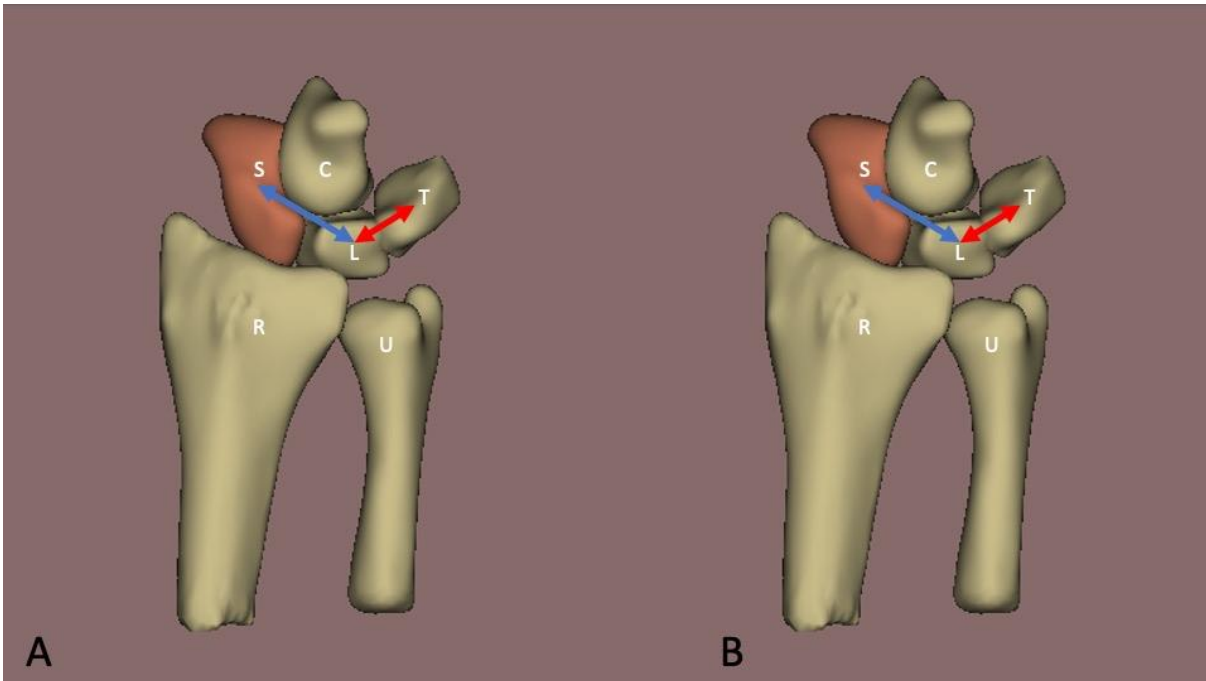


Figure 25 : Illustration de la méthode. A) Position neutre du poignet, mesure des distances scapholunaire (flèche bleu) et lunotriquétrale (flèche rouge) à partir des calculs des barycentres des os. Ces mesures seront soustraites aux mêmes mesures réalisées sur les les poignets B) en position poing fermé maximal ou « grip ». R = radius, U= ulna, S= scaphoïde, L= lunatum, T= Triquétrum, C= capitatum.

5.2.4. Statistiques

L'analyse des résultats a été réalisée à l'aide du logiciel Real Statistics Resource Pack (version 8.8.1), Copyright (2013 - 2023) Charles Zaiontz. www.real-statistics.com.

Les résultats sont présentés en moyennes, déviation standard (minimum ; maximum).

Un test de normalité de Shapiro-Wilk a été réalisé pour les variables quantitatives. Des tests de corrélation de Spearman ont été réalisés pour comparer les liens entre les distances mesurées et les paramètres âge, poids et taille ; des tests de Pearson pour la force de la poigne (JAMAR) ; des tests T de Welch pour le côté dominant testé et le sexe et enfin des tests de rangs de Wilcoxon pour la classification Viegas. Le seuil de significativité était de 0,05.

5.3. RESULTATS

5.3.1. Données épidémiologiques

Parmi les 30 volontaires sains, on retrouvait : un sex ratio H/F de 1,5. L'âge était de 29 ans, 6 (21 ;46), la taille de 1,76 m, 0,08 (1,63 ;1,93), un poids de 73,6 Kg, 15,4 (49 ;117). Il y avait 25 droitiers, le côté dominant a été testé chez 16 volontaires (53,3%). Les poignets sélectionnés avaient une force de 44 Kg/F, 12 (18 ;70), ce qui représentait 104% de la force du poignet controlatéral. Sept volontaires (23%) présentaient une forme de lunatum à deux facettes articulaires médio carpienne (Viegas 2). L'ensemble des résultats épidémiologiques et des distances inter carpiennes sont présentés en annexe B.

5.3.2. Distances scapholunaires

Les données quantitatives de distances SL étaient normales selon le test numérique de Shapiro-Wilk ($p > 0,05$), mais la représentation graphique semble contredire ce résultat numérique. Les Figures 26 et 27 présentent les valeurs de l'écart de la distance scapholunaire entre les positions « grip » et « neutre » en fonction de la valeur de la distance scapholunaire en position neutre chez les volontaires masculins et féminins respectivement. Les Figures 28 et 29 présentent ces mêmes données en moyennant les résultats par intervalle et à l'aide de représentation graphique en « violon » selon le sexe, respectivement.

Les mesures des distances SL en position « neutre » et « grip » étaient statistiquement différentes selon le sexe ($p = 0,044$). La distance SL en position neutre était de 18,2 mm, 1,4 (15,9 ; 20,4) chez les hommes, 16,1 mm, 1,0 (14,9 ; 18,4) chez les femmes. En position grip, cette distance était de 18,3 mm, 1,4 (15,7 ; 20,4) chez les hommes et 16,5 mm, 0,9 (15,5 ; 18,8) chez les femmes.

La différence de distance entre la position grip (poing fermé) et de repos (neutre) était de 0,1 mm, 0,7 (-1,1 ; 1,1) pour les hommes et 0,5 mm, 0,3 (-0,1 ; 0,9) pour les femmes. La Figures 29 résume les écarts de la distance scapholunaire entre les positions « grip » et « neutre » selon le sexe.

Il n'existait pas de lien significatif entre l'âge ($p=0,37$), la taille ($p= 0,48$), le poids ($p= 0,85$), le côté dominant testé ($p= 0,08$) ou la force de la poigne ($p= 0,52$) et la différence de distance scapholunaire grip versus neutre.

La forme du lunatum influait sur l'importance de la différence de l'écart scapholunaire entre les deux positions : 0,4 mm, 0,6 (-0,9 ; 1,1) pour les lunatum type Viegas 1 et -0,3mm, 0,5 (-1,1 ;0,2) pour les types Viegas 2 ($p<0,01$). La différence de distance SL Grip-Neutre du groupe Viegas 2 est en moyenne inférieur de 0.6 mm à celle du groupe Viegas 1 ($p = 0,01$).

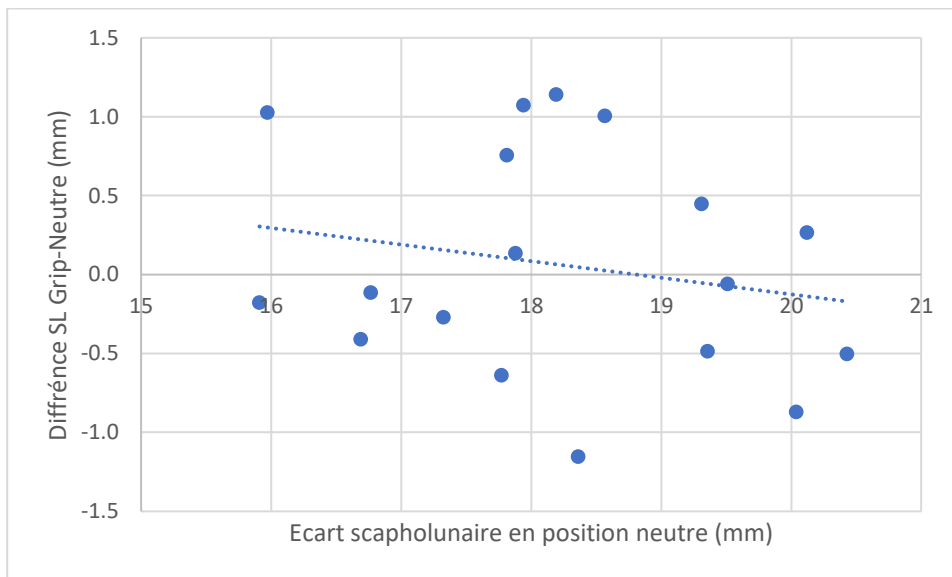


Figure 26 : Valeurs de l'écart de distance scapholunaire (en mm) entre les positions « grip » et « neutre » en fonction de la valeur de la distance scapholunaire en position neutre parmi les volontaires masculins.

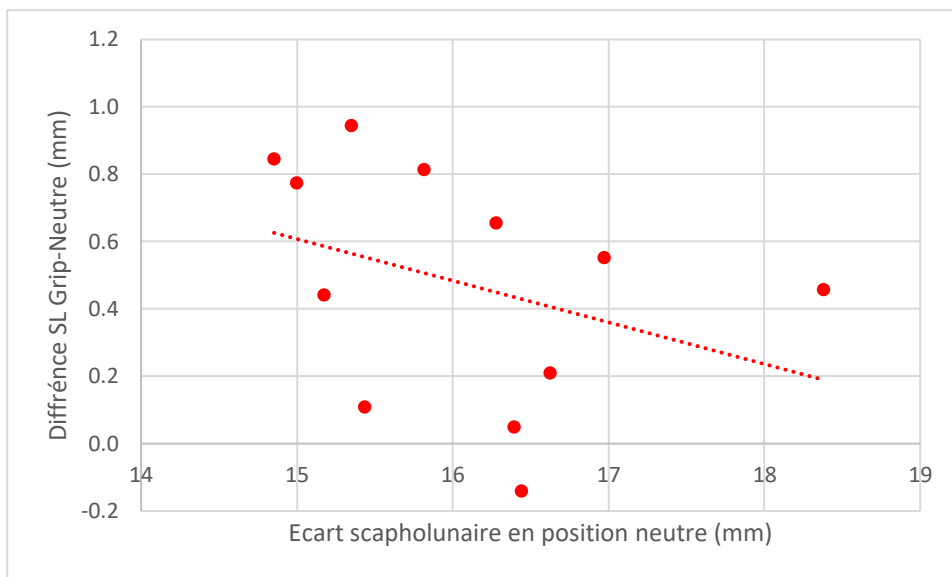


Figure 27 : Valeurs de l'écart de distance scapholunaire (en mm) entre les positions « grip » et « neutre » en fonction de la valeur de la distance scapholunaire en position neutre parmi les volontaires féminins.

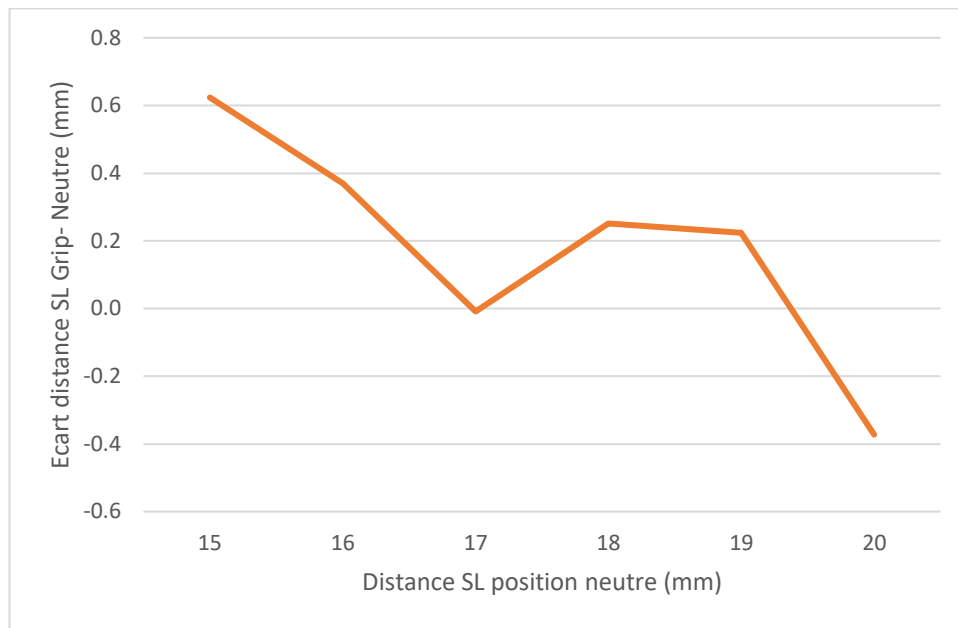


Figure 28 : Valeurs de l'écart de distance scapulothoracique (en mm) entre les positions « grip » et « neutre » en fonction de la valeur de la distance scapulothoracique en position neutre chez tous les volontaires.

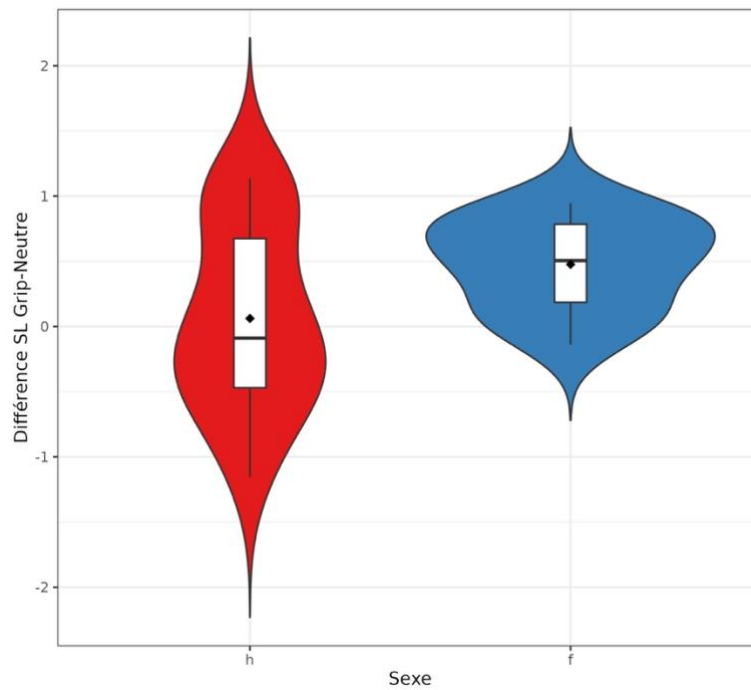


Figure 29 : Graphique en violon représentant les résultats de l'écart de la distance scapulothoracique (en mm) entre la position grip et la position neutre selon le sexe. h= homme, f= femmes.

5.3.3. Distances lunotriquétrales

Les données quantitatives étaient normales selon le test de Shapiro-Wilk ($p > 0,05$), mais la représentation graphique semble contredire ce résultat numérique.

La Figure 30 présente les valeurs de l'écart de distance lunotriquétrale entre les positions « grip » et « neutre » en fonction de la valeur de la distance lunotriquétrale en position neutre.

Les mesures des distances LT en position neutre et grip n'étaient statistiquement différentes selon le sexe ($p = 0,14$).

La distance LT en position neutre était de $14,2 \text{ mm}$, $1,3$ ($11,5$; $17,8$), elle était calculée à $13,9 \text{ mm}$, $1,2$ ($12,1$; $17,3$) en position poing fermé.

La différence de distance LT entre la position grip (poing fermé) et repos (neutre) était de $-0,2 \text{ mm}$, $0,5$ ($-0,9$; $0,7$).

Il n'existait pas de lien significatif entre l'âge ($p=0,63$), la taille ($p= 0,11$), le poids ($p= 0,1$), le côté dominant testé ($p= 0,12$), la force de la poigne ($p= 0,12$) ou la forme du lunatum ($p=0,95$) et la différence de distance LT « grip » versus « neutre ».

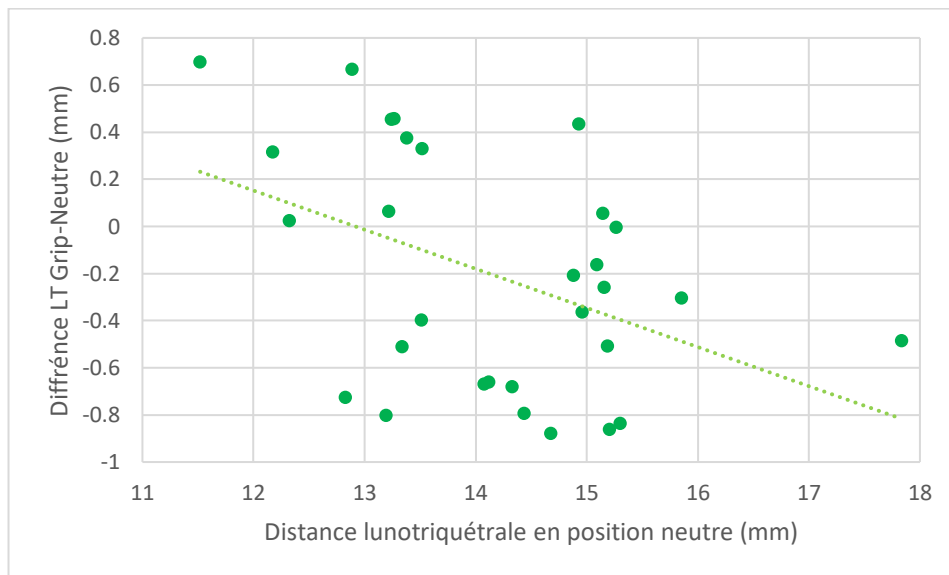


Figure 30 : Valeurs de l'écart de distance lunotriquétrale (en mm) entre les positions « grip » et « neutre » en fonction de la valeur de la distance lunotriquétrale en position neutre.

5.4. Discussion

Parmi une population homogène de volontaire sains, à l'aide d'une méthode de reconstruction 3D de la main et du poignet par radiographies biplanes, la distance scapholunaire entre la position neutre et poing fermé varie de **0,1 mm chez les hommes** et **0,5 mm chez les femmes**. Outre la différence significative liée au sexe, la forme du lunatum influe également sur cet écart, en moyenne de **0,4 mm pour les lunatum de type Viegas 1** et **-0,3 mm pour les Viegas 2**.

La variation de la distance lunotriquétrale entre ces mêmes positions est de **-0,2 mm**. Cette variation ne dépend d'aucun paramètre épidémiologique, notamment le sexe ou la forme du lunatum.

5.4.1. Méthode utilisée :

Les auteurs qui ont employé la radiographie bipiane pour l'évaluation de la biomécanique normale du poignet se sont intéressés aux mouvements physiologiques classiques (flexion-extension (FE) ou inclinaison radio ulnaire (IRU) [32,38]); seuls Akhbari *et al* ont évalué le mouvement poing fermé (« hammering ») mais sans s'intéresser aux variations de distances scapholunaires [36]. Concernant l'étude cinématique carpienne physiologique, le TDM et le TDM 4D sont largement exploités. Les données expérimentales rapportent essentiellement les variations des mouvements des os du carpe en translation et en rotation au cours des mouvements de FE, IRU [42,44,46,54] voire de Dart Throwing Motion [87].

Li *et al*, à l'aide d'une méthode à partir de segmentation d'IRM de poignet, outre les variations angulaires, se sont intéressés aux distances entre les os de la première rangée et le radius qui ont été mesurées mais pas celles inter carpiennes [68]. De même, Moojen *et al* (méthode scannographique) ont rapporté les mesures de variations angulaires inter carpiennes, mais pas de résultats sur les distances [43].

5.4.2. Écart scapholunaire et lunotriquétral dans la littérature

Dans notre étude, nous nous sommes intéressés à la variation de l'écart des barycentres et non de l'espace scapholunaire, rendant difficile la comparaison avec la littérature.

En effet, dans la littérature, lorsqu'il s'agit de distance entre les os du carpe et notamment scapholunaire, celle-ci concerne la distance mesurée entre les os au niveau de leurs zone « frontières ». Ainsi, Cautilli *et al* ont retrouvé un écart scapholunaire de 4 mm chez les hommes contre 3,6 mm chez les femmes, sur 100 clichés radiographiques de face [157]; Zhu *et al* ont montré que cette distance était de 3,14 mm mais sans être liée au sexe, à l'âge ou à la dominance [158]. Cependant, ces mesures sont limitées car issues de détermination en 2D, dépendant de l'incidence de la radiographie antéropostérieure. Il est maintenant

parfaitement démontré que cette mesure de « l'intervalle » scapholunaire peut varier en fonction de la localisation de cette mesure à la partie antérieure ou postérieure sur des vues en 3D (Figure 31).

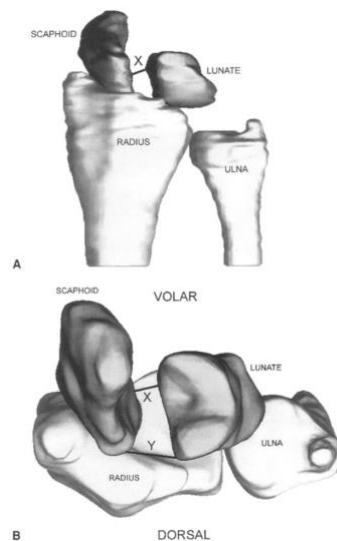


Figure 31 : Représentation de la mesure de l'écart traditionnel scapholunaire dans la littérature sur des radiographie de face (A). Short et al pointent la variabilité de cette distance lorsque nous prenons en considération la 3D [15].

Les mesures les plus précises seraient ainsi celles réalisées sur des reconstructions en 3D.

Très récemment, Granéro *et al* ont mesuré les variations de l'intervalle scapholunaire à l'aide de TDM 4D et ont montré que sur des poignets sains, l'intervalle scapholunaire était mesuré en moyenne entre 2,2 et 2,5 mm avec des variations de 0,5 à 0,8 mm au cours de mouvements d'inclinaison radio ulnaire [91].

Kelly *et al* ont effectué une analyse *in vivo* de l'articulation scapholunaire chez 15 sujets sains, à l'aide de la 4D-CT [159] et ont retrouvé également que les distances maximales moyennes entre les os étaient inférieures 1,20 mm.

Il existe très peu d'études s'intéressant à l'interligne lunotriquétral. Patterson en 1995 avait montré une distance moyenne de 1,24 mm sur 35 scanners adultes [134]. Très souvent, le diagnostic de lésion lunotriquétral n'est pas réalisé par une augmentation de cette distance contrairement aux lésions du ligament scapholunaire.

Sur des modèles *in vitro*, Short *et al* ont montré que la variation de la distance SL était inférieure à un millimètre en inclinaison radio-ulnaire du poignet ou flexion extension (distance minimale comprise entre 2 et 3 mm) [17,160].

À l'instar des résultats de la littérature, et même si nous prenons des limites de distances différentes (barycentre *versus* écarts inter osseux), nous montrons également que l'articulation scapholunaire (et lunotriquétrale) se sépare de façon minimale dans un poignet normal.

5.4.3. Influence des paramètres mesurés

Les facteurs épidémiologiques classiques peuvent influencer les variations des distances inter osseuses.

Nous retrouvons des différences significatives uniquement pour les variations de distances scapholunaire avec des écarts plus importants chez les femmes. Cette variation de distance pourrait s'expliquer par **une laxité ligamentaire plus importante** dans ce groupe [161], bien que nous n'ayons pas réalisé de score de Beighton qui aurait permis de dénombrer la présence de poignets constitutivement laxes parmi l'ensemble des volontaires [162]. Patterson *et al* ont montré que les dimensions des os sont plus importantes chez les hommes mais sans apporter d'informations sur d'éventuelles différences au niveau des distances inter carpiennes. Il n'y avait **pas de différence selon le côté étudié** (droit versus gauche) [134].

Brinkhorst *et al* ont étudié spécifiquement les différences de comportement biomécanique selon le sexe et la dominance à l'aide de TDM 4D sur 20 sujets. Il n'existait pas de différence lié au genre, uniquement au niveau de la dominance chez les hommes avec des amplitudes de mouvements plus important du lunatum, scaphoïde et capitatum [60]. Ces résultats sont confirmés par les études de la mobilité globale de Klum *et al* [163], ou spécifique de l'axe de rotation de l'intervalle scapholunaire pour De Roo *et al* [58] alors que Wolfe *et al* n'ont pas retrouvé de différence entre les genres [46].

Ainsi la dominance ne semble pas avoir d'impact particulier, corollaire pourtant d'une force de la poigne plus importante. Les études biomécaniques s'attachant à étudier l'impact de la force de la poigne *in vitro* et *in vivo*, ont montré les effets de transmission de 50N et 100N au niveau du carpe : une position plus fléchie, plus déviée radialement et plus prononcée du lunatum et du scaphoïde lors de la flexion-extension du poignet par rapport à l'absence de charge [59,164]. Nous n'avons **pas trouvé d'effet de la force de la poigne** ; cependant, la mesure de la force était réalisée avant les acquisitions EOS, et dans des conditions différentes d'une fermeture du poing « maximale sans entraîner de mouvements » nécessaire au processus d'acquisition.

Notre population concerne des jeunes actifs, **sans différence retrouvée lié à l'âge**, cependant pour des **populations pédiatriques, des études spécifiques seraient nécessaires** [165].

La forme des surfaces osseuses articulaires modifie nécessairement la cinématique articulaire.

Viegas a montré en 1990 qu'il existait une variabilité de la surface articulaire du lunatum en médiocarpien, avec parfois une surface articulaire pour le pôle proximal de l'hamatum [1,2].

De nombreux travaux ont précisé cette observation, montrant notamment **l'influence des lunatum de type Viegas 2** (2 facettes articulaires).

Les équipes de Galley *et al* et Nakamura *et al* ont montré que les poignets de type 1 et 2 avaient des mouvements des os du carpe différents lors des inclinaison radio ulnaire du poignet [166,167]. Les conséquences cliniques et pathologiques sont très variables : moins de maladie de Kienböck et de douleurs dans le compartiment ulnaire pour les lunatum de type 2 [168,169], une incidence moindre de DISI et de fracture du pôle proximal du scaphoïde [170] ; en revanche, d'autres auteurs ne retrouvaient aucune différence entre les types 1 et 2 pour la survenue de DISI ou d'instabilité scapholunaire [171].

Dans notre étude les valeurs négatives indiquent que la distance en position neutre est plus grande que lors de la position poing fermée, ce qui est contre intuitif. Cependant, nous pouvons imaginer que lors d'une augmentation de la charge au sein du carpe, certains os du carpe se « rapprocheraient » au lieu de s'écarter, comme pour verrouiller la prise et protéger d'une certaine manière les tissus conjonctifs qui concourent à la stabilité interosseuse. Cela semble être le cas pour les lunatum de type 2 et pour l'intervalle lunotriquétral. Une étude à plus large échelle permettrait de confirmer cette hypothèse.

5.4.4. Limites et forces de l'étude

Il faut rappeler que les résultats de l'incertitude du premier travail de faisabilité mesuraient les barycentres des os d'intérêts (Intervalle de confiance à 2 écarts type de reproductibilité) à 1,06 mm pour le scaphoïde, 1,69 mm pour le lunatum et 1,88 mm pour le triquétrum. **Nos mesures sont en deçà de l'incertitude mesurée** et limitent les conclusions que nous pourrions donner à ce travail.

La méthode utilisée est **semi-automatique**, avec notamment des étapes de recalage rigide manuel, lors de la phase de reconstruction 3D proprement dite mais aussi lors du remplacement des os numériques de la position neutre à la position poing fermée. **Un seul manipulateur** a réalisé les enregistrements et les reconstructions.

Du fait de l'importance des superpositions des surfaces osseuses lors des mouvements extrêmes (Flexion et Extension maximum par exemple), **seul le mouvement poing fermé a été étudié**. À l'instar de nombreuses équipes, notre étude est **pseudo cinématique**, ne permettant pas d'enregistrer le mouvement en continu (pas de mise en évidence d'effet d'hystérésis notamment).

Notre travail porte toutefois sur **une population de 30 volontaires sains** ce qui permet d'obtenir un nombre important de données. L'application à **l'étude *in vivo*** mettant en jeu la transmission physiologique des forces est un atout indéniable. L'étude de la corrélation de la mesure force avec l'importance de la variation de la distance scapholunaire en est un autre. Nous n'avons pas montré de corrélation significative : le fait de ne pouvoir exactement « serrer » aussi fort l'appareil de mesure et « sans objet (= dans le vide) » doit être pris en compte.

5.4.5. Applications cliniques et conclusion

En 2012, l'équipe de Chen a développé une technique de mesure automatique de la cinématique carpienne à partir d'une seule incidence fluoroscopique, dont l'objectif secondaire était la détection automatique des troubles en cas de lésions ligamentaires [86].

À partir de nos données sur 30 volontaires sains, nous montrons que **la distance entre les barycentres scapho-lunaires et lunotriquétrales sont inférieurs au millimètre**. Le sexe **féminin et la forme du lunatum** influent sur la variation de **distance scapholunaire**. Aujourd'hui, de nombreux algorithmes décisionnels et thérapeutiques tentent d'apporter un cheminement clair de prescription d'examen complémentaires pour diagnostiquer les lésions ligamentaires infra radiologiques. Si l'arthroscanner semble être l'examen de référence, il n'est pas rare de devoir réaliser un geste chirurgical d'exploration arthroscopique dans les situations les plus douteuses. L'utilisation de la présente méthode de modélisation 3D de la main et du poignet personnalisée pourrait permettre de se passer de ce type d'examen invasif.

De manière physiologique, il existe des variations infracentimétriques pour les distances scapholunaires et lunotriquétrales entre les positions de poignet neutre et poing fermé. Ces données objectives permettraient de diagnostiquer et de réaliser un suivi fonctionnel objectif de patients suspects de lésions ligamentaires.

6. DIAGNOSTIC ET SUIVI CHIRURGICAL DES PATIENTS

La dernière partie du travail personnel porte sur la comparaison de données de patients porteur de lésions infra radiologiques avec le résultat du corridor physiologique des variations de distances scapholunaires et lunotriquétrales entre les positions neutres et poing fermé.

6.1 Introduction

Les lésions ligamentaires du poignet touchent principalement les sujets jeunes et actifs. En cas de retard de diagnostic, les conséquences socioéconomiques et cliniques sont nombreuses : douleurs chroniques, évolution vers une dégénérescence arthrosique, arrêts de travail répétés, reclassement professionnel. Le point clé est donc de parvenir à diagnostiquer ces lésions pour les prendre en charge le plus précocement possible. Malheureusement, de nombreuses situations rendent difficile la découverte de troubles : lésions partielles, pré dynamiques, absences de lésions évidentes au niveau des examens complémentaires classiques. Il n'est pas rare de devoir réaliser un examen chirurgical diagnostique tel qu'une arthroscopie de poignet pour s'assurer de la réalité et du retentissement d'une lésion ligamentaire. Ce geste a l'avantage de pouvoir appliquer le traitement thérapeutique dans le même temps opératoire mais reste néanmoins invasif et non dénué de complications potentielles.

Aujourd'hui, il existe de très nombreuses techniques chirurgicales de réparation ou de reconstruction ligamentaire, notamment scapholunaire. Cette profusion de solutions rend compte malheureusement de l'absence de solutions complètement efficaces et pérennes. Pour le suivi des patients, l'utilisation de scores cliniques (amplitudes, douleurs, scores fonctionnels) et des examens d'imagerie simple permettent une évaluation plutôt subjective. Il manque aujourd'hui des moyens de mesures objectifs pré et post opératoires de la correction d'un éventuel désordre mécanique.

L'objectif principal de ce travail est d'évaluer la faisabilité de diagnostic d'une lésion ligamentaires en comparant les données de variabilité de la distance des barycentres des os de la première rangée du carpe entre les positions poing fermé et poignet neutre de patients suspects de lésions ligamentaires, aux données d'une cohorte de volontaire sains.

L'objectif secondaire est d'évaluer la faisabilité de mesurer objectivement les conséquences du traitement chirurgical des patients au niveau de la cinématique carpienne en comparant les mesures réalisées avant et après traitement.

Nos hypothèses sont que les données des variations de distances des barycentres des os de la première rangée du carpe sont différentes entre les patients atteints de pathologies ligamentaires comparés à des volontaires sains, et que ces valeurs pathologiques tendent à s'améliorer après chirurgie.

6.2 Matériel et méthode

6.2.1 Population

Dans le cadre du CPP M3DME (modélisation 3D personnalisée de la main à partir du système Eos) n° 098 DRC 210 ER03 011, nous avons réalisé une étude monocentrique, prospective, non randomisée au CHU de Besançon d'octobre 2020 à mai 2023.

Les critères d'inclusions étaient un âge supérieur à 18 ans, l'indication diagnostique de réalisation d'un arthroTDM du poignet et de la main dans le cadre d'une suspicion de lésion ligamentaire après traumatisme du poignet. Le résultat de cet examen complémentaire devait suspecter une lésion ligamentaire sans diagnostic de certitude (Figure 32).

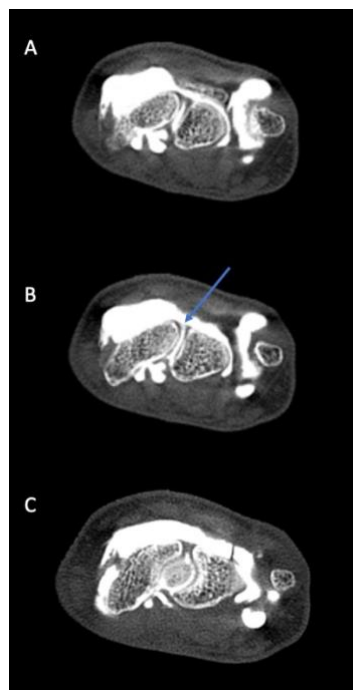


Figure 32 : Exemple de coupe d'arthroscanner de poignet gauche chez une patiente de 44ans. A -B et C sont des coupes successives de proximal en distal. Selon le radiologue il existe une suspicion de lésion ligamentaire dorsale (qui sera interprétée antérieure sous arthroscopie).

Le patient devait signer le consentement éclairé de participation, être affilié à un régime de sécurité sociale français ou être bénéficiaire d'un tel régime. Les critères d'exclusions étaient l'incapacité légale ou une capacité légale limitée, les sujets peu susceptibles de coopérer à l'étude et/ou d'une faible coopération anticipée par l'investigateur, les sujets dans une période d'exclusion d'une autre étude ou prévue par le « fichier national des volontaires ». Lorsque les examens complémentaires révélaient une lésion ligamentaire évidente et certaine (diagnostic posé par un médecin radiologue sénior), les patients n'étaient pas inclus.

6.2.2 Protocoles d'acquisition

Les données épidémiologiques ont été consignées : sexe, date de naissance (âge au moment de l'acquisition), poids, taille, membre supérieur dominant, membre supérieur lésé. Une mesure de la force de la poigne de manière bilatérale était réalisée à l'aide d'un JAMAR (Performance Health Supply, Cedarburg, WI, USA) lors de l'inclusion et au plus long recul. Une moyenne de deux mesures consécutives avec un intervalle de repos de 30 secondes entre deux mesures était réalisée.

Le type et le résultat de l'examen complémentaire utilisé pour le diagnostic de lésion ligamentaire a été consigné après avoir mené un examen clinique orienté et rigoureux.

Un système de rayons X bi planaire à faible dose (EOS, EOS Imaging, Paris, France) a été utilisé pour les acquisitions, avec la même méthode que pour les volontaires sains (chapitre précédent). Un cliché était réalisé en position neutre, puis poing fermé avec une force maximum sans entrainer de mouvements (tremblements de la main par exemple).

La durée d'acquisition d'un cliché était de moins de 5 secondes, le temps total estimé par participants de moins de 10 minutes.

La forme du lunatum était notée selon la classification de Viegas [2].

La balance bénéfice/risque était expliquée au patient concernant la réalisation éventuelle d'une arthroscopie de poignet complémentaire face à un traumatisme du poignet avec suspicion de lésion ligamentaire.

Si ce geste chirurgical était pratiqué, les éventuelles lésions retrouvées ont été enregistrées ainsi que le type de réparation chirurgicale pratiqué (type de voie d'abord, matériel mis en place). Une nouvelle acquisition de clichés bi planaires étaient réalisée avec la même méthode au 5^{ème} mois post opératoire minimum.

6.2.3 Méthode de mesures

Selon la méthode précédemment décrite [156], et utilisée pour l'étude des volontaires sains, toutes les mains ont été reconstruites à partir des positions « poignet neutre » des patients. À l'aide d'un logiciel « maison » (IdefX et ModelX, Arts et Métiers, Paris), les os radius, ulna, scaphoïde, triquetrum et capitatum ont été recalés manuellement (recalage rigide) entre leur situation en position « poignet neutre » et celle en position « poing fermée » ou « grip », en situation préopératoire, et éventuellement postopératoire si un geste chirurgical était pratiqué (Figures 33 et 34). La durée totale de modélisation et des différents recalage et calculs étaient en moyenne de 90 minutes par sujet.

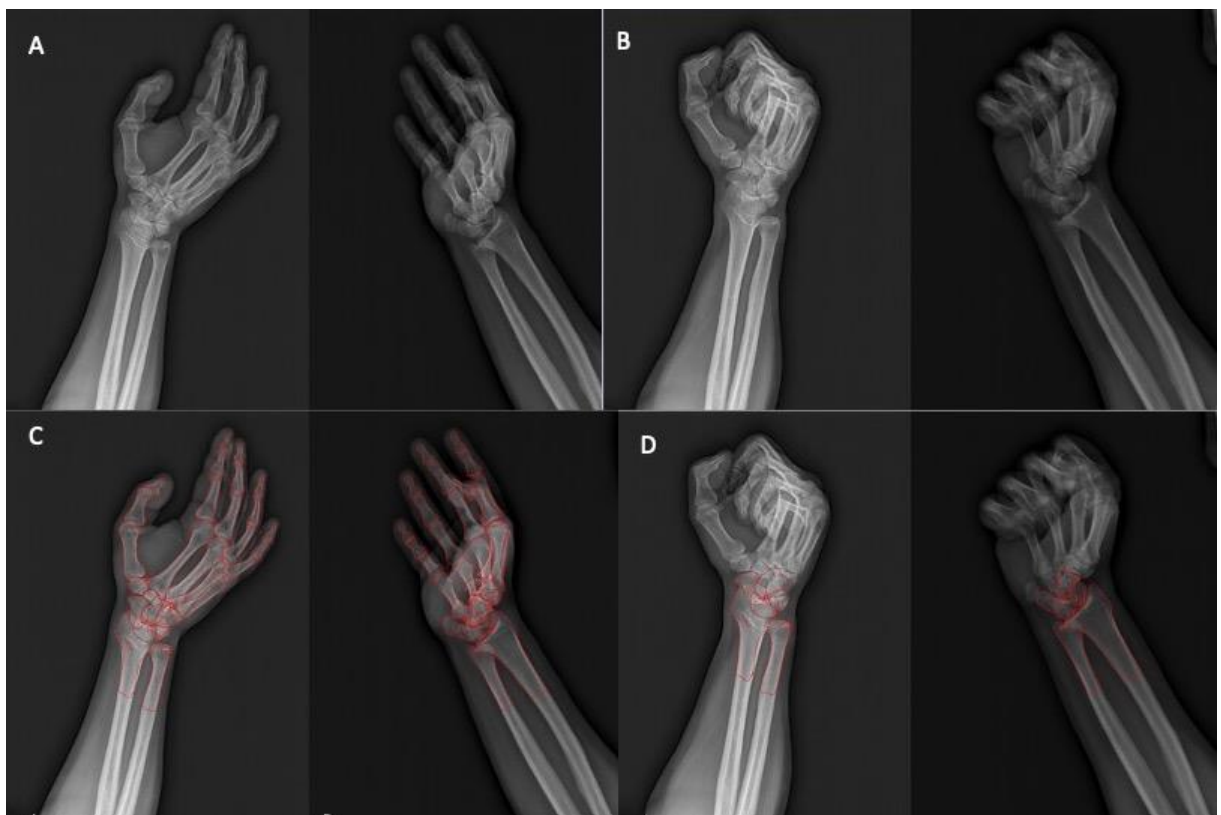


Figure 33 : Détail des séquences de recalage lors de la phase initiale : A) Acquisition en cabine EOS de poignet traumatique placé à 45°. B) Même poignet en position poing fermé (Grip) C) Modélisation de la main et du poignet complète. Enregistrement notamment des os de référence D) Recalage rigide sur les clichés en position « grip ». Enregistrement des fichiers VRML pour calcul des barycentres et leur distance.

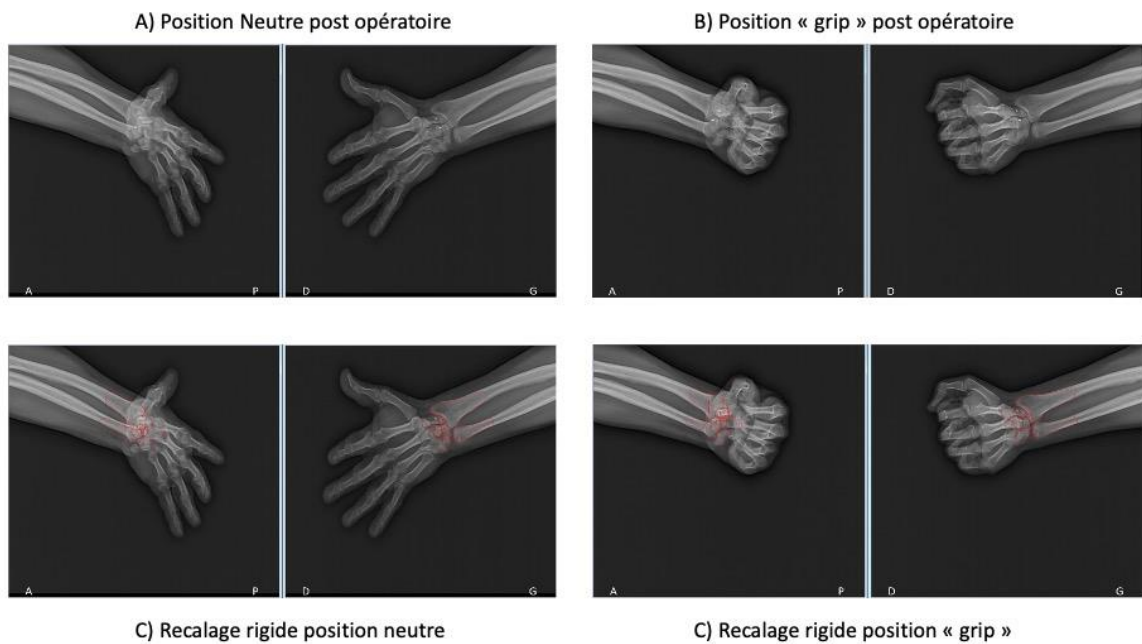


Figure 34 : Principe de recalage rigide postopératoire sur les clichés en position neutre et poing fermé.

Les coordonnées des barycentres ont été enregistrées et calculées à partir de routines Matlab (The MathWorks Inc. (2022). MATLAB version: (R2021b), Natick, Massachusetts: www.mathworks.com). Les calculs de distances entre les barycentres des os scaphoïde et lunatum d'une part et lunatum et triquétrum d'autre part ont été réalisés pour les positions « grip » et « neutre » comme décrit dans le chapitre précédent.

6.3 Résultats

Les résultats sont présentés en moyennes, déviation standard (minimum ; maximum)

6.3.1 Population

Nous avons inclus et suivi 12 patients d'octobre 2020 à mai 2023. On retrouvait un sex ratio H/F de 0,4 (5 H / 7 F). L'âge était de 36,4 ans, 12,1 (21 ;58), la taille de 1,70 m, 0,09 (1,58 ;1,85), le poids de 75,8 Kg, 17,5 (55 ;106). Tous étaient droitiers, le poignet dominant était traumatisé chez 4 patients sur 12 (33%). Les poignets traumatisés avaient une force initiale de 16,9 Kg/F, 10,8 (0; 37), ce qui représentait 55% de la force du poignet sain controlatéral. Trois patients (25%) présentaient une forme de lunatum à deux facettes articulaires médio carpienne (Viegas 2). Le recul était de 13,5 mois, 9,9 (5 ;31). En postopératoire, la force de la poigne était retrouvée à 26,4 Kg/F, 17,7 (2 ; 59) soit 69% de la force du poignet sain controlatéral.

Hormis 2 patientes (dont l'une avec un recul de 5 mois), tous ont présenté une amélioration de la force de la poigne en post opératoire.

Les données épidémiologiques et les résultats des valeurs de distances des barycentres et des résultats des examens d'imagerie et opératoire sont présentés dans les tableaux 11 et 12.

Un arthroTDM du poignet a été réalisée systématiquement, sauf pour le patient n°8 (IRM non injecté).

Onze patients ont choisi une exploration arthroscopique complémentaire. La patiente n° 12, devant une évolution clinique satisfaisante n'a pas été opérée. Nous avons considéré qu'elle ne présentait pas de lésions ligamentaires ; il n'a pas été réalisé d'acquisition au plus long recul. De même pour le patient n°5, où la chirurgie n'a pas retrouvé de lésions ligamentaires.

Une suspicion de lésion ligamentaire a été confirmée chez 7/11 patients (64%), mais la localisation et le type de ligament incriminé seulement chez 4/11 patients (36%).

Nous avons répertorié 8 lésions de la portion antérieure du ligament SL, 2 lésions de sa portion postérieure, 1 lésion de la portion postérieure et 1 de la portion antérieure du LT. Cinq patients présentaient des lésions combinées. Il existait des lésions des ligaments intrinsèques et extrinsèques autres qu'interosseux (Dorsal Intercarpal Ligament (DIC), dorsal Scaphotriquetral Ligament (dST) et Dorsal RadioCarpal ligament (DRC)) chez 3 patients. Quand une lésion ou des lésions étaient objectivées, un geste de réparation était réalisé. La réinsertion ligamentaire consistait à agrandir les voies arthroscopiques à la partie postérieure du poignet sur 3 cm environ. Une voie d'abord antérieure était réalisée de la même manière si un geste de réparation de lésions ligamentaires antérieures était nécessaire. Après repérage des intervalles articulaires en question, une ancre Juggerknot 1,0 mm (ZimmerBiomet, P.O. Box 587, 56 E. Bell Drive, Warsaw, Indiana 46581-0587, USA) était mise en place en intra osseux de part et d'autre de la lésion ligamentaire et les fils de suture de l'ancre étaient faufileés à travers les moignons ligamentaires et nouées entre elles. Pour un seul patient les ancres utilisées ont été les MiniKeriFix (KeriMedical France, ActiPro - 219 rue Laszlo Biro, 74160 Archamps, France). Aucune arthrodèse par broche carpienne n'a été nécessaire. Une immobilisation complémentaire par manchette plâtrée circulaire antébrachio palmaire pendant un minimum de 6 semaines était indiquée avant de débiter la rééducation par kinésithérapeute.

Tableau 11 : Résultats épidémiologiques et préopératoires de la population des patients inclus.

Patients	Sexe	Age (années)	Taille (m)	Poids (Kg)	Côté Lésé Dominant (Oui= 1/ Non= 0)	VIEGAS	PREOPERATOIRE						
							JAMAR Lésé en KG/F (% du côté controlatéral)	SL Neutre (mm)	SL Grip (mm)	Différence SL Grip-Neutre (mm)	LT Neutre (mm)	LT Grip (mm)	Différence LT Grip-Neutre (mm)
1	H	58	1,78	90	1	1	16 (62)	17,4	17,8	0,3	12,7	12,7	0,0
2	H	22	1,85	86	1	1	24 (39)	19,2	21,7	2,4	16,6	16,0	-0,6
3	H	27	1,83	106	0	2	37 (60)	16,9	18,4	1,5	16,5	15,1	-1,4
4	H	24	1,66	64	0	1	15 (42)	17,8	18,5	0,7	14,4	14,1	-0,3
5	H	49	1,7	79	0	2	14 (63)	18,2	17,9	-0,3	13,8	14,2	0,3
6	F	21	1,6	56	0	1	0 (0)	16,1	16,2	0,1	12,7	12,7	0,0
7	F	31	1,68	99	1	2	26 (59)	18,3	17,6	-0,7	11,6	12,0	0,4
8	F	49	1,58	67	0	1	18 (81)	14,8	16,9	2,1	12,9	12,8	-0,1
9	F	40	1,68	61	0	1	0 (0)	17,2	17,8	0,7	11,7	11,0	-0,7
10	F	44	1,6	55	0	1	28 (90)	16,1	17,1	1,1	10,8	11,3	0,5
11	F	40	1,77	86	0	1	12 (40)	16,4	15,9	-0,5	13,3	13,2	-0,1
12	F	32	1,71	60	1	1	13 (130)	16,3	17,0	0,7	14,4	13,2	-1,2

Tableau 11 : Résultats des examens complémentaires, chirurgicaux et postopératoire de la population de patients.

Patients	Examens complémentaires- lésions suspectées	Lésions visualisées et traitée sous arthroscopie	RECUIL (mois)	POSTOPERATOIRE						
				JAMAR Lésé en KG/F (% du côté controlatéral)	SL Neutre (mm)	SL Grip (mm)	Différence SL Grip-Neutre (mm)	LT Neutre (mm)	LT Grip (mm)	Différence LT Grip-Neutre (mm)
1	SL POST + LT INTER et POST	SL ANT & POST	6	9,9 (52)	17,7	17,4	-0,3	16,6	14,6	-2,0
2	pas de lésion	dST scaphoïde	8	35 (70)	19,9	19,1	-0,8	16,5	16,7	0,2
3	SL + LT	SL ANT + LT ANT	6	59 (98)	19,0	17,6	-1,4	15,6	14,4	-1,2
4	SL INTER	SL POST	11	-	17,6	17,1	-0,5	13,0	13,1	0,0
5	SL ANT	pas de lésion	-	-	-	-	-	-	-	-
6	SL INTER et POST	SL ANT	31	2 (8)	15,9	15,6	-0,2	13,0	14,4	1,4
7	SL POST + LT	SL ANT + LT POST	26	20 (69)	17,5	17,3	-0,1	13,2	13,1	-0,1
8	pas de lésion	SL ANT + DIC T	5	15 (75)	14,7	15,3	0,6	12,6	13,8	1,3
9	SL ANT	SL ANT + DRC triquétrum	5	30 (64)	18,9	17,8	-1,1	13,3	11,6	-1,8
10	SL ANT ou POST	SL ANT	12	44 (96)	15,3	15,4	0,1	11,8	12,1	0,3
11	SL ANT	SL ANT	25	23 (85)	16,5	16,0	-0,5	12,7	13,3	0,6
12	pas de lésion	pas de lésion	-	-	-	-	-	-	-	-

6.3.2 Distances scapholunaires

La Figure 35 présente les écarts de la distance SL entre les positions grip et neutre, entre les valeurs préopératoires et post opératoires. Les données de la population de référence n'étant pas d'allure gaussienne, avec des différences significatives selon le sexe pour les distances SL, nous avons défini arbitrairement des corridors physiologiques entre les 1ers quartiles (-0,5 pour les hommes ; 0,2 pour les femmes) et 3ème quartile (0,7 pour les hommes ; 0,8 pour les femmes) pour le corridor central et pour les valeurs plus extrêmes entre le premier (-0,7 pour les hommes ; 0,05 pour les femmes) et le dernier centile (1,0 pour les hommes ; 0,8 pour les femmes).

En préopératoire, la distance SL en position neutre était de 17,9 mm, 0,9 (16,9 ; 19,2) chez les hommes, 16,5 mm, 1,1 (14,8 ; 18,3) chez les femmes. En position grip, cette distance était de 18,8 mm, 1,6 (17,8 ; 21,6) chez les hommes et 16,9 mm, 0,7 (15,9 ; 17,8) chez les femmes.

En postopératoire, la distance SL en position neutre était de 18,5 mm, 1,1 (17,6 ; 19,9) chez les hommes, 16,5 mm, 1,5 (14,7 ; 18,9) chez les femmes. En position grip, cette distance était de 17,8 mm, 0,9 (17,1 ; 19,1) chez les hommes et 16,2 mm, 1,0 (15,3 ; 17,8) chez les femmes.

La différence de distance SL entre la position grip (poing fermé) et de repos (neutre) était de 0,9mm, 1,1 (-0,3 ; 2,4) pour les hommes en préopératoire et -0,6 mm, 0,5 (-1,4 ; 0) en postopératoire, et de 0,5, 1 (-0,7 ; 2,1) en préopératoire et -0,2 mm, 0,5 (-1,1 ; 0,6) en postopératoire pour les femmes.

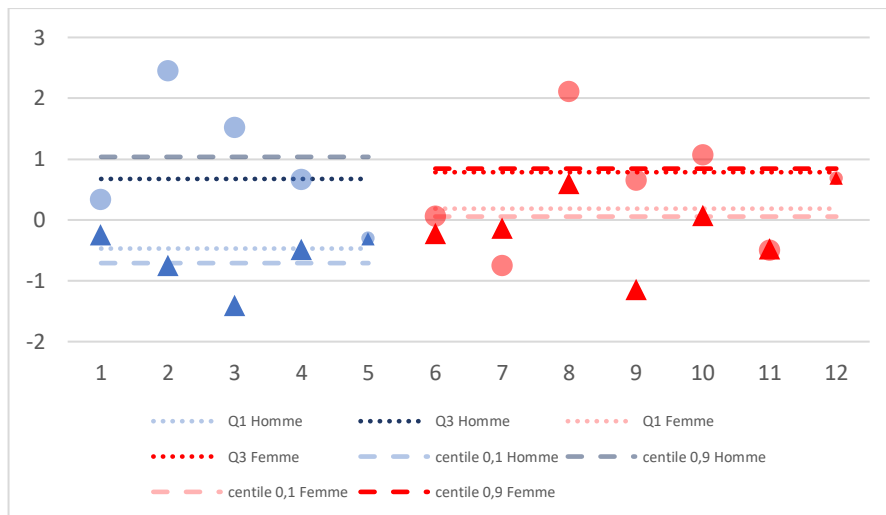


Figure 35 : Écart de la distance scapholunaire entre la position grip et neutre en pré et postopératoire dans les corridors Q1Q3 et centile 0,1 et 0,9 selon le sexe. Les cercles= préopératoire, les triangles =postopératoire. Les logos agrandis en rapport avec les lésions ligamentaires théoriquement concernées par les variations de distance SL (patients n° 1 à 4 puis 6 à 11).

Les patients n° 2 et 3 se trouvaient en dehors du corridor physiologique, avec un retour dans le corridor en postopératoire dans 1 cas sur 2.

Les patientes n° 7-8-10 et 11 se trouvaient également en dehors du corridor physiologique, avec un retour postopératoire uniquement pour la patiente n°8. À noter que la patiente n° 6 se trouvait dans le corridor de physiologique en préopératoire, mais pas en postopératoire.

Quel que soit la position dans le corridor de normalité, une mesure de distance devient négative chez 7/10 patients lésés.

Le patient n°1 âgé de 58 ans, présentait 62% de la force du poignet controlatéral en préopératoire, l'écart SL entre la position grip et neutre était de 0,3mm (dans le corridor physiologique) et à 6 mois, après réinsertion de la portion antérieure et postérieure du ligament scapholunaire en « mini-open », il présentait 52% de la force du poignet controlatéral, pour un écart SL à -0,3 mm.

Le patient n°2 âgé de 22 ans présentait 39% de la force du poignet controlatéral en préopératoire, l'écart SL entre la position grip et neutre était de 2,45mm (en dehors du corridor physiologique), et à 8 mois, après réinsertion de la partie profonde du DIC (le dorsal scapho triquétral ligament ou dST) sur le scaphoïde en postérieur, il présentait 70% de la force du poignet controlatéral, pour un écart SL à -0,8 mm, valeur négative en dehors du corridor physiologique.

6.3.3 Distances lunotriquétrales

La Figure 36 présente les écarts de la distance LT entre les positions grip et neutre, entre les valeurs préopératoires et post opératoires. Les données de la population de référence n'étant pas d'allure gaussienne, nous avons défini arbitrairement des corridors physiologiques entre les 1ers quartiles (-0,7) et 3ème quartile (0,2) pour le corridor central et pour les valeurs plus extrêmes entre le premier (-0,8) et le dernier centile (0,5).

En préopératoire, la distance LT en position neutre était de 13,4 mm, 1,8 (10,8 ; 16,6). En position grip, cette distance était de 13,2 mm, 1,5 (11 ; 16).

En postopératoire, la distance LT en position neutre était de 13,8 mm, 1,7 (11,8 ; 16,6). En position grip, cette distance était de 13,7 mm, 1,4 (11,6 ; 16,8)

La différence de distance LT entre la position grip (poing fermé) et de repos (neutre) était de -0,3mm, 0,6 (-1,4 ; 0,5) en préopératoire et -0,1 mm, 1,1 (-2 ; 1,3) en postopératoire.

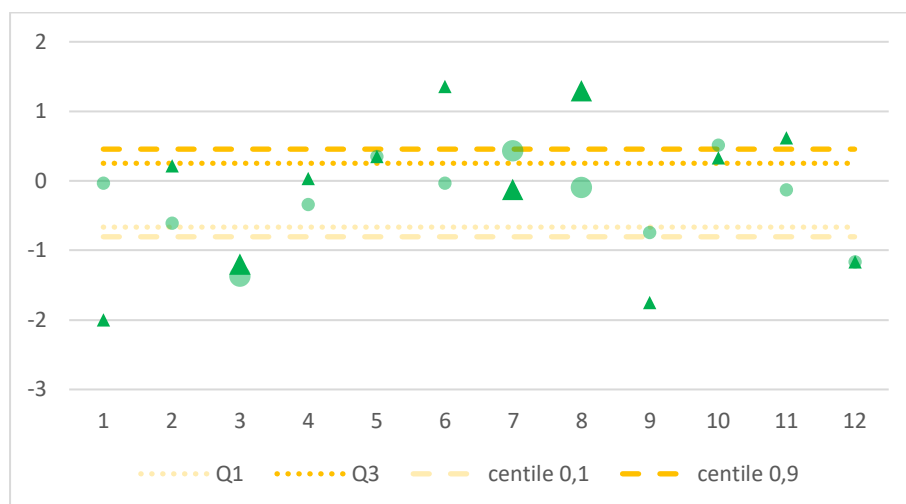


Figure 36 : Écart de la distance lunotriquétrale entre la position grip et neutre en pré et postopératoire dans les corridors Q1Q3 et centile 0,1 et 0,9. Les cercles= préopératoire, les triangles =postopératoire. Les logos agrandis en rapport avec les lésions ligamentaires théoriquement concernées par les variations de distance LT (patients n° 3, 7 et 8).

Les patients qui présentaient des lésions ligamentaires pouvant impacter l'intervalle lunotriquétral avaient des valeurs en dehors du corridor pour 1/3. Seul le patient n°7 qui présentait un écart LT préopératoire à la limite du corridor physiologique (0,43 mm pour le dernier centile à 0,46 mm), montrait des valeurs postopératoires dans le corridor (-0,13mm). Parmi les patients indemnes de lésions, les valeurs préopératoires étaient dans le corridor de normalité pour 7/9, et sortaient du corridor pour 4 d'entre eux.

6.4 Discussion

Lorsque nous appliquons la méthode de modélisation 3D de la main et du poignet parmi une population de 12 patients initialement suspects de lésions ligamentaires (confirmé sous arthroscopie pour 10 d'entre eux) nous retrouvons, en ce qui concerne la variation de l'écart SL, **un retour dans le corridor physiologique pour la moitié des patients (3/6)** qui présentaient des mesures anormales préopératoires. **Les variations de distance SL deviennent négatives chez 7/10 patients en post opératoire.** À noter : un patient dans le corridor en préop et postopératoire (ainsi qu'un patient indemne de lésion) et une patiente dans le corridor en préopératoire qui en sort en postopératoire.

En ce qui concerne les **mesures de variation de l'intervalle LT, la présente méthode ne permet pas de comparer des données de patients avec un corridor de volontaire sains.**

6.4.1 Diagnostique des lésions ligamentaires

Le diagnostic de lésions ligamentaires notamment scapholunaire est relativement aisé quand elles intéressent les 3 portions du ligament, surtout si d'autres ligaments stabilisateurs associés sont également

incompétents [24]. On parle alors d'instabilité statique ou dynamique et de simples clichés radiographiques (en position de fonction ou poing fermé ou incidence dite du « crayon ») permettent à « l'œil nu » de faire le diagnostic [69].

La difficulté réside dans les situations de lésions ligamentaires infra radiologiques. La technique diagnostic de référence est alors l'arthroTDM (mieux que l'IRM [172]), même si elle est inférieure à la technique arthroscopique in situ [173]. En effet, en cas de lésions partielles notamment, un tissu fibrosé ligamentaire incompetent peut s'interposer entre les pièces osseuses expliquant les résultats faussement négatifs des examens injectés.

Dans notre méthode, il est comparé des variations de distance de barycentres et non pas les « classiques » écarts entre les zones frontières des os carpiens. La forme du scaphoïde (plus allongée que le lunatum), pourrait expliquer des écarts minimes des barycentres en situation pathologiques vis-à-vis des distances mesurées plus classiquement.

En ce qui concerne le diagnostic des lésions LT, il est probable que le différentiel de distance LT ne soit pas la mesure la plus pertinente, et que d'autres paramètres doivent être étudiés [174]. De nombreux travaux ont également montré que très souvent les lésions ligamentaires ne sont pas uniques et qu'un spectre lésionnel pouvait exister.

6.4.2 Suivi thérapeutique - Évaluation objective ?

Le nombre et la variété importante de solutions thérapeutiques chirurgicales nous confortent dans la nécessité d'inventer des moyens d'évaluer objectivement les traitements réalisés.

Dans la littérature, il existe peu d'étude s'intéressant au sujet de l'évaluation biomécanique des traitements mis en place, notamment sur le sujet vivant.

La méthode d'évaluation par radiographie biplane a déjà été utilisée par Slater *et al* en 1999 pour évaluer, sur pièces cadavériques, deux types de ligamentoplasties scapholunaires, mais les mesures de distance (diastasis scapholunaire) et d'angle (SLA) étaient réalisées manuellement [98].

Nous avons eu l'occasion, lors d'un travail précédent, d'évaluer sur 6 poignets cadavériques l'intérêt d'une réparation antérieure du ligament SL en cas de lésions complètes. L'intérêt de ce travail résidait dans la mesure objective des distances (méthode numérique par barycentre également) [101]

Athlani *et al* en 2021, a montré la pertinence de la technique de ligamentoplastie SLIC à l'aide d'une évaluation par TDM 4D [103].

Toutes ces études sont réalisées *in vitro*, et la transposition à l'échelle du patient reste difficile.

Shores *et al* ont tenté d'évaluer sur 4 patients les effets de chirurgie, mais les patients étaient hétérogènes, et il n'existait pas de données préopératoires de comparaison [100]

Trentadue *et al* ont pu appliquer la méthode du TDM 4D pour l'évaluation de 2 patients (une lésion SL antérieure et une lésion SL post), comparant le préopératoire avec le côté controlatéral et le postopératoire avec le préopératoire. Cette étude de faisabilité ouvre la voie à des perspectives d'évaluation *in vivo*, même si le temps nécessaire peut être un frein aujourd'hui (plus de 3 heures par patients). La possibilité de représenter une cartographie de l'ensemble des distances entre les os d'intérêt semble également plus pertinente que des variations d'une seule distance « brute ». Outre le temps nécessaire, l'irradiation est une autre limite à l'application du TDM 4D *in vivo*, même si les dernières études révèlent des taux d'irradiation de plus en plus faible [56,87].

Nos résultats semblent montrer une distance entre les barycentres du scaphoïde et du lunatum qui diminue poing fermé. Ce résultat contre intuitif pourrait signifier **un effet de « verrouillage » osseux** lors de prises de force **augmentant la stabilité** carpienne et **préservant la cohésion ligamentaire**. Cette donnée pourrait être utile quant à la recherche de l'effet objectif d'un geste thérapeutique.

6.4.3 Limites et Perspectives

Notre série est courte (12 patients suspects, 10 patients avec d'authentiques lésions retrouvées) et les ligaments impliqués sont très hétérogènes. En choisissant le contexte de lésions pré dynamiques, nous nous rendons compte de la difficulté de trouver une méthode capable de concurrencer l'arthroTDM ou l'arthroscopie de poignet.

Cette hétérogénéité de situation est connue dans la littérature [100].

Notre technique utilise un modèle numérique moyen de poignet réalisé à partir de 6 poignets cadavériques ; certainement, une amélioration du modèle serait nécessaire pour rendre compte de la diversité de l'anatomie des poignets *in vivo* (et prendre en compte les différentes formes de lunatum, Viegas 1 et 2).

Notre méthode ne nous permet pas non plus d'inclure les situations où les formes osseuses sont trop éloignées du modèle numérique (comme en cas de **fractures associées** par exemple), alors que les lésions ligamentaires sous diagnostiquées sont très souvent associées aux lésions fracturaires du radius et du carpe.

Cependant la mise en place **de matériel chirurgical ne compromet pas la réalisation des mesures** et de l'évaluation à distance (cf Figure 34 avec visualisation des ancras métallique au sein du scaphoïde et du lunatum).

Nous n'avons pas pu réaliser d'étude statistique en raison du faible effectif, mais le placement des 12 patients dans le corridor physiologique est une méthode qui permet tout même d'apporter des informations claires [175].

Toutefois, certains auteurs ont montré la **grande variabilité du comportement** et de la cinématique carpienne, ne retrouvant par exemple pas un seul pattern identique dans une cohorte de 11 volontaires sains [43]. La comparaison au pré-traumatique étant impossible, la solution pourrait être de comparer la cinématique du poignet lésé par rapport **au poignet controlatéral** (nous avons vu que le côté dominant et la force de la poigne ne semblent pas influencer sur les variations de distances SL et TL).

Afin d'étudier **la pérennité des solutions chirurgicales apportées**, une étude postopératoire immédiate (et à moyen et long terme) serait également nécessaire pour s'assurer que les résultats demeurent stables et fiables dans le temps : c'est en effet la problématique essentielle en chirurgie ligamentaire du poignet.

Au final nous n'avons étudié qu'un **seul paramètre de variation de distance (translation)** SL ou LT entre la position grip et de repos, en préopératoire et en postopératoire. En raison de la complexité des insertions anatomiques ligamentaires, de leur rôle (sujet encore largement débattu), de la variabilité des mouvements des os du carpe les uns par rapport aux autres de manière physiologique et pathologique, un seul paramètre d'étude semble fragile. Les patterns traumatiques et les associations de lésions ligamentaires apportent encore plus de difficulté à l'analyse. Comme les études les plus récentes le suggèrent, un **changement de paradigme** doit pouvoir s'effectuer afin de ne pas considérer les lésions ligamentaires, ligaments par ligaments, mais « complexes » par « complexes », différenciant ainsi le rôle et la fonction de portion ligamentaire en situation anatomique bien différente [176,177].

Pour progresser de manière plus précise et plus fine, les modèles numériques (notamment par éléments finis) permettent déjà et permettront de proposer et suivre les gestes thérapeutiques. Toutefois, une attention particulière doit être portée sur les modèles qui ne sont pas validés *in vitro* et/ou ceux qui ne prennent pas en compte les avancées les plus récentes dans la connaissance anatomique ligamentaire [118,119].

Les études prospectives de cohortes, enregistrant outre les données cliniques, mais aussi les données de cinématiques objectives seront nécessaires à l'avenir afin de pouvoir mettre en évidence les variables les plus sûres.

Conclusion et perspectives

L'objectif principal de cette thèse était d'évaluer la faisabilité de la création d'un modèle personnalisé de la main et du poignet par radiographies biplanes. L'objectif secondaire portait sur l'utilisation de ce modèle pour le diagnostic de pathologies ligamentaires infra radiologique et le suivi prospectif et longitudinal des patients à distance d'un geste de réparation chirurgical.

En ce qui concerne notre objectif principal, notre méthode a consisté à recalcr un modèle de main numérique sur les contours osseux de la main propre d'un sujet. Par différentes étapes à la fois manuelles et automatiques, nous sommes parvenus à réaliser un modèle personnalisé à la fois fiable et reproductible comparé à une méthode de référence scannographique. **Nos résultats ont montré notamment qu'en ce qui concerne le scaphoïde et le lunatum, la justesse de la forme de ces os et la fidélité des barycentres sont pertinentes cliniquement (0,84 et 0,91mm ; 1,06 et 1,69mm respectivement).**

En ce qui concerne les objectifs secondaires, la seconde partie de ce travail a permis de réaliser un corridor physiologique des écarts des distances de barycentres osseux scapholunaire d'une part et lunotriquétral d'autre part. La distance scapholunaire entre la position neutre et poing fermé varie ainsi en moyenne de **0,06 mm chez les hommes** et **0,48 mm chez les femmes**. Cet écart de distance est significativement lié au **sexe** ainsi qu'à la **forme du lunatum** alors que la variation de la distance lunotriquétrale entre ces mêmes positions ne dépend **d'aucun paramètre épidémiologique** (écart de **-0,21 mm**).

La dernière partie du travail avait pour objectif d'appliquer le modèle personnalisé de la main et du poignet à la pratique clinique **pour le diagnostic et le suivi objectif d'un groupe de patients suspects de lésions ligamentaires**. Douze patients ont été inclus, 10 avaient d'authentiques lésions vérifiées et traités sous arthroscopie de poignet et les données cinématiques pré et postopératoire ont pu être comparées aux données des volontaires sains par l'intermédiaire d'un corridor physiologique. La faible cohorte de patient inclus, la variabilité des lésions retrouvés entres autres, ne nous permet pas de conclure définitivement sur le diagnostic d'une lésion ligamentaire ou l'efficacité d'un geste chirurgical, néanmoins notre méthode a prouvé que cela était réalisable.

En ce qui concerne la dernière partie de diagnostic et de suivi, les défis restent importants aujourd'hui. Premièrement, le spectre de lésions ligamentaire peut être très variable, un ou plusieurs ligaments peuvent être lésés conjointement, à des degrés différents (schématiquement de l'élongation à la rupture complète de tout ou une partie seulement du ligament) : actuellement, il nous manque des données de physiopathologie cinématique pour rendre compte de l'étendu des conséquences possibles. La réparation de la totalité ou d'une portion d'un complexe ligamentaire a-t-elle une réelle incidence mesurable à l'échelle de la biomécanique carpienne ? Par-dessus tout, cela a-t-il un impact à l'échelle du patient ? Pour reprendre l'image de l'horlogerie présentée en annexe A : ce mécanisme ou rouage déplacé, perturbé puis « réparé », engendre-t-il une amélioration de fonctionnement des aiguilles de la montre ?

Deuxièmement, si l'humain reste au centre de la relation de confiance (relation médecin-malade), primordial au niveau de la communication, de la proposition du schéma thérapeutique et de son exécution, dans le domaine du diagnostic et du suivi du « soin », il est probablement trop faillible. Il est donc indispensable de pouvoir proposer des techniques objectives et qui aident le clinicien à prendre les bonnes décisions. Notre méthode n'étant pas complètement automatisée, il s'agit là d'un axe d'amélioration important.

En définitive, cette méthode de modélisation de la main et du poignet est fiable et reproductible. Elle est extrapolable à l'échelle de patients, mais uniquement, dans un premier temps, dans le domaine de la recherche clinique afin d'améliorer sa précision et son automatisation. Une cohorte d'étude plus importante est nécessaire afin de réaliser également des évaluations d'autres paramètres cinématiques plus complexes (distances d'autres barycentres osseux, mesures de translation et de rotation). Afin d'être complètement clair, à la question : « utiliserais-je cette méthode pour le diagnostic et le suivi de mes patients en pratique clinique ? » je répondrais que cette méthode issue des travaux colossaux en étude de la biomécanique rachidienne (entre autres...) a le mérite d'être appliquée à la main et au poignet de manière originale et novatrice, et que son utilisation en pratique clinique doit d'abord passer par des améliorations techniques par le biais d'outils tel que le *machine learning* (amélioration de l'automatisation par exemple) ou par l'étude de nouveaux protocoles (autres positions étudiées ?). Il faut en effet rester ouvert aux techniques émergentes, aussi peu invasives que la radiographie biplane et peut-être applicable dès le bloc opératoire à l'instar du système Cone Beam déjà pratiqué en chirurgie maxillo-faciale ou par les chirurgiens de la cheville.

Nous avons vu que même si la cinématique normale et pathologique est largement étudiée, chaque lésion ligamentaire intervient dans un poignet **particulier** et l'étude de l'altération de la cinématique dans ce

poignet particulier doit être un objectif à atteindre. Dans le même ordre d'idée, la reproductibilité du geste thérapeutique en chirurgie est théorique : **chaque geste doit être personnalisé au patient, le suivi objectif doit l'être aussi.**

Comme l'ont rappelé Rainbow *et al* dans leur revue des techniques d'étude de la cinématique carpienne [35], une meilleure compréhension des attentes du patient et de ses besoins fonctionnels après une lésion ou une intervention chirurgicale, associée à une évaluation dynamique des mouvements du poignet et du carpe, permettrait d'offrir des soins véritablement optimisés, où le chirurgien et le patient choisiraient ensemble le traitement le mieux adapté à la situation clinique.

Bibliographie

- [1] Viegas SF, Wagner K, Patterson R, Peterson P. Medial (hamate) facet of the lunate. *J Hand Surg Am* 1990;15:564–71.
- [2] Viegas SF. The lunatohamate articulation of the midcarpal joint. *Arthroscopy* 1990;6:5–10. [https://doi.org/10.1016/0749-8063\(90\)90089-v](https://doi.org/10.1016/0749-8063(90)90089-v).
- [3] Berger RA. The gross and histologic anatomy of the scapholunate interosseous ligament. *J Hand Surg Am* 1996;21:170–8. [https://doi.org/10.1016/S0363-5023\(96\)80096-7](https://doi.org/10.1016/S0363-5023(96)80096-7).
- [4] Berger RA. The ligaments of the wrist. A current overview of anatomy with considerations of their potential functions. *Hand Clin* 1997;13:63–82.
- [5] Berger RA. The anatomy of the ligaments of the wrist and distal radioulnar joints. *Clin Orthop Relat Res* 2001;32–40. <https://doi.org/10.1097/00003086-200102000-00006>.
- [6] Mizuseki T, Ikuta Y. The dorsal carpal ligaments: their anatomy and function. *J Hand Surg Br* 1989;14:91–8.
- [7] Nagao S, Patterson RM, Buford WL, Andersen CR, Shah MA, Viegas SF. Three-dimensional description of ligamentous attachments around the lunate. *J Hand Surg Am* 2005;30:685–92. <https://doi.org/10.1016/j.jhsa.2005.03.002>.
- [8] Viegas SF, Yamaguchi S, Boyd NL, Patterson RM. The dorsal ligaments of the wrist: anatomy, mechanical properties, and function. *J Hand Surg Am* 1999;24:456–68. <https://doi.org/10.1053/jhsu.1999.0456>.
- [9] Viegas SF. The dorsal ligaments of the wrist. *Hand Clin* 2001;17:65–75, vi.
- [10] Buijze GA, Lozano-Calderon SA, Strackee SD, Blankevoort L, Jupiter JB. Osseous and ligamentous scaphoid anatomy: Part I. A systematic literature review highlighting controversies. *J Hand Surg Am* 2011;36:1926–35. <https://doi.org/10.1016/j.jhsa.2011.09.012>.
- [11] Wessel LE, Kim J, Morse KW, Loisel F, Koff MF, Breighner RE, et al. The Dorsal Ligament Complex: A Cadaveric, Histology and Imaging Study. *J Hand Surg Am* 2021;S0363-5023(21)00340-3. <https://doi.org/10.1016/j.jhsa.2021.06.003>.
- [12] Taleisnik J. The ligaments of the wrist. *J Hand Surg Am* 1976;1:110–8. [https://doi.org/10.1016/s0363-5023\(76\)80004-4](https://doi.org/10.1016/s0363-5023(76)80004-4).
- [13] Scott W W, Robert N H, William C P. *Green’s Operative Hand Surgery*, seventh Edition. Elsevier; Philadelphia, USA; n.d.
- [14] Herzberg G, Burnier M, Nakamura T. Arthroscopic Anatomy of the TFCC with Relevance to Function and Pathology. *J Wrist Surg* 2021;10:558–64. <https://doi.org/10.1055/s-0041-1732416>.
- [15] Short WH, Werner FW, Green JK, Masaoka S. Biomechanical evaluation of ligamentous stabilizers of the scaphoid and lunate. *J Hand Surg Am* 2002;27:991–1002. <https://doi.org/10.1053/jhsu.2002.35878>.

- [16] Short WH, Werner FW, Green JK, Masaoka S. Biomechanical evaluation of the ligamentous stabilizers of the scaphoid and lunate: Part II. *J Hand Surg Am* 2005;30:24–34. <https://doi.org/10.1016/j.jhsa.2004.09.015>.
- [17] Short WH, Werner FW, Green JK, Sutton LG, Brutus JP. Biomechanical evaluation of the ligamentous stabilizers of the scaphoid and lunate: part III. *J Hand Surg Am* 2007;32:297–309. <https://doi.org/10.1016/j.jhsa.2006.10.024>.
- [18] Werner FW, Palmer AK, Somers JH, Tong JJ, Gillison DB, Fortino MD, et al. Wrist joint motion simulator. *J Orthop Res* 1996;14:639–46. <https://doi.org/10.1002/jor.1100140420>.
- [19] Werner FW, Sutton LG, Allison MA, Gilula LA, Short WH, Wollstein R. Scaphoid and lunate translation in the intact wrist and following ligament resection: a cadaver study. *J Hand Surg Am* 2011;36:291–8. <https://doi.org/10.1016/j.jhsa.2010.11.023>.
- [20] Wolfe SW, Garcia-Elias M, Kitay A. Carpal Instability Nondissociative. *Journal of the American Academy of Orthopaedic Surgeons* 2012;20:575–85. <https://doi.org/10.5435/JAAOS-20-09-575>.
- [21] Garcia-Elias M. Kinetic analysis of carpal stability during grip. *Hand Clin* 1997;13:151–8.
- [22] Linscheid RL, Dobyns JH, Beabout JW, Bryan RS. Traumatic Instability of the Wrist: Diagnosis, classification, and pathomechanics. *JBJS* 1972;54:1612.
- [23] Pérez AJ, Jethanandani RG, Vutescu ES, Meyers KN, Lee SK, Wolfe SW. Role of Ligament Stabilizers of the Proximal Carpal Row in Preventing Dorsal Intercalated Segment Instability: A Cadaveric Study. *J Bone Joint Surg Am* 2019;101:1388–96. <https://doi.org/10.2106/JBJS.18.01419>.
- [24] Loisel F, Wessel LE, Morse KW, Victoria C, Meyers KN, Wolfe SW. Is the Dorsal Fiber-Splitting Approach to the Wrist Safe? A Kinematic Analysis and Introduction of the “Window” Approach. *J Hand Surg Am* 2021;46:1079–87. <https://doi.org/10.1016/j.jhsa.2021.05.029>.
- [25] Garcia-Elias M, Lluch AL, Stanley JK. Three-ligament tenodesis for the treatment of scapholunate dissociation: indications and surgical technique. *J Hand Surg Am* 2006;31:125–34. <https://doi.org/10.1016/j.jhsa.2005.10.011>.
- [26] Watson HK, Ballet FL. The SLAC wrist: scapholunate advanced collapse pattern of degenerative arthritis. *J Hand Surg Am* 1984;9:358–65. [https://doi.org/10.1016/s0363-5023\(84\)80223-3](https://doi.org/10.1016/s0363-5023(84)80223-3).
- [27] Cohen MS, Kozin SH. Degenerative arthritis of the wrist: proximal row carpectomy versus scaphoid excision and four-corner arthrodesis. *J Hand Surg Am* 2001;26:94–104. <https://doi.org/10.1053/jhsu.2001.20160>.
- [28] Wall LB, Didonna ML, Kiefhaber TR, Stern PJ. Proximal row carpectomy: minimum 20-year follow-up. *J Hand Surg Am* 2013;38:1498–504. <https://doi.org/10.1016/j.jhsa.2013.04.028>.
- [29] Saltzman BM, Frank JM, Slikker W, Fernandez JJ, Cohen MS, Wysocki RW. Clinical outcomes of proximal row carpectomy versus four-corner arthrodesis for post-traumatic wrist arthropathy: a systematic review. *J Hand Surg Eur Vol* 2015;40:450–7. <https://doi.org/10.1177/1753193414554359>.

- [30] Garcia-Elias M. The treatment of wrist instability. *J Bone Joint Surg Br* 1997;79:684–90. <https://doi.org/10.1302/0301-620x.79b4.14192>.
- [31] Pomerance J. Outcome after repair of the scapholunate interosseous ligament and dorsal capsulodesis for dynamic scapholunate instability due to trauma. *J Hand Surg Am* 2006;31:1380–6. <https://doi.org/10.1016/j.jhsa.2006.07.005>.
- [32] Kobayashi M, Berger RA, Nagy L, Linscheid RL, Uchiyama S, Ritt M, et al. Normal kinematics of carpal bones: a three-dimensional analysis of carpal bone motion relative to the radius. *J Biomech* 1997;30:787–93.
- [33] Eschweiler J, Stromps JP, Rath B, Pallua N, Radermacher K. Analysis of wrist bone motion before and after SL-ligament resection. *Biomed Tech (Berl)* 2016;61:345–57. <https://doi.org/10.1515/bmt-2014-0167>.
- [34] Waters MS, Werner FW, Haddad SF, McGrattan ML, Short WH. Biomechanical Evaluation of Scaphoid and Lunate Kinematics Following Selective Sectioning of Portions of the Scapholunate Interosseous Ligament. *J Hand Surg Am* 2016;41:208–13. <https://doi.org/10.1016/j.jhsa.2015.11.009>.
- [35] Rainbow MJ, Wolff AL, Crisco JJ, Wolfe SW. Functional kinematics of the wrist. *J Hand Surg Eur Vol* 2016;41:7–21. <https://doi.org/10.1177/1753193415616939>.
- [36] Akhbari B, Morton AM, Moore DC, Weiss A-PC, Wolfe SW, Crisco JJ. Accuracy of biplane videoradiography for quantifying dynamic wrist kinematics. *J Biomech* 2019;92:120–5. <https://doi.org/10.1016/j.jbiomech.2019.05.040>.
- [37] Munsch MA, Como CJ, Gale TH, Fowler JR, Anderst WJ. Validation of dynamic biplane radiography and three-dimensional model-based tracking for evaluation of dynamic thumb kinematics. *J Biomech* 2022;142:111236. <https://doi.org/10.1016/j.jbiomech.2022.111236>.
- [38] Foumani M, Strackee SD, Jonges R, Blankevoort L, Zwinderman AH, Carelsen B, et al. In-vivo three-dimensional carpal bone kinematics during flexion-extension and radio-ulnar deviation of the wrist: Dynamic motion versus step-wise static wrist positions. *J Biomech* 2009;42:2664–71. <https://doi.org/10.1016/j.jbiomech.2009.08.016>.
- [39] Miranda DL, Schwartz JB, Loomis AC, Brainerd EL, Fleming BC, Crisco JJ. Static and dynamic error of a biplanar videoradiography system using marker-based and markerless tracking techniques. *J Biomech Eng* 2011;133:121002. <https://doi.org/10.1115/1.4005471>.
- [40] Bresina SJ, Vannier MW, Logan SE, Weeks PM. Three-dimensional wrist imaging: evaluation of functional and pathologic anatomy by computer. *Clin Plast Surg* 1986;13:389–405.
- [41] Crisco JJ, McGovern RD, Wolfe SW. Noninvasive technique for measuring in vivo three-dimensional carpal bone kinematics. *J Orthop Res* 1999;17:96–100. <https://doi.org/10.1002/jor.1100170115>.
- [42] Kaufmann R, Pfaeffle J, Blankenhorn B, Stabile K, Robertson D, Goitz R. Kinematics of the midcarpal and radiocarpal joints in radioulnar deviation: an in vitro study. *J Hand Surg Am* 2005;30:937–42. <https://doi.org/10.1016/j.jhsa.2005.05.016>.
- [43] Moojen TM, Snel JG, Ritt MJPF, Kauer JMG, Venema HW, Bos KE. Three-dimensional carpal kinematics in vivo. *Clin Biomech (Bristol, Avon)* 2002;17:506–14. [https://doi.org/10.1016/s0268-0033\(02\)00038-4](https://doi.org/10.1016/s0268-0033(02)00038-4).

- [44] Kaufmann RA, Pfaeffle HJ, Blankenhorn BD, Stabile K, Robertson D, Goitz R. Kinematics of the midcarpal and radiocarpal joint in flexion and extension: an in vitro study. *J Hand Surg Am* 2006;31:1142–8. <https://doi.org/10.1016/j.jhsa.2006.05.002>.
- [45] Sun JS, Shih TT, Ko CM, Chang CH, Hang YS, Hou SM. In vivo kinematic study of normal wrist motion: an ultrafast computed tomographic study. *Clin Biomech (Bristol, Avon)* 2000;15:212–6. [https://doi.org/10.1016/s0268-0033\(99\)00064-9](https://doi.org/10.1016/s0268-0033(99)00064-9).
- [46] Wolfe SW, Neu C, Crisco JJ. In vivo scaphoid, lunate, and capitate kinematics in flexion and in extension. *J Hand Surg Am* 2000;25:860–9. <https://doi.org/10.1053/jhsu.2000.9423>.
- [47] Camus EJ, Millot F, Lariviere J, Raoult S, Raimate M. Kinematics of the wrist using 2D and 3D analysis: biomechanical and clinical deductions. *Surg Radiol Anat* 2004;26:399–410. <https://doi.org/10.1007/s00276-004-0260-0>.
- [48] Pfaeffle J, Blankenhorn B, Stabile K, Imbriglia J, Goitz R, Robertson D. Development and validation of a computed tomography-based methodology to measure carpal kinematics. *J Biomech Eng* 2005;127:541–8. <https://doi.org/10.1115/1.1894370>.
- [49] Moore DC, Crisco JJ, Trafton TG, Leventhal EL. A digital database of wrist bone anatomy and carpal kinematics. *J Biomech* 2007;40:2537–42. <https://doi.org/10.1016/j.jbiomech.2006.10.041>.
- [50] Schriever T, Olivecrona H, Wilcke M. There is motion between the scaphoid and the lunate during the dart-throwing motion. *J Plast Surg Hand Surg* 2021;55:294–6. <https://doi.org/10.1080/2000656X.2021.1874398>.
- [51] Choi YS, Lee YH, Kim S, Cho HW, Song H-T, Suh J-S. Four-Dimensional Real-Time Cine Images of Wrist Joint Kinematics Using Dual Source CT with Minimal Time Increment Scanning. *Yonsei Med J* 2013;54:1026–32. <https://doi.org/10.3349/ymj.2013.54.4.1026>.
- [52] Kalia V, Obray RW, Filice R, Fayad LM, Murphy K, Carrino JA. Functional joint imaging using 256-MDCT: Technical feasibility. *AJR Am J Roentgenol* 2009;192:W295-299. <https://doi.org/10.2214/AJR.08.1793>.
- [53] Edirisinghe Y, Troupis JM, Patel M, Smith J, Crossett M. Dynamic motion analysis of dart throwers motion visualized through computerized tomography and calculation of the axis of rotation. *J Hand Surg Eur Vol* 2014;39:364–72. <https://doi.org/10.1177/1753193413508709>.
- [54] Zhao K, Breighner R, Holmes D, Leng S, McCollough C, An K-N. A technique for quantifying wrist motion using four-dimensional computed tomography: approach and validation. *J Biomech Eng* 2015;137. <https://doi.org/10.1115/1.4030405>.
- [55] Brinkhorst M, Foumani M, van Rosmalen J, Selles R, Hovius S, Strackee S, et al. Quantifying in vivo scaphoid, lunate, and capitate kinematics using four-dimensional computed tomography. *Skeletal Radiol* 2021;50:351–9. <https://doi.org/10.1007/s00256-020-03543-4>.
- [56] Goelz L, Asmus A, Kim S, Diehl J, Eisenschenk A, Mutze S. Comparison of Calculated Skin Doses in Cineradiography and Four Dimensional Kinematic Computed Tomography of the Wrist. *J Hand Surg Asian Pac Vol* 2021;26:513–8. <https://doi.org/10.1142/S2424835521500478>.

- [57] Dobbe JGG, de Roo MGA, Visschers JC, Strackee SD, Streekstra GJ. Evaluation of a Quantitative Method for Carpal Motion Analysis Using Clinical 3-D and 4-D CT Protocols. *IEEE Trans Med Imaging* 2019;38:1048–57. <https://doi.org/10.1109/TMI.2018.2877503>.
- [58] de Roo MGA, Muurling M, Dobbe JGG, Brinkhorst ME, Streekstra GJ, Strackee SD. A four-dimensional-CT study of in vivo scapholunate rotation axes: possible implications for scapholunate ligament reconstruction. *J Hand Surg Eur Vol* 2019;44:479–87. <https://doi.org/10.1177/1753193419830924>.
- [59] Brinkhorst M, Streekstra G, van Rosmalen J, Strackee S, Hovius S. Effects of axial load on in vivo scaphoid and lunate kinematics using four-dimensional computed tomography. *J Hand Surg Eur Vol* 2020;45:974–80. <https://doi.org/10.1177/1753193420943400>.
- [60] Brinkhorst M, Foumani M, van Rosmalen J, Selles R, Hovius S, Strackee S, et al. Four-dimensional CT analysis of carpal kinematics: An explorative study on the effect of sex and hand-dominance. *J Biomech* 2022;139:110870. <https://doi.org/10.1016/j.jbiomech.2021.110870>.
- [61] Krayem M, Weber Lensing C, Fornander L. Cone-beam computed tomography for primary investigation of wrist trauma provides a new map of fractures of carpal bones. *J Hand Surg Eur Vol* 2021;46:621–5. <https://doi.org/10.1177/17531934211001730>.
- [62] Pallaver A, Honigmann P. The Role of Cone-Beam Computed Tomography (CBCT) Scan for Detection and Follow-Up of Traumatic Wrist Pathologies. *The Journal of Hand Surgery* 2019:S0363502318315478. <https://doi.org/10.1016/j.jhsa.2019.07.014>.
- [63] Gibney B, Smith M, Moughty A, Kavanagh EC, Hynes D, MacMahon PJ. Incorporating Cone-Beam CT Into the Diagnostic Algorithm for Suspected Radiocarpal Fractures: A New Standard of Care? *AJR Am J Roentgenol* 2019;213:1117–23. <https://doi.org/10.2214/AJR.19.21478>.
- [64] Ferreira Branco D, Bouvet C, Hamard M, Beaulieu JY, Poletti PA, Boudabbous S. Reliability of radio-ulnar and carpal alignment measurements in the wrist between radiographs and 3D imaging. *Eur J Radiol* 2022;154:110417. <https://doi.org/10.1016/j.ejrad.2022.110417>.
- [65] Foster BH, Shaw CB, Boutin RD, Joshi AA, Bayne CO, Szabo RM, et al. A principal component analysis-based framework for statistical modeling of bone displacement during wrist maneuvers. *J Biomech* 2019;85:173–81. <https://doi.org/10.1016/j.jbiomech.2019.01.030>.
- [66] Moritomo H, Murase T, Goto A, Oka K, Sugamoto K, Yoshikawa H. Capitate-based kinematics of the midcarpal joint during wrist radioulnar deviation: an in vivo three-dimensional motion analysis. *J Hand Surg Am* 2004;29:668–75. <https://doi.org/10.1016/j.jhsa.2004.04.010>.
- [67] Moritomo H, Murase T, Goto A, Oka K, Sugamoto K, Yoshikawa H. In vivo three-dimensional kinematics of the midcarpal joint of the wrist. *J Bone Joint Surg Am* 2006;88:611–21. <https://doi.org/10.2106/JBJS.D.02885>.
- [68] Li J, Rath B, Hildebrand F, Eschweiler J. Wrist Bone Motion during Flexion-Extension and Radial-Ulnar Deviation: An MRI Study. *Life (Basel)* 2022;12:1458. <https://doi.org/10.3390/life12101458>.
- [69] Lee SK, Desai H, Silver B, Dhaliwal G, Paksima N. Comparison of radiographic stress views for scapholunate dynamic instability in a cadaver model. *J Hand Surg Am* 2011;36:1149–57. <https://doi.org/10.1016/j.jhsa.2011.05.009>.

- [70] Patel RM, Kalainov DM, Chilelli BJ, Makowiec RL. Comparisons of three radiographic views in assessing for scapholunate instability. *Hand (N Y)* 2015;10:233–8. <https://doi.org/10.1007/s11552-014-9695-x>.
- [71] Jacobson JA, Oh E, Propeck T, Jebson PJJ, Jamadar DA, Hayes CW. Sonography of the scapholunate ligament in four cadaveric wrists: correlation with MR arthrography and anatomy. *AJR Am J Roentgenol* 2002;179:523–7. <https://doi.org/10.2214/ajr.179.2.1790523>.
- [72] Griffith JF, Chan DP, Ho PC, Zhao L, Hung LK, Metreweli C. Sonography of the normal scapholunate ligament and scapholunate joint space. *J Clin Ultrasound* 2001;29:223–9. <https://doi.org/10.1002/jcu.1024>.
- [73] Gilula LA, Mann FA, Dobyns JH, Yin Y. Wrist terminology as defined by the International Wrist Investigators' Workshop (IWIW). *The Journal of Bone and Joint Surgery-American Volume* 2002;84:1–66. <https://doi.org/10.2106/00004623-200200001-00002>.
- [74] Chan K, Vutescu ES, Wolfe SW, Lee SK. Radiographs Detect Dorsal Scaphoid Translation in Scapholunate Dissociation. *Jnl Wrist Surg* 2019;08:186–91. <https://doi.org/10.1055/s-0038-1677536>.
- [75] Moser T, Dosch J-C, Moussaoui A, Dietemann J-L. Wrist ligament tears: evaluation of MRI and combined MDCT and MR arthrography. *AJR Am J Roentgenol* 2007;188:1278–86. <https://doi.org/10.2214/AJR.06.0288>.
- [76] Dornberger JE, Rademacher G, Stengel D, Hönning A, Dipl-Phys GS, Eisenschenk A, et al. What Is the Diagnostic Accuracy of Flat-panel Cone-beam CT Arthrography for Diagnosis of Scapholunate Ligament Tears? *Clin Orthop Relat Res* 2021;479:151–60. <https://doi.org/10.1097/CORR.0000000000001425>.
- [77] Dietrich TJ, Toms AP, Cerezal L, Omoumi P, Boutin RD, Fritz J, et al. Interdisciplinary consensus statements on imaging of scapholunate joint instability. *Eur Radiol* 2021;31:9446–58. <https://doi.org/10.1007/s00330-021-08073-8>.
- [78] Höglund TEK, Sippo RMJ, Waris E. Three-dimensional carpal alignment: computer-aided CT analysis of carpal axes and normal ranges. *J Hand Surg Eur Vol* 2023;17531934231160100. <https://doi.org/10.1177/17531934231160100>.
- [79] Stilling M, Krøner K, Rømer L, Van De Giessen M, Munk B. Scaphoid kinematics before and after scaphotrapeziotrapezoidal ligament section. Assessment by radiostereometric analysis and computed tomography in a cadaver study. *J Hand Surg Eur Vol* 2010;35:637–45. <https://doi.org/10.1177/1753193410368615>.
- [80] Feipel V, Rooze M. Three-dimensional motion patterns of the carpal bones: an in vivo study using three-dimensional computed tomography and clinical applications. *Surg Radiol Anat* 1999;21:125–31. <https://doi.org/10.1007/s00276-999-0125-7>.
- [81] Crisco JJ, Pike S, Hulsizer-Galvin DL, Akelman E, Weiss APC, Wolfe SW. Carpal bone postures and motions are abnormal in both wrists of patients with unilateral scapholunate interosseous ligament tears. *J Hand Surg Am* 2003;28:926–37. [https://doi.org/10.1016/s0363-5023\(03\)00422-2](https://doi.org/10.1016/s0363-5023(03)00422-2).
- [82] Werner FW, Wang H, Short WH, Sutton LG, Rosenbaum PF. Identifying scapholunate ligamentous injury. *J Orthop Res* 2009;27:394–9. <https://doi.org/10.1002/jor.20749>.

- [83] Leng S, Zhao K, Qu M, An K-N, Berger R, McCollough CH. Dynamic CT technique for assessment of wrist joint instabilities. *Med Phys* 2011;38 Suppl 1:S50. <https://doi.org/10.1118/1.3577759>.
- [84] Kakar S, Breighner RE, Leng S, McCollough CH, Moran SL, Berger RA, et al. The Role of Dynamic (4D) CT in the Detection of Scapholunate Ligament Injury. *J Wrist Surg* 2016;5:306–10. <https://doi.org/10.1055/s-0035-1570463>.
- [85] Carr R, MacLean S, Slavotinek J, Bain GI. Four-Dimensional Computed Tomography Scanning for Dynamic Wrist Disorders: Prospective Analysis and Recommendations for Clinical Utility. *J Wrist Surg* 2019;8:161–7. <https://doi.org/10.1055/s-0038-1675564>.
- [86] Chen X, Graham J, Hutchinson C, Muir L. Automatic inference and measurement of 3D carpal bone kinematics from single view fluoroscopic sequences. *IEEE Trans Med Imaging* 2013;32:317–28. <https://doi.org/10.1109/TMI.2012.2226740>.
- [87] Garcia-Elias M, Alomar Serrallach X, Monill Serra J. Dart-throwing motion in patients with scapholunate instability: a dynamic four-dimensional computed tomography study. *J Hand Surg Eur Vol* 2014;39:346–52. <https://doi.org/10.1177/1753193413484630>.
- [88] Abou Arab W, Rauch A, Chawki MB, Dap F, Dautel G, Blum A, et al. Scapholunate instability: improved detection with semi-automated kinematic CT analysis during stress maneuvers. *Eur Radiol* 2018;28:4397–406. <https://doi.org/10.1007/s00330-018-5430-2>.
- [89] Rauch A, Arab WA, Dap F, Dautel G, Blum A, Gondim Teixeira PA. Four-dimensional CT Analysis of Wrist Kinematics during Radioulnar Deviation. *Radiology* 2018;289:750–8. <https://doi.org/10.1148/radiol.2018180640>.
- [90] Athlani L, Granero J, Rouizi K, Hossu G, Blum A, Dautel G, et al. Four-Dimensional CT Analysis of Dorsal Intercalated Segment Instability in patients with Suspected Scapholunate Instability. *J Wrist Surg* 2021;10:234–40. <https://doi.org/10.1055/s-0040-1722571>.
- [91] Granero J, Orkut S, Rauch A, Blum A, Dautel G, Gondim Teixeira PA, et al. Correlation Between Dynamic 4-Dimensional Computed Tomography Data and Arthroscopic Testing of Scapholunate Instability: A Preliminary Study. *J Hand Surg Am* 2023;48:509.e1-509.e8. <https://doi.org/10.1016/j.jhsa.2021.10.026>.
- [92] Orkut S, Gillet R, Hossu G, Lombard C, Blum A, Athlani L, et al. Kinematic 4D CT case-control study of wrist in dart throwing motion “in vivo”: comparison with other maneuvers. *Eur Radiol* 2022;32:7590–600. <https://doi.org/10.1007/s00330-022-08746-y>.
- [93] Amarasooriya M, Al-Dirini R, Bryant K, Bain GI. Scaphoid kinematics in scapholunate instability: a dynamic CT study. *Skeletal Radiol* 2023;52:1557–66. <https://doi.org/10.1007/s00256-023-04323-6>.
- [94] Leng S, Zhao K, Qu M, An K-N, Berger R, McCollough CH. Dynamic CT technique for assessment of wrist joint instabilities. *Med Phys* 2011;38 Suppl 1:S50. <https://doi.org/10.1118/1.3577759>.
- [95] Demehri S, Hafezi-Nejad N, Morelli JN, Thakur U, Lifchez SD, Means KR, et al. Scapholunate kinematics of asymptomatic wrists in comparison with symptomatic contralateral wrists using four-dimensional CT examinations: initial clinical experience. *Skeletal Radiol* 2016;45:437–46. <https://doi.org/10.1007/s00256-015-2308-0>.

- [96] Trentadue TP, Lopez C, Breighner RE, Akbari-Shandiz M, An K-N, Leng S, et al. Assessing carpal kinematics following scapholunate interosseous ligament injury ex vivo using four-dimensional dynamic computed tomography. *Clin Biomech (Bristol, Avon)* 2023;107:106007. <https://doi.org/10.1016/j.clinbiomech.2023.106007>.
- [97] de Roo MGA, Dobbe JGG, van der Horst CMAM, Streekstra GJ, Strackee SD. Carpal kinematic changes after scaphoid nonunion: an in vivo study with four-dimensional CT imaging. *J Hand Surg Eur Vol* 2019;44:1056–64. <https://doi.org/10.1177/1753193419866598>.
- [98] Slater RR, Szabo RM, Bay BK, Laubach J. Dorsal intercarpal ligament capsulodesis for scapholunate dissociation: biomechanical analysis in a cadaver model. *J Hand Surg Am* 1999;24:232–9. <https://doi.org/10.1053/jhsu.1999.0232>.
- [99] Short WH, Werner FW, Sutton LG. Dynamic biomechanical evaluation of the dorsal intercarpal ligament repair for scapholunate instability. *J Hand Surg Am* 2009;34:652–9. <https://doi.org/10.1016/j.jhsa.2008.12.009>.
- [100] Shores JT, Demehri S, Chhabra A. Kinematic “4 Dimensional” CT Imaging in the Assessment of Wrist Biomechanics Before and After Surgical Repair. *Eplasty* 2013;13:e9.
- [101] Loisel F, Durand S, Persohn S, Aubry S, Lepage D, Bonnet X, et al. Scapholunate kinematics after flexible anchor repair. *Med Eng Phys* 2020;75:59–64. <https://doi.org/10.1016/j.medengphy.2019.11.001>.
- [102] Athlani L, Rouizi K, Granero J, Hossu G, Blum A, Dautel G, et al. Assessment of scapholunate instability with dynamic computed tomography. *J Hand Surg Eur Vol* 2020;45:375–82. <https://doi.org/10.1177/1753193419893890>.
- [103] Athlani L, Rauch A, Weber N, Blum A, Dautel G, Gondim Teixeira PA. Quantitative four-dimensional CT evaluation of scapholunate intercarpal ligamentoplasty for scapholunate dissociation: a cadaveric study. *J Hand Surg Eur Vol* 2021;46:536–9. <https://doi.org/10.1177/1753193420973883>.
- [104] Trentadue TP, Lopez C, Breighner RE, Fautsch K, Leng S, Holmes Iii DR, et al. Evaluation of Scapholunate Injury and Repair with Dynamic (4D) CT: A Preliminary Report of Two Cases. *J Wrist Surg* 2023;12:248–60. <https://doi.org/10.1055/s-0042-1758159>.
- [105] Horii E, Garcia-Elias M, Bishop AT, Cooney WP, Linscheid RL, Chao EY. Effect on force transmission across the carpus in procedures used to treat Kienböck’s disease. *J Hand Surg Am* 1990;15:393–400. [https://doi.org/10.1016/0363-5023\(90\)90049-w](https://doi.org/10.1016/0363-5023(90)90049-w).
- [106] Schuind F, Cooney WP, Linscheid RL, An KN, Chao EY. Force and pressure transmission through the normal wrist. A theoretical two-dimensional study in the posteroanterior plane. *J Biomech* 1995;28:587–601. [https://doi.org/10.1016/0021-9290\(94\)00093-j](https://doi.org/10.1016/0021-9290(94)00093-j).
- [107] Johnson JE, Lee P, McIlff TE, Toby EB, Fischer KJ. Scapholunate ligament injury adversely alters in vivo wrist joint mechanics: an MRI-based modeling study. *J Orthop Res* 2013;31:1455–60. <https://doi.org/10.1002/jor.22365>.
- [108] Johnson JE, McIlff TE, Lee P, Toby EB, Fischer KJ. Validation of radiocarpal joint contact models based on images from a clinical MRI scanner. *Comput Methods Biomech Biomed Engin* 2014;17:378–87. <https://doi.org/10.1080/10255842.2012.684446>.

- [109] Johnson JE, Lee P, McIlff TE, Toby EB, Fischer KJ. Computationally efficient magnetic resonance imaging based surface contact modeling as a tool to evaluate joint injuries and outcomes of surgical interventions compared to finite element modeling. *J Biomech Eng* 2014;136:0410021–9. <https://doi.org/10.1115/1.4026485>.
- [110] Schreck MJ, Kelly M, Canham CD, Elfar JC. Techniques of Force and Pressure Measurement in the Small Joints of the Wrist. *Hand (N Y)* 2018;13:23–32. <https://doi.org/10.1177/1558944716688529>.
- [111] Oflaz H, Gunal I. Maximum loading of carpal bones during movements: a finite element study. *Eur J Orthop Surg Traumatol* 2019;29:47–50. <https://doi.org/10.1007/s00590-018-2287-7>.
- [112] Gíslason MK, Stansfield B, Bransby-Zachary M, Hems T, Nash DH. Load transfer through the radiocarpal joint and the effects of partial wrist arthrodesis on carpal bone behaviour: a finite element study. *J Hand Surg Eur Vol* 2012;37:871–8. <https://doi.org/10.1177/1753193412441761>.
- [113] Robinson S, Straatman L, Lee T-Y, Suh N, Lalone E. Evaluation of Four-Dimensional Computed Tomography as a Technique for Quantifying Carpal Motion. *J Biomech Eng* 2021;143:061011. <https://doi.org/10.1115/1.4050129>.
- [114] Fischli S, Sellens RW, Beek M, Pichora DR. Simulation of extension, radial and ulnar deviation of the wrist with a rigid body spring model. *J Biomech* 2009;42:1363–6. <https://doi.org/10.1016/j.jbiomech.2009.03.008>.
- [115] Eschweiler J, Stromps J-P, Fischer M, Schick F, Rath B, Pallua N, et al. Development of a biomechanical model of the wrist joint for patient-specific model guided surgical therapy planning: Part 1. *Proc Inst Mech Eng H* 2016;230:310–25. <https://doi.org/10.1177/0954411916632791>.
- [116] Modaresi S, Kallem MS, Lee P, McIlff TE, Toby EB, Fischer KJ. Evaluation of Midcarpal Capitate Contact Mechanics in Normal, Injured and Post-operative Wrists. *Clin Biomech (Bristol, Avon)* 2017;47:96–102. <https://doi.org/10.1016/j.clinbiomech.2017.06.008>.
- [117] Majors BJ, Wayne JS. Development and validation of a computational model for investigation of wrist biomechanics. *Ann Biomed Eng* 2011;39:2807–15. <https://doi.org/10.1007/s10439-011-0361-y>.
- [118] Alonso Rasgado T, Zhang Q, Jimenez Cruz D, Bailey C, Pinder E, Mandaleson A, et al. Analysis of tenodesis techniques for treatment of scapholunate instability using the finite element method. *Int J Numer Method Biomed Eng* 2017;33. <https://doi.org/10.1002/cnm.2897>.
- [119] Leonardo-Diaz R, Alonso-Rasgado T, Jimenez-Cruz D, Bailey CG, Talwalkar S. Performance evaluation of surgical techniques for treatment of scapholunate instability in a type II wrist. *Int J Numer Method Biomed Eng* 2020;36:e3278. <https://doi.org/10.1002/cnm.3278>.
- [120] Perevoshchikova N, Moerman KM, Akhbari B, Bindra R, Maharaj JN, Lloyd DG, et al. Finite element analysis of the performance of additively manufactured scaffolds for scapholunate ligament reconstruction. *PLoS One* 2021;16:e0256528. <https://doi.org/10.1371/journal.pone.0256528>.
- [121] Sandow MJ, Fisher TJ, Howard CQ, Papas S. Unifying model of carpal mechanics based on computationally derived isometric constraints and rules-based motion - the stable central column theory. *J Hand Surg Eur Vol* 2014;39:353–63. <https://doi.org/10.1177/1753193413505407>.

- [122] Sandow M. The application of computer-based quantitative analysis to explain carpal biomechanics. *J Hand Surg Eur Vol* 2021;46:97–102. <https://doi.org/10.1177/1753193420970449>.
- [123] Sandow M, Fisher T. Anatomical anterior and posterior reconstruction for scapholunate dissociation: preliminary outcome in ten patients. *J Hand Surg Eur Vol* 2020;45:389–95. <https://doi.org/10.1177/1753193419886536>.
- [124] Mena A, Wollstein R, Baus J, Yang J. Finite Element Modeling of the Human Wrist: A Review. *J Wrist Surg* 2023. <https://doi.org/10.1055/s-0043-1768930>.
- [125] White J, Couzens G, Jeffery C. The use of 4D-CT in assessing wrist kinematics and pathology: a narrative view. *Bone Joint J* 2019;101-B:1325–30. <https://doi.org/10.1302/0301-620X.101B11.BJJ-2019-0361.R1>.
- [126] Durand S. Modélisation musculo-quelettique de la main et du poignet en utilisant des radiographies biplanes. phdthesis. HESAM Université ; Massachusetts Institute of Technology. Department of Civil engineering, 2020.
- [127] Cheung GC, Lever CJ, Morris AD. X-Ray Diagnosis of Acute Scaphoid Fractures. *Journal of Hand Surgery* 2006;31:104–9. <https://doi.org/10.1016/J.JHSB.2005.09.001>.
- [128] Nakamura R, Horii E, Tanaka Y, Imaeda T, Hayakawa N. Three-dimensional CT imaging for wrist disorders. *J Hand Surg Br* 1989;14:53–8. [https://doi.org/10.1016/0266-7681\(89\)90016-8](https://doi.org/10.1016/0266-7681(89)90016-8).
- [129] Amrami KK, Frick MA, Matsumoto JM. Imaging for Acute and Chronic Scaphoid Fractures. *Hand Clinics* 2019;35:241–57. <https://doi.org/10.1016/j.hcl.2019.03.001>.
- [130] Carrino JA, Al Muhit A, Zbijewski W, Thawait GK, Stayman JW, Packard N, et al. Dedicated cone-beam CT system for extremity imaging. *Radiology* 2014;270:816–24. <https://doi.org/10.1148/radiol.13130225>.
- [131] Pallaver A, Honigmann P. The Role of Cone-Beam Computed Tomography (CBCT) Scan for Detection and Follow-Up of Traumatic Wrist Pathologies. *J Hand Surg Am* 2019;44:1081–7. <https://doi.org/10.1016/j.jhsa.2019.07.014>.
- [132] Duryea J, Magalnick M, Alli S, Yao L, Wilson M, Goldbach-Mansky R. Semiautomated three-dimensional segmentation software to quantify carpal bone volume changes on wrist CT scans for arthritis assessment. *Med Phys* 2008;35:2321–30. <https://doi.org/10.1118/1.2900111>.
- [133] Foster B, Joshi AA, Borgese M, Abdelhafez Y, Boutin RD, Chaudhari AJ. WRIST: A WRist Image Segmentation Toolkit for carpal bone delineation from MRI. *Comput Med Imaging Graph* 2018;63:31–40. <https://doi.org/10.1016/j.compmedimag.2017.12.003>.
- [134] Patterson RM, Elder KW, Viegas SF, Buford WL. Carpal bone anatomy measured by computer analysis of three-dimensional reconstructions of computed tomography images. *J Hand Surg Am* 1995;20:923–9. [https://doi.org/10.1016/S0363-5023\(05\)80138-8](https://doi.org/10.1016/S0363-5023(05)80138-8).
- [135] Włodarczyk J, Wojciechowski W, Czaplicka K, Urbanik A, Tabor Z. Fast automated segmentation of wrist bones in magnetic resonance images. *Comput Biol Med* 2015;65:44–53. <https://doi.org/10.1016/j.compbiomed.2015.07.007>.

- [136] Anas EMA, Rasoulia A, Seitel A, Darras K, Wilson D, John PS, et al. Automatic Segmentation of Wrist Bones in CT Using a Statistical Wrist Shape + Pose Model. *IEEE Trans Med Imaging* 2016;35:1789–801. <https://doi.org/10.1109/TMI.2016.2529500>.
- [137] Wong LM, Shi L, Xiao F, Griffith JF. Fully automated segmentation of wrist bones on T2-weighted fat-suppressed MR images in early rheumatoid arthritis. *Quant Imaging Med Surg* 2019;9:579–89. <https://doi.org/10.21037/qims.2019.04.03>.
- [138] Humbert L, De Guise JA, Aubert B, Godbout B, Skalli W. 3D reconstruction of the spine from biplanar X-rays using parametric models based on transversal and longitudinal inferences. *Med Eng Phys* 2009;31:681–7. <https://doi.org/10.1016/j.medengphy.2009.01.003>.
- [139] Aubert B, Vergari C, Ilharreborde B, Courvoisier A, Skalli W. 3D reconstruction of rib cage geometry from biplanar radiographs using a statistical parametric model approach. *Computer Methods in Biomechanics and Biomedical Engineering: Imaging & Visualization* 2016;4:281–95. <https://doi.org/10.1080/21681163.2014.913990>.
- [140] Lebailly F, Lima LVPC, Clairemidi A, Aubert B, Guerard S, Chaibi Y, et al. Semi-automated stereoradiographic upper limb 3D reconstructions using a combined parametric and statistical model: a preliminary study. *Surg Radiol Anat* 2012;34:757–65. <https://doi.org/10.1007/s00276-011-0884-9>.
- [141] Quijano S, Serrurier A, Aubert B, Laporte S, Thoreux P, Skalli W. Three-dimensional reconstruction of the lower limb from biplanar calibrated radiographs. *Med Eng Phys* 2013;35:1703–12. <https://doi.org/10.1016/j.medengphy.2013.07.002>.
- [142] Rampal V, Rohan P-Y, Assi A, Ghanem I, Rosello O, Simon A-L, et al. Lower-limb lengths and angles in children older than six years: Reliability and reference values by EOS® stereoradiography. *Orthop Traumatol Surg Res* 2018;104:389–95. <https://doi.org/10.1016/j.otsr.2017.10.007>.
- [143] Nérot A, Choisne J, Amabile C, Travert C, Pillet H, Wang X, et al. A 3D reconstruction method of the body envelope from biplanar X-rays: Evaluation of its accuracy and reliability. *J Biomech* 2015;48:4322–6. <https://doi.org/10.1016/j.jbiomech.2015.10.044>.
- [144] Rohan P-Y, Perrier A, Ramanoudjame M, Hausselle J, Lelièvre H, Seringe R, et al. Three-Dimensional Reconstruction of Foot in the Weightbearing Position From Biplanar Radiographs: Evaluation of Accuracy and Reliability. *J Foot Ankle Surg* 2018;57:931–7. <https://doi.org/10.1053/j.jfas.2018.03.014>.
- [145] Rampal V, Rohan P-Y, Saksik R, Wicart P, Skalli W. Assessing 3D paediatric foot morphology using low-dose biplanar radiography: Parameter reproducibility and preliminary values. *Orthop Traumatol Surg Res* 2018;104:1083–9. <https://doi.org/10.1016/j.otsr.2018.07.023>.
- [146] Chaibi Y, Cresson T, Aubert B, Hausselle J, Neyret P, Hauger O, et al. Fast 3D reconstruction of the lower limb using a parametric model and statistical inferences and clinical measurements calculation from biplanar X-rays. *Comput Methods Biomech Biomed Engin* 2012;15:457–66. <https://doi.org/10.1080/10255842.2010.540758>.
- [147] Trochu F. A contouring program based on dual kriging interpolation. *Engineering with Computers* 1993;9:160–77. <https://doi.org/10.1007/BF01206346>.
- [148] Vincent L. Minimal path algorithms for the robust detection of linear features in gray images. *Computational Imaging and Vision* 1998;12:331–8.

- [149] Girinon F, Gajny L, Ebrahimi S, Dagneaux L, Rouch P, Skalli W. Quasi-automated reconstruction of the femur from bi-planar X-rays. *Computer Methods in Biomechanics and Biomedical Engineering: Imaging & Visualization* 2020;8:529–37. <https://doi.org/10.1080/21681163.2020.1725915>.
- [150] Sandow MJ. 3D Dynamic Analysis of the Wrist. *Hand Surg* 2015;20:366–8. <https://doi.org/10.1142/S0218810415400080>.
- [151] ten Berg PWL, Dobbe JGG, Meermans G, Strackee SD, Verstreken F, Streekstra GJ. Estimating Scaphoid Lengths Using Anatomical Measurements in the Wrist. *The Journal of Hand Surgery* 2016;41:e279–84. <https://doi.org/10.1016/j.jhsa.2016.07.053>.
- [152] Gasse N, Lepage D, Pem R, Bernard C, Lerais JM, Garbuio P, et al. Anatomical and radiological study applied to distal radius surgery. *Surg Radiol Anat* 2011;33:485–90. <https://doi.org/10.1007/s00276-010-0754-x>.
- [153] Loisel F, Chapuy S, Rey P-B, Obert L, Parratte B, Tatu L, et al. Dimensions of the trapezium bone: a cadaver and CT study. *Surg Radiol Anat* 2015;37:787–92. <https://doi.org/10.1007/s00276-015-1418-7>.
- [154] Orfeuvre B, Tonetti J, Kerschbaumer G, Barthelemy R, Moreau-Gaudry A, Boudissa M. EOS stereographic assessment of femoral shaft malunion after intramedullary nailing. A prospective series of 48 patients at 9 months' follow-up. *Orthop Traumatol Surg Res* 2021;107:102805. <https://doi.org/10.1016/j.otsr.2021.102805>.
- [155] Aubert B, Vazquez C, Cresson T, Parent S, de Guise JA. Toward Automated 3D Spine Reconstruction from Biplanar Radiographs Using CNN for Statistical Spine Model Fitting. *IEEE Trans Med Imaging* 2019;38:2796–806. <https://doi.org/10.1109/TMI.2019.2914400>.
- [156] Loisel F, Durand S, Goubier J-N, Bonnet X, Rouch P, Skalli W. Three-dimensional reconstruction of the hand from biplanar X-rays: Assessment of accuracy and reliability. *Orthop Traumatol Surg Res* 2022:103403. <https://doi.org/10.1016/j.otsr.2022.103403>.
- [157] Cautilli GP, Wehbé MA. Scapho-lunate distance and cortical ring sign. *J Hand Surg Am* 1991;16:501–3. [https://doi.org/10.1016/0363-5023\(91\)90022-4](https://doi.org/10.1016/0363-5023(91)90022-4).
- [158] Zhu J, Jin Z. [Measurement of scapho-lunate distance of normal wrist]. *Zhonghua Wai Ke Za Zhi [Chinese Journal of Surgery]* 1994;32.
- [159] Kelly PM, Hopkins JG, Furey AJ, Squire DS. Dynamic CT Scan of the Normal Scapholunate Joint in a Clenched Fist and Radial and Ulnar Deviation. *Hand (N Y)* 2018;13:666–70. <https://doi.org/10.1177/1558944717726372>.
- [160] Green JK, Werner FW, Wang H, Weiner MM, Sacks JM, Short WH. Three-dimensional modeling and animation of two carpal bones: a technique. *J Biomech* 2004;37:757–62. <https://doi.org/10.1016/j.jbiomech.2003.10.001>.
- [161] Best GM, Zec ML, Pichora DR, Kamal RN, Rainbow MJ. Does Wrist Laxity Influence Three-Dimensional Carpal Bone Motion? *J Biomech Eng* 2018;140. <https://doi.org/10.1115/1.4038897>.
- [162] Bird HA, Brodie DA, Wright V. Quantification of joint laxity. *Rheumatol Rehabil* 1979;18:161–6. <https://doi.org/10.1093/rheumatology/18.3.161>.

- [163] Klum M, Wolf MB, Hahn P, Leclère FM, Bruckner T, Unglaub F. Normative Data on Wrist Function. *The Journal of Hand Surgery* 2012;37:2050–60. <https://doi.org/10.1016/j.jhsa.2012.06.031>.
- [164] Foumani M, Blankevoort L, Stekelenburg C, Strackee SD, Carelsen B, Jonges R, et al. The effect of tendon loading on in-vitro carpal kinematics of the wrist joint. *J Biomech* 2010;43:1799–805. <https://doi.org/10.1016/j.jbiomech.2010.02.012>.
- [165] Yerli M, Bayraktar TO, Yüce A, Erkurt N, Saygili MS, Ocak O. Normal values of scapholunate distance in Turkish children aged 5-14 years. *J Pediatr Orthop B* 2023. <https://doi.org/10.1097/BPB.0000000000001112>.
- [166] Galley I, Bain GI, McLean JM. Influence of lunate type on scaphoid kinematics. *J Hand Surg Am* 2007;32:842–7. <https://doi.org/10.1016/j.jhsa.2007.03.012>.
- [167] Nakamura K, Beppu M, Patterson RM, Hanson CA, Hume PJ, Viegas SF. Motion analysis in two dimensions of radial-ulnar deviation of type I versus type II lunates. *J Hand Surg Am* 2000;25:877–88. <https://doi.org/10.1053/jhsu.2000.9411>.
- [168] Tatebe M, Shinohara T, Okui N, Yamamoto M, Kurimoto S, Hirata H. Arthroscopic lunate morphology and wrist disorders. *Surg Radiol Anat* 2013;35:79–83. <https://doi.org/10.1007/s00276-012-0991-2>.
- [169] Bain GI, MacLean SBM, Yeo CJ, Perilli E, Lichtman DM. The Etiology and Pathogenesis of Kienböck Disease. *J Wrist Surg* 2016;5:248–54. <https://doi.org/10.1055/s-0036-1583755>.
- [170] Kim B-J, Kovacevic D, Lee Y-M, Seol J-H, Kim M-S. The Role of Lunate Morphology on Scapholunate Instability and Fracture Location in Patients Treated for Scaphoid Nonunion. *Clin Orthop Surg* 2016;8:175–80. <https://doi.org/10.4055/cios.2016.8.2.175>.
- [171] Pang EQ, Douglass N, Kamal RN. Association of Lunate Morphology With Carpal Instability in Scapholunate Ligament Injury. *Hand (N Y)* 2018;13:418–22. <https://doi.org/10.1177/1558944717709073>.
- [172] Klein HM, Vrsalovic V, Balas R, Neugebauer F. [Imaging diagnostics of the wrist: MRI and Arthrography/Arthro-CT]. *Rofo* 2002;174:177–82. <https://doi.org/10.1055/s-2002-20103>.
- [173] Bille B, Harley B, Cohen H. A comparison of CT arthrography of the wrist to findings during wrist arthroscopy. *J Hand Surg Am* 2007;32:834–41. <https://doi.org/10.1016/j.jhsa.2007.04.005>.
- [174] Borgese M, Boutin RD, Bayne CO, Szabo RM, Chaudhari AJ. Association of lunate morphology, sex, and lunotriquetral interosseous ligament injury with radiologic measurement of the capitate-triquetrum joint. *Skeletal Radiol* 2017;46:1729–37. <https://doi.org/10.1007/s00256-017-2747-x>.
- [175] Amabile C. Quantitative analysis and biomechanical modeling of the balance alteration during aging, 2016.
- [176] Tan J, Chen J, Mu S, Tang JB, Garcia-Elias M. Length Changes in Scapholunate Interosseous Ligament With Resisted Wrist Radial and Ulnar Inclination. *J Hand Surg Am* 2018;43:482.e1-482.e7. <https://doi.org/10.1016/j.jhsa.2017.09.001>.
- [177] Bain GI, Amarasooriya M. Scapholunate instability: why are the surgical outcomes still so far from ideal? *J Hand Surg Eur Vol* 2023;48:257–68. <https://doi.org/10.1177/17531934221148009>.

- [178] Hawking S. Une brève histoire du temps. n.d.
- [179] Destot E. The classic: injuries of the wrist: a radiological study. New York, NY: Paul B. Hoeber; 1926. *Clin Orthop Relat Res* 2006;445:8–14. <https://doi.org/10.1097/01.blo.0000205896.83114.05>.
- [180] Bryce TH. Certain Points in the Anatomy and Mechanism of the Wrist-Joint Reviewed in the Light of a Series of Röntgen Ray Photographs of the Living Hand. *J Anat Physiol* 1896;31:59–79.
- [181] Macconail MA. The mechanical anatomy of the carpus and its bearings on some surgical problems. *J Anat* 1941;75:166–75.
- [182] Gilford WW, Bolton RH, Lambrinudi C. Mecanism of wrist joint with Special reference to fractures. *Guy's Hospital reports* 1943;92:52–9.
- [183] Navarro A. Luxaciones del carpo.. *Anales de La Facultad de Medicina*, 1921;6:113 141.
- [184] Kauer JM. Functional anatomy of the wrist. *Clin Orthop Relat Res* 1980:9–20.
- [185] Weber ER. Concepts governing the rotational shift of the intercalated segment of the carpus. *Orthop Clin North Am* 1984;15:193–207.
- [186] Ruby LK, Cooney WP, An KN, Linscheid RL, Chao EY. Relative motion of selected carpal bones: a kinematic analysis of the normal wrist. *J Hand Surg Am* 1988;13:1–10. [https://doi.org/10.1016/0363-5023\(88\)90189-x](https://doi.org/10.1016/0363-5023(88)90189-x).
- [187] Lichtman DM, Schneider JR, Swafford AR, Mack GR. Ulnar midcarpal instability—Clinical and laboratory analysis. *The Journal of Hand Surgery* 1981;6:515–23. [https://doi.org/10.1016/S0363-5023\(81\)80115-3](https://doi.org/10.1016/S0363-5023(81)80115-3).
- [188] Kamal RN, Rainbow MJ, Akelman E, Crisco JJ. In vivo triquetrum-hamate kinematics through a simulated hammering task wrist motion. *J Bone Joint Surg Am* 2012;94:e85. <https://doi.org/10.2106/JBJS.J.01644>.
- [189] Wilcke MKT, Abbaszadegan H, Adolphson PY. Patient-perceived outcome after displaced distal radius fractures. A comparison between radiological parameters, objective physical variables, and the DASH score. *J Hand Ther* 2007;20:290–8; quiz 299. <https://doi.org/10.1197/j.jht.2007.06.001>.
- [190] MacDermid JC, Turgeon T, Richards RS, Beadle M, Roth JH. Patient rating of wrist pain and disability: a reliable and valid measurement tool. *J Orthop Trauma* 1998;12:577–86. <https://doi.org/10.1097/00005131-199811000-00009>.
- [191] MacDermid JC, Roth JH, McMurtry R. Predictors of time lost from work following a distal radius fracture. *J Occup Rehabil* 2007;17:47–62. <https://doi.org/10.1007/s10926-007-9069-0>.
- [192] Mehta SP, Mhatre B, MacDermid JC, Mehta A. Cross-cultural adaptation and psychometric testing of the Hindi version of the patient-rated wrist evaluation. *J Hand Ther* 2012;25:65–77; quiz 78. <https://doi.org/10.1016/j.jht.2011.08.001>.
- [193] Mehta SP, MacDermid JC, Richardson J, MacIntyre NJ, Grewal R. A systematic review of the measurement properties of the patient-rated wrist evaluation. *J Orthop Sports Phys Ther* 2015;45:289–98. <https://doi.org/10.2519/jospt.2015.5236>.

- [194] Crisco JJ, Heard WMR, Rich RR, Paller DJ, Wolfe SW. The mechanical axes of the wrist are oriented obliquely to the anatomical axes. *J Bone Joint Surg Am* 2011;93:169–77. <https://doi.org/10.2106/JBJS.I.01222>.
- [195] Garg R, Kraszewski AP, Stoecklein HH, Syrkin G, Hillstrom HJ, Backus S, et al. Wrist kinematic coupling and performance during functional tasks: effects of constrained motion. *J Hand Surg Am* 2014;39:634-642.e1. <https://doi.org/10.1016/j.jhsa.2013.12.031>.
- [196] Palmer AK, Werner FW, Murphy D, Glisson R. Functional wrist motion: a biomechanical study. *J Hand Surg Am* 1985;10:39–46. [https://doi.org/10.1016/s0363-5023\(85\)80246-x](https://doi.org/10.1016/s0363-5023(85)80246-x).
- [197] Crisco JJ, Coburn JC, Moore DC, Akelman E, Weiss A-PC, Wolfe SW. In vivo radiocarpal kinematics and the dart thrower’s motion. *J Bone Joint Surg Am* 2005;87:2729–40. <https://doi.org/10.2106/JBJS.D.03058>.
- [198] Moritomo H, Apergis EP, Herzberg G, Werner FW, Wolfe SW, Garcia-Elias M. 2007 IFSSH committee report of wrist biomechanics committee: biomechanics of the so-called dart-throwing motion of the wrist. *J Hand Surg Am* 2007;32:1447–53. <https://doi.org/10.1016/j.jhsa.2007.08.014>.
- [199] Werner FW, Green JK, Short WH, Masaoka S. Scaphoid and lunate motion during a wrist dart throw motion. *J Hand Surg Am* 2004;29:418–22. <https://doi.org/10.1016/j.jhsa.2004.01.018>.
- [200] Braidotti F, Atzei A, Fairplay T. Dart-Splint: An innovative orthosis that can be integrated into a scapho-lunate and palmar midcarpal instability re-education protocol. *J Hand Ther* 2015;28:329–34; quiz 335. <https://doi.org/10.1016/j.jht.2015.01.007>.
- [201] Singh HP, Brinkhorst ME, Dias JJ, Moojen T, Hovius S, Bhowal B. Dynamic assessment of wrist after proximal row carpectomy and 4-corner fusion. *J Hand Surg Am* 2014;39:2424–33. <https://doi.org/10.1016/j.jhsa.2014.09.005>.
- [202] Brigstocke G, Hearnden A, Holt CA, Whatling G. The functional range of movement of the human wrist. *J Hand Surg Eur Vol* 2013;38:554–6. <https://doi.org/10.1177/1753193412458751>.
- [203] Franko OI, Lal S, Pauyo T, Alexander M, Zurakowski D, Day C. Validation of an objective device for assessing circumductive wrist motion. *J Hand Surg Am* 2008;33:1293–300. <https://doi.org/10.1016/j.jhsa.2008.03.012>.

Annexe A : Concepts biomécaniques du poignet

Il est fondamental de distinguer la cinématique des os du carpe avec celle, plus globale, externe, du poignet.

À l'instar d'une montre, les aiguilles du cadran (cinématique fonctionnelle du poignet) se meuvent grâce à des mouvements complexes et combinés des mécanismes « horlogers » internes (Figure 37).




Figure 37: Analogie cinématique fonctionnelle des os du carpe et cinématique du poignet.

Cinématique fonctionnelle des os du carpe

Pour comprendre la biomécanique du poignet, de nombreux auteurs ont proposé des modèles ou théories pour favoriser la compréhension de ce système complexe [35].

Une théorie est bonne si elle répond à deux exigences. Elle doit non seulement décrire avec précision une grande classe d'observations sur la base d'un modèle qui ne contient que quelques éléments arbitraires, mais aussi, elle doit faire des prédictions précises sur les résultats des observations futures[178].

Les premiers modèles divisaient les os du carpe en **rangées** (Figure 38), la première rangée étant mobile et s'adaptant aux positions de la main. Le centre de rotation est situé au centre de la tête du capitatum, le scaphoïde ayant un rôle de stabilisateur radial du poignet en extension. Ces premières théories étaient une manière d'organiser les os du carpe (qui ont survécu en ce qui concerne la description anatomique pure) mais étaient trop simplistes en ce qui concerne la mécanique du carpe [179,180].

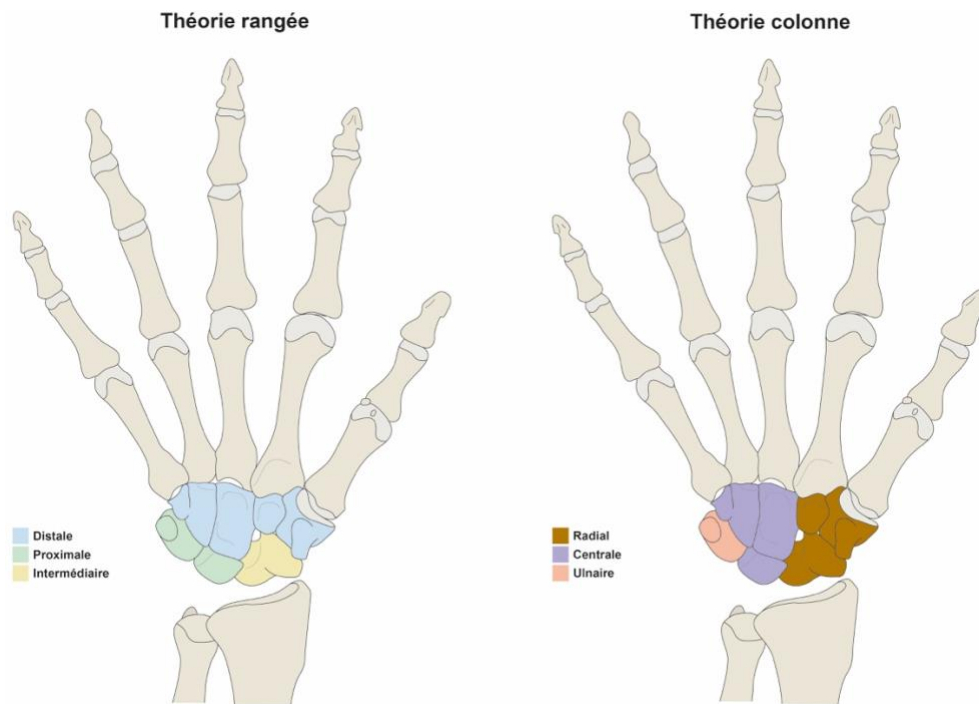


Figure 38 : Représentation des deux théories principales : rangées et colonnes.

MacConail a proposé une théorie qui combine à la fois les principes de **rangées** et de **colonnes** : **la théorie de l'étau à vis (Screw-vice theory)** [181]. Lors de l'extension du poignet, le scaphoïde (mâchoire de l'étau) se fixe sur la rangée distale du carpe (base de l'étau), puis l'hamatum (vis) plaque le lunatum et le triquetrum contre le scaphoïde. Le passage de l'inclinaison radiale à l'inclinaison ulnaire entraîne la transmission des forces musculaires des os de l'avant-bras à la rangée proximale du carpe ; le triquetrum se mobilise plus que le lunatum qui se mobilise lui-même plus que le scaphoïde. Cette théorie expliquait bien les désordres mécaniques du carpe lors du mouvement d'extension ainsi que le rôle phare du scaphoïde, mais ne s'appliquait qu'à une seule position du poignet (extension).

Gilford en 1943 a proposé une théorie du « **double pivot** » : un pivot entre radius et lunatum, et un autre entre lunatum et capitatum. La rangée proximale se mobilisant sous l'impulsion de la rangée distale « fixé » aux métacarpiens, siègent des tendons. L'os scaphoïde à cheval sur ces deux rangées ayant un rôle de « **pont** » ou de « **bielle** » car il coordonne les mouvements entre les deux rangées (Figure 39) [182]. Cette théorie exposait une solution pour l'ensemble du mouvement de flexion-extension et expose les prémices des explications concernant les instabilités carpiennes en rotation. Toutefois, le mouvement d'inclinaison radio ulnaire n'était pas étudié.

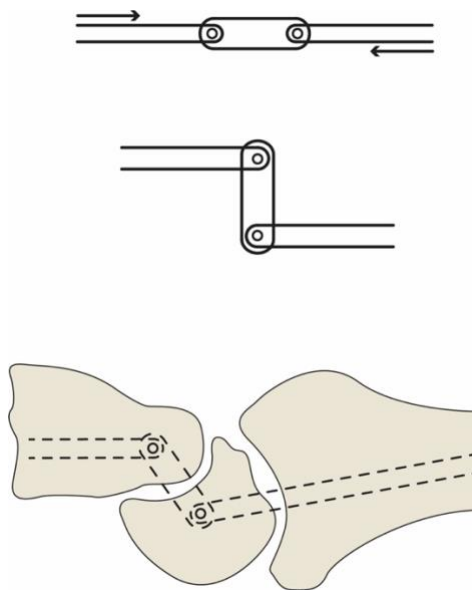


Figure 39 : Représentation schématique de la mécanique du carpe selon Gilford, 1948.

Navarro a été le premier à théoriser le concept de **trois colonnes** : une colonne radiale (scaphoïde, trapèze et trapézoïde), une colonne centrale (lunatum, capitatum et hamatum), et une colonne ulnaire (triquetrum). Cette théorie proposait que la colonne centrale soit le siège des mouvements de flexion/extension du poignet, quand les mouvements d'inclinaison radio/ulnaire étaient réalisés par la rotation du scaphoïde et du triquetrum autour de cette colonne centrale (Figure 38) [183].

Une autre variante de la théorie des colonnes a été exposée par Kauer en 1980 [184].

Selon l'auteur, le carpe est composé de **trois chaînes longitudinales parallèles et interdépendantes**, dont la chaîne radiale et la chaîne centrale sont les plus importantes pour le mouvement du carpe. Le scaphoïde tourne plus rapidement sur le radius que le lunatum (qui a une forme de « coin »). Lors de la flexion du poignet, le scaphoïde pivote en avant et se déplace de manière proximale par rapport au lunatum et au le capitatum. En extension, le scaphoïde effectue une rotation dorsale et se déplace distalement. Cette théorie tenait compte du fait que le mouvement global du poignet se réalisait grâce à des **mouvements combinés simultanés** au niveau de l'interligne médio carpien et radiocarpien, que la morphologie osseuse influait sur leur profil cinématique et soulignait le rôle des ligaments inter carpiens dans la stabilité. Toutefois, ce modèle restait focalisé sur l'interligne scapholunaire et peu sur le reste du carpe.

Une autre théorie a ensuite été développée par Weber et al [185] en 1984 et validée par Ruby et al en 1988 [186]. Le carpe serait constitué de **trois colonnes longitudinales** : une colonne porteuse de force au centre, une colonne de contrôle au niveau ulnaire et une colonne d'axe du pouce au niveau radial. Lorsque le poignet se déplace en flexion/extension ou en inclinaison radio/ulnaire, le triquetrum se déplace sur la pente de l'hamatum. En extension et en inclinaison ulnaire, le lunatum se déplace en avant et est contraint par le capitatum, ce qui élève le pôle distal du scaphoïde et entraîne une extension du scaphoïde. Le phénomène inverse se produit en flexion et en inclinaison radiale. Cette théorie permettait de prendre en compte les 4 mouvements du poignet (flexion/ extension et inclinaison/radio ulnaire), mais ne prenait pas en compte le scaphoïde comme lien entre les deux rangées.

Lichtman a repris la théorie de rangée avec l'«**oval ring theory** » en 1981 grâce à une étude anatomique. La relation entre les os du carpe était décrite comme un anneau avec deux maillons mobiles (les articulations scapho trapézienne et triquetrum hamatale) et un pilier rigide (la rangée distale du carpe). La rupture radiale de l'anneau entraîne une instabilité de l'articulation scaphoïdo luno-capitale ; la rupture ulnaire entraîne une instabilité médiocarpienne [187] (Figure 40). Ce concept permettait d'expliquer que l'instabilité carpienne ne survient pas toujours uniquement de manière longitudinale (c'est-à-dire entre les colonnes) et mettait également en évidence l'importance des **ligaments intercarpiens** permettant à la première rangée du carpe de fonctionner comme **une seule unité** (en bloc). Toutefois, dans son étude cadavérique princeps, la section ligamentaire triquetrum hamatale n'induisait pas d'instabilité médiocarpienne.

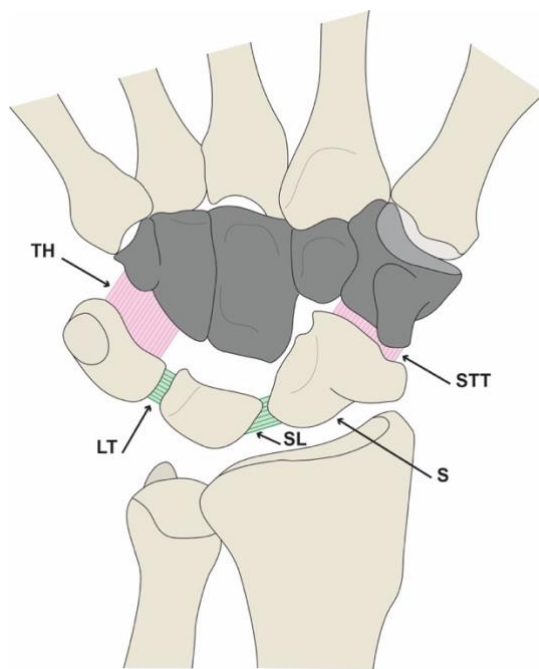


Figure 40 : Oval Ring Theory de Lichtman. La cinématique physiologique se produit latéralement au niveau du scaphoïde et médialement au niveau de l'articulation triquetro hamatale. Toute rupture de l'anneau, qu'elle soit osseuse ou ligamentaire (flèches), peut entraîner une instabilité carpienne, qui se manifeste par un DISI ou un VISI. TH= ligament triquetro hamatal, LT= ligament Luno triquétral, SL= ligament Scapho lunaire, S= Scaphoïde, STT= ligament Scapho trapézo trapézoïdien.

Un des derniers concepts à avoir émergé ces dernières années est celle de Sandow avec la « **central column theory** » (Figure 40). Le carpe serait une **colonne centrale** (lunatum-capitatum-hamatum trapézoïde et trapèze) qui relie le radius aux bases des métacarpiens. Le scaphoïde comprend une colonne latérale - une "liaison à deux engrenages et quatre barres" - qui relie le radius aux bases des métacarpiens et qui a pour but de soutenir la colonne centrale, tandis que le triquetrum fonctionne comme un frein à la translation ulnaire. Le trapèze a pour fonction de faire tourner l'axe de la colonne centrale, comme on peut l'observer dans le mouvement du lanceur de fléchettes (Dart Thrower's motion, DTM, mouvement combiné d'extension radiale à flexion ulnaire) (Figure 42). La théorie de Sandow est directement dérivée de modèles 3D générés par ordinateur. Le concept de Sandow n'a révélé aucune « connexion » entre hamatum et triquetrum et ne concorde pas avec les travaux établis par d'autres chercheurs (Weber à l'origine et Kamal par la suite [185,188]). Ce modèle de liaison à deux engrenages et quatre barres n'a pas été testé pour tous les mouvements du poignet ; cependant, cette théorie a l'avantage de ne pas provenir d'une intuition validée par la suite par des études cadavériques comme la plupart des théories précédentes.

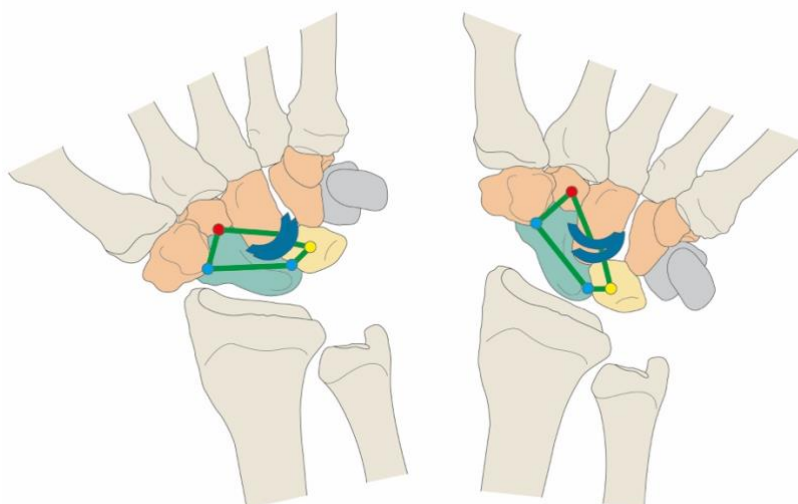


Figure 41 : représentation schématique du mouvement du carpe avec les liaisons superposées (sous forme de lignes vertes) de la rangée proximale et distale du carpe. Les points bleus représentent les points de connexion du scaphoïde aux rangées proximale et distale, le point rouge est le barycentre de la rangée distale et le point jaune est le barycentre de la rangée proximale. Les lignes bleues courbes représentent le mouvement de came entre les deux rangées. Le carpe semble fonctionner comme une articulation à deux vitesses et à quatre barres [121.]

Cinématique fonctionnelle du poignet

La mesure des mouvements du poignet se réalise classiquement selon **trois axes plans** en pratique clinique : flexion/extension selon un axe transversal, inclinaison radio ulnaire selon un axe sagittal et mouvements de prono supination selon un axe longitudinal.

Ces mouvements mesurés par goniomètre sont relativement simples à objectiver et à réaliser au cours du suivi du patient. Cependant ces mesures de mouvements planaires n'ont pas été corrélés de manière certaines avec les performances articulaires [189], certains scores fonctionnels (*Patient-Rated Wrist Evaluation, PRWE* [190]) ou la force de la poigne [191–193].

D'autres recherches ont démontré que l'axe mécanique du poignet est plutôt orienté le long du plan du **lanceur de fléchettes (DTM)** (Figure 42) [194]. Ce plan est fondamental pour tous les mouvements **balistiques** (lancer, marteler), ainsi que pour de nombreuses activités professionnelles et domestiques [195,196]. Ce DTM est en outre un parfait exemple de concept translationnel reliant les analyses cinématiques *in vivo* et *in vitro* du carpe avec la fonction clinique du poignet.

Les études 3D du mouvement des os du carpe sont assurément susceptibles de mesurer les mouvements combinés qui se réalisent simultanément autour des axes de flexion/extension et d'inclinaison radiale/ulnaire. Ces études ont montré par exemple que lorsque le poignet passe de l'extension radiale à la flexion ulnaire, la disposition du scaphoïde et du lunatum à s'étendre pendant l'inclinaison ulnaire du poignet est compensée par leur disposition à se fléchir pendant la flexion du poignet, ce qui se traduit par une rotation minimale du scaphoïde et du lunatum pendant une grande amplitude de rotation du poignet [53,197–199]. En d'autres termes, lors du passage de l'extension radiale à la flexion ulnaire du poignet, la quasi-totalité des mouvements du poignet se produisent au niveau de l'articulation médio-carpienne.

Une autre preuve que le poignet est prédisposé au mouvement du lanceur de fléchettes est l'orientation des insertions musculaires : l'extensor carpi radialis longus et brevis (ECRL et ECRB), et le flexor carpi ulnaris (FCU) s'insèrent selon un axe oblique qui est orienté dans la vue transversale vers le plan de mouvement du lancer de fléchettes (DTM) [200].

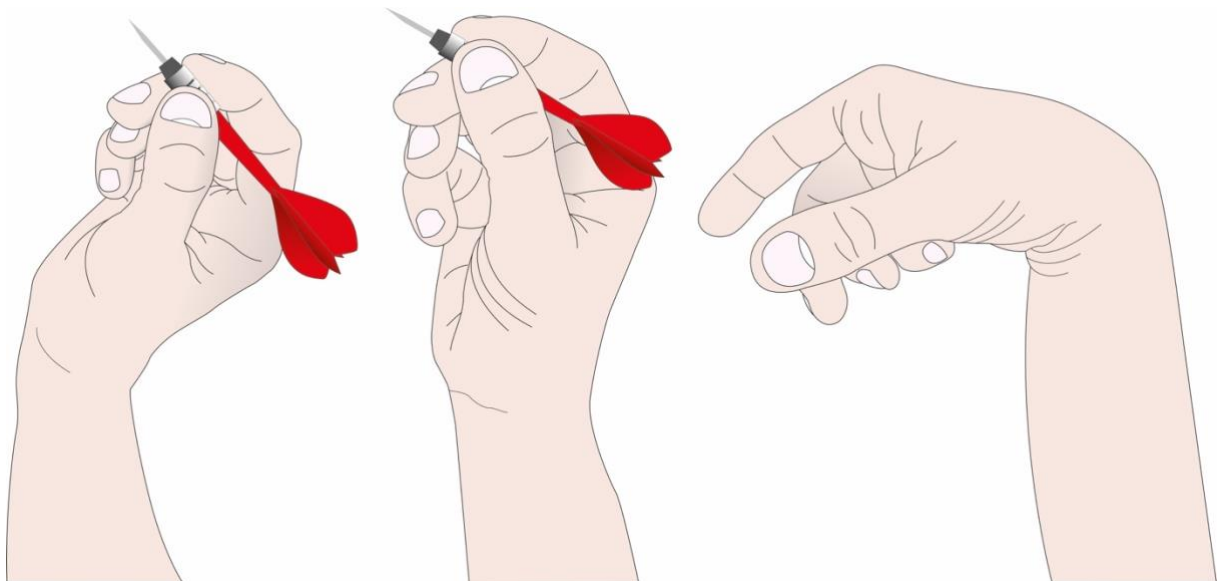


Figure 42 : représentation du mouvement de lanceur de fléchettes (DTM) : mouvement combiné d'extension et d'inclinaison radiale à une position de flexion et d'inclinaison ulnaire.

En élargissant le concept de DTM, la **circumduction du poignet** (mouvement couplé lui aussi) est un mouvement elliptique continu qui combine toutes les postures extrêmes du poignet. L'enveloppe de circumduction est la zone délimitée par ce mouvement et peut donc fournir des informations importantes sur la gamme de mouvements du poignet pendant les tâches fonctionnelles [201]. Crisco et al. ont démontré que l'orientation principale de l'**ellipse** de circumduction se fait le long d'une trajectoire DTM, la direction fonctionnelle du poignet, et non le long de la direction anatomique de la flexion-extension pure [194].

La DTM et la circumduction sont toutes deux associées à la réalisation de tâches fonctionnelles chez des sujets sains, et ont été proposées comme des paramètres utiles de la fonction du poignet [195,202,203].

En résumé, une fonction normale du poignet résulte de **mouvements combinés** de flexion/extension et d'inclinaison radio/ulnaire. Cette combinaison de mouvements procède de déplacements à l'échelle des os du carpe à la fois **entre les rangées mais aussi entre les colonnes**, et dont aucune théorie mécanique ne parvient à établir de modèle prédictif parfait.

Annexe B

Tableau 12 : Données épidémiologiques et métriques de la population de volontaires sains.

Volontaire n°	Sexe	Age (années)	Taille (m)	Poids (Kg)	Dominance	Côté dominant testé (Oui= 1, Non= 0)	JAMAR TESTE en KG/F (% du côté controlatéral)	VIEGAS	SL Neutre (mm)	SL Grip (mm)	Différence SL Grip-Neutre (mm)	LT Neutre (mm)	LT Grip (mm)	Différence LT Grip-Neutre (mm)
1	H	25	1,93	78	D	0	51 (98)	1	19,51	19,45	-0,06	15,30	14,47	-0,83
2	H	28	1,77	117	D	0	50 (104)	1	17,33	17,05	-0,28	15,27	15,26	0,00
3	H	27	1,81	65	G	1	45 (122)	1	16,69	16,28	-0,41	13,38	13,76	0,38
4	H	31	1,80	69	D	1	45 (129)	2	17,77	17,13	-0,64	14,12	13,46	-0,66
5	H	27	1,85	78	D	1	54 (96)	1	20,43	19,92	-0,51	15,09	14,93	-0,16
6	H	30	1,84	87	G	1	68 (100)	1	17,81	18,57	0,75	14,96	14,60	-0,36
7	H	28	1,71	65	D	0	51 (94)	2	15,91	15,73	-0,18	12,89	13,55	0,67
8	H	26	1,79	70	D	1	52 (108)	1	19,31	19,76	0,44	14,43	13,64	-0,79
9	H	46	1,80	100	D	1	51 (88)	1	20,04	19,17	-0,87	15,14	15,20	0,06
10	H	27	1,77	68	D	1	54 (113)	1	16,77	16,65	-0,12	15,16	14,90	-0,26
11	H	33	1,85	90	D	0	70 (127)	1	18,57	19,57	1,00	17,83	17,35	-0,48
12	H	26	1,78	65	D	1	44 (96)	2	18,36	17,21	-1,15	13,22	13,28	0,06
13	H	25	1,89	85	D	0	51 (94)	2	20,12	20,39	0,26	15,20	14,34	-0,86
14	H	46	1,80	85	D	0	46 (121)	1	17,94	19,02	1,07	15,86	15,55	-0,30
15	H	27	1,80	85	D	1	55 (100)	2	19,36	18,87	-0,49	15,19	14,68	-0,51
16	H	30	1,79	73	G	0	51 (113)	1	18,20	19,33	1,14	14,07	13,41	-0,67
17	H	29	1,75	104	D	1	55 (102)	1	17,88	18,02	0,13	14,68	13,80	-0,88
18	H	30	1,85	69	D	0	48 (100)	1	15,97	17,00	1,02	14,88	14,67	-0,21
19	F	26	1,65	57	D	1	38 (100)	1	15,81	16,63	0,82	14,33	13,65	-0,68
20	F	28	1,76	65	G	0	28 (80)	1	15,00	15,77	0,77	13,24	13,70	0,46
21	F	25	1,65	65	D	0	36 (100)	1	15,17	15,61	0,44	13,52	13,85	0,33
22	F	21	1,63	49	D	0	18 (86)	1	15,43	15,54	0,11	11,52	12,22	0,70
23	F	26	1,65	52	D	1	26 (108)	1	14,85	15,70	0,85	13,20	12,39	-0,80
24	F	37	1,75	69	G	1	28 (90)	1	15,35	16,29	0,95	12,83	12,10	-0,72
25	F	31	1,65	80	D	1	35 (152)	1	16,28	16,93	0,66	12,32	12,35	0,03
26	F	42	1,68	63	D	1	32 (100)	2	16,44	16,30	-0,14	13,34	12,83	-0,51
27	F	27	1,69	58	D	0	32 (100)	1	16,97	17,52	0,55	13,51	13,12	-0,39
28	F	26	1,83	66	D	0	33 (94)	1	16,39	16,44	0,05	13,26	13,72	0,46
29	F	25	1,70	70	D	1	42 (100)	1	18,38	18,84	0,46	12,17	12,49	0,32
30	F	29	1,71	60	D	0	44 (100)	2	16,62	16,83	0,21	14,93	15,36	0,44

Analyse cinématique et biomécanique de la main et du poignet par modélisation personnalisée. Effet de lésions et d'instrumentations

Résumé :

La fonction du poignet est garantie par une congruence articulaire optimale et une connexion osseuse assurées par un système ligamentaire organisé. Tout traumatisme engendrant un écart articulaire ou une perte de cette cohésion osseuse (rupture ligamentaire) risque de produire des mouvements pathologiques au sein de ces articulations, responsables de douleurs, d'une diminution des amplitudes de mouvements et d'une altération progressive de la fonction globale. Aujourd'hui le diagnostic des lésions ligamentaires est un challenge et les outils et méthodes peu invasives fiables sont peu nombreuses.

L'objectif de cette thèse était d'évaluer la méthode de conception d'un modèle personnalisé de la main et du poignet en vue d'améliorer le diagnostic de pathologies ligamentaires infra radiologiques et le suivi prospectif de patients à distance d'un geste de réparation chirurgical.

La première partie de ce travail a permis de proposer et de valider une méthode de modélisation des os de la main et du poignet de manière personnalisée à partir de radiographies biplanes. Cette méthode a été comparée à la méthode de référence scannographique sur six sujets asymptomatiques, en modélisant les 29 os de la main et du poignet à trois reprises par deux opérateurs différents. Les résultats ont montré une justesse de la forme des os d'intérêts (scaphoïde et lunatum) infracentimétriques et une justesse des barycentres en dessous de 2mm.

Une fois la méthode validée, dans une seconde partie un protocole a été proposé pour créer un corridor de normalité de variations de distances de barycentres osseux entre les positions « neutres » et « poing fermé » de 30 poignets de volontaires asymptomatiques. Cela a permis de mettre en évidence des différences entre les sujets masculins et féminins pour les distances scapholunaires variant de 0,06 mm et 0,48 mm respectivement.

Enfin, dans la dernière partie, un travail préliminaire a consisté à évaluer la méthode en pratique clinique pour détecter des lésions ligamentaires infra radiologiques et permettre de mesurer à moyen terme les effets d'un geste thérapeutique de réinsertion ligamentaire chirurgical. Les variations de distances de barycentres osseux scapholunaire de douze patients suspects de lésions ligamentaires ont été comparés aux données du corridor de normalité en pré et post opératoire. Les résultats ont montré une normalisation des écarts osseux chez la moitié des patients atteints formellement de lésions ligamentaires.

Ainsi cette thèse a permis de valider une méthode de modélisation de la main et du poignet à partir de radiographies biplanes fiable et reproductible. Elle peut être extrapolable à l'échelle de patients, mais des protocoles de recherches cliniques doivent être menés afin d'améliorer sa précision et son automatisation.

Mots clés : main, poignet, modélisation 3D, radiographie bipiane faible dose, cinématique, implants

Kinematic and biomechanical analysis of the hand and wrist by personalized modeling. Effect of injuries and instrumentation

Abstract :

Wrist function is ensured by optimal joint congruence and bone connection, facilitated by an organized ligament system. Any trauma causing joint separation or loss of this bone cohesion (ligament rupture) may result in pathological movements within these joints, causing pain, reduced range of motion, and a gradual deterioration of overall function. Currently, diagnosing ligament injuries presents a challenge, and there is a scarcity of reliable, minimally invasive tools and methods.

The aim of this thesis was to assess the method for designing a personalized model of the hand and wrist to improve the diagnosis of sub-radiographic ligament pathologies and the prospective monitoring of patients following surgical repair.

The first part of this work involved developing and validating a method for personalized modeling of the bones of the hand and wrist from biplane radiographs. This method was compared to the standard CT scan method on six asymptomatic subjects, modeling the 29 bones of the hand and wrist three times by two different operators. The results demonstrated the accuracy of the bone shapes of interest (scaphoid and lunate) to be sub-centimetric and the accuracy of the centroids to be under 2mm.

Once the method was validated, a protocol was established in the second part to create a normality corridor for variations in bone centroid distances between "neutral" and "fist closed" positions of 30 wrists from asymptomatic volunteers. This highlighted differences between male and female subjects for scapholunate distances varying from 0.06 mm to 0.48 mm, respectively.

Finally, in the last part, a preliminary effort involved applying this method in clinical practice to detect sub-radiographic ligament injuries and to measure the medium-term effects of a surgical ligament reinsertion therapeutic procedure. The scapholunate centroid distance variations of twelve patients suspected of ligament injuries were compared to the normality corridor data pre- and post-operatively. The results showed a normalization of bone gaps in half of the patients formally diagnosed with ligament injuries.

Thus, this thesis validated a reliable and reproducible method for modeling the hand and wrist from biplane radiographs. It is scalable to patient-level application, but further clinical research protocols must be conducted to enhance its precision and automation.

Keywords : hand, wrist, 3D modeling, low dose biplanar X rays, kinematics, implants